Aus der Klinik für Herzchirurgie

der Heinrich-Heine-Universität Düsseldorf

Direktor: Univ.-Prof. Dr. med. Artur Lichtenberg

Einfluss von reaktiven Sauerstoffspezies auf die Aortenklappendegeneration mit Hinblick auf morphologische, inflammatorische und apoptotische Veränderungen der Aortenklappe

Dissertation

zur Erlangung des Grades eines Doktors der Medizin

der Medizinischen Fakultät der Heinrich-Heine-Universität Düsseldorf

vorgelegt von

Olga Besproswanny

(2023)

Als Inauguraldissertation gedruckt mit Genehmigung der Medizinischen Fakultät

der Heinrich-Heine-Universität Düsseldorf

gez.: Olga Besproswanny

Dekan: Prof. Dr. med. Nikolaj Klöcker

Erstgutachter: Univ.-Prof. Dr. med. Payam Akhyari

Zweitgutachter: Prof. Dr. med. Stephan Sixt

Meiner Familie gewidmet.

I. Zusammenfassung (Deutsch)

Die Aortenklappenstenose ist eine progressive und epidemiologisch bedeutende Erkrankung in einer zunehmend älter werdenden Bevölkerung. Die Anwesenheit von reaktiven Sauerstoffspezies (ROS) in degenerierten humanen Aortenklappen wurde bereits mehrfach beschrieben. Allerdings fehlen dynamische Tiermodelle zur pathophysiologischen Erforschung der lokalen, nicht-systemischen Wirkung von ROS an der Aortenklappe. Hierzu wurde in dieser Arbeit das Prinzip der photodynamischen Reaktion (PDR) angewandt. Durch die Kombination aus dem Biosensibilisator Foscan® (Temoporfin) und einem Rotlichtlaser (652 nm; 1 mW; 0,1 W/cm²) wurden ROS intravaskulär direkt an der Aortenklappe von Ratten erzeugt. Um mechanische und thermische Schäden durch die Intervention auszuschließen, wurde die Expositionsgruppe (ROS-Gruppe) mit zwei Kontrollgruppen (Laser- und Sham-Gruppe) verglichen (n = 7).

1) In der Sham-Gruppe wurde lediglich die Laser-Faser an der Aortenklappenebene implantiert.
2) Die implantierte Faser wurde in der Laser-Gruppe für 60 Minuten aktiviert.
3) Die Ratten der ROS-Gruppe erhielten 24 Stunden vor der Laser-Aktivierung eine Foscan®-Applikation über die Schwanzvene.

Nach der Explantation der Klappen wurden diese kryokonserviert, geschnitten und hinsichtlich der morphologischen, inflammatorischen und apoptotischen Langzeitveränderungen ausgewertet. In der Hämatoxylin-Eosin-Färbung (HE) konnten in der ROS-Gruppe nach 84 und 168 Tagen Beobachtungsdauer bei einigen Klappen im Bereich des Anulus und der Taschen Wandverdickungen detektiert werden. Diese waren in den Kontrollgruppen nicht vorhanden. In der semiquantitativen Analyse von *vascular cell adhesion molecule 1* (VCAM-1) mit einem Punktesystem von 0 bis 5 ergab sich ausschließlich in der ROS-Gruppe eine signifikante Abnahme der Expression 84 und 168 Tage nach Bestrahlung im Vergleich zum Tag 0. Diese Reduktion der endothelialen Inflammation fand vor allem in den Anuli und Kommissuren der Klappen statt. Die quantitative Analyse des CD68-Signals zeigte in allen Gruppen, dass mehr Makrophagen in den Taschen als in den Anuli und Kommissuren der Aortenklappe vorhanden waren. Zudem konnten nur sehr vereinzelt T-Zellen in der CD3-Immunfluoreszenz detektiert werden. In der immunhistochemischen Anfärbung der Caspase 3 wurde keine erhöhte apoptotische Aktivität der Zellen gemessen.

In diesem Projekt ließ sich durch den lokalen Einfluss von einmalig appliziertem oxidativem Stress am ehesten ein frühes Stadium der Aortenklappensklerose generieren mit morphologischen Veränderungen des Gewebes und einer frühen, aber abnehmenden inflammatorischen Endothelreaktion. Das Modell eignet sich daher zur tieferen Erforschung der frühen pathophysiologischen Ereignisse der Erkrankung mit der Möglichkeit für weitere pharmakologische Studien. Zur weiteren Optimierung kann eine repetitive ROS-Gabe diskutiert werden, welche womöglich zu einer Progression der degenerativen Aortenklappenerkrankung *in vivo* führen könnte.

II. Summary (English)

Aortic valve stenosis is an epidemiologically relevant and progressive disease in the elderly population. The presence of reactive oxygen species (ROS) in degenerative human aortic valves has already been described several times. Nevertheless, dynamic animal models that research the specific and local role of ROS in the pathophysiology of the disease are lacking. In this study a new *in vivo* small animal model was used for the analysis of changes in the aortic valve caused by reactive oxygen species (ROS). Oxidative stress was induced in close proximity to the aortic valve of rats by the combination of red-light laser energy (652 nm; 1 mW; 0,1 W/cm²) and the photosensitizer Foscan® (temoporfin). This procedure is called "photodynamic reaction" (PDR). In order to exclude mechanical or thermal irritation by the intervention the exposed group (ROS-group) was compared to two control groups, Sham- and Laser-group (n = 7).

1) In the Sham-group, a laser fiber was inserted intravascularly close to the aortic valve.
2) This fiber was activated in the Laser-group for 60 minutes.
3) Additionally, the ROS-group received an injection of Foscan® 24 hours prior to the irradiation.

After explantation, the aortic valves were cryoconserved and sliced. Histological and histochemical analyses with focus on long-term morphological, inflammatory and apoptotic changes in the tissue were performed. In the Hematoxylin and Eosin (H&E) staining wall thickening in some of the ROS-valves 84 and 168 days after irradiation was detected, while no effect could be seen in the control groups. Semiquantitative analysis of vascular cell adhesion molecule 1 (VCAM-1), using a scoring system from 0 to 5, showed a significant decline of VCAM-1 expression solely in the ROS-group after 84 and 168 days compared to day 0. This decline of inflammatory endothelial reaction occurred especially in the annuli and commissures of the valve. Quantitative analysis of CD68 revealed significantly more macrophages in the cusps as compared to annuli and commissures of the aortic valve in all the groups. In the CD3 immunofluorescence staining only few T-cells could be detected in the tissue of all groups. No elevated apoptotic activity was measurable in the immunhistochemical staining of caspase 3.

In this project most likely an early stage of aortic valve sclerosis was induced by the local influence of single-ROS treatment. Oxidative stress led to morphological changes of the tissue and an early but declining inflammatory endothelial response. This model can be used for deeper research of the early pathophysiological events of the disease and further pharmacological studies. To improve the model, a repetitive ROS-treatment could be suggested in order to accelerate the degeneration of the aortic valve *in vivo*.

III. Abkürzungsverzeichnis

A	Arteria
AK-Tasche	Aortenklappentasche
ALP	Alkalische Phosphatase
Aqua dest.	*Aqua destillata*
BMP-2	*bone morphogenetic protein 2*
BSA	Bovines Serumalbumin
°C	Grad Celsius
CD3	*cluster of differentiation* 3
CD68	*cluster of differentiation* 68
CW	*continuous wave*
d	Tage
DAB	3,3'-Diaminobenzidin
DAPI	4',6-Diamidin-2-phenylindol
DAVD	*degenerative aortic valve disease*
eNOS	endotheliale Stickstoffmonoxid - Synthase
EZM	extrazelluläre Matrix
G	*Gauge*
g	Gramm
HE	Hämatoxylin – Eosin
HRP	*horse radish peroxidase*
IE	Internationale Einheit
IL1β	Interleukin 1 beta
KG	Körpergewicht
l	Liter
LDL	*low density lipoprotein*

LP (a)	Lipoprotein (a)
mg	Milligramm
min	Minuten
ml	Milliliter
ms	Millisekunden
mTHPC	5,10,15,20-Tetra(m-hydroxyphenyl)chlorin
mW	Milliwatt
µl	Mikroliter
µm	Mikrometer
nm	Nanometer
NO	Stickstoffmonoxid
o.g.	oben genannt
PBS	*phosphate buffered saline*
PS	Photosensibilisator
rcf	Relative Zentrifugalbeschleunigung
ROI	*region of interest*
ROS	*reactive oxygen species*
s	Sekunden
SMCs	*smooth muscle cells*
TGFβ	*transforming growth factor beta*
TNFα	*tumor necrosis factor alpha*
V	Vena
VCAM-1	*vascular cell adhesion molecule-1*
VIC/ VICs	*valvular interstitial cell/ cells*
Vol	Volumen

IV. Inhaltsverzeichnis

I. Zusammenfassung (Deutsch) I

II. Summary (English) II

III. Abkürzungsverzeichnis III

IV. Inhaltsverzeichnis V

1 Einleitung 1

1.1 Aufbau des Herzens 1

1.1.1 Funktion und Lage der Herzklappen 1

1.1.2 Aufbau der Aortenklappe 2

1.2 Degenerative Aortenklappenerkrankung (DAVD) 3

1.2.1 Epidemiologie und klinische Relevanz 3

1.2.2 Risikofaktoren und Pathophysiologie der DAVD 4

1.3 Bisherige Tiermodelle der Aortenklappenstenose 7

1.4 Reaktive Sauerstoffspezies 8

1.4.1 Aufbau und Funktion 8

1.4.2 Rolle in der DAVD 9

1.5 Induktion von ROS über die photodynamische Reaktion (PDR) 10

1.5.1 Definition und Prinzip der PDR 10

1.5.2 Photodynamische Reaktion mit Foscan® 12

1.6 Ziele der Arbeit 13

2 Material und Methoden 15

2.1 Material 15

2.2 Antikörper 17

2.3 Laborgeräte 18

2.4 Software 20

2.5 Studienaufbau 20

2.6 Herkunft und Haltung der Tiere 22

2.7 Ablauf der Intervention 23

2.7.1 Anästhesie und Analgesie 23
2.7.2 Temoporfin Applikation 23
2.7.3 Einführung der Laserfaser 23
2.7.4 Explantationen und Einbetten der Proben 24
2.8 Anfertigung von histologischen Schnitten am Gefriermikrotom 25
2.9 Klassische Histologie - Hämatoxylin-Eosin (HE) 26
2.10 Immunhistochemie mit 3,3'-Diaminobenzidin (DAB) 27
2.10.1 Allgemeines 27
2.10.2 Cleaved Caspase 3 27
2.10.3 Vascular cell adhesion molecule-1 (VCAM-1) 29
2.11 Immunfluoreszenz - CD3 und CD68 30
2.12 Quantitative Auswertungsmethode für CD68 31
2.13 Fotografie 34
2.14 Stitching der Durchlichtmikroskopie – Aufnahmen 35
2.15 Statistische Methoden 37
2.16 Eigenanteil an der Methodik und eigene Etablierungsarbeit 37
3 Ergebnisse 38
3.1 Hämatoxylin-Eosin (HE) 38
3.2 Vascular cell adhesion molecule-1 (VCAM-1) 40
3.3 CD3 – positive Zellen 46
3.4 CD68 – positive Zellen 47
3.5 Cleaved Caspase 3 55
4 Diskussion 57
4.1 Einleitung 57
4.2 Beurteilung des Versuchssettings 57
4.3 ROS-induzierte Veränderungen des Gewebes 58
4.3.1 Morphologische Veränderungen an der Aortenklappe 58
4.3.2 Endotheliale Inflammation durch oxidativen Stress 60
4.3.3 Zelluläre Inflammation durch Makrophagen 62

4.3.4 Zelluläre Inflammation durch T-Zellen 64

4.3.5 Aktivierung apoptotischer Prozesse 66

4.4 Beurteilung der Ergebnisse im Gesamten 68

4.5 Limitationen 69

4.6 Schlussfolgerungen und Ausblick 71

5 Literatur- und Quellenverzeichnis 72

5.1 Literaturverzeichnis 72

5.2 Tabellenverzeichnis 81

5.3 Abbildungsverzeichnis 81

1 Einleitung

1.1 Aufbau des Herzens

1.1.1 Funktion und Lage der Herzklappen

Das Herz ist ein muskuläres Hohlorgan, welches für die kontinuierliche Blutzirkulation im Körper verantwortlich ist (1). Die Klappen des Herzens übernehmen eine Ventilfunktion, um einen unidirektionalen Fluss des Blutes während des Pumpvorgangs des Herzmuskels zu gewährleisten (2). Jede Herzhälfte besitzt jeweils eine Atrioventrikular- bzw. Segelklappe und eine Semilunar- bzw. Taschenklappe (Abb. 1).

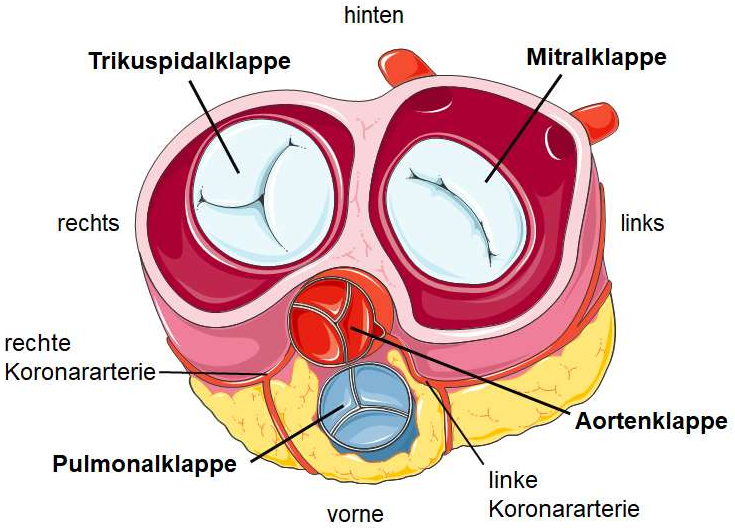

Abb. 1: Die vier Herzklappen liegen in einer Ebene

Transversalschnitt durch die Herzklappenebene. Während der mechanischen Herzaktion sichern die vier Herzklappen einen gerichteten Blutfluss. Die Aortenklappe liegt zwischen dem linken Ventrikel und der Aorta. Am Ansatz der Taschen der Aortenklappe entspringen die Koronargefäße zur Versorgung des Myokards (1). Abbildung erstellt mit (3), angelehnt an (1).

Die Atrioventrikularklappe (AV-Klappe) trennt den Vorhof (Atrium) und die Kammer (Ventrikel) des Herzens. Auf der rechten Herzhälfte bezeichnet man sie als Trikuspidalklappe, welche drei Segel enthält, und auf der linken Seite als Mitralklappe mit zwei Segeln (1). Die AV-Klappen sind an den Segeln über Sehnenfäden (*Chordae tendineae*) mit den Papillarmuskeln verbunden (1). Diese verhindern ein Zurückschlagen der Segel während der Systole, damit Blut aus den Vorhöfen in die Kammern gelangen kann (1). Die Semilunarklappen

dagegen befinden sich zwischen der Aorta und dem linken Ventrikel (Aortenklappe) und zwischen dem Truncus pulmonalis und dem rechten Ventrikel (Pulmonalklappe) (1). Sie setzen sich aus drei halbmondförmigen Taschen (*Valvulae semilunares*) zusammen, die den diastolischen Rückfluss des Blutes aus den Arterien in die Kammern verhindern (1, 2). Dazu treffen die seitlichen und mittigen freien Ränder der Taschen, *Lunula valvarum semilunarum* und *Nodulus valvae semilunaris*, beim Klappenschluss aufeinander und verschließen das Ostium in der Diastole (1). An den Taschen der Aortenklappe befinden sich zudem die Abgänge der Koronararterien (1).

1.1.2 Aufbau der Aortenklappe

Die Aufgabe der Aortenklappe ist es, einen gerichteten Fluss für den Körperkreislauf aufrecht zu erhalten und die Durchblutung der Koronararterien zu gewährleisten (1, 4). Da sie unter hohen Pumpdrücken und Scherkräften des Herzens arbeiten muss, ist ein standhafter (rigider) und gleichzeitig dynamischer (elastischer) histologischer Aufbau notwendig (4, 5). Die Oberfläche der halbmondförmigen Taschen wird von einer dünnen, einschichtigen Endothelzellschicht umzogen, die aus VECs (*vascular endothelial cells*) besteht und über *tight junctions* zusammengehalten wird (4, 6). Insgesamt gibt es drei Bindegewebsschichten von der aortalen bis zur ventrikulären Seite der Taschen (Abb. 2). Die aortale Seite besteht aus der *Lamina fibrosa*, einem dichten Kollagenkonstrukt, welches die Taschen stabiler gegenüber mechanischem Stress macht (4). In der Mitte der Tasche befindet sich die *Lamina spongiosa*, eine lockere Zellschicht, welche sich aus Glycosaminoglykanen und Proteoglykanen zusammensetzt und die Beweglichkeit der beiden anderen Schichten gewährleistet (4). Auf der zum Herzen gerichteten Seite liegt die *Lamina ventricularis* mit einem hohen Elastinanteil zur Erhöhung der Compliance der Strukturen (4). In den Bindegewebsschichten sind valvuläre interstitielle Zellen (VICs) eingelagert, die die extrazelluläre Matrix (EZM) produzieren (6, 7). Bei gesunden Patienten liegen sie in 95 bis 98 % der Fälle als inaktive VICs, qVICs (*quiescent state*), vor und werden nur aktiviert, wenn es zu Veränderungen des Gleichgewichts kommt (8). Bei Aktivierung der VICs können diese sich zu Myofibroblasten, Osteoblasten und anderen Zellen ausdifferenzieren (7). Unter physiologischen Bedingungen werden die Taschen der Aortenklappe vor allem über Diffusion versorgt (4).

Zur Aortenklappe als Ganzes gehören neben den Taschen auch weitere Strukturen der Aortenwurzel, welche die Verbindung zwischen der Aorta ascendens und dem linken Ventrikel beschreiben (9). Auch diese können bei pathologischen degenerativen Veränderungen betroffen sein (9). Der Aortensinus beinhaltet die drei Ausbuchtungen, *Sinus valsalvae*, die ringförmig um die Aortenklappen-Taschen auf aortaler Seite gelegen sind (9). Sie bestehen aus den drei Schichten der Aortenwand, der *Intima*, *Media* und *Adventitia* (4). Die Ansatzstellen der Taschen an der Aortenwand werden als Kommissuren bezeichnet (4). Zwischen diesen befinden sich *interleaflet triangles*, welche eine etwas dünnere Kollagenschicht besitzen (9).

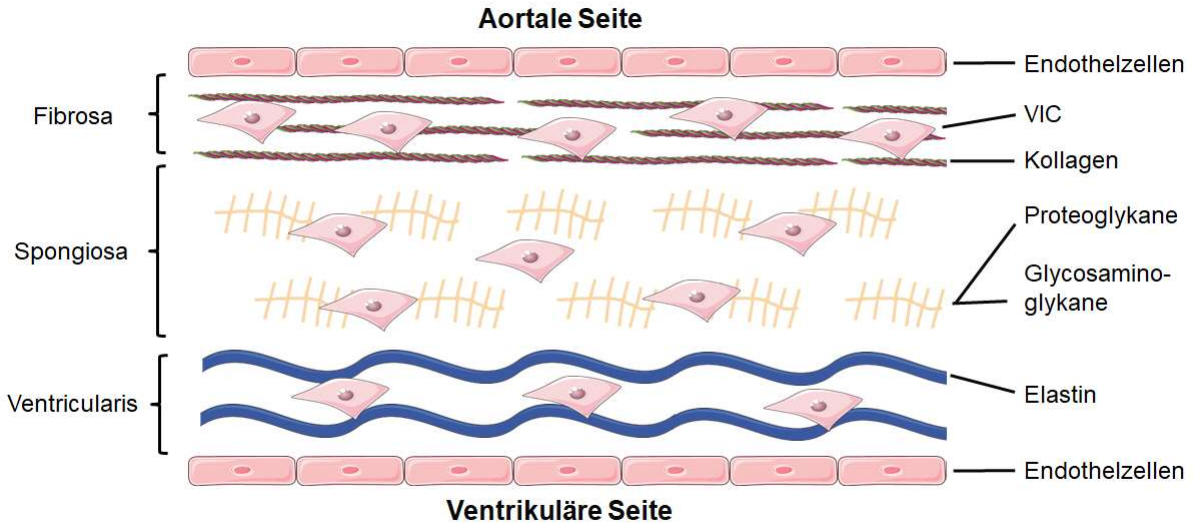

Abb. 2: Histologischer Aufbau der Aortenklappentasche

Die Taschen der Aortenklappe bestehen aus den drei Schichten *Lamina fibrosa, spongiosa* und *ventricularis*. Die Fibrosa hat einen hohen Kollagenanteil. Die Spongiosa besteht aus Proteoglykanen und Glykosaminoglykanen, während die Ventrikularis sich überwiegend aus Elastinfasern zusammensetzt. Die Taschen sind auf der Oberfläche von Endothelzellen umschlossen. Valvuläre interstitielle Zellen (VICs) finden sich in allen Schichten der Tasche. Abbildung erstellt mit (3), angelehnt an (5, 8).

1.2 Degenerative Aortenklappenerkrankung (DAVD)

1.2.1 Epidemiologie und klinische Relevanz

Die degenerative Aortenklappenerkrankung (DAVD, *degenerative aortic valve disease*) ist neben der arteriellen Hypertonie und koronaren Herzerkrankung die dritthäufigste kardiovaskuläre Erkrankung im Erwachsenenalter (10). Dabei stellt die kalzifizierende Aortenklappenstenose das häufigste behandlungswürdige Herzklappenvitium in Europa und

Nordamerika dar (11, 12). Die Gesamtprävalenz der Erkrankung steigt aufgrund einer immer älter werdenden Bevölkerung weiter an (12-14). Bei über 65-Jährigen liegt die Inzidenz in den westlichen Industrienationen zwischen 2 und 7 % (10, 14, 15). Eine Aortenklappensklerose, als asymptomatische Vorstufe der Aortenklappenstenose, findet man sogar bei bis zu 26 % in derselben Altersklasse (10, 15, 16). Bei 16 % dieser Patienten kommt es schließlich zu einer Progression und zur Ausbildung einer kalzifizierenden Aortenklappenstenose (17). Die Ursache dieser Progression ist noch unklar, so dass insbesondere die frühen Pathomechanismen einen interessanten Gegenstand der Forschung darstellen (17). Zudem erhöht bereits die Aortenklappensklerose das Risiko, an einem Myokardinfarkt oder einer anderen kardiovaskulären Erkrankung zu versterben, um 50 % (16). Bei einer manifesten Aortenklappenstenose kann es zu belastungsabhängiger Dyspnoe, Angina pectoris Symptomatik und zu kardialen Synkopen kommen (18, 19). Dabei korreliert der Grad der Kalzifikation der Klappe mit der Schwere der Stenose und hämodynamischen Auswirkung auf den Blutfluss (20).

Die einzige effektive Therapiemöglichkeit der kalzifizierenden Aortenklappenstenose stellt derzeit ein offen-chirurgischer oder kathetergestützter Aortenklappenersatz dar (12, 20). Es existiert bisher keine medikamentöse Therapie, welche eine Progression der Erkrankung effektiv verlangsamt (12). Sobald Symptome auftreten oder eine schwergradige Stenose besteht, beträgt das durchschnittliche Überleben ohne chirurgische Intervention nur 2 bis 3 Jahre (21, 22). Daher ist es von großer Bedeutung, die frühe Pathophysiologie der DAVD zu erforschen und in Zukunft möglicherweise bereits im Frühstadium präventiv ein Fortschreiten der Erkrankung zu beeinflussen.

1.2.2 Risikofaktoren und Pathophysiologie der DAVD

Die Aortenklappenstenose ist eine progressive Erkrankung, bei der es über eine fortschreitende fibrotisch-degenerative Verdickung der Taschen (Aortenklappensklerose) zu einer Kalzifikation mit Obstruktion der Klappenöffnungsfläche (Aortenklappenstenose) kommt (6, 7). Im Endstadium führt dieser Prozess zu einer linksventrikulären Hypertrophie und Herzinsuffizienz (23).

Heute weiß man, dass sich die DAVD nicht rein passiv als Konsequenz des Alterns entwickelt, sondern einen aktiven komplexen Prozess darstellt (7, 24). Zu den Risikofaktoren der Aortenklappenstenose zählen zum einen ein hohes Alter, männliches Geschlecht, eine bikuspide

Aortenklappe und genetische Faktoren (7, 15, 25). Zum anderen gehören aber auch modifizierbare Faktoren, wie arterielle Hypertonie, Übergewicht, Diabetes mellitus, Niereninsuffizienz, Rauchen, Hyperlipoproteinämie und Hypercholesterinämie dazu (7, 15, 25, 26).

Obwohl das Risikoprofil der DAVD ähnlich zu atherosklerotischen Veränderungen ist, gibt es Unterschiede in den genetischen und zellulären Mechanismen beider Erkrankungen. Myofibroblasten sind in der Pathophysiologie der Aortenklappenstenose die wegweisenden Zellen, während *smooth muscle cells* (SMCs) eine übergeordnete Rolle in atherosklerotischen Gefäßläsionen spielen (23, 27). Zudem entwickeln nicht alle Patienten mit einer koronaren Herzerkrankung auch eine klinisch manifeste Aortenklappenstenose (27, 28). Somit sind weitere Entstehungsmechanismen der DAVD wichtig.

Als initiierende Faktoren der DAVD werden turbulente Strömung und mechanischer Stress auf der aortalen Seite der Taschen angesehen (29). Diese führen zu einzelnen, an mehreren Orten lokalisierten Endothelzellschäden (29). Lipoproteine aus dem Blutplasma, wie *low density lipoprotein* (LDL) und Lipoprotein(a), können so in den subendothelialen Schichten akkumulieren und oxidativ modifiziert werden (6, 8, 23). Durch den mechanischen Stress und oxidativ veränderte Lipoproteine werden inflammatorische Prozesse in Gang gesetzt, über die der endotheliale Oberflächenmarker, *vascular cell adhesion molecule*-1 (VCAM-1), exprimiert wird (8, 30-33). VCAM-1 vermittelt dann die Migration von monozytären Zellen und T-Zellen aus dem Blutplasma in das subendotheliale Gewebe (23, 34). Die eingewanderten Makrophagen nehmen die oxidierten Lipoproteine auf und akkumulieren im Gewebe zu Schaumzellen (7). In der frühen Phase der Erkrankung entstehen dadurch *early lesions* als fokale Verdickungen des Gewebes mit einer histologisch sichtbaren Verschiebung der subendothelialen elastischen Lamina (35).

Über den Einfluss von weiteren inflammatorischen und pro-fibrotischen Zytokinen, wie *tumor necrosis factor alpha* (TNFα) oder *transforming growth factor beta* (TGFβ), wird eine Subpopulation der ruhenden Fibroblasten (VICs) zu Myofibroblasten aktiviert und zu einer vermehrten Proliferation und Produktion von EZM-Bestandteilen und Kollagen angeregt (36-40). Die dadurch ebenfalls sezernierten Matrix-Metalloproteasen (MMPs) spalten die produzierten Kollagenfasern und begünstigen eine Desorganisation (*remodeling*) der EZM und eine fortschreitende Fibrose (8, 36). Durch die vermehrte Apoptose der VICs entstehen zudem

Apoptosekörperchen, die bereits in frühen Phasen der DAVD zur Mikrokalzifikation des Gewebes über Kalzium- und Phosphatablagerung in Form von Hydroxyapatit-Kristallen beitragen (6, 8, 41). Ein Teil der Myofibroblasten differenziert sich im Verlauf zu osteoblastären VICs (phänotypischer Wandel), welche weitere osteochondrogene Marker, wie Osteopontin, Osteocalcin, *bone morphogenetic protein* 2 (BMP-2) und alkalische Phosphatase (ALP), exprimieren und schließlich zu einer Kalzifikation und Ossifikation des Gewebes führen (8, 36). Die osteogene Metaplasie des Gewebes erfolgt dabei bei ca. 11 % der Patienten mit kalzifizierten Aortenklappen (42). Im fortgeschrittenen Stadium der Erkrankung werden die beschriebenen Prozesse durch Angiogenese weiter aufrechterhalten, so dass eine Rekrutierung weiterer inflammatorischer Zellen stattfindet (6). Diese Abläufe werden vereinfacht in Abb. 3 zusammengefasst.

Somit stellt nach heutigem Kenntnisstand eine chronische Inflammation des Gewebes mit kontinuierlicher Sekretion von Zytokinen und pro-fibrotischen Faktoren den zentralen Motor für den fortschreitenden Umbau des Gewebes (Biomineralisierung) und die klinische Progression der Erkrankung dar (13). Daher gilt es, die frühen Phasen der Erkrankung zu erforschen und potentielle pharmakologisch beeinflussbare Zeitpunkte zu detektieren.

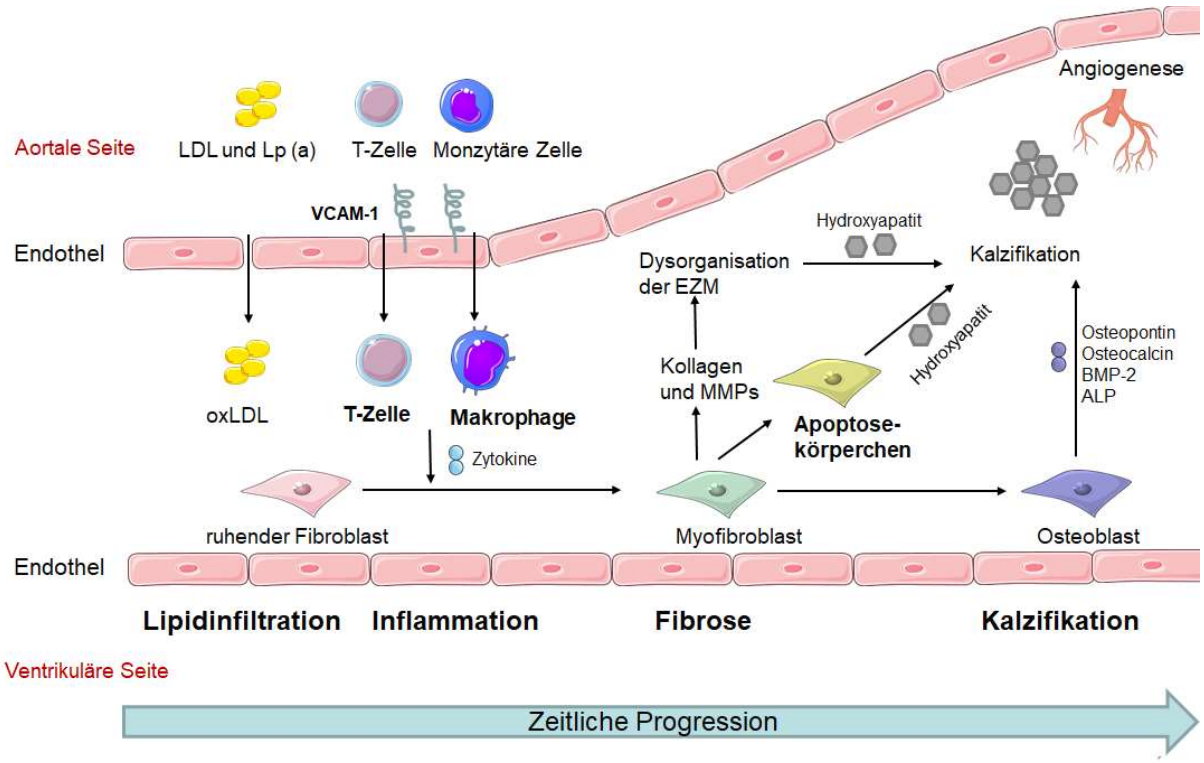

Abb. 3: Pathophysiologie der Aortenklappenstenose

Schematisch vereinfacht dargestellt ist die Progression der Aortenklappenstenose in der AK-Tasche mit den frühen Phasen der Lipidinfiltration und Inflammation und den späten Phasen der Fibrose und Kalzifikation. Durch Endothelzellschäden auf aortaler Seite der Taschen diffundieren Lipide in das Gewebe und werden oxidativ verändert. Oxidativer Stress aktiviert das Endothel über eine VCAM-1 Expression und die Diapedese von T-Zellen und Makrophagen. Diese sezernieren Zytokine, die die phänotypische Umwandlung der Fibroblasten zu Myofibroblasten begünstigen. Myofibroblasten produzieren Kollagen und sezernieren Matrix-Metalloproteasen (MMPs), welche zur Desorganisation der extrazellulären Matrix (EZM) und zu einer Fibrosierung beitragen. Einige Myofibroblasten gehen in Apoptose, andere wandeln sich mit der Zeit zu Osteoblasten um. All diese Wege führen schließlich zur Biomineralisierung bzw. Kalzifikation des Gewebes. Der Teufelskreis wird durch Neoangiogenese und Anfluten weiterer Immunzellen aufrechterhalten. Abbildung erstellt mit (3), angelehnt an (6, 8, 23, 43).

1.3 Bisherige Tiermodelle der Aortenklappenstenose

Realitätsnahe Tiermodelle sind in der Forschung besonders wichtig, um neue Erkenntnisse zur Pathophysiologie der Erkrankung zu gewinnen und medikamentöse Studien durchzuführen. Ein bedeutendes Tiermodell zur Erforschung der DAVD wurde von der Arbeitsgruppe von Weiss et al. etabliert (44). Sie untersuchten die Einwirkung der Risikofaktoren hohes Alter und Hypercholesterinämie auf die Entwicklung einer Aortenklappenstenose in *low-density*

Lipoprotein Rezeptor-defizienten, nur Apolipoprotein B100-enthaltenden Mäusen (44). Zudem stellten sie zum ersten Mal im Tiermodell fest, dass oxidativer Stress im Gewebe der Aortenklappe vorhanden war. Dieses Ausgangsmodell wurde daraufhin in vielen weiteren Studien angepasst und für neue Fragestellungen verwendet (45-48). Darauf aufbauend konnten Liberman et al. im hypercholesterinämischen Kaninchen-Modell eine erhöhte ROS-Produktion um kalzifizierende Herde zeigen (49). Auch weitere Risikofaktoren der DAVD, wie die arterielle Hypertonie, wurden auf der Basis des Hypercholesterinämie-Modells untersucht (50). Assmann et al. gelang es, eine systematische vergleichende Analyse der Aortenklappen-degeneration in Ratten durchzuführen, welche pro-degenerative Nahrungsbestandteile in unterschiedlichen Kombinationen und Anteilen beinhaltete (51). Darüber hinaus induzierte die Arbeitsgruppe von Honda et al. eine hämodynamisch relevante kalzifizierende Aortenklappenstenose über eine direkte mechanische Schädigung der Klappe durch einen Draht (52). Obwohl einige Tiermodelle auf einen Zusammenhang zwischen oxidativem Stress und Aortenklappenstenose hinwiesen (44, 49, 53), wurde ein isolierter und die Degeneration der Aortenklappe auslösender Effekt von ROS noch nicht in einem *in vivo* Modell erforscht.

1.4 Reaktive Sauerstoffspezies

1.4.1 Aufbau und Funktion

Reaktive Sauerstoffspezies (*reactive oxygen species*, ROS) sind chemisch reaktive Moleküle, die Sauerstoff (O_2) enthalten. Zu den ROS gehören zum einen stabile Oxidantien, wie Wasserstoffperoxid (H_2O_2) und Peroxynitrit ($ONOO^-$) (54, 55). Zum anderen zählen auch freie Radikale mit ungepaarten Elektronen, wie Superoxidanionen ($O_2{\cdot}^-$) und Hydroxyl-Radikale ($HO{\cdot}$), dazu (54, 55).

ROS sind in vielen physiologischen Körperfunktionen beteiligt. So sind sie unabdingbar in der zellulären Immunabwehr von Pathogenen, in der Atmungskette der Mitochondrien, in der Regulation von Enzymen, Hormonen und der DNA-Transkription (55). Zudem ist H_2O_2 ein zellulärer Botenstoff (56). Bei der ROS-Generierung sind Enzyme, wie Xanthin-Oxidase, NADPH-Oxidase (*nicotinamide adenine dinucleotide phosphate oxidase*), Lipoxygenase und entkoppelte NO-Synthase (*nitric oxide synthase*), sowie Mitochondrien beteiligt (55, 57). Endogene antioxidative Enzyme, wie die Katalase, Glutathion-Peroxidase und Superoxid-Dismutase neutralisieren ROS, um die Homöostase der Zellen aufrecht zu erhalten (58).

Niedrige ROS-Konzentrationen scheinen im Rahmen der Mitohormesis einen protektiven regulierten Effekt gegen Zellschäden aufzuweisen (59). Im Gegensatz dazu führt eine Dysbalance zwischen ROS-Produktion und antioxidativen Schutzmechanismen zu pathologischen Veränderungen des Gewebes und zu einer Entstehung von oxidativem Stress (60). Dieser führt konsekutiv zu Lipidperoxidation, Proteinmodifikation, DNA-Schäden, Apoptose und vor allem auch zu einer chronischen Inflammation (58).

1.4.2 Rolle in der DAVD

Es wurde bereits gezeigt, dass reaktive Sauerstoffspezies (ROS) in der Pathophysiologie von kardiovaskulären Erkrankungen, wie Atherosklerose oder arterielle Hypertonie beteiligt sind (61-63). So führt oxidativer Stress über osteogene Differenzierung der vaskulären SMCs zu einer fortschreitenden Kalzifikation von atherosklerotischen Läsionen (64). Die Existenz von reaktiven Sauerstoffspezies, wie Superoxid und Wasserstoffperoxid, wurde auch in der kalzifizierenden Aortenklappenstenose beschrieben (44, 49, 65, 66). In weiteren Studien an humanen Aortenklappen ergaben sich Hinweise darauf, dass ROS an der Progression der Erkrankung beteiligt sind (66, 67). So fördert oxidativer Stress den phänotypischen Wechsel von VICs über eine Hochregulation von pro-osteogenen und pro-fibrotischen Genen und setzt dadurch die pathologische Kaskade der Kalzifikation fort (7, 68). Gleichzeitig sind in kalzifizierten Aortenklappen antioxidative Enzyme herunterreguliert (65, 68). Zudem befinden sich oxidativ veränderte Phospholipide in höherer Konzentration in explantierten kalzifizierten Aortenklappen (69). Es wurde außerdem gezeigt, dass diese zu einer schnelleren Progression der Erkrankung beitragen (70).

Die Mechanismen zur Initiierung des valvulären oxidativen Stresses sind zwar noch nicht ausreichend erforscht, jedoch liefern einige Studien Hinweise auf eine Beteiligung des Endothels an der Pathogenese. Im Gegensatz zur Atherosklerose, findet sich in kalzifizierten Regionen der Aortenklappe keine erhöhte Aktivität der NADPH-Oxidase, so dass von Miller et al. eine Genese von reaktiven Sauerstoffspezies über eine Entkopplung der endothelialen NO-Synthase (eNOS) postuliert wurde (65, 71). Anstelle des protektiven antiinflammatorisch wirkenden Stickstoffmonoxids (NO) werden dadurch mehr Superoxid-Radikale gebildet (72, 73). Zudem konnten Farrar et al. einen Zusammenhang zwischen oxidativem Stress und endothelialer Inflammation über eine erhöhte Expression von VCAM-1 nachweisen (74). Für

eine frühe Beteiligung von ROS in der Pathogenese spricht auch, dass DNA-Schäden bereits in frühen asymptomatischen Stadien detektiert werden konnten (68). Bei der Aortenklappensklerose, der Vorstufe der kalzifizierenden Aortenklappenstenose, konnte sogar eine Inhibierung des Gewebeumbaus durch die Gabe von antioxidativ wirkenden Enzymen in einem *in vivo* Tiermodell erreicht werden (53).

Diese Erkenntnisse unterstreichen die Bedeutung von weiterführenden Studien zu oxidativem Stress in der Pathophysiologie der DAVD, um möglichst frühzeitig modulierend in den Verlauf eingreifen zu können. Dennoch fehlen weiterhin dynamische Tiermodelle, in denen die aktive Rolle von ROS bereits in frühen Phasen der Aortenklappenstenose lokal analysiert und quantifiziert werden kann (65, 68).

1.5 Induktion von ROS über die photodynamische Reaktion (PDR)

1.5.1 Definition und Prinzip der PDR

Die photodynamische Therapie stellt eine bewährte Behandlungsmethode von Krebserkrankungen und anderen nicht-onkologischen Erkrankungen dar, die auf der photodynamischen Reaktion (PDR, *photodynamic reaction*) basiert (75). Nach der systemischen oder lokalen Applikation eines Photosensibilisators (PS) wird dieser mit Licht einer bestimmten Wellenlänge bestrahlt und zur Generierung von reaktiven Sauerstoffspezies angeregt (76, 77).

Es gibt zwei Mechanismen der PDR. In der Typ I Reaktion wird ein Elektron oder Proton des angeregten PS auf ein Substrat im Gewebe, wie z.B. die Zellmembran, übertragen und bildet dadurch freie Radikale, wie Superoxidanionen (78, 79). Konsekutiv entstehen durch weitere Kettenreaktionen Wasserstoffperoxid, Hydroxyl-Radikale oder Peroxynitrit (78, 79). Dagegen wird in der Typ II Reaktion die Energie des PS direkt auf Sauerstoff im Gewebe übertragen und hochreaktiver Singulett-Sauerstoff generiert (78, 79).

Neben den PS der ersten Generation, zu denen Hämatoporphyrin-Derivate zählen (80), werden zunehmend PS der zweiten Generation entwickelt, die deutliche Vorteile in ihrer Reinheit, im Ausmaß der ROS-Produktion, in der Tiefenwirkung und bei der Reduzierung von unerwünschten Nebenwirkungen zeigen (79). Die Entwicklung von PS der dritten Generation zur weiteren Erhöhung der Selektivität ist aktuell noch Gegenstand der Forschung (81).

Nach Applikation eines PS bindet dieser an Serumproteine, wird im Gefäßsystem verteilt, bindet an Endothelzellen und wird intrazellulär aufgenommen (82). All diese Schritte sind abhängig von den Eigenschaften des verwendeten PS. Je nach Lokalisation des PS zum Zeitpunkt der Bestrahlung entstehen Zellschäden durch vaskuläre ischämische Effekte mit Thrombosierung der Gefäße, durch direkten Zelltod über Apoptose bzw. Nekrose oder durch Inflammation und Zytokinausschüttung mit konsekutivem Anlocken von Immunzellen (Chemotaxis) (82).

Neben der Bestrahlung des Gewebes von außen untersuchten einige Studien die Effekte der PDR bei einer intravaskulären Laserapplikation (83-85). Die meisten Arbeitsgruppen bezogen sich dabei auf Kurzeiteffekte von ROS, wie direkte endotheliale Schäden oder Thrombus-Formationen (83, 86). Minol et al. analysierten jedoch die Langzeiteffekte der PDR mit *Rose Bengal* und einem Grünlichtlaser auf die vaskuläre Degeneration der abdominellen Aorta der Ratte *in vivo* (85). Hier konnte die Arbeitsgruppe eine lokale Degeneration der Gefäßwand acht Wochen nach der Intervention zeigen. Die Effekte einer intravaskulären PDR-Applikation in direkter Nähe der Aortenklappe wurden jedoch bisher noch nicht untersucht.

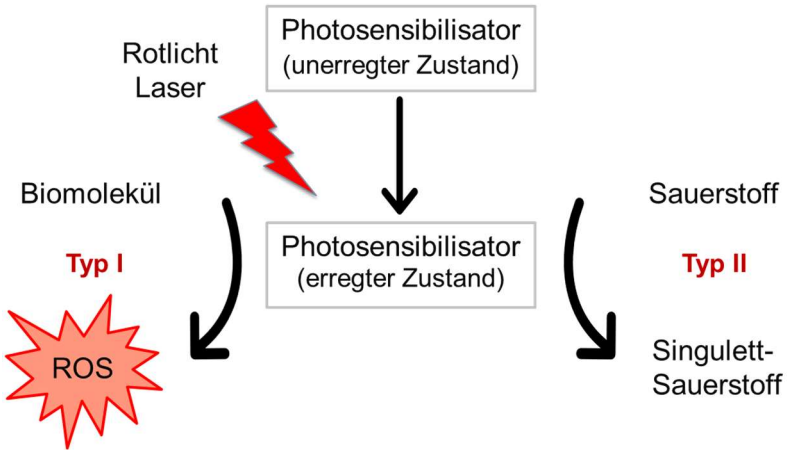

Abb. 4: Typ I und Typ II – photodynamische Reaktion

Dargestellt ist ein Schema zum Verständnis der Typ I und Typ II – photodynamischen Reaktion (PDR). Nach Anregung des Photosensibilisators mit einem Rotlichtlaser wird die Energie auf ein Substrat im Gewebe übertragen und es entstehen ROS (Typ I). Die Energie kann aber auch direkt auf Sauerstoff übertragen werden, so dass Singulett-Sauerstoff gebildet wird (Typ II). Abbildung erstellt mit PowerPoint, angelehnt an (78, 79, 87).

1.5.2 Photodynamische Reaktion mit Foscan®

In diesem Projekt nutzten wir mTHPC (5,10,15,20-Tetra(m-hydroxyphenyl)chlorin, Abb. 5) mit Handelsnamen Foscan® und generischer Bezeichnung Temoporfin, welches 2001 für die Behandlung von Plattenepithelkarzinomen im Kopf- und Nackenbereich in Europa zugelassen wurde (88). Foscan® ist ein Porphyrin, das zur zweiten Generation der Photosensibilisatoren gehört und durch rotes Licht mit einer Wellenlänge von 652 nm angeregt wird (89). Dabei erreicht das Licht eine Gewebetiefe bis zu 15 mm, so dass eine Wirkung in tiefer gelegenen Schichten generiert werden kann (90). Nach der Applikation bindet Foscan® an Proteine im Plasma und wird schließlich mit unterschiedlichen zeitlichen Latenzen in den verschiedenen Geweben aufgenommen (91, 92). Die konkrete Wirkung der PDR ist wesentlich abhängig von der subzellulären Lokalisation des Foscans® zum Zeitpunkt der Bestrahlung (93). Cramers et al. und Jones et al. zeigten, dass eine Anreicherung des Temoporfins in Tumorzellen im Maus- (91) bzw. Rattenmodell (92) nach 24 Stunden erfolgte, während nach 2 Stunden ein vaskulärer Effekt der PDR erzielt werden konnte (91, 92). Zudem lag zum Zeitpunkt 24 Stunden ein Äquilibrium in der Foscan®-Verteilung zwischen Plasma und Herz vor (91).

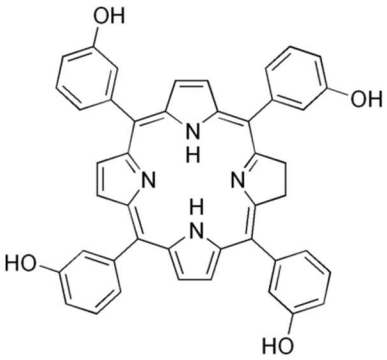

Abb. 5: Chemische Struktur von mTHPC (Foscan®)

Zusätzlich zu beachten ist die Leistungsdichte des Lasers (94). Bei einer Dichte über 1 W/cm² kann der Laser zu einer Koagulation und Nekrose des Gewebes führen. Dagegen kommt es bei einer zu geringen Leistungsdichte zu Streuung, Reflektion und somit Wirkabschwächung des Lichtes in tiefen Gewebeschichten (94, 95). Diese Effekte sind zudem wesentlich abhängig von Bestrahlungsdauer, Gewebeart, Wellenlänge und Energiedichte des Lichtes (94).

Anhand der oben genannten Vorkenntnisse wurde für unseren Versuchsaufbau eine 60-minütige Laserapplikationsdauer 24 Stunden nach der Foscan®-Gabe und eine Leistungsdichte von 0,1 W/cm² gewählt. Anders als in anderen Projekten zur onkologischen Forschung war das Ziel dieser Arbeit nicht, die unmittelbare Apoptose oder Nekrose der Zellen herbeizuführen, sondern eine nachfolgend hohe Exposition mit ROS zu erzeugen, welche Signalkaskaden der Aortenklappendegeneration in Gang setzen konnte.

1.6 Ziele der Arbeit

Ziel dieser Arbeit ist es, den isolierten, lokalen Einfluss von reaktiven Sauerstoffspezies (ROS) auf die Aortenklappendegeneration in einem *in vivo* Tiermodell näher zu erforschen. In den bisherigen Studien wurde mehrfach eine Beteiligung von ROS in der Pathologie der kalzifizierenden Aortenklappenstenose gezeigt und diskutiert (vgl. 1.4.2). Die meisten Studien untersuchten hierbei allerdings die systemische Wirkung verschiedener Einflussgrößen auf die Degeneration. Ein Tiermodell, in dem ROS als isolierter Expositionsfaktor unmittelbar an der Aortenklappe generiert und dessen Auswirkungen im lebenden Organismus langfristig beobachtet werden können, wurde bisher jedoch nicht angewandt.

Um ROS zu erzeugen, wird in diesem Projekt das bereits etablierte Verfahren der photodynamischen Reaktion verwendet. Durch den Biosensibilisator Foscan® und einen Rotlichtlaser (652 nm; 1 mW; 0,1 W/cm²) wird direkt an der Aortenklappe der Ratte unter möglicher Minimierung von systemischen Nebenwirkungen oxidativer Stress generiert. Hierbei muss jedoch sichergestellt werden, dass etwaige Veränderungen am Gewebe auf den Einfluss von ROS zurückzuführen sind. Diesbezüglich wird zum einen die Wirkung des oxidativen Stresses bei Tieren der ROS-Gruppe untersucht. Zum anderen soll aber auch eine mögliche physikalische Wirkung der nicht-aktivierten Laserfaser (Sham-Gruppe) und des aktivierten Lasers ohne vorherige Foscan®-Applikation (Laser-Gruppe) analysiert werden.

Der Fokus dieser Arbeit liegt hierbei auf der Untersuchung von langfristigen Effekten (t = 84 d und t = 164 d) einer hohen Exposition mit oxidativem Stress auf die Aortenklappe. Zur weiterführenden Einordnung dieser Ergebnisse sollen auch Vergleiche mit den kurzfristigen Effekten (t = 0 d und t = 8 d) von ROS erfolgen. Hierzu wurden auch bisher unveröffentlichte Ergebnisse der Arbeitsgruppe (Laura Jacobi) herangezogen (siehe 2.5 und Tabelle 1). Diesbezüglich werden histologische und histochemische Analysen von explantierten Aortenklappen der ROS-, Laser- und Sham-Gruppe durchgeführt mit den folgenden Schwerpunkten:

1. Morphologische Veränderungen der Aortenklappe durch oxidativen Stress
2. ROS-induzierte inflammatorische Antwort des Endothels und der Immunzellen (Makrophagen und T-Zellen)

3. Mögliche Folgen des mechanischen oder physikalischen Einflusses der Laserfaser bzw. der Laserstrahlung auf das Gewebe der Aortenklappe

Ein Tiermodell, welches über lokal applizierten oxidativen Stress eine Aortenklappen-degeneration initiiert, könnte als Grundlage für weitere pathophysiologische und pharmakologische Studien der Erkrankung dienen.

2 Material und Methoden

2.1 Material

Material	Herstellerinformationen
Aceton	Carl Roth, Karlsruhe, Deutschland, Kat.-Nr.: 5025.6
Albumin Fraction V	Carl Roth, Karlsruhe, Deutschland, Kat.-Nr.: 8076.3
Aqua destillata	Otto Fischar GmbH & Co. KG, Saarbrücken, Deutschland, Kat.-Nr.: 18880
BSA (Bovines Serumalbumin)	Sigma-Aldrich, Steinheim, Deutschland, Kat.-Nr.: A9418
Buprenorphin	Animalcare Limited, York, Großbritannien, Kat.-Nr.: 401045.00.00
DAB Substrate Kit	Zytomed Systems, Berlin, Deutschland, Kat.-Nr.: DAB530
DAKO-Pen	DAKO, Glostrup, Dänemark, Kat.-Nr.: S2002
Deckgläser 24 x 50mm	Engelbrecht GmBh, Edermünde, Deutschland, Kat.-Nr.: K12450
Deckgläser 24 x 60 mm	Engelbrecht GmbH, Edermünde, Kat.-Nr.: K12460
Einbettschälchen Kunststoff 17 x 17 x 5 mm	Medite GmbH, Burgdorf, Deutschland, Kat.-Nr.: 31051717
Eindeckmedium *Roti Histo Kit* II	Carl Roth, Karlsruhe, Deutschland, Kat.-Nr.: T160.2
Eosin B	Sigma-Aldrich, Taufkirchen, Deutschland, Kat.-Nr.: 861006
Essigsäure 100 %	Carl Roth, Karlsruhe, Deutschland, Kat.-Nr.: 6755.2
Ethanol (70 %, 96 %, 99,5 %)	Otto Fischar GmbH & Co. KG, Saarbrücken, Deutschland

Falcon 15 ml	Greiner Bio-One International, Kremsmünster, Österreich, Kat.-Nr.: 188271
Falcon 50 ml	Greiner Bio-One International, Kremsmünster, Österreich, Kat.-Nr.: 227261
Filterpapier 240 mm	Carl Roth, Karlsruhe, Deutschland, Kat.-Nr.: Y856.1
Formalin 4 % (Roti-Histofix)	Carl Roth, Karlsruhe, Deutschland, Kat.-Nr.: P087.3
Hämatoxylin	Thermo Fisher Scientific Inc., Waltham, Massachusetts, Kat.-Nr.: 6765009
Heparin 25000 IE/ 5 ml	Panpharma GmbH (Rotexmedica), Trittau, Deutschland, Kat.-Nr.: PZN-3862340
Isofluran	Piramal Critical Care, Mumbai, India, Kat.-Nr.: 66794-017
Isopentan (2-Methylbutan)	Carl Roth, Karlsruhe, Deutschland, Kat.-Nr.: 3927.2
Ketamin	Pfizer, New York, USA, Kat.-Nr.: 3151811
KP-CryoCompound	Klinpath aVWR Company, Duiven, Niederlande, Kat.-Nr.: VWRK1620-C
Leica Eindeckmedium	Leica Biosystem, Nussloch, Deutschland, Kat.-Nr.: 14070937891
Mayers Hämalaun Lösung	Merck KGaA, Darmstadt, Deutschland, Kat.-Nr.: 109249-0500
Natriumchlorid (NaCl) 0,9 %	B. Braun AG, Melsungen, Deutschland
Objektträger SuperFrost Plus	R. Langenbrinck, 76x26x1 mm, Emmendingen, Deutschland, Kat.-Nr.: 03-0060 -korrekt
Phosphate buffered saline (PBS)	Sigma Aldrich, Taufkirchen, Deutschland, Kat.-Nr.: P4417
Salzsäure rauchend 37 %	Merck KGaA, Darmstadt, Deutschland, Kat.-Nr.: 1003171000

Temoporfin (Foscan®/ mTHPC)	Biolitec Pharma, Jena, Deutschland, Zulassungsnummern: EU/1/01/197/003 EU/1/01/197/004 EU/1/01/197/005
Tierfutter	Standard-Pellets mit 2 % Cholesterin und 1,5 % Phosphat (Ssniff Spezialdiäten GmbH, Soest, Deutschland, S3544-SO12 SMR/M-H)
Tris(hydromethyl)-aminomethan	Sigma-Aldrich, Taufkirchen, Deutschland, Kat.-Nr.: 1. 08382.2500
Triton X-100	Sigma-Aldrich, Taufkirchen, Deutschland, Kat.-Nr.: T9284
Tween 20 Detergent	Sigma Aldrich, Taufkirchen, Deutschland, P1379 - 250mL
Wasserstoffperoxid 30 %	VWR International, Radnor, Pennsylvania, Kat.-Nr.: 23622.298
Xylazin	Bayer, Leverkusen, Deutschland, Kat.-Nr.: 1320422
Xylol	VWR International, Radnor, Pennsylvania, Kat.-Nr.: 28975.325
Zentrifugenröhrchen 1,5 ml	Clearline Biosigma, Cona VE, Italien, Kat.-Nr.: 390689

2.2 Antikörper

Antikörper	**Verdünnung**	**Herstellerinformationen**
Alexa Fluor 488 (*goat anti-rabbit*)	1:200	Invitrogen - Thermo Fisher Scientific, Waltham, USA, Kat.-Nr.: A11070
Alexa Fluor 546 (*goat anti-mouse*)	1:200	Invitrogen - Thermo Fisher Scientific, Waltham, USA, Kat.-Nr.: A11030

Anti-CD3 (*rabbit*)	1:300	Sigma-Aldrich, Darmstadt, Deutschland, Kat.-Nr.: C7930-2ML
Anti-CD68 (*mouse*)	1:200	Abcam, Cambridge, UK, Kat.-Nr.: ab31630
Anti-Cleaved Caspase 3 (Asp 175, *rabbit*)	1:500	Cell Signaling Technology, Leiden, Niederlande, Kat.-Nr.: 9664S
Anti-VCAM-1 (*rabbit*)	1:500	Abcam, Cambridge, UK, Kat.-Nr.: ab134047
DAPI (4′,6-Diamidin-2-phenylindol)	1:1000	Carl Roth, Karlsruhe, Deutschland, Kat.-Nr.: 6335.1
Peroxidase-AffiniPure (*goat anti-rabbit*)	1:500	Jackson ImmunoResearch Laboratories, Inc.,West Grove, USA, Kat.-Nr.: 111-035-003

2.3 Laborgeräte

Gerät	**Herstellerinformationen**
Brutschrank + 37 °C	Thermo Fisher Scientific, Waltham, USA, Heracell 240i
Continuous Wave (CW) - Rotlichtlaser	Biolitec Pharma, Jena, Deutschland
Durchlichtmikroskop	Leica Microsystems GmbH, Wetzlar, Deutschland, DM 2000
Fluoreszenzlampe	Leica Microsystems GmbH, Wetzlar, Deutschland, EL6000
Gefriermikrotom (Kryotom)	Leica, Wetzlar, Deutschland, Leica CM 1950
Kühlschrak + 4 °C	Liebherr, Biberach an der Riss, Deutschland, Comfort KSD 3534

Kühlschrank - 20 °C	Robert Bosch Healthcare GmbH, Waiblingen, automatic GTA 50
Kühltruhe - 80 °C	Thermo Fisher Scientific, Schwerte, Revco, Modell: PULT14903-V12
Kühlzentrifuge	Sigma Laborzentrifugen GmbH, Osterode am Harz, Deutschland, Kat.-Nr.: 5804 R
Magnetrührer	Carl Roth, Karlsruhe, Deutschland, Kat.-Nr.: MH15
Mikroskopkamera	Leica Microsystems GmbH, Wetzlar, Deutschland, DFC425C
Narkosegasbehälter	Föhr Medical Instruments GmbH, Seeheim, Deutschland, ARHN0159 / Drägerwerk AG Lübeck
Narkosegasgerät	UGO Basile S.R.L., Comerio, Italien, Model 7025
OP-Lampe	Dr. March GmbH & Co. KG, Ebersberg, Deutschland, Triaflex
OP-Mikroskop	Nikon Instruments, Amsterdam, Niederlande, SMZ-1-Zoom-Stereomikroskop
Schüttel- und Mixgerät	Heidolph Instruments GmbH, Schwabach, Deutschland, Ser.-Nr.: 040107658
Stickstofftank	Taylor Wharton, Minnesota, 35VHC
Tischabzugshaube	Wrt Laborbau GmbH, Stadtlohn, Deutschland, Typ maxxima 2001, Kat.-Nr.: 17840
Ultraschallgerät	Philips Healthcare, Hamburg, Deutschland, HD11 XE Ultrasound system, 15 MHz Schallkopf
Waage	Sartorius, Göttingen, Deutschland, Kat.-Nr.: BP110S

2.4 Software

Software	Herstellerinformationen
Endnote	Version X9, Clarivate Analytics
Excel Office 2010	Microsoft, Redmond, USA
GraphPad Prism 6.01	GraphPad Software Inc., La Jolla, Kalifornien, USA
ImageJ mit BioVoxxel Ergänzung	Win 64, Rasband, National Institutes of Health, USA, BioVoxxel Toolbox: Jan Brocher
IrfanView	Version 4.40, 64 bit, Irfan Škiljan
Leica Software	Leica Microsystems GmbH, Wetzlar, Leica Application Suite Version 3.8
Powerpoint Office 2019	Microsoft, Redmond, USA
Word Office 2010	Microsoft, Redmond, USA

2.5 Studienaufbau

In diesem Projekt sollte der Einfluss von oxidativem Stress auf histologische und histochemische Veränderungen des Aortenklappengewebes in einem *in vivo* Tiermodell analysiert werden. Hierzu wurden reaktive Sauerstoffspezies intraoperativ mit Hilfe der photodynamischen Reaktion direkt an der Aortenklappe von Ratten generiert. Die PDR erfolgte hierbei durch die Übertragung der Energie eines Rotlichtlasers auf den vorher applizierten Biosensibilisator Foscan®. In Vorstudien wurde die ideale Bestrahlungszeit des Lasers ermittelt, bei der die höchstmögliche ROS-Erzeugung vorlag und gleichzeitig Laser-induzierte Schäden vermieden werden konnten (Daten von Laura Jacobi). Die optimale Bestrahlungsdauer wurde dabei bei 60 min festgelegt. Die Expositionsgruppe (ROS-Gruppe) wurde mit zwei Kontrollgruppen (Sham- und Laser-Gruppe) verglichen (n = 7):

1) Die ROS-Gruppe erhielt 24 Stunden vor der Bestrahlung eine Foscan®-Injektion über die Schwanzvene.
2) In der Laser-Gruppe wurde die Bestrahlung aktiviert, aber kein Foscan® appliziert.
3) Die Sham-Gruppe erhielt weder eine Foscan®-Injektion noch eine Aktivierung der eingeführten Laserfaser.

Mit Hilfe der Kontrollgruppen sollten mögliche physikalische Effekte des Lasers und mechanisch bedingte Schäden durch die Laserfaser von den Effekten der PDR abgegrenzt werden. In Vorstudien des Projektes wurden zudem bereits Kurzzeiteffekte der Intervention für die Zeitpunkte 0 und 8 Tage mit Hilfe der Färbung Hämatoxylin-Eosin (Morphologie) und der Detektion von *Cleaved* Caspase 3 (Marker apoptotischer Zellen) und VCAM-1 (endothelialer Oberflächenmarker) analysiert. In diesem Projekt stand die Langzeitanalyse der genannten Marker zu den Zeitpunkten 84 und 168 Tage im Fokus (Tabelle 1).

Der Einfluss von Inflammation auf die Aortenklappe stellte in der Forschung zur DAVD immer wieder den zentralen Faktor in der frühen Pathogenese dar (vgl. 1.2.2). Daher wurde zusätzlich der Einfluss der ROS-induzierten zellulären Inflammation mit Hilfe der CD3- (T-Zellen) und CD68- (Makrophagen) Immunfluoreszenz-Färbung analysiert. Dazu wurden in dieser Arbeit sowohl die kurzfristigen (t = 0 Tage, t = 8 Tage) als auch die langfristigen Effekte (t = 84 Tage, t = 168 Tage) von oxidativem Stress auf die CD3 und CD68-Expression im Gewebe untersucht und verglichen (Tabelle 1).

Insgesamt wurden bei n = 7 pro Interventionsgruppe und Explantationszeitpunkt Aortenklappen von 84 Ratten analysiert.

Explantations-Zeitpunkt in Tagen	Hämatoxylin-Eosin Färbung	*Cleaved* Caspase 3-Immunhisto-chemie	VCAM-1 - Immunhisto-chemie	CD68- und CD3- Immun-fluoreszenz
t = 0 d	y	y	y	x
t = 8 d	y	y	y	x
t = 84 d	x	x	x	x
t = 168 d	x	x	x	x

Tabelle 1: Übersicht der durchgeführten Analysen und Färbungen

Die Tabelle gibt einen Überblick über die Analysen und Färbungen für die jeweiligen Explantations-zeitpunkte. Mit „x“ markiert sind die in dieser Arbeit eigenständig durchgeführten Analysen und Färbungen. Mit „y“ markiert sind die Ergebnisse bisher unveröffentlichter Vorarbeiten aus der Arbeitsgruppe (Laura Jacobi), die zur Einordnung der eigenen Ergebnisse mit einbezogen wurden.

2.6 Herkunft und Haltung der Tiere

Für das Projekt standen weiße männliche erwachsene Wistar Ratten mit einem Gewicht zwischen 250 und 300 g zur Verfügung. Alle Ratten wurden von der Zentralen Einrichtung für Tierforschung und wissenschaftliche Tierschutzaufgaben (ZETT) der Heinrich-Heine-Universität Düsseldorf zur Verfügung gestellt. Der Tierversuchsantrag mit dem Aktenzeichen 84-02.04.2017.A153 wurde über das Landesamt für Natur-, Umwelt-, und Verbraucherschutz genehmigt. Die Versuche wurden unter strikter Berücksichtigung des deutschen Tierschutzgesetzes durchgeführt. Das gesamte Projekt wurde von dem strategischen Forschungsfonds der Heinrich-Heine-Universität gefördert.

Die Ratten wurden nach gesetzlichen Vorschriften in der ZETT unter einem 12-stündigen Hell-Dunkel-Rhythmus gehalten. Sie erhielten entkeimtes Wasser und die Fütterung erfolgte *ad libitum* nach einem Härtemodell mit Standard-Pellets, welche einen Zusatz von 2 % Cholesterin und 1,5 % Phosphat beinhalteten.

2.7 Ablauf der Intervention

2.7.1 Anästhesie und Analgesie

Alle Maßnahmen wurden unter inhalativer Allgemeinanästhesie mit Isofluran durchgeführt. Die Einleitungsdosis betrug dabei 2-3 Vol. %. Nach Intubation der Ratte mit einer 14 G-Kanüle wurde die Anästhesie mit einer Dosis von 1-1,5 Vol. % Isofluran aufrechterhalten. Eine Analgesie der Tiere mit Buprenorphin wurde sowohl bei der Einführung der Laserfaser, als auch bei der Explantation und zur postoperativen Schmerzkontrolle durchgeführt. Dazu wurde Buprenorphin subkutan 30 min präoperativ in einer Dosierung von 0,05 mg pro kg KG appliziert. Nach der Laserapplikation erfolgte zusätzlich eine postoperative Buprenorphin Gabe in einem 12 Stunden Rhythmus für 2 Tage.

Vor der Euthanasie durch Ausbluten und anschließender Explantation des Herzens wurden die Tiere zusätzlich mit einer intraperitonealen Gabe von Xylazin (10 mg pro kg KG) und Ketamin (100 mg pro kg KG) in Vollnarkose versetzt.

2.7.2 Temoporfin Applikation

Als Biosensibilisator wurde Foscan® (meta-tetrahydroxyphenylchlorin, mTHPC) verwendet. Die Foscan®-Injektion in die Schwanzvene der Ratte erfolgte 24 Stunden vor der Laserbestrahlung im abgedunkelten Tier-Operationssaal des Labors der experimentellen Chirurgie. Der 10-minütige Eingriff erfolgte in Inhalationsnarkose mit Isofluran (vgl. 2.7.1). Foscan® wurde in einer Dosierung von 0,3 mg pro kg KG verdünnt mit 0,9 % NaCl-Lösung appliziert.

2.7.3 Einführung der Laserfaser

Nach Induktion der Allgemeinnarkose mit Isofluran und Analgesie mit Buprenorphin (2.7.1) wurde die Ratte auf einer Wärmematte im OP-Bereich gelagert und die Wirkung der Anästhesie geprüft. Es wurde ausschließlich mit sterilem OP-Besteck gearbeitet. Nachdem die Inzisionsstelle rasiert wurde, wurde ein 2 cm langer Schnitt gesetzt und die *V. jugularis interna* auf der rechten Seite freigelegt. Dort führte man einen zentralvenösen Katheter in Form einer 14 G Kanüle in das Gefäß ein. Darüber fand die Heparingabe (300 IE pro kg KG) statt. Die Laserfaser wurde unter echokardiographischer Kontrolle über die *A. carotis communis* bis zur Klappenebene eingebracht (Abb. 6). Dazu wurde das Gefäß zunächst distal ligiert und ein

kleiner Schnitt zum Einbringen des 20 G Führungskatheters gesetzt. In der Laser- und ROS-Gruppe wurde eine intravaskuläre Bestrahlung mit dem Rotlichtlaser (CW, 652 nm, 1 mW, 0,1 W/cm²) durchgeführt. In der Sham-Gruppe blieb der Laser inaktiv. Nach 60 min wurde der Katheter entfernt, das Gefäß proximal ligiert und die Inzisionsstelle zugenäht. Eine postoperative Analgesie mit Buprenorphin wurde begonnen (2.7.1). Zusätzlich fand eine echokardiographische Kontrolle statt. Zuletzt wurde das Isofluran ausgeschlichen, das Tier extubiert und beobachtet und schließlich zurück in die Zentrale Einrichtung für Tierforschung und Tierversuchsvorhaben gebracht. Dort wurde für zwei Tage die weitere Analgesie der Ratte durchgeführt.

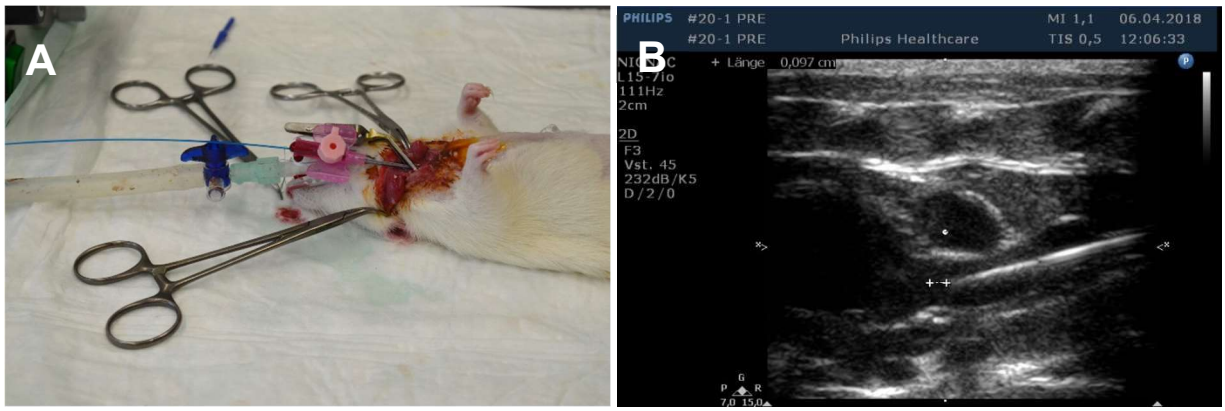

Abb. 6: Laserfaserimplantation

A: Die Laserfaser wurde zunächst über die *A. carotis communis* retrograd an die Aortenklappe vorgeschoben. **B:** Die korrekte Lage der Faser wurde dann echokardiographisch geprüft.

2.7.4 Explantationen und Einbetten der Proben

Mit dem Ablauf des Beobachtungszeitraumes (sofort oder nach 8, 84, 168 Tagen) erfolgte die Explantation der Proben. Nachdem das Tier sicher in Vollnarkose versetzt wurde (2.7.1), erfolgte die Heparin-Gabe (300 IE pro kg KG) über die *V. jugularis interna*. Die Euthanasie der Ratte fand durch Ausblutung statt. Dann wurde das Herz über eine mediane Sternotomie vorsichtig herauspräpariert und in einem 50 ml Falcon gewogen. Für die Probengewinnung wurde die Aortenklappe zusammen mit einem kurzen Anteil der *Aorta ascendens* explantiert (Abb. 7).

Die Proben wurden in drei einzelnen 15 ml Falcon-Röhrchen, welche mit PBS gefüllt waren, vom Operationstisch bis zum Arbeitsbereich transportiert. Danach folgte das Einlegen des Gewebes in drei einzelne mit *KP-CryoCompound* befüllte Einbettschälchen. Es wurde zudem markiert, in welche Richtung der proximale Gewebeanteil orientiert war. Um die Proben zu gefrieren, wurden diese in einem mit 2-Methylbutan gefüllten Plastikbecherglas in Flüssig-stickstoff gehalten. Diesen Vorgang wiederholte man bis zur Aushärtung des Einbettmediums. Schließlich wurden die Proben im -80 °C Kühlschrank bis zur weiteren Verwendung aufbewahrt.

Abb. 7: Makroskopisches Aussehen einer Aortenklappe nach Explantation

In der Aufnahme ist eine explantierte Aortenklappe mit Anschnitt der Aorta (Pfeil) dargestellt. Der Maßstab in *inches* ist als Lineal unter der Klappe erkennbar.

2.8 Anfertigung von histologischen Schnitten am Gefriermikrotom

Vor Beginn der Schneidearbeit wurde das Präparat aus der -80 °C Kühltruhe herausgeholt und im Innenraum des Gefriermikrotoms gelagert, damit es die Umgebungstemperatur von -20 °C annahm. Die Einspannung der Präparate auf dem Objektkopf erfolgte standardisiert mit derselben Ausrichtung des Gewebes bei allen Proben. In Abb. 8 ist die transversale Schnittebene dargestellt, die beim Schneiden durch manuelle Einstellung am Kryostaten eingehalten werden musste. Es wurden dann 5 µm dicke transversale Schnitte der Aortenklappe angefertigt, auf welchen alle 3 Taschen in einer Ebene sichtbar waren (Abb. 8). Die Objektträger enthielten 2 bis 3 Schnitte. Für bestimmte Färbungen war es notwendig einen Teil der Objektträger bei -80 °C zu lagern. Die restlichen Präparate wurden im -20 °C Kühlschrank bis zur weiteren Analyse aufbewahrt.

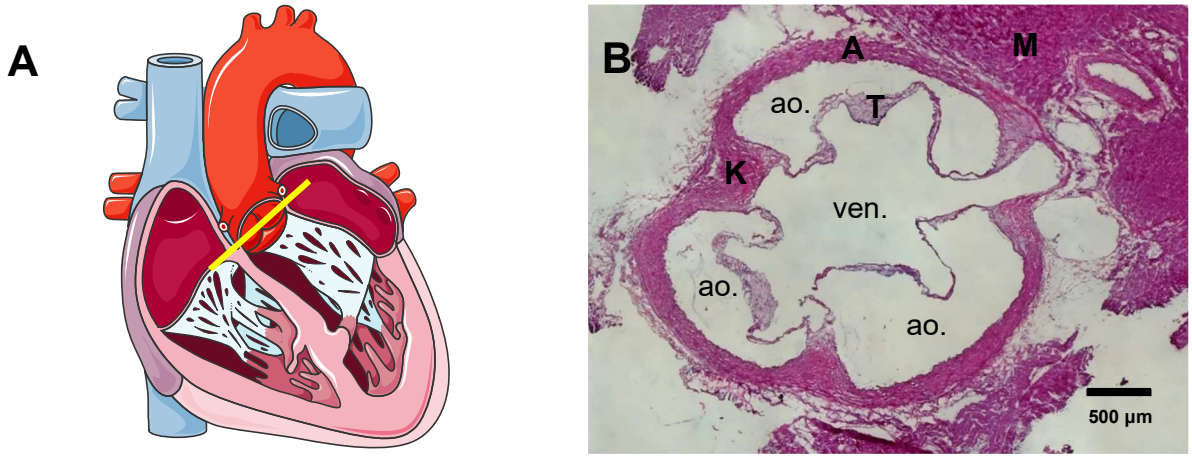

Abb. 8: Darstellung der Schnittebene der Aortenklappe

A: Längsschnitt des Herzens und Darstellung der Aortenklappe. Der gelb markierte Strich zeigt die transversalte Schnittebene durch die Aortenklappe. **B:** HE-Bild einer Klappe aus der Sham-Gruppe. Die Schnitte der Aortenklappe wurden transversal angefertigt (gelbe Linie in A), so dass alle drei Taschen in einer Ebene sichtbar waren. T: Tasche, A: Anulus, K: Kommissur, M: Myokard, ao.: aortales Lumen, ven.: ventrikuläres Lumen. Maßstab entspricht 500 µm. Abbildung A erstellt mit (3).

2.9 Klassische Histologie - Hämatoxylin-Eosin (HE)

Der Farbstoff Hämatoxylin ist ein blauer Kernfarbstoff, der basisch ist und somit basophile, saure Anteile im Gewebe anfärbt. Das Eosin hingegen ist sauer und reichert sich in azidophilen Bereichen als roter Farbstoff an. Somit werden die Zellkerne blau und das Zytoplasma rosa angefärbt (96).

Zu Beginn der Färbung wurden alle Lösungen hergestellt und in Glasküvetten überfüllt. Die Objektträger wurden aus der -20 °C Kühltruhe herausgeholt und mit Datum, Färbebezeichnung und Kürzel beschriftet. Danach wurden sie 1 min in Hämatoxylin, 1 min in Aqua dest., 1 min in 4-5 % Essigsäure, 1 min in Aqua dest. und 2 min unter fließendes Leitungswasser gehalten. Als Nächstes schloss sich eine Abfolge von 1 min 70 % Alkohol und 15 min Eosinlösung an. Daran anschließend wurden die Schnitte mit einer aufsteigenden Alkoholreihe für jeweils 1 min in 70 %, zweimal 1 min in 96 % und zweimal 1 min in 100 % Ethanol entwässert. Zum Abschluss wurden die Objektträger nacheinander für jeweils 1 min in 2 Küvetten mit Xylol eingetaucht. Nach dem Trocknen wurden die Präparate mit Roti Histo Kit II und einem Deckglas blasenfrei eingedeckt.

Lösungen	Herstellung
Eosin-Lösung	1 g Eosin; 100 ml Aqua dest.; 100 ml 100 % Ethanol; 200 µl Essigsäure
4-5 % Essigsäure	10 ml konzentrierte Essigsäure (Eisessig); 190 ml Wasser
Hämatoxylin	gebrauchsfertige Lösung

Tabelle 2: Herstellung der Lösungen für die HE-Färbung

Die Auswertung der HE-Färbung erfolgte über Durchlichtmikroskopie in einer 10 und 20-fachen Vergrößerung. Dabei wurden detaillierte Aufzeichnungen zu der Integrität der Klappenstruktur und zu degenerativen Prozessen angefertigt.

2.10 Immunhistochemie mit 3,3'-Diaminobenzidin (DAB)

2.10.1 Allgemeines

Mit Hilfe der indirekten Immunhistochemie mit dem Substrat *3,3'-Diaminobenzidin* (DAB) und einem *horse radish peroxidase* (HRP)–gekoppeltem Sekundärantikörper wurde in zwei getrennten Ansätzen die Expression von bestimmten Antigenen untersucht. Dafür nutzte man unterschiedliche Primärantikörper. Im ersten Ansatz wurde *Cleaved* Caspase 3 und im zweiten Ansatz *vascular cell adhesion molecule-1* (VCAM-1) untersucht. Beide Färbeansätze wurden nach dem Standardprotokoll aus dem Labor der Experimentellen Chirurgie durchgeführt.

2.10.2 Cleaved Caspase 3

Als integraler Bestandteil des Apoptose-Signalwegs wurde die Protease Caspase 3 in ihrer aktivierten Form immunhistochemisch gefärbt (97). Zur Validierung wurde bei jeder Färbung als Positivkontrolle ein Dünndarm-Schnitt der Ratte mitgeführt. Es wurden ausschließlich Schnitte genommen, die in der -80 °C Kühltruhe gelagert wurden.

Nachdem die Objektträger beschriftet und mit dem DAKO-Pen umrandet wurden, erfolgte die Fixierung in 4 % Formalin für 10 min. Als nächstes wurden die Schnitte dreimal 1 min in PBS (*phosphate buffered saline*) gewaschen, für 10 min in 0,25 % Triton-X permeabilisiert und schließlich erneut dreimal 1 min in PBS gewaschen. Um unspezifische Bindestellen im Präparat

zu blockieren, wurden die Objektträger für 60 min in 5 % BSA (Bovines Serum Albumin) aus Albumin Fraction V, PBS und Tween 20 gelagert. Anschließend wurden die Schnitte wieder für dreimal 1 min in PBS gewaschen, bevor sie in einer Feuchtkammer bei Raumtemperatur für 60 min mit dem Primärantikörper inkubiert wurden. Der Primärantikörper zur Detektion der *Cleaved* Caspase 3 wurde mit filtriertem PBS in einer Konzentration von 1:500 verdünnt. Auf die Negativkontrollen wurde nur filtriertes PBS gegeben, damit die Schnitte nicht austrockneten. Mit Ablauf der Zeit mussten die Präparate erneut in PBS gewaschen werden. Durch die Zugabe von 3 % Wasserstoffperoxid (H_2O_2) für 10 min wurden im Gewebe vorhandene endogene Peroxidasen blockiert. Damit vermied man unerwünschte Interaktionen mit der *horse radish peroxidase* am Sekundärantikörper. Um das H_2O_2 auszuwaschen, folgten dreimal 5 min Waschschritte in PBS. Anschließend wurde auf jedes Präparat 50 µl des Sekundärantikörpers (*goat-anti rabbit-HRP*) in einer Verdünnung von 1:500 pipettiert und bei Raumtemperatur für 45 min inkubiert. Hierauf folgten erneut dreimal 5 min Waschschritte in PBS. Danach wurden die Objektträger für 10 min im *tris base puffer* (TB-Puffer) gelagert. Das DAB wurde als Gemisch aus Chromogen und Substrat-Puffer auf alle Schnitte pipettiert. Die Inkubationszeit betrug genau 6 min. Zum Stoppen der Reaktion wurden die Präparate schließlich für 5 min in TB-Puffer getaucht und 1 min in Aqua dest. gewaschen. Für die Kernfärbung wurden die Schnitte für 1 min in Mayers-Hämalaun-Lösung überführt. Zur Entstehung der charakteristischen blauen Färbung der Zellkerne wurden die Objektträger kurz in Leitungswasser, kurz in 1 % Salzsäure und für 5 min unter fließendes Leitungswasser gehalten. Als Letztes überführte man die Schnitte jeweils für 1 min in Aqua dest. und 99 % Ethanol. Nachdem die Präparate getrocknet waren, wurden sie mit Roti Histo Kit und einem Deckplättchen eingedeckt.

Lösungen	Herstellung
0,25 % Triton-X	99,75 ml PBS und 250 µl Triton X
5 % BSA (Bovines Serumalbumin)	5g BSA, 100 µl Tween 20 und 99,9 ml PBS
3 % Wasserstoffperoxid	72 ml PBS-Lösung und 8 ml 30% H_2O_2
1 % Salzsäure	97,297 ml Aqua dest. und 2,703 ml 37 % HCL
10x TB-Puffer	1 l Aqua dest. und 60,57 g Trisaminomethan, pH auf 7,6 einstellen (vor Gebrauch 1:10 mit Aqua dest. verdünnen: 20 ml 10x-TB-Puffer und 180 ml Aqua dest.)
DAB	1000 µl DAB-Substrate-Buffer und 50 µl DAB-Chromogen (eine Stunde vor Gebrauch herstellen, lichtgeschützt lagern)

Tabelle 3: Herstellung der Lösungen für die DAB-basierten Färbungen

2.10.3 Vascular cell adhesion molecule-1 (VCAM-1)

Vascular cell adhesion molecule-1 (VCAM-1) wird unter der Einwirkung von inflammatorischen Zytokinen und ROS auf der Endotheloberfläche exprimiert (30, 34). VCAM-1 vermittelt die Adhäsion und Transmigration von Leukozyten, Makrophagen und T-Zellen (30, 34).

Die Anfärbung von VCAM-1 erfolgte nach demselben Protokoll, wie bei der *Cleaved* Caspase 3. Als Positivkontrolle zur Validierung der Färbung wurde bei jedem Durchgang ein Milzschnitt der Ratte mitgeführt. Der Primärantikörper wurde in einer Konzentration von 1:500 in filtriertem PBS verdünnt. Die Konzentration des Sekundärantikörpers (*goat-anti rabbit – HRP*) betrug 1:500. Die DAB-Einwirkzeit wurde in mehreren Testreihen auf 6 min festgelegt. Die Lösungen wurden genauso angesetzt, wie in Tabelle 3 beschrieben.

Die VCAM-1 Färbung wurde mittels eines semiquantitativen Scores, welcher in Vorarbeiten durch Laura Jacobi im Labor für Experimentelle Chirurgie etabliert wurde, unter dem

Durchlichtmikroskop ausgewertet. Die Evaluation erfolgte verblindet. Jede der drei Taschen, der drei Anuli, sowie drei der Kommissuren erhielten einen Punktewert zwischen 0 und 5 (vgl. Tabelle 4). Die Punktevergabe für die Tiere der Zeitpunkte t = 0 d und t = 8 d erfolgte im Vorprojekt nach demselben Schema durch Laura Jacobi. Für die vergleichende Analyse der Effekte von ROS auf die VCAM-1 Expression zwischen den Langzeit- und Kurzzeitversuchen wurden diese Daten freundlicherweise zur Verfügung gestellt.

VCAM-1 Score	Definition
0	Keine braune Anfärbung
1	Anfärbung von einer einzelnen punktuellen Region
2	Anfärbung von mehreren, räumlich getrennten punktuellen Regionen
3	Flächenhafte Anfärbung von < 50 % der Region
4	Flächenhafte Anfärbung von > 50 % der Region
5	Anfärbung des gesamten Gewebes

Tabelle 4: Semiquantitativer VCAM-1 Score

Die Auswertung der VCAM-1 Färbung erfolgte mit dem semiquantitativen VCAM-1 Score und einer Punktevergabe von 0 bis 5 für jede Region. Bei 3 Taschen, 3 Anuli und 3 Kommissuren ergaben sich somit 9 Werte pro Klappe.

2.11 Immunfluoreszenz - CD3 und CD68

Die Anfärbung der Oberflächenmarker CD3 (T-Zellen) und CD68 (monozytäre Zellen bzw. Makrophagen) erfolgte in einer Doppelfärbung mit der Nutzung von Sekundärantikörpern mit unterschiedlichen Fluorophoren zur klaren Differenzierung des spezifischen Signals. Als Positivkontrolle fungierte bei jedem Färbedurchgang ein Milzpräparat der Ratte.

Für die Färbung wurde ein bereits etabliertes Standardprotokoll aus dem Labor verwendet. Nachdem die Schnitte für 10 min in 4 % Formalin fixiert wurden, folgte ein Waschschritt mit

dreimal 1 min in PBS sowie die Permeabilisierung mit Triton X-100 für 10 min. Vor der Zugabe von 5 % BSA für 60 min wurde noch einmal der oben beschriebene Waschvorgang in PBS durchgeführt. Das 5 % BSA wurde nach Ablauf der Zeit mit dreimal 1 min 0,1 % Tween-20-Lösung und zweimal 1 min PBS herausgewaschen. Der Primärantikörper CD68 aus der Maus wurde in einer Konzentration von 1:200 und der Primärantikörper CD3 aus dem Kaninchen in einer 1:300 Verdünnung mit 1 % BSA jeweils auf den ersten Schnitt eines Objektträgers pipettiert. Auf die Negativkontrolle wurden lediglich 50 µl 1 % BSA hinzugegeben. Die Inkubationszeit in einer Feuchtkammer bei 37 °C in einem Brutschrank dauerte 60 min. Danach wurden die Objektträger dreimal für 5 min in 0,1 % Tween-20-Lösung gewaschen, gefolgt von zweimal 1 min in PBS. Daran anschließend wurden die Sekundärantikörper auf beide Schnitte des Objektträgers in dunkler Umgebung pipettiert und für 45 min bei 37 °C inkubiert. Sowohl Alexa 546 (*anti-mouse*) als auch Alexa 488 (*anti-rabbit*) wurden 1:200 in 1 % BSA verdünnt. Direkt im Anschluss erfolgte die Zugabe von DAPI als Kernfärbung für 5 min, verdünnt in PBS in einer Konzentration von 1:1000. Zum Schluss wurden die Objektträger dreimal für jeweils 5 min in PBS und eine Minute in Aqua dest. gewaschen. Nach kurzer Zugabe von Ethanol konnten die Präparate zum Trocknen in eine Pappmappe gelegt und mit Leica-Eindeckmedium eingedeckt werden.

Lösungen	**Herstellung**
0,1 % Tween 20	700 ml PBS; 700 µl Tween 20
0,25 % Triton-X	100 ml PBS; 250 µl Triton-X
1 % BSA	0,25 g BSA; 25 ml 0,1 % Tween 20 – Lösung
5 % BSA	5g BSA; 100 ml 0,1 % Tween 20 – Lösung

Tabelle 5: Herstellung der Lösungen für die Immunfluoreszenz-Färbung

2.12 Quantitative Auswertungsmethode für CD68

Für die quantitative Auswertung des spezifischen CD68-positiven Signals wurde mit dem Programm *ImageJ* und dessen Erweiterung *BioVoxxel* gearbeitet (98). Dazu wurde ein *Auto threshold* (*Renyi Entropy*) über das Rotkanal-Bild gelegt (99). Dieses wandelte das Foto in ein

binäres 8-bit Bild um, in dem weiße Areale das spezifisch positive Signal auf schwarzem Hintergrund darstellten (Abb. 9). Damit diese Auswertungsmethode automatisiert für jedes CD68-Bild angewendet werden konnte, wurde ein Macro erstellt, welches die Befehlsabfolge für *ImageJ* enthielt (Abb. 10). Um Form- oder Größenveränderungen der Objekte zu vermeiden, wurde auf weitere *tools*, wie Filter oder Änderungen des Kontrastes, verzichtet. Anhand des DAPI-Bildes (Zellkerndarstellung) wurde eine *region of interest* (ROI) manuell eingezeichnet. Diese wurde auf das binäre Bild übertragen und der Anteil des spezifischen Signals innerhalb des ROIs berechnet. Somit wurde die *area fraction* normiert auf das Gewebe bestimmt und erlaubte vergleichbare Analysen. Die Ergebnisse aus der *ImageJ* -Tabelle wurden mit dem *plugin* „*results to excel*“ in eine Excel-Tabelle übertragen und weiter ausgewertet (Abb. 11).

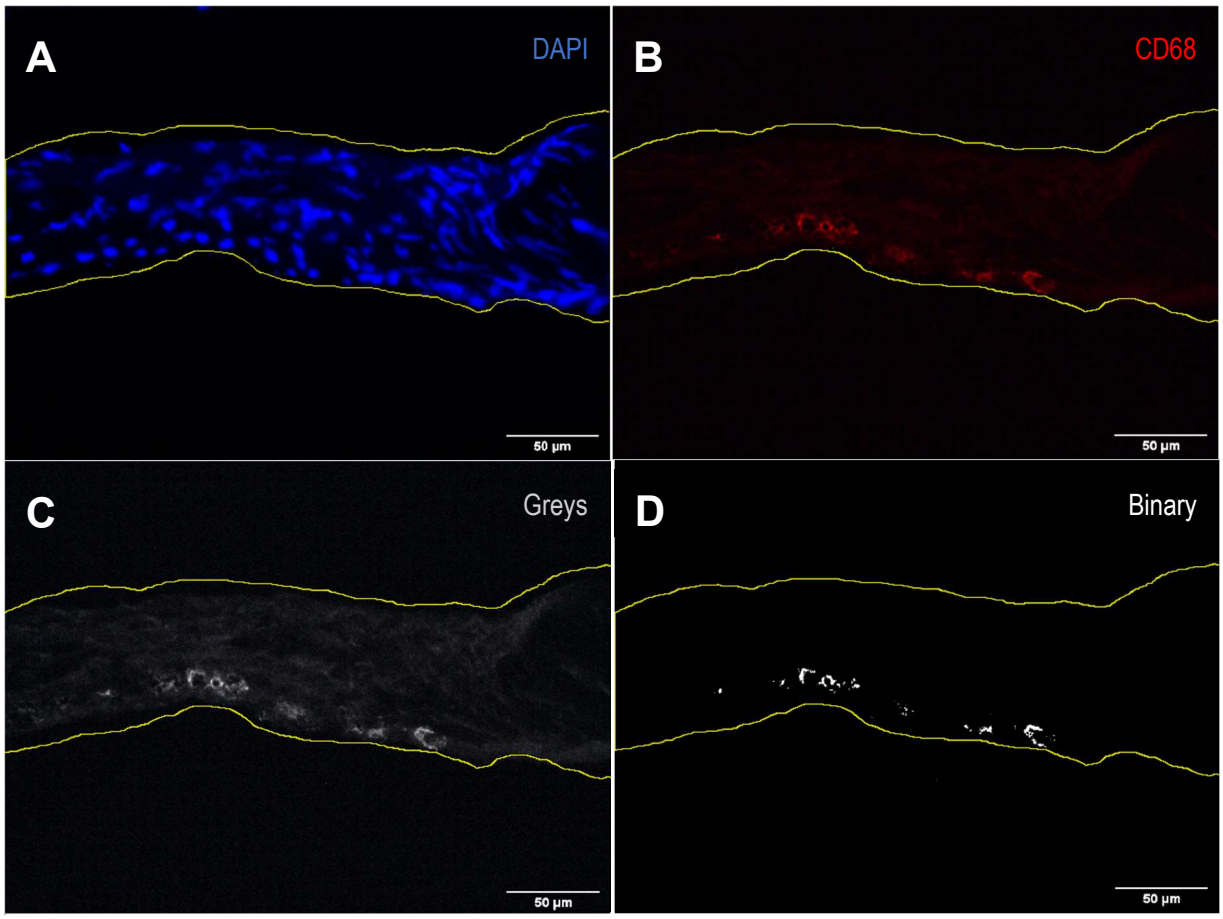

Abb. 9: Erstellung der ROI und des binären Bildes

Darstellung der ROI-Erstellung und der Abfolge der Bildverarbeitung anhand einer Aufnahme der Tasche eines ROS-Tieres an Tag 0. **A**: Manuelles Einzeichnen der *region of interest* (ROI) um das Gewebe im DAPI-Bild. **B**: Übertragen der ROI auf das CD68-Rotkanal-Bild. **C**: Umwandeln des Rotkanal-Bildes in Graustufen und in ein 8-bit Bild. **D**: Erstellung des binären Bildes mit dem *Auto threshold „Renyi Entropy“*. Der Maßstab beträgt jeweils 50 µm bei 40-facher Vergrößerung.

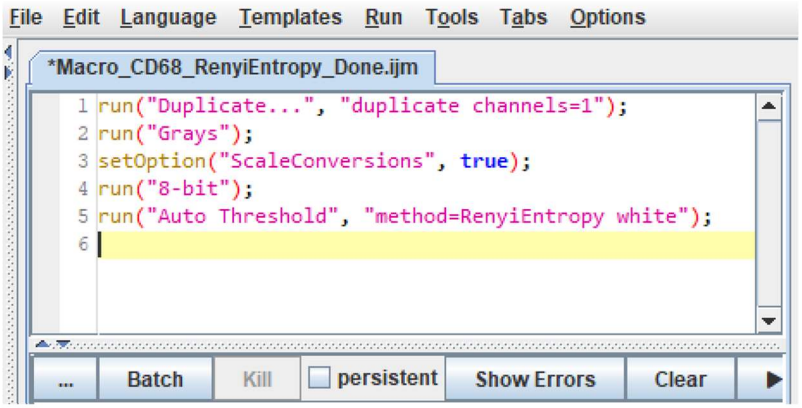

Abb. 10: Macro zur Erstellung eines binären Bildes mit *ImageJ*

Das Bild zeigt die Befehlsabfolge (Macro) in *ImageJ* zur automatisierten Erstellung eines binären Bildes mit Nutzung des *Auto thresholds „Renyi Entropy“*. Dieses Macro wurde für jede CD68-Aufnahme verwendet.

A

Results

File Edit Font Results

	Label	Area	%Area
1	4_2_C4R1_RW31_CD68CD3_OB_B1pos_40x_A_N21-1.tif:ROI_C4R1_B1_V2	26621.152	0.395

B

Count	Label	Area	%Area
1	4_2_C4R1_	26621,15	0,395

Abb. 11: Ergebnistabelle in *ImageJ* und Übertragung in Excel

Dargestellt ist der Anteil des binären Weißanteils an der ROI in Prozent (% *Area*). Die Fläche (*Area*) wurde berechnet in µm². **A**: Die Tabelle zeigt die in *ImageJ* erstellte Berechnung. **B**: Diese wird mit dem *plugin, „results to excel“,* automatisch in Excel übertragen.

2.13 Fotografie

Die HE- und DAB-Färbungen wurden unter einem Durchlichtmikroskop in einer 5x bzw. 10x-Vergrößerung im Tiff-Format fotografiert. Um die Bildausleuchtung zu optimieren und Streueffekte zu minimieren, wurde stets die Köhler’sche Beleuchtung unter einem 10x-Objektiv eingestellt. Nach dem Weißabgleich wurde die Belichtungszeit so angepasst, dass weder Über- noch Unterbelichtung vorhanden waren. Diese Einstellungen wurden standardisiert bei allen Aufnahmen beibehalten. Der Gammawert und die Sättigung hatten einen Wert von 1, die Verstärkung wurde auf 1,2 eingestellt. Die Aufnahmen erfolgten stets vom unteren rechten bis

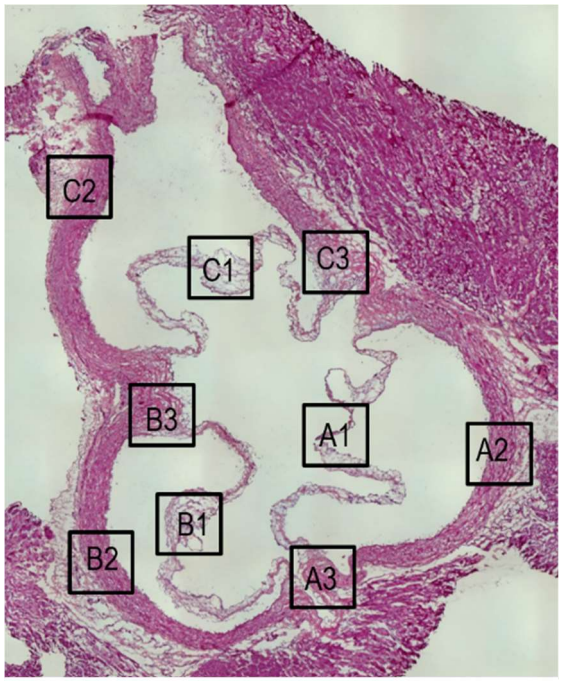

Abb. 12: Schema der Immunfluoreszenz-Aufnahmen

Für die Aufnahmen erfolgte eine Durchnummerierung der einzelnen Klappenregionen nach dem gezeigten Schema (Taschen A1, B1, C1; Anuli A2, B2, C2; Kommissuren A3, B3, C3).

zum oberen linken Rand des Präparates. Während der Fotografie wurden auffällige Befunde schriftlich dokumentiert.

Die CD3- und CD68-Färbung wurde unter einem Mikroskop mit Fluoreszenzlampe fotografiert. Die Aufnahmen hatten alle eine 40-fache-Vergrößerung und das Tiff-Bildformat. Die Belichtungszeiten betrugen 192,4 ms für DAPI mit einer 1,4-fachen Verstärkung und jeweils 1,5 s für den Rot- und Grünkanal mit einer 1,8-fachen Verstärkung. Jede Klappe wurde nach demselben Schema fotografiert. Wie in Abb. 12 ersichtlich, wurde jeweils eine repräsentative Aufnahme aus den Taschen-, Anulus- und Kommissuren-Bereichen gemacht. Insgesamt ergaben sich 9 Fotos pro Klappe. Zur Übersicht der Zellkerne im Gewebe wurde auch immer der DAPI-Kanal aufgenommen. Um für weitere Analysen nicht nur Momentaufnahmen eines Bereiches der Aortenklappe zu verwenden, wurden alle Befunde im Laborbuch dokumentiert.

2.14 Stitching der Durchlichtmikroskopie – Aufnahmen

Alle Färbungen wurden im Tiff-Format aufgenommen. Die Fotos wurden zunächst mit dem Programm *IrfanView 4.40* (64-bit) in das PNG-Bildformat umgewandelt. Dieses Format wurde dazu genutzt, um mit *ImageJ* aus den Einzelbildern ein zusammengefügtes Übersichtsbild zu erstellen (Abb. 13). Mit dem Tool *stitching* und der Auswahl *sequential images* fügte *ImageJ* automatisiert ein Übersichtsbild der gesamten Aortenklappe zusammen (100).

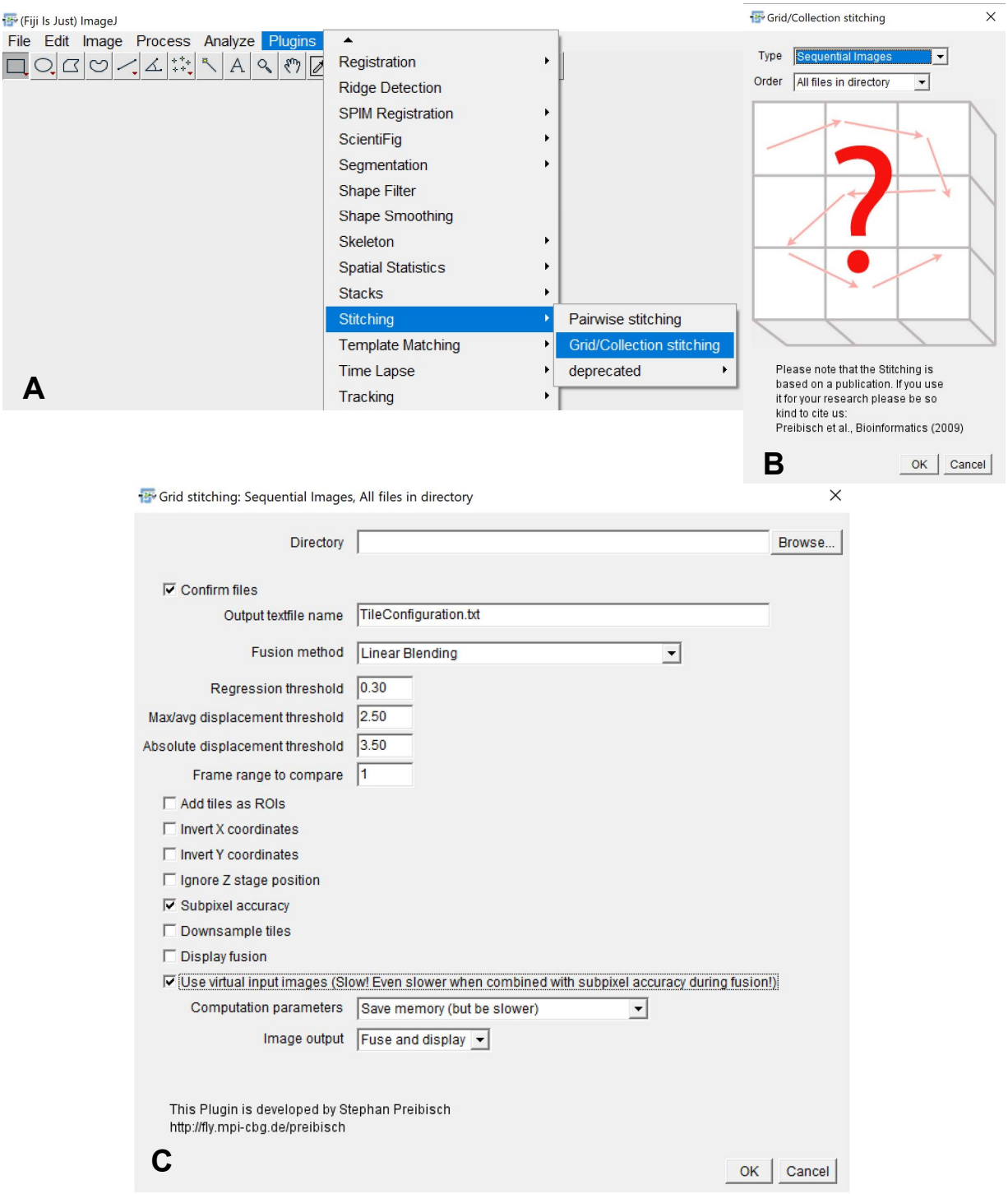

Abb. 13: Zusammenfügen von Einzelaufnahmen mit *ImageJ*

Auswahl in *ImageJ* für das Zusammenfügen von Einzelaufnahmen zu einem Übersichtsbild. **A**: Unter dem Reiter *plugins* wurde das *Stitching* mit der Einstellung *grid/collection stitiching* ausgewählt. **B**: Das *Stitching* erfolgte über die Einstellung s*equential images*. **C**: Alle weiteren Einstellungen können der Abbildung entnommen werden. Das *Stitching* orientierte sich an der Publikation von Preibisch et al. (100).

2.15 Statistische Methoden

Die statistische Auswertung und graphische Darstellung der Ergebnisse erfolgte mit *GraphPad Prism* Version 6.01. Dargestellt wurden die Ergebnisse als Mittelwerte ± Standardfehler (SEM, *standard error of the mean)*. Eine Signifikanz zwischen den gemessenen Gruppen wurde bei einem $p \leq 0{,}05$ angenommen.

Bei Vergleichen zwischen zwei Gruppen wurde als nicht-parametrischer Test der *Mann Whitney U test,* bei Vergleichen von 3 oder mehr Gruppen der *Kruskal-Wallis test* mit *Dunn's multiple comparison* verwendet. Der *Friedman test* wurde bei interregionalen Vergleichen einer Gruppe im Sinne von gepaarten Größen angewandt.

2.16 Eigenanteil an der Methodik und eigene Etablierungsarbeit

Die operativen Eingriffe wurden freundlicherweise durch den Kardiochirurgen Dr. Yukiharu Sugimura durchgeführt. Die Betreuung der Tiere erfolgte durch Ärzte/ Ärztinnen und Tierpfleger/ Tierpflegerinnen der ZETT.

Bereits etabliert im Labor für Experimentelle Chirurgie waren Techniken zur Kryokonservierung, zum Schneiden der Proben am Gefriermikrotom, sowie zur Durchführung der HE- und der Immunfluoreszenz-Färbungen. Diese wurden nach methodischer Einarbeitung eigenständig in diesem Projekt angewandt. Weitere bereits etablierte immunhistochemische Färbeprotokolle, sowie die Herstellung von Fotografien wurden nach technischer Einarbeitung geringfügig den Erfordernissen des explantierten Gewebes angepasst und ebenfalls eigenständig durchgeführt.

Die Auswertung mit dem VCAM-1 Score wurde aus Vorarbeiten durch Laura Jacobi übernommen und auf die Analysen der eigenen Proben angewandt, um ein einheitliches Auswertungsschema über das Gesamtprojekt beizubehalten. Die Ergebnisse dieser Arbeit wurden zur Beurteilung der VCAM-1 Expressionsveränderung über die Zeit mit den Kurzzeitversuchen von Laura Jacobi verglichen (siehe 2.5 und Tabelle 1).

Die Methodik zur quantitativen Analyse des CD68-Signals mit dem Programm *ImageJ* wurde nach Anregung durch einen Bildverarbeitungskurs der Medical Research School in Düsseldorf selbstständig entwickelt. Alle weiteren statistischen und deskriptiven Auswertungen, incl. der graphischen Darstellung, erfolgten in eigenständiger Arbeit.

3 Ergebnisse

3.1 Hämatoxylin-Eosin (HE)

Die HE-Färbung wurde zur Beurteilung der morphologischen Integrität und histologischen Veränderungen an der Aortenklappe durch oxidativen Stress angefertigt. Dabei wurde der Fokus vor allem auf inflammatorische und degenerative Umbauprozesse gelegt. Die qualitativ-beschreibende Auswertung erfolgte nach Erhebung eines ausführlichen mikroskopischen Befundes.

In der Sham-Gruppe konnten keine auffälligen entzündlichen Proliferationen, keine Thromben und keine relevanten morphologischen Schäden sowie degenerative Umbauten festgestellt werden (Abb. 14, A). Die physiologische Architektur der Aortenklappen war stets erhalten. Es stellten sich lediglich typische schneide- und lagerungsbedingte Artefakte dar (z.B. Tascheneinrisse durch Scharten im Messer). Die Taschendicke nahm in Richtung Herzspitze zu und es traten vermehrt Fettvakuolen in den Kommissuren und Anuli auf, je näher der Schnitt an der Herzbasis gelegen war. In der Laser-Gruppe waren die Ergebnisse ähnlich zu der Sham-Gruppe (Abb. 14, B).

Die Klappen der ROS-Gruppen zeigten keine chondrogenen oder osteogenen Veränderungen, keine Neoangiogenese und es konnte überwiegend keine Kalzifikation der Taschen identifiziert werden (Abb. 14, C). Jedoch waren bei mehreren ROS-Präparaten auf aortaler Seite der Taschen, Anuli und Kommissuren fokale subendotheliale Verdickungen mit deutlichen Zellauflockerungen sichtbar. Diese Befunde konnten sowohl nach 84 als auch nach 168 Tagen nach der Intervention bei insgesamt sieben von vierzehn untersuchten Klappen der ROS-Gruppe beobachtet werden (Abb. 15). Gleichartige Veränderungen waren in den Kontrollgruppen nicht vorhanden. Eine Akkumulation von inflammatorischen Zellen oder eine Desorganisation der Zellkerne war ebenfalls nicht sicher abgrenzbar.

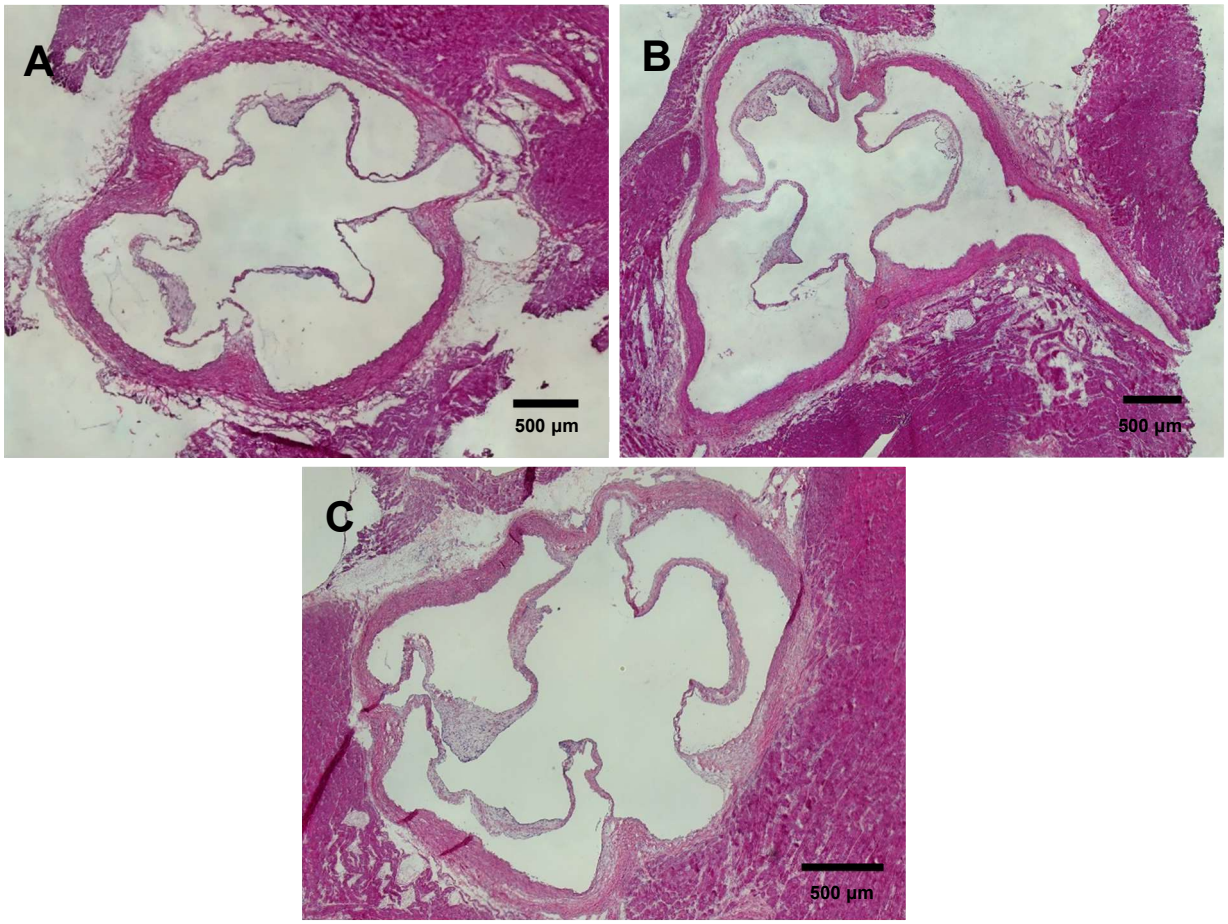

Abb. 14: HE-Übersichtsaufnahme einer Aortenklappe aus der Sham-, Laser- und ROS-Gruppe 168 Tage nach Intervention

In der HE-Färbung stellen sich eosinophile Strukturen (Bindegewebe, Zellplasma) rot und basophile Strukturen (Zellkerne) blau dar. Dargestellt ist eine Klappe eines Sham-Tieres (A), Laser-Tieres (B) und ROS-Tieres (C) jeweils 168 Tage nach Bestrahlung. Es sind keine Wandverdickungen, inflammatorischen Zellkonglomerate oder andere degenerative Veränderungen in den Übersichtsaufnahmen sichtbar. Der Maßstab entspricht jeweils 500 µm. Die Fotos wurden aus mehreren Einzelaufnahmen zusammengefügt.

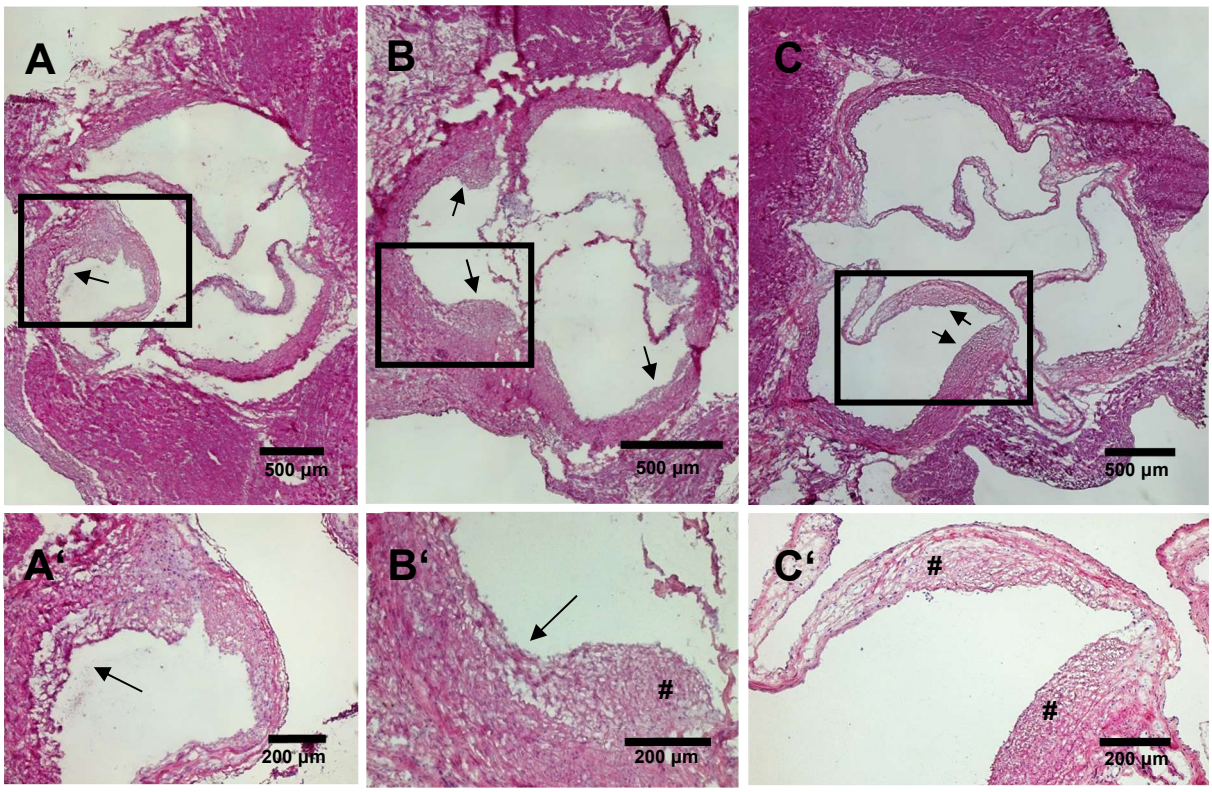

Abb. 15: HE-Darstellung von Aortenklappen der ROS-Gruppe

A und A‘ sowie B und B‘ stellen Aortenklappen der ROS-Gruppe 84 Tage, C und C‘ 168 Tage nach der Intervention dar. Mit Kästchen markiert sind die vergrößerten Bereiche. Bereits in den Übersichtsaufnahmen erkennt man stellenweise Wandverdickungen, die zur aortalen Seite der Klappe zeigen (Pfeile in A, B, C). In den vergrößerten Darstellungen erkennt man eine Ablösung der Wandstrukturen (Pfeile in A‘, B‘). Zudem sind aufgelockerte subendotheliale Bereiche sichtbar (# in B‘ und C‘). In A-C ist der Maßstab 500 µm. Die Fotos wurde aus mehreren Einzelaufnahmen zusammengefügt. In A‘-C‘ ist der Maßstab 200 µm bei 10x Vergrößerung.

3.2 Vascular cell adhesion molecule-1 (VCAM-1)

Zur Analyse der endothelialen inflammatorischen Reaktion auf oxidativen Stress wurde die Expression des Oberflächenmarkers VCAM-1 immunhistochemisch analysiert.

Die Auswertung erfolgte verblindet mit einem semiquantitativen Score und einer Vergabe von 0 bis 5 Punkten pro Region, wobei 0 für keine VCAM-1 Expression und 5 für die maximale Anfärbung des Gewebes stand (vgl. Tabelle 4). Jeder Färbedurchgang wurde anhand der Positivkontrolle, Milz der Ratte, validiert (Abb. 16).

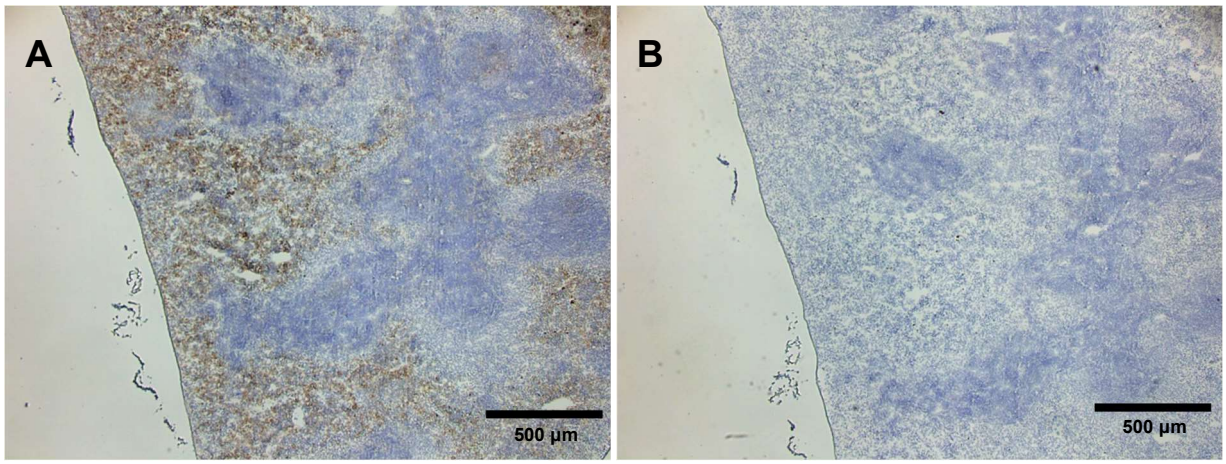

Abb. 16: VCAM-1 Positivkontrolle Milz der Ratte

Validierung der Färbung anhand der Positivkontrolle Milz der Ratte. **A**: In der Positivkontrolle ist eine deutliche braune Anfärbung des VCAM-1 im Bereich der roten Pulpa der Milz erkennbar. **B**: In der Negativkontrolle fehlt die Braunfärbung, so dass das Signal auf eine spezifische Bindung zurückgeführt werden kann. Der Maßstab entspricht jeweils 500 µm bei 5-facher Vergrößerung.

Zunächst stellte sich die Frage, ob oxidativer Stress zu einer Erhöhung der VCAM-1 Expression in der Expositionsgruppe im Vergleich zu den Kontrollgruppen geführt hat. Bei einem Vergleich der VCAM-1 Expression zwischen der ROS-Gruppe und den Kontrollgruppen ergaben sich 84 sowie 168 Tage nach Bestrahlung keine signifikanten Veränderungen.

Hierbei lagen die meisten Scoring Werte für alle Gruppen zwischen 0 und 1, was keiner oder einer einzelnen punktuellen Anfärbung eines Areals entsprach (Abb. 17). Es wurde nie ein durchschnittlicher Scoring-Wert über 2 bei den Langzeituntersuchungen erreicht. In Abb. 18 sind repräsentative Aufnahmen der Aortenklappen eines Sham-, Laser- und ROS-Tieres 84 Tage nach der Intervention dargestellt. Beispielhaft erkennt man im vergrößerten Bereich einer Tasche des ROS-Tieres eine spezifische ventrikuläre Braunanfärbung eines Areals, für den ein Punktewert von 2 vergeben wurde (Abb. 18, C‘).

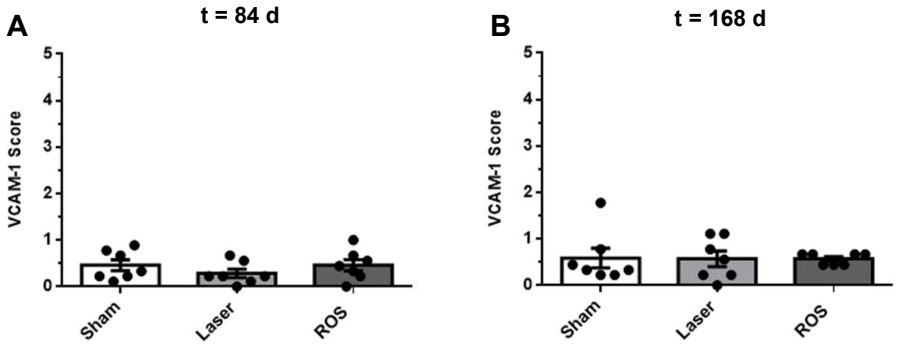

Abb. 17: VCAM-1 Vergleich zwischen Sham, Laser und ROS innerhalb der Zeitpunkte t = 84 d und t = 168 d

Semiquantitative Auswertung der Gruppen Sham, Laser und ROS mit dem VCAM-1 Score zum Zeitpunkt 84 (**A**) und 168 Tage (**B**) nach Bestrahlung. Dargestellt sind Mittelwerte ± SEM bei n = 7. Die verwendete Statistik nach *Kruskal-Wallis test* und *Dunn's multiple comparison test* lieferte keine Signifikanzen.

Als Nächstes wurde untersucht, ob es einen Unterschied in der endothelialen Reaktion auf oxidativen Stress im Verlauf der Beobachtungsdauer gab. Bei einem Vergleich der durchschnittlichen Scoring-Werte zwischen allen Zeitpunkten ergab sich in der ROS-Gruppe (Abb. 19, C) eine signifikante Abnahme der VCAM-1 Expression zwischen dem Zeitpunkt t = 0 d und t = 168 d ($p = 0{,}042$) sowie t = 0 d und t = 84 d ($p = 0{,}009$). In den beiden Kontrollgruppen Sham und Laser zeigten sich dagegen keine signifikanten Veränderungen der VCAM-1 Expression über die Zeit (Abb. 19, A-B).

Um eine genauere Aussage darüber treffen zu können, in welchen Regionen der Aortenklappe sich die ROS-induzierte endotheliale Reaktion über die Zeit veränderte, wurden interregionäre Vergleiche durchgeführt. Hierbei stellte sich eine signifikante Abnahme der VCAM-1 Expression in den Anuli zwischen t = 0 d und t = 84 d ($p = 0{,}003$), sowie in den Kommissuren zwischen t = 0 d und t = 168 d ($p \leq 0{,}001$) dar (Abb. 19, E-F). In den Taschen ergaben sich dagegen keine signifikanten Veränderungen (Abb. 19, D). Jedoch war ein Peak der VCAM-1 Expression acht Tage nach Intervention erkennbar.

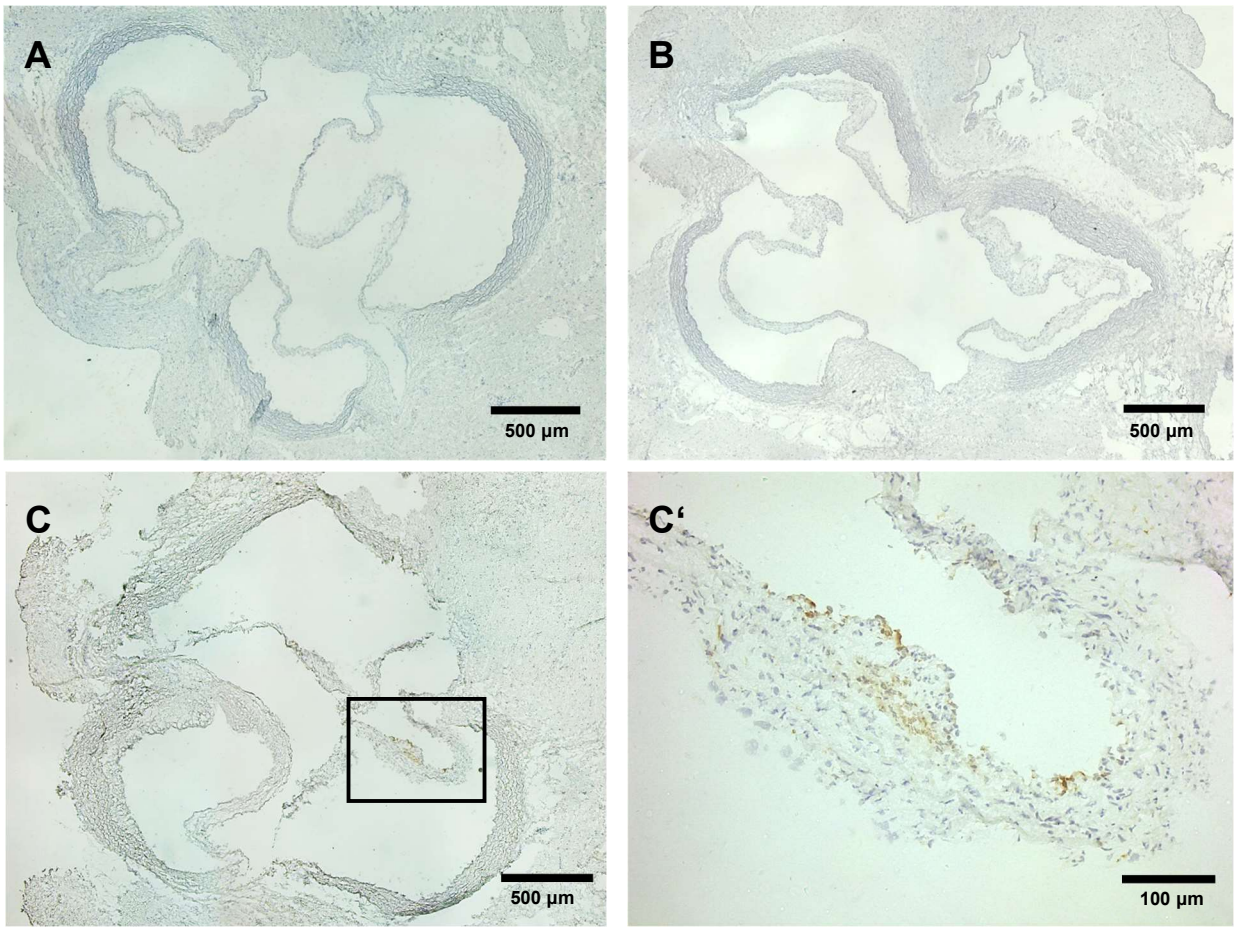

Abb. 18: VCAM-1 Anfärbung der Klappen der Sham-, Laser- und ROS-Gruppe 84 Tage nach Intervention

Klappen der Sham-, Laser- und ROS-Gruppe 84 Tage nach Laserapplikation. **A-B**: In der Sham-Klappe (A) und Laser-Klappe (B) lässt sich kein bis kaum braunes Signal erkennen. **C**: Die Klappe eines ROS-Tieres zeigt an mehreren Stellen eine Braunfärbung. **C‘**: Exemplarisch wurde eine Vergrößerung aus der Taschenregion des ROS-Tieres gewählt, um das positive Signal auf ventrikulärer Seite der Tasche darzustellen. In A-C entspricht der Maßstab jeweils 500 µm. Die Fotos wurden aus mehreren Einzelaufnahmen zusammengefügt. In C‘ ist der Maßstab 100 µm bei 20-facher Vergrößerung.

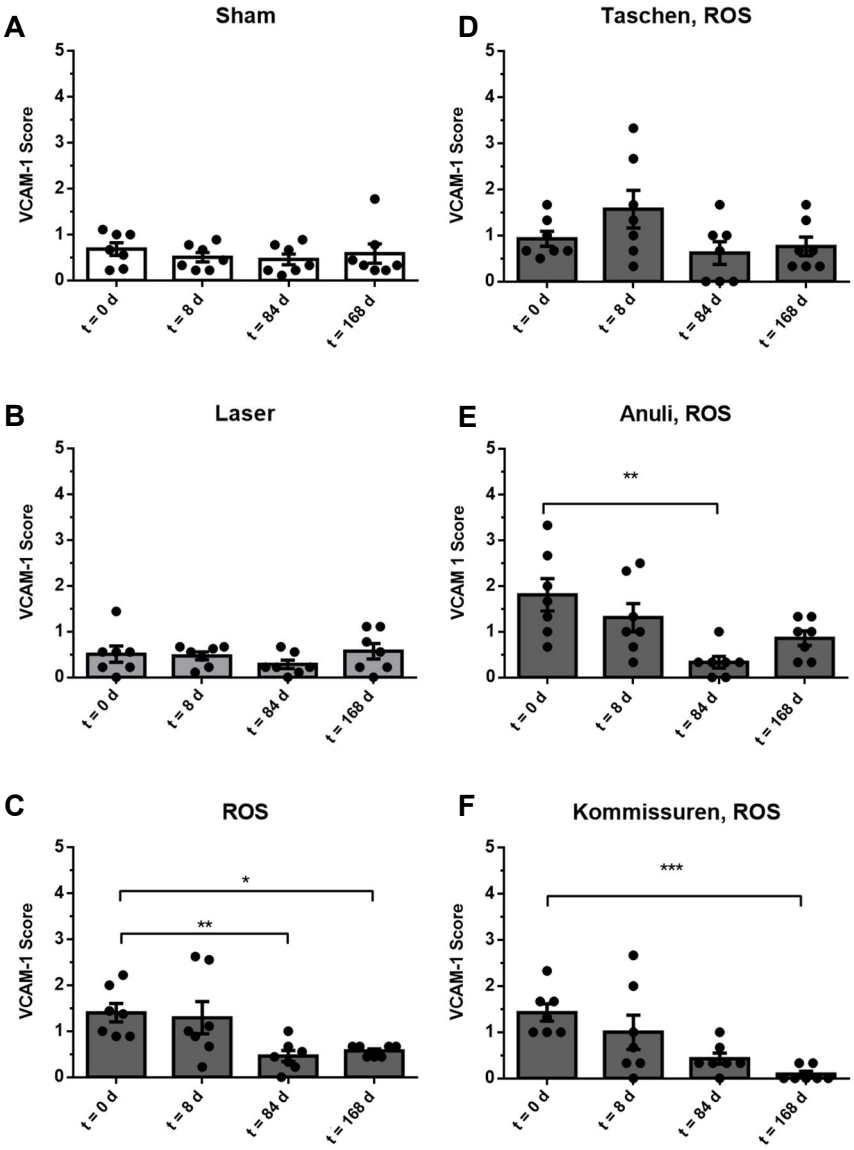

Abb. 19: VCAM-1 Expression über die Zeit

Semiquantitative Auswertung der VCAM-1 Expression über alle Zeitpunkte mit dem VCAM-1 Score und Punkten von 0 bis 5. In A–C ist die Veränderung der VCAM-1 Expression über die Zeit für Sham (**A**), Laser (**B**) und ROS (**C**) gezeigt. In der ROS-Gruppe sank VCAM-1 signifikant zwischen Tag 0 und Tag 84 und zwischen Tag 0 und Tag 168.

In den Abbildung D–F erkennt man eine signifikante VCAM-1 Abnahme in den Anuli (**E**) und Kommissuren (**F**), aber nicht in den Taschen (**D**). Dargestellt sind Mittelwerte ± SEM bei n = 7. Die Signifikanzen wurden berechnet mit dem *Kruskal-Wallis test* und *Dunn's multiple comparison test*: * $p \leq 0{,}05$; ** $p \leq 0{,}01$; *** $p \leq 0{,}001$

Als letztes stellte sich die Frage, ob es Unterschiede in der endothelialen Reaktion zwischen den verschiedenen untersuchten Regionen der Aortenklappe gab. Dabei ergab sich signifikant weniger Signal in den Kommissuren als in den Anuli der Aortenklappe zu dem Zeitpunkt t = 168 d in der ROS-Gruppe. In den anderen Gruppen ergaben sich keine signifikanten Veränderungen (Abb. 20).

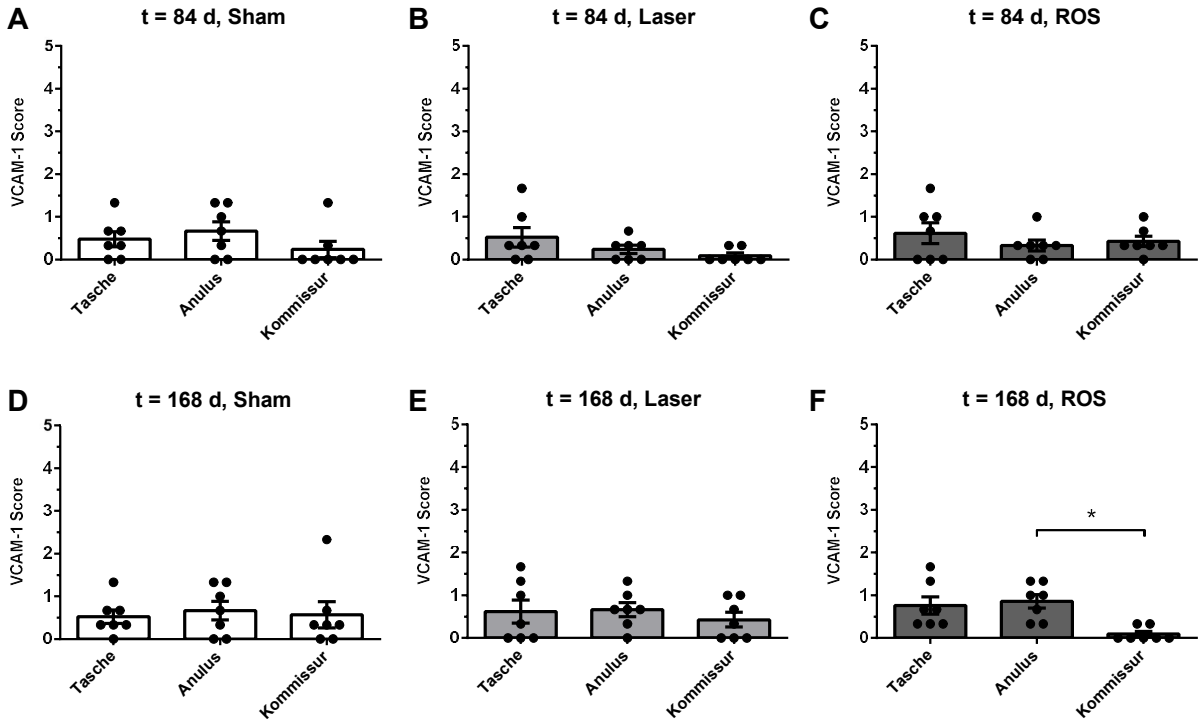

Abb. 20: VCAM-1 Vergleiche zwischen den verschiedenen Regionen der Aortenklappe für die Zeitpunkte 84 und 168 Tage nach Bestrahlung

Semiquantitative Auswertung der regionalen Unterschiede der Aortenklappen mit dem VCAM-1 Score. Es zeigten sich signifikant weniger VCAM-1 positive Bereiche in den Kommissuren der ROS-Tiere zum Zeitpunkt t = 168 d als in den Anuli. Dargestellt sind Mittelwerte ± SEM bei n = 7 Die Signifikanzen wurden berechnet mit dem *Friedman test:* * $p \leq 0{,}05$.

Zusammengefasst zeigte sich, dass es 84 und 168 Tage nach der PDR keinen Unterschied in der VCAM-1 Expression zwischen der ROS- und den Kontrollgruppen gab. Jedoch ergab sich in der ROS-Gruppe eine signifikante Abnahme der Expression über den gesamten Beobachtungszeitraum.

3.3 CD3 – positive Zellen

Um die Rolle von T-Zellen als wichtige Bestandteile der adaptiven Immunabwehr in der Entwicklung der oxidativ-induzierten Aortenklappendegeneration zu erforschen, wurde durch die Immunfluoreszenzfärbung der Oberflächenmarker CD3 analysiert. Während der Mikroskopie in 40-facher Vergrößerung wurden ausführliche Aufzeichnungen geführt und Aufnahmen an repräsentativen Stellen im Gewebe vorgenommen. Jeder Färbedurchgang wurde anhand der Positivkontrolle, Milz der Ratte, validiert (Abb. 21, A).

Insgesamt zeigten sich über alle Zeitpunkte und Gruppen hinweg sehr wenige und nur vereinzelt vorkommende CD3-positive Zellen im Gewebe der Aortenklappe. Aus diesem Grund wurde auf weitere quantitative Auswertungen und Aussagen verzichtet. Während der Mikroskopie und in der Dokumentation fiel auf, dass in den meisten Aortenklappen T-Zellen zum Zeitpunkt t = 8 d vorhanden waren (Abb. 21, B). Dabei war zu keinem Zeitpunkt ein Unterschied zwischen der ROS-, Laser- und Sham-Gruppe sichtbar. Es gab auch keine Veränderung der T-Zell-Dichte über die Zeit.

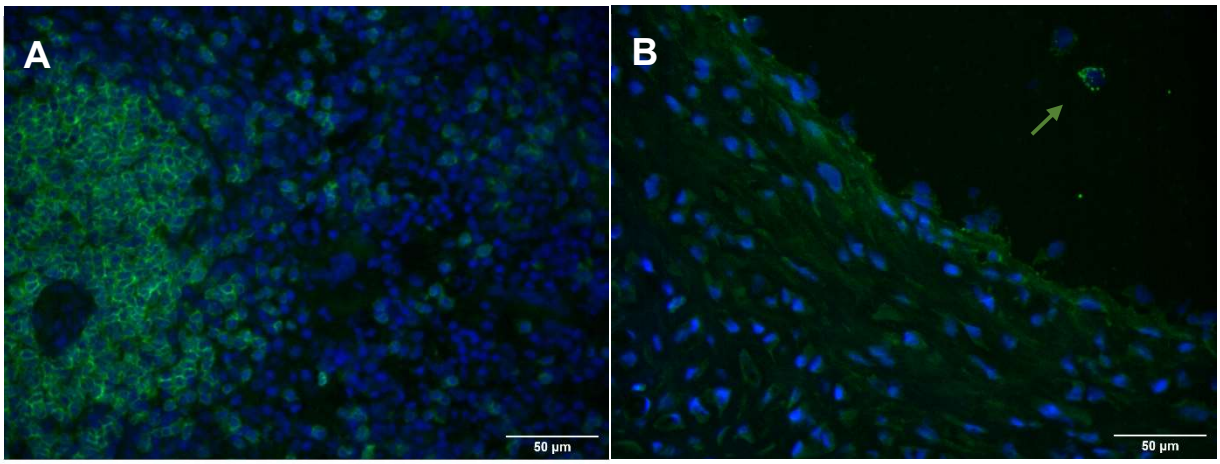

Abb. 21: CD3 (grün) und DAPI - Gegenfärbung (blau) für Positivkontrolle und Klappenbereich

A: Dargestellt ist die Milz als Positivkontrolle mit einer klaren Anfärbung des Oberflächenmarkers CD3 (grün), welcher auf T-Zellen exprimiert wird. Hierbei ist eine Anreicherung um die weiße Pulpa der Milz sichtbar. **B:** Aus einer Klappe der Laser-Gruppe zum Zeitpunkt t = 8 d ist eine exemplarische Aufnahme aus dem Bereich des Anulus abgebildet. Mit dem Pfeil markiert ist ein T-Lymphozyt im aortalen Lumen der Klappe, was anhand einer spezifischen vesikulären oberflächlichen Anfärbung erkennbar ist. Das Kollagen imponiert über eine unspezifische Eigenfluoreszenz im Grünkanal. Der Maßstab entspricht in allen Aufnahmen 50 µm bei 40-facher Vergrößerung.

3.4 CD68 – positive Zellen

Monozytäre Zellen, zu denen auch Gewebsmakrophagen zählen, spielen eine wichtige Rolle in der Initiierung von inflammatorischen Signalkaskaden. Sie exprimieren den Oberflächenmarker CD68. Um den prozentualen Anteil der Makrophagen am Gewebe zu messen, erfolgte eine quantitative Auswertung der Immunfluoreszenz-Anfärbung von CD68 mit *ImageJ* (vgl. 2.12). Eine Validierung der Färbung wurde bei jedem Färbedurchgang anhand einer Positivkontrolle (Milz der Ratte) durchgeführt (Abb. 28, A).

Zunächst wurde untersucht, ob die Exposition mit reaktiven Sauerstoffspezies einen Unterschied im Makrophagen-Anteil am Gewebe ergeben hat. Es zeigten sich zu keinem Zeitpunkt signifikante Veränderungen zwischen den Mittelwerten des CD68-Anteils am Klappengewebe, wenn man die Expositionsgruppe mit den Kontrollgruppen (Sham- und Laser-Gruppe) verglich (Abb. 22).

Im nächsten Schritt sollte ermittelt werden, ob sich eine Veränderung der Makrophagen-Ansammlung im Gewebe über die Zeit ergeben hat. Bei einem Vergleich des CD68-Anteils am Klappengewebe zwischen den Zeitpunkten 0, 8, 84 und 168 Tage ergab sich weder in der ROS- noch in den beiden Kontrollgruppen eine signifikante Veränderung (Abb. 23, A-C).

Um mögliche Unterschiede in der zeitlichen Makrophagen-Akkumulation für die einzelnen Regionen der ROS-Gruppe zu analysieren, wurden die Mittelwerte des CD68-Anteils für die Taschen, Anuli und Kommissuren über die verschiedenen Explantationszeitpunkte verglichen. Hier konnten keine Unterschiede über die Zeit detektiert werden (Abb. 23, D-F).

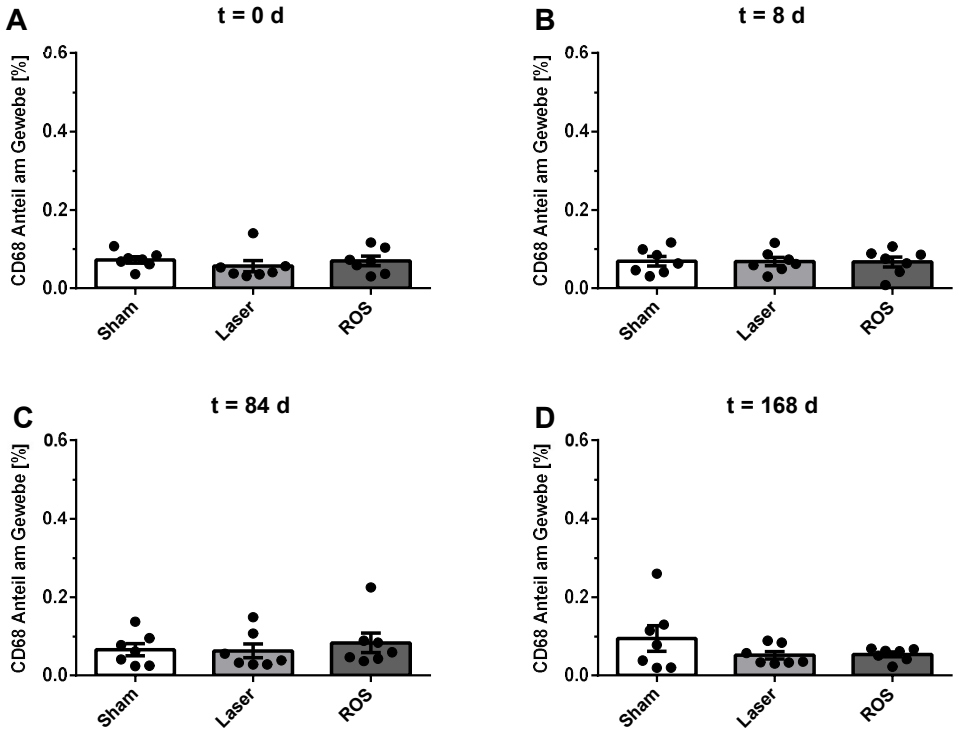

Abb. 22: CD68-Vergleiche zwischen den Gruppen Sham, Laser und ROS für die Zeitpunkte 0, 8, 84 und 168 Tage nach Intervention

Quantitative Auswertung des CD68-Anteils am Gewebe für die Sham-, Laser- und ROS-Gruppe zu den Zeitpunkten 0 (**A**), 8 (**B**), 84 (**C**) und 168 (**D**) Tage nach der Laserapplikation. Dargestellt sind Mittelwerte ± SEM bei n = 7. Die verwendeten Statistik nach *Kruskal-Wallis test* und *Dunn's multiple comparison test* lieferte zu keinem Zeitpunkt signifikante Unterschiede im CD68-Signal zwischen der Expositionsgruppe (ROS) und den Kontrollgruppen (Sham und Laser).

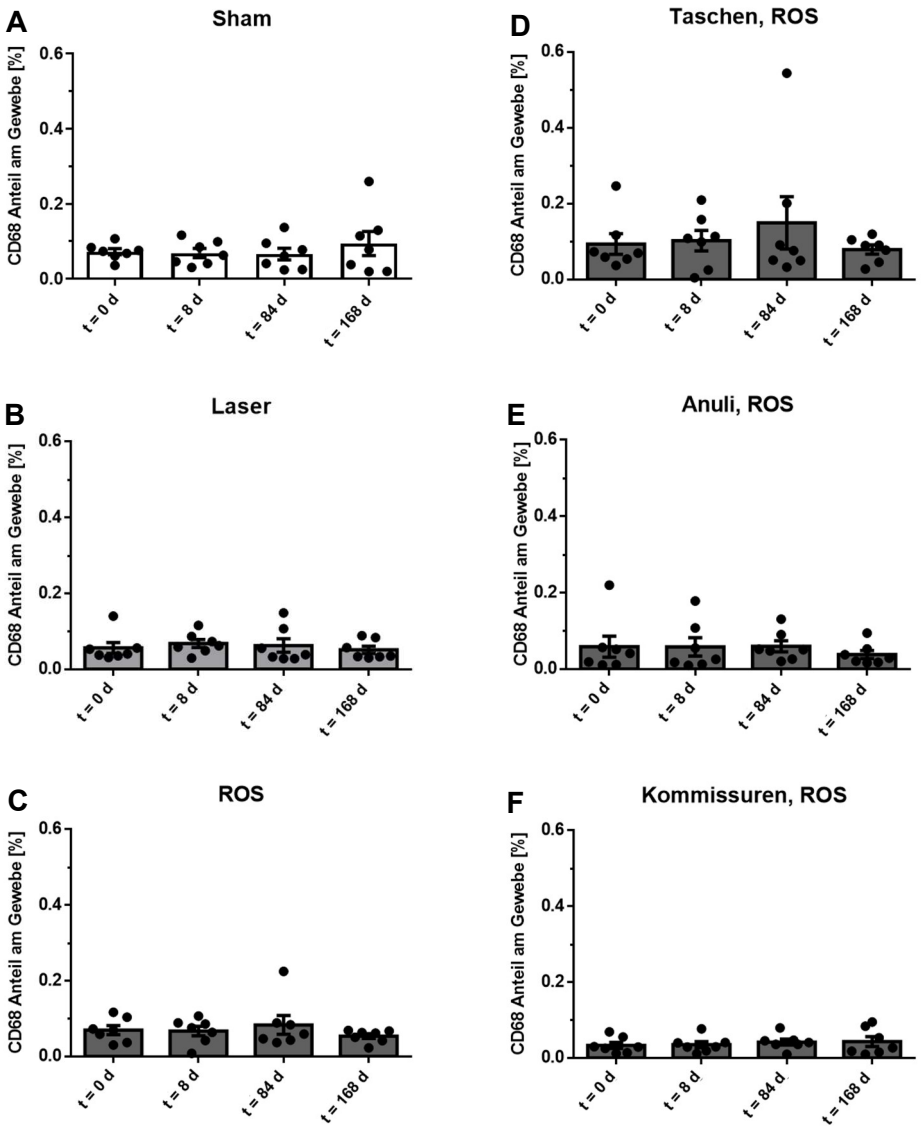

Abb. 23: CD68-Anteil über die Zeit

Quantitative Auswertung des CD68-Anteils am Gewebe über alle untersuchten Zeitpunkte. **A-C:** Veränderung des CD68-Anteils am Gewebe über die Zeit für die Sham-, Laser- und ROS-Gruppe. **D-F:** CD68-Anteil über die Zeit in der ROS-Gruppe für die einzelnen Regionen der Klappe (Taschen, Anuli und Kommissuren). In allen Abbildungen sind Mittelwerte ± SEM bei n = 7 dargestellt. Die verwendete Statistik nach *Kruskal-Wallis test* und *Dunn's multiple comparison test* lieferte keine signifikanten Veränderungen des CD68-Anteils am Gewebe über die Zeit.

Im weiteren Verlauf stellte sich die Frage, ob oxidativer Stress zu einer Ansammlung oder einer Umverteilung der Makrophagen in den untersuchten Regionen der Aortenklappe (Tasche, Anulus und Kommissur) geführt hat. Die Ergebnisse der interregionären Vergleiche der ROS-

Gruppe zeigten signifikant mehr CD68-Signal in den Taschen der Aortenklappen als in den Anuli und Kommissuren an Tag 0 (p = 0,049; Abb. 26, A). Dieselbe Veränderung war als Tendenz auch zu den anderen Zeitpunkten in der ROS-Gruppe erkennbar (Abb. 26, B-C).

Die gleiche Analyse zur interregionären Verteilung der Makrophagen wurde auch für die Sham- und Lasergruppe durchgeführt.

In der Sham-Gruppe zeigte sich ein signifikant höherer CD68-Anteil in den Taschen als in den Anuli und Kommissuren für die Zeitpunkte 0, 84 und 168 Tage nach Intervention (Abb. 24). In der Laser-Gruppe waren dieselben Veränderungen signifikant für die Zeitpunkte 8, 84 und 168 Tage nach Intervention vorhanden (Abb. 25).

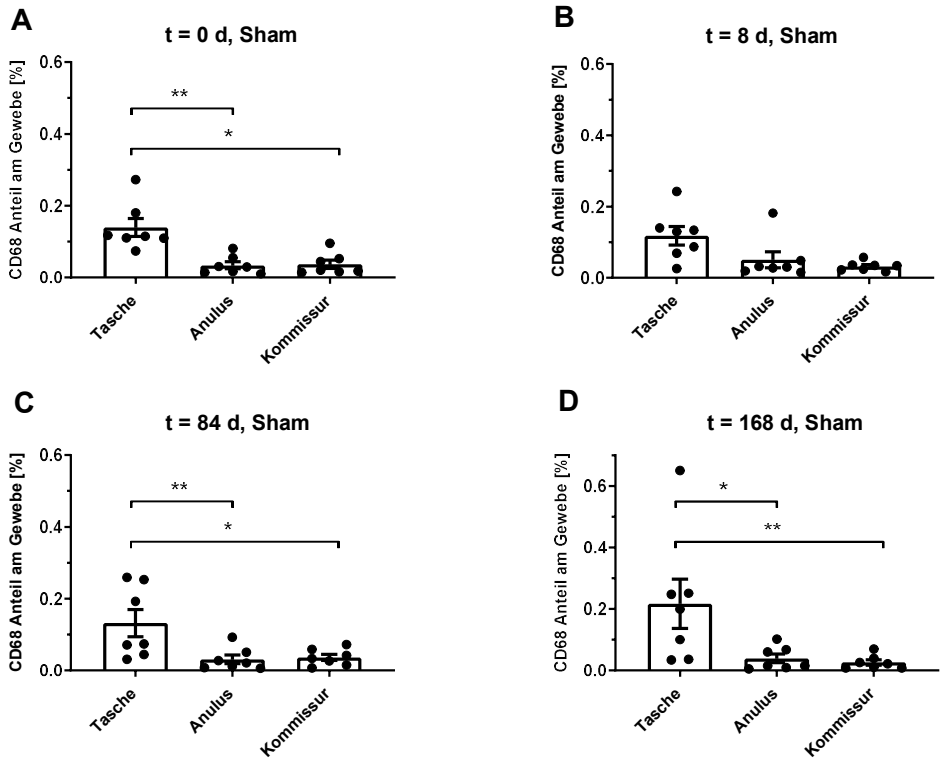

Abb. 24: CD68-Vergleiche zwischen den verschiedenen Regionen der Sham-Gruppe

Quantitative Auswertung des CD68-Anteils am Gewebe für die Regionen Tasche, Anulus und Kommissur innerhalb der Sham-Gruppe. Zu den Zeitpunkten 0 (**A**), 84 (**C**) und 168 (**D**) Tage ergab sich signifikant mehr Signal in den Taschen als in den Anuli und Kommissuren. Dargestellt sind Mittelwerte ± SEM bei n = 7. Die Signifikanzen wurden berechnet mit dem *Friedman test:* * p ≤ 0,05, ** p ≤ 0,01

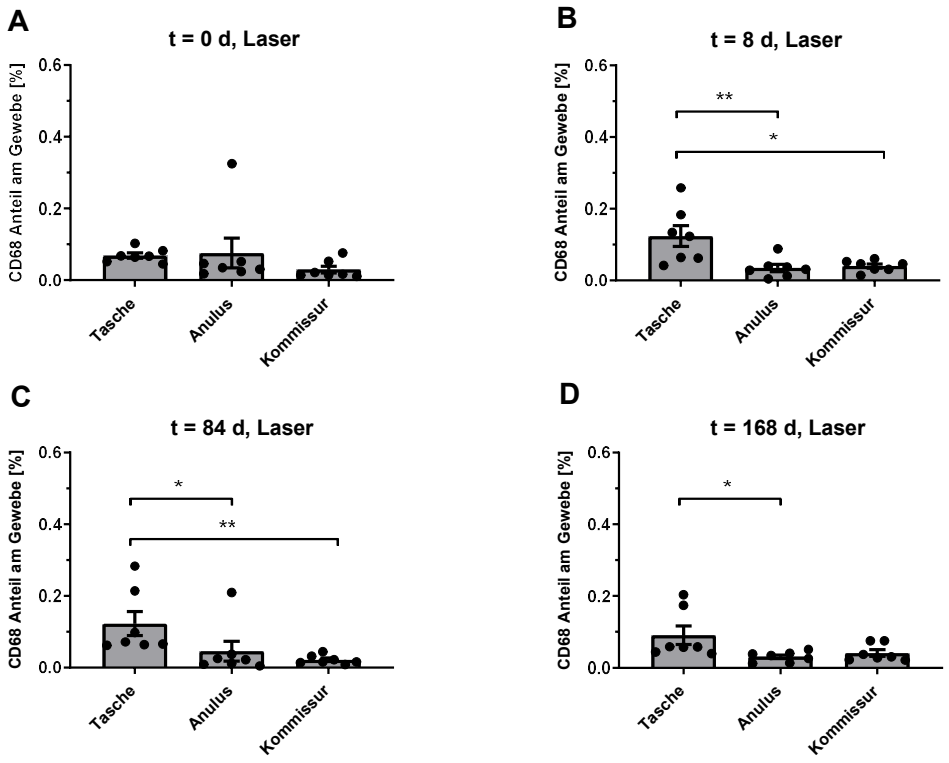

Abb. 25: CD68-Vergleiche zwischen den verschiedenen Regionen der Laser-Gruppe

Quantitative Auswertung des CD68-Anteils am Gewebe für die Regionen Tasche, Anulus und Kommissur innerhalb der Laser-Gruppe. Zu den Zeitpunkten 8 (**B**), 84 (**C**) und 168 (**D**) Tage nach Intervention zeigte sich ein signifikant höherer CD68-Anteil im Gewebe der Taschen als in den Anuli und Kommissuren. Dargestellt sind Mittelwerte ± SEM bei n = 7. Die Signifikanzen wurden berechnet mit dem *Friedman test:* * $p \leq 0{,}05$, ** $p \leq 0{,}01$

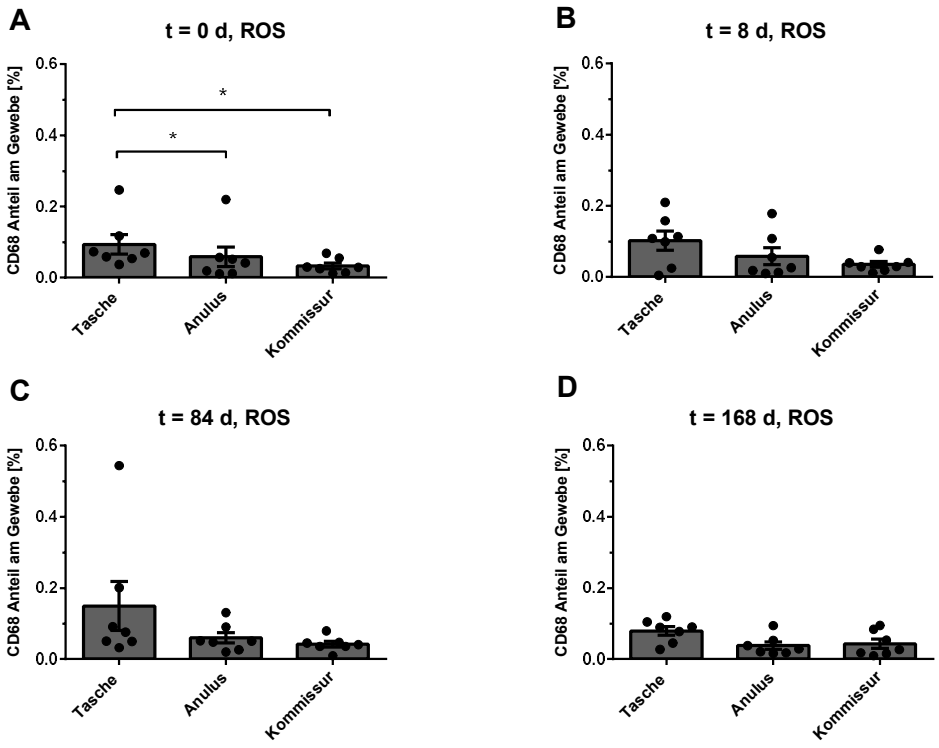

Abb. 26: CD68-Vergleiche zwischen den verschiedenen Regionen der ROS-Gruppe

Quantitative Auswertung des CD68-Anteils am Gewebe für die Regionen Tasche, Anulus und Kommissur innerhalb der ROS-Gruppe. An Tag 0 stellte sich ein signifikant höherer CD68-Anteil in den Taschen als in den Anuli und Kommissuren dar (**A**). Zu den Zeitpunkten 8 (**B**) und 84 Tage (**C**) ließen sich Tendenzen mit gleicher Verteilung erkennen. Dargestellt sind Mittelwerte ± SEM bei n = 7. Die Signifikanzen wurden berechnet mit dem *Friedman test:* * $p \leq 0{,}05$, ** $p \leq 0{,}01$

Da sich in den Ergebnissen zeigte, dass mehr Makrophagen in den Taschen als in den anderen Regionen der Aortenklappe vorhanden waren, wurden die Taschenregionen der Interventionsgruppen miteinander verglichen. Es stellte sich die Frage, ob es einen Zeitpunkt gab, an dem ein Unterschied im Makrophagen-Anteil der Taschen zwischen den untersuchten Gruppen bestand. Dabei ergaben sich zu keinem Zeitpunkt Veränderungen des Makrophagen-Anteils am Taschengewebe zwischen der ROS-Gruppe und den Kontrollgruppen (Abb. 27).

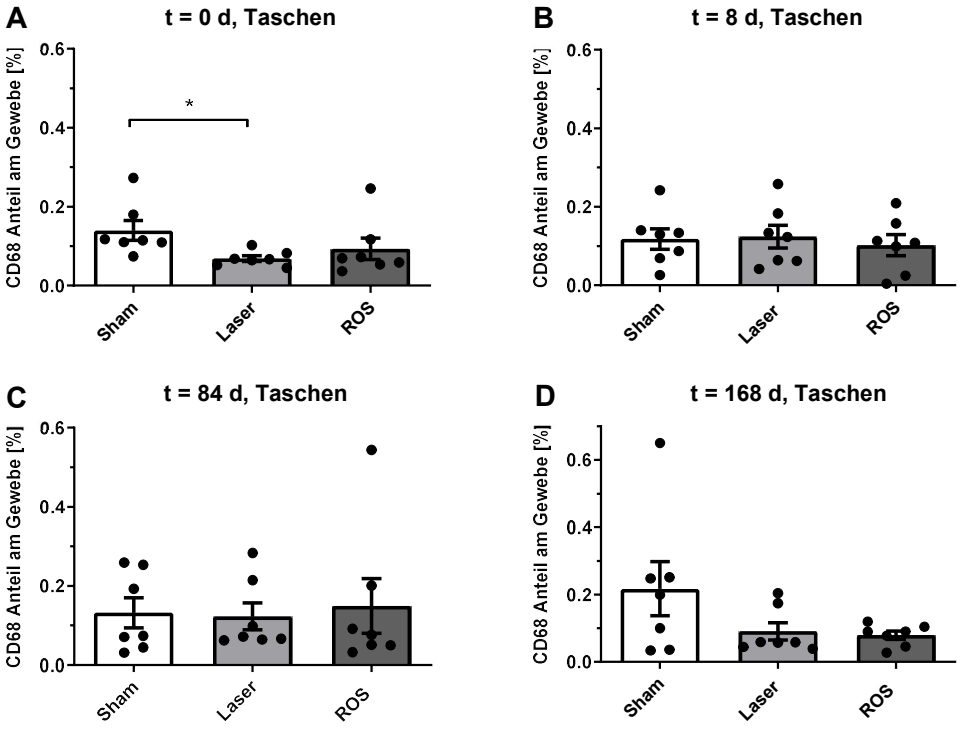

Abb. 27: CD68-Vergleiche zwischen Sham, Laser und ROS für die Taschenregion der Klappe

Quantitative Auswertung des CD68-Anteils der Aortenklappentaschen für die Sham-, Laser- und ROS-Gruppe zu den Zeitpunkten t = 0 (**A**), t = 8 (**B**), t = 84 (**C**), t = 168 (**D**) Tage. Dargestellt sind Mittelwerte ± SEM bei n = 7. Die verwendete Statistik nach *Kruskal-Wallis test* und *Dunn's multiple comparison test* lieferte einen signifikanten Unterschied zwischen der Sham- und Laser-Gruppe zum Zeitpunkt 0 Tage (*$p \leq 0{,}05$). Es ergaben sich aber keine signifikanten Unterschiede zwischen der ROS- und den Kontrollgruppen für die Taschenregion der Aortenklappe.

Zusätzlich zur quantitativen Analyse des CD68-Anteils am Gewebe wurde während der Mikroskopie ein deskriptiver Befund geführt. Im Vergleich mit den quantitativen Ergebnissen zeigte sich auch hier ein größerer Makrophagen-Anteil im Taschengewebe als in den anderen Bereichen der Aortenklappe für alle Gruppen (Abb. 28, B-D). Eine vermehrte Makrophagen-Akkumulation an den morphologisch auffälligen Läsionsorten konnte nicht eindeutig beobachtet werden. Zudem fiel auf, dass die meisten CD68-positiven Zellen auf der ventrikulären Seite der Aortenklappentaschen gelegen waren.

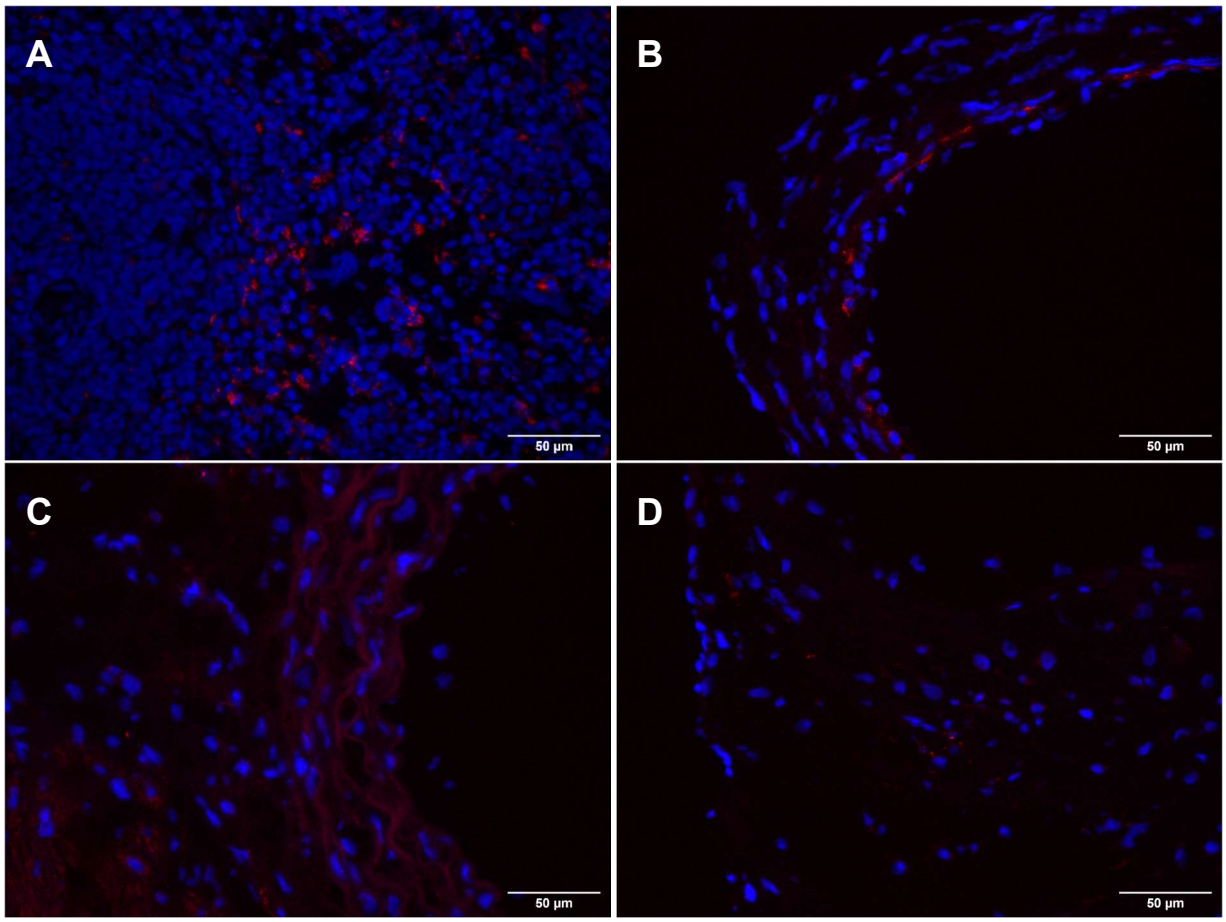

Abb. 28: CD68 (rot) und DAPI - Gegenfärbung (blau) für Positivkontrolle und Aortenklappe

A: Dargestellt ist eine Milz der Ratte als Positivkontrolle. Diese zeigt eine rot fluoreszierende oberflächliche Anfärbung von Makrophagen.

B-D: Aus einer Klappe der ROS-Gruppe zum Zeitpunkt t = 0 d ist eine Aufnahme aus dem Bereich der Tasche (**B**), des Anulus (**C**) und der Kommissur (**D**) abgebildet. Es ist eine luminale Anreicherung von Makrophagen auf der ventrikulären Seite der Tasche (**B**) rot angefärbt sichtbar. In den anderen Regionen befinden sich keine (**C**) bis kaum (**D**) Makrophagen. Der Maßstab entspricht in allen Aufnahmen 50 µm bei 40-facher Vergrößerung.

Zusammenfassend zeigte sich kein Unterschied im CD68-Anteil am Gewebe zwischen der ROS-Gruppe und den Kontrollgruppen. Auch im zeitlichen Vergleich ergaben sich keine Veränderungen in der Makrophagen-Ansammlung. Jedoch ließ sich für alle Gruppen zeigen, dass mehr Makrophagen in der Taschenregion der Aortenklappe vorhanden waren als in den Anuli und Kommissuren.

3.5 Cleaved Caspase 3

Um eine mögliche unmittelbare Zellschädigung durch physikalische Effekte des Lasers oder des oxidativen Stresses zu analysieren, wurde eine immunhistochemische Anfärbung der aktivierten Form der Effektorcaspase 3 durchgeführt. Dabei wurden in diesem Projekt mögliche apoptotische Spätfolgen des initialen physikalischen oder oxidativen Schadens (84 und 168 Tage nach Intervention) betrachtet. Jeder Färbedurchgang wurde anhand der Positivkontrolle, Dünndarm der Ratte, validiert (Abb. 29).

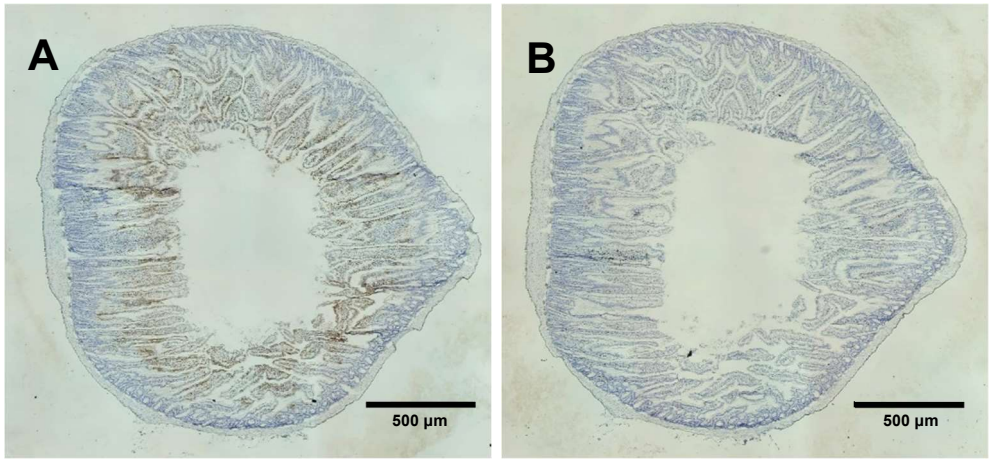

Abb. 29: Caspase 3 - Positivkontrolle Dünndarm der Ratte

A: In der Positivkontrolle, Dünndarm der Ratte, erkennt man eine deutliche braune Anfärbung der luminalen Seite des Dünndarms, welche eine Aktivität der Caspase 3 anzeigt. **B:** Die Negativkontrolle an der gleichen Stelle des Präparates zeigt hingegen keine braun angefärbten Areale. Der Maßstab entspricht jeweils 500 µm. Die Fotos wurde aus mehreren Einzelaufnahmen zusammengefügt.

Es konnte immunhistochemisch zu keinem untersuchten Zeitpunkt und in keiner Gruppe eine erhöhte Aktivität der Caspase 3 im Gewebe der Aortenklappen detektiert werden (Abb. 30). Aus diesem Grund wurde auf weitere quantitative Auswertungsmethoden verzichtet und lediglich ein schriftlicher qualitativer Befund erhoben. Auch während der Mikroskopie in 20- bis 40-facher Vergrößerung konnte eine erhöhte Caspase 3-Aktivität in keiner der verblindet untersuchten Präparate detektiert werden.

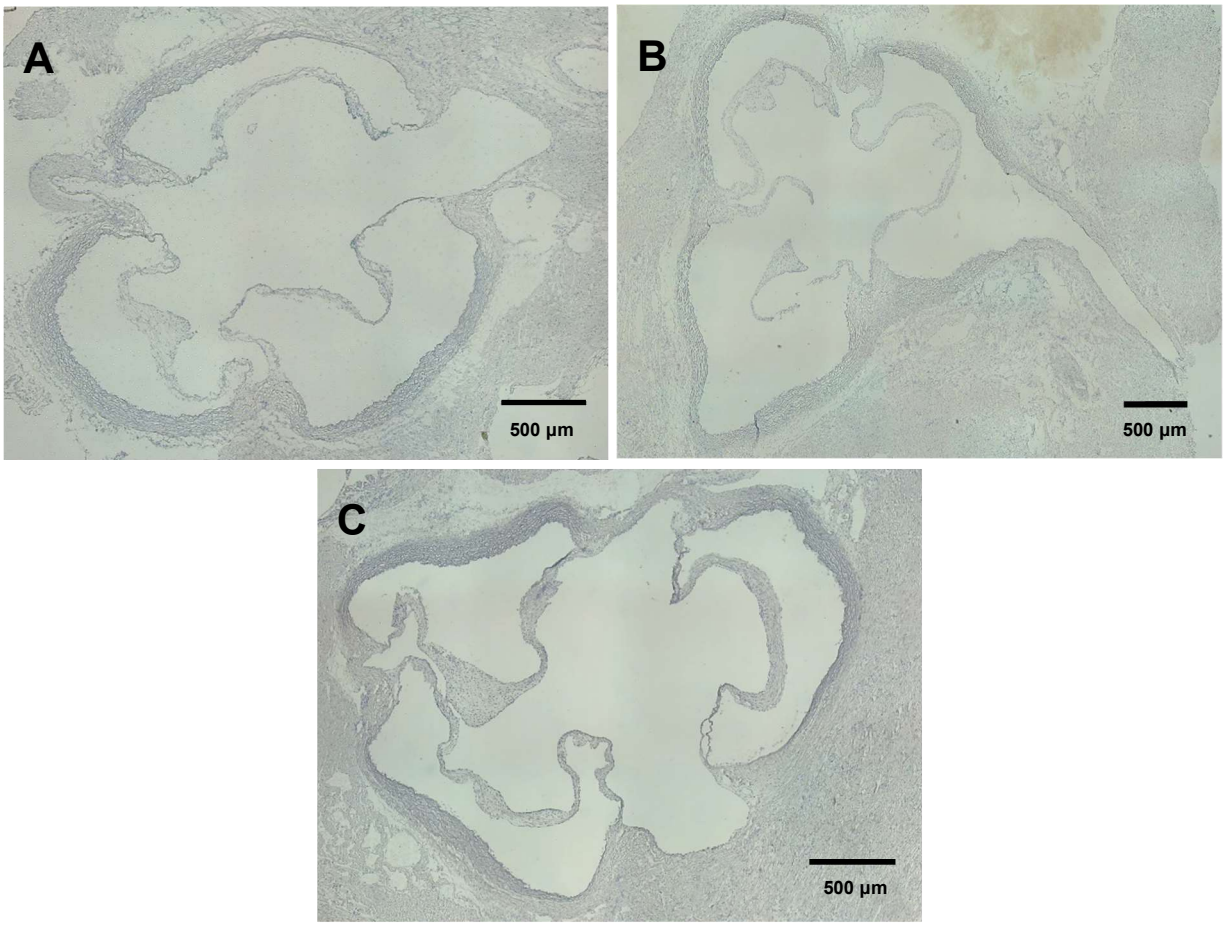

Abb. 30: Aortenklappen mit immunhistochemischer Anfärbung der Caspase 3

Dargestellt ist exemplarisch eine Aortenklappe eines Sham-Tieres (**A**), eines Laser-Tieres (**B**) und eines ROS-Tieres (**C**) jeweils 168 Tage nach Bestrahlung. Es konnte zu keinem Zeitpunkt eine spezifische braune Anfärbung des Gewebes und somit eine erhöhte Aktivität der Effektorcaspase 3 detektiert werden. Der Maßstab entspricht jeweils 500 µm. Die Fotos wurde aus mehreren Einzelaufnahmen zusammengefügt.

4 Diskussion

4.1 Einleitung

Bisherigen Studien konnten zeigen, dass reaktive Sauerstoffspezies in degenerierten Aortenklappen vorhanden sind (44, 49, 65, 67). Jedoch wurden die genauen Pathomechanismen, welche durch oxidativen Stress in frühen Phasen der Erkrankung in Gang gesetzt werden, bisher nicht ausreichend erforscht. Eine Möglichkeit zur fokalen Induktion von ROS ohne relevante systemische Nebenwirkungen in einem *in vivo* Tiermodell wurde bereits in einer Studie zur vaskulären Degeneration dieser Arbeitsgruppe erfolgreich etabliert (85). Somit bot sich in diesem Projekt ebenfalls an, die photodynamische Reaktion zur lokalen Generierung von oxidativem Stress direkt an der Aortenklappe zu nutzen.

Die langfristigen Auswirkungen von lokal applizierten ROS werden in dieser Arbeit mittels histologischen und immunhistochemischen Färbungen näher beleuchtet und in Zusammenhang mit der Pathophysiologie der DAVD gebracht. Im Fokus der Analyse stehen dabei langfristige morphologische, inflammatorische und apoptotische Veränderungen der Klappe als Resultat der Intervention. Darüber hinaus werden Limitationen des Projektes und zukünftige Ansatzpunkte für die weitere Forschung diskutiert.

4.2 Beurteilung des Versuchssettings

Die Ratten waren alle vom Wistar-Stamm, männlich und wogen zwischen 250 bis 300 Gramm. Die Anwendung eines Härtemodells mit Standard-Pellets, denen 2 % Cholesterin und 1,5 % Phosphat hinzugefügt wurde, diente primär der Beschleunigung von den durch das Modell induzierten Effekten. Assmann et al. untersuchten den Einfluss von Ernährung auf die Degeneration der Aortenklappe und konnten zeigen, dass es zu einer Kalzifikation der Kommissuren bei einem Zusatz von Vitamin D kam (51). Um die Effekte der Kalzifikation auf die ROS-Generierung durch die PDR zurückzuführen, wurde daher hier auf Vitamin D-Zusätze in der Nahrung verzichtet.

Mit den beiden Kontrollgruppen, Sham- und Laser-Gruppe, sollten rein mechanisch- bzw. laserbedingt ausgelöste Gewebsveränderungen evaluiert werden, damit die Ergebnisse der Expositionsgruppe auf die Wirkung von oxidativem Stress zurückgeführt werden konnten. Eine zu hohe Leistungsdichte des Lasers (> 10 W/cm²) kann zu Nekrosen der Zellen führen (95). So

konnten in der Arbeitsgruppe von Kübler et al. als Zeichen einer direkten physikalischen Schädigung kurze Zeit nach Bestrahlung Thromben bei den Tieren entstehen (83). Diese Effekte sollten in dieser Arbeit vermieden werden. Somit wurde in den Vorversuchen dieses Gesamtprojektes eine optimale Laserapplikationsdauer ermittelt, bei der die höchste ROS-Ausbeute generiert werden konnte (Daten von Laura Jacobi). Dabei traten in den Kontrollgruppen keine sichtbaren nekrotischen und apoptotischen Veränderungen in der Phase unmittelbar nach der Intervention auf (Daten von Laura Jacobi). Somit war anzunehmen, dass etwaige Gewebsveränderungen auf von ROS induzierte Folgeeffekte zurückgeführt werden konnten. Dennoch blieb nicht ausgeschlossen, dass eine mechanische oder physikalische Manipulation durch den Laser oder die eingeführte Faser selbst auch ohne Fotosensibilisator im langfristigen Untersuchungssetting zu Veränderungen im Gewebe führt. Aus diesem Grund ergab sich auch für die Langzeitversuche ein Vergleich mit der Sham- und Laser-Gruppe.

Für die Diskussion der Ergebnisse liegt die Frage nahe, ob die erzeugten reaktiven Sauerstoffspezies in das Gewebe der Aortenklappe gelangten. In Vorstudien zu diesem Projekt wurde bestätigt, dass oxidativer Stress im Inneren der Zellen der Aortenklappe vorhanden war und dort Gewebsveränderungen und DNA-Schäden generieren konnte (Daten von Laura Jacobi). Cramers et al. und Jones et al. zeigten ebenfalls, dass der hier angewendete Biosensibilisator Foscan® sich nach einer bestimmten Latenz im Zellinneren von unterschiedlichen Geweben ansammelt, darunter auch im Herzen (91, 92). Die langfristigen Effekte der Intervention auf die Morphologie der Aortenklappe, auf das Endothel, auf die Immunzellakkumulation, sowie auf die Apoptose der Zellen werden daher in den folgenden Kapiteln diskutiert.

4.3 ROS-induzierte Veränderungen des Gewebes

4.3.1 Morphologische Veränderungen an der Aortenklappe

Um die morphologische Integrität und die histologischen Veränderungen an der Aortenklappe durch die photodynamische Reaktion zu beurteilen, wurde die Hämatoxylin-Eosin-Färbung als Übersichtsfärbung durchgeführt.

Bei mehreren ROS-Klappen waren fokale subendotheliale Verdickungen mit Zellauflockerungen sichtbar. Die Veränderungen waren am deutlichsten in den Anuli und

Kommissuren, in etwas geringerem Ausmaß aber auch auf aortaler Seite der Taschen sichtbar. Sie konnten sowohl 84 als auch 168 Tage nach der Intervention beobachtet werden. In den Kontrollgruppen (Sham- und Laser-Gruppe) wurden sie hingegen nicht beobachtet. Eine ähnliche Beschreibung von morphologischen Veränderungen an der Aortenklappe fand sich auch in der Analyse von Otto et al., in der frühe Stadien der DAVD histologisch untersucht wurden (35). Die Arbeitsgruppe beobachtete ebenfalls einzelne Läsionsorte mit subendothelialen Verdickungen auf aortaler Seite der Taschen. In diesen Läsionen befanden sich Lipide und Immunzellen und es waren zusätzlich Mikrokalzifikationen sichtbar. Innerhalb der morphologisch aufgelockerten Stellen des Gewebes konnten in dieser Arbeit jedoch keine Ansammlungen von Immunzellen detektiert werden. Ob es zu Lipideinlagerungen oder Mikrokalzifikationen gekommen ist, kann an dieser Stelle nicht ausreichend belegt werden. Hierzu wäre eine ergänzende histologische Darstellung interessant gewesen.

Wenn man die morphologischen Veränderungen dieses Projektes mit der Studie von Otto et al. vergleicht, so zeigt sich hier histologisch am ehesten ein frühes Stadium der DAVD (35). Da es in den Kontrollgruppen bei keiner der explantierten Klappen zu einer derartigen Umstrukturierung des Gewebes gekommen ist, lassen sich die Effekte mit hoher Wahrscheinlichkeit auf die reaktiven Sauerstoffspezies zurückführen. Den genauen pathophysiologischen Mechanismus zwischen oxidativem Stress und Veränderung der Gewebearchitektur an der Aortenklappe gilt es in weiteren Studien zu ergründen. Jedoch wurden bereits ROS-induzierte morphologische Veränderungen an Arterien von Kaninchen durch die Arbeitsgruppe von Kübler et al. beschrieben (83).

Im Gegensatz zu den oben genannten frühen Läsionen konnten fortgeschrittene degenerative Veränderungen der Klappenarchitektur in dieser Arbeit nicht sicher differenziert werden. Otto et al. erkannten, dass mit dem Fortschreiten der Erkrankung eine zunehmend uniformere Verdickung der Taschen, begleitet von nodulären Kalkablagerungen vorhanden war (35). Dieses lässt darauf schließen, dass im vorliegenden Versuchssetting eine einmalige lokale Applikation von oxidativem Stress nicht ausreichend gewesen ist, um ein fortgeschrittenes Stadium der Degeneration an der Aortenklappe zu induzieren. Gleichzeitig muss diskutiert werden, ob oxidativer Stress als isolierter Risikofaktor überhaupt einen ausreichenden Stimulus zur Progression der Erkrankung darstellt. In zukünftigen Studien wäre daher eine repetitive oder kontinuierliche Applikation von oxidativem Stress interessant. Andererseits könnten

Interaktionen von oxidativem Stress mit weiteren Risikofaktoren und ihre Auswirkung auf die Progression der Aortenklappenstenose untersucht werden.

4.3.2 Endotheliale Inflammation durch oxidativen Stress

Die degenerative Aortenklappenstenose gilt als eine aktive chronisch-inflammatorische Erkrankung, welche zu einer fortschreitenden Fibrose und Kalzifikation des Gewebes führt (101). Dabei ist das Endothel maßgeblich in der Aufrechterhaltung der Homöostase der Klappe beteiligt und eine Dysbalance verschiedener regulatorischer Mechanismen kann zu pathologischen Veränderungen beitragen (7, 102). Bereits in frühen Stadien der Erkrankung wurde eine erhöhte endotheliale Inflammation in der Pathophysiologie beschrieben (23, 29). Diese lässt sich unter anderem durch eine verstärkte Expression von *vascular cell adhesion molecule*-1 (VCAM-1) messen, welches die Adhäsion und Transmigration von Immunzellen aus dem Blut in das Gewebe vermittelt (30). In dieser Arbeit sollte oxidativer Stress als isolierter Risikofaktor für eine chronische Inflammation des Endothels der Aortenklappe untersucht werden. Dazu wurde VCAM-1 immunhistochemisch angefärbt und unter Verwendung eines semiquantitativen Scores ausgewertet.

Bei einem Vergleich der VCAM-1 Expression 84 und 168 Tage nach Intervention ergaben sich zwischen der ROS-Gruppe und den Kontrollgruppen keine signifikanten Veränderungen (Abb. 17). Der VCAM-1 Punktescore blieb dabei für alle Gruppen durchschnittlich zwischen 0 und 1, was keiner oder nur einer einzelnen punktuellen Expression von VCAM-1 entsprach. Im Gegensatz dazu wurde in der Studie von Ghaisas et al. zum ersten Mal in explantierten kalzifizierten humanen Aortenklappen gezeigt, dass VCAM-1 überexprimiert war (33). Sie betrachteten allerdings Klappen von Patienten, deren Erkrankung so weit fortgeschritten war, dass sie sich einer Operation mit Aortenklappenersatz unterziehen mussten (33). In dieser Arbeit war hingegen bereits bei der morphologischen Betrachtung der Aortenklappen der ROS-Langzeittiere erkennbar, dass es sich nicht um eine fortgeschrittene Form der Erkrankung handelte (vgl. 4.3.1). Auch die Arbeitsgruppe von Müller et al. beobachteten nicht in allen explantierten fibrotischen Aortenklappen der Patienten eine erhöhte Expression von VCAM-1 (103). Sie betrachteten dabei Klappen, die sich in unterschiedlichen degenerativen Stadien befanden. In Zusammenschau mit diesen Ergebnissen lässt sich vermuten, dass VCAM-1 abhängig vom Krankheitsstadium und inflammatorischem Status der Zelle exprimiert wird.

Nicht zu vernachlässigen wären dabei weitere Einflussfaktoren auf das Endothel. So führt auch hämodynamischer Stress zu einer erhöhten endothelialen Aktivierung (30, 104). Zudem wurde bereits mehrfach die Einwirkung von proinflammatorischen Zytokinen für die Aufrechterhaltung der VCAM-1 Expression diskutiert (30, 34). Jedoch untersuchten wir in diesem Projekt den isolierten Einfluss von oxidativem Stress. Dieser führte nach einmaliger Applikation nicht zu einer chronisch-aktiven endothelialen Inflammation. Dadurch lässt sich einerseits vermuten, dass weitere molekulare Mechanismen als Trigger einer chronischen endothelialen Reaktion fehlten. Andererseits lässt sich diskutieren, dass eine einmalig hohe ROS-Exposition nicht ausreichend ist, um eine langfristig erhöhte Inflammation im Gewebe auszulösen.

Dennoch zeigte sich im Vorprojekt, dass ROS kurzfristig zu einer erhöhten VCAM-1 Expression führte (Daten von Laura Jacobi). Bei einem Vergleich der Langzeitversuche dieser Arbeit mit den Vorversuchen des Gesamtprojektes war eine signifikante Abnahme der VCAM-1 Expression über die Zeit sichtbar. In der ROS-Gruppe war 0 und 8 Tage nach Intervention eine signifikant höhere VCAM-1 Expression erkennbar als nach 84 und 168 Tagen (Abb. 19). Die Abnahme der VCAM-1 Expression ließ sich bei näherer Betrachtung signifikant in den Anuli zwischen Tag 0 und Tag 84 und in den Kommissuren zwischen Tag 0 und Tag 168 nachvollziehen. In den Taschen war erst verzögert an Tag 8 ein Maximum der VCAM-1 Expression sichtbar. Die Klappen der Sham- und Lasergruppe zeigten hingegen keine VCAM-1 Dynamik über die Zeit und exprimierten zu jedem Zeitpunkt sehr wenig VCAM-1 (Abb. 19). Passend zu diesen Ergebnissen wurde eine erhöhte endotheliale VCAM-1 Expression durch die Einwirkung von ROS bereits in einigen Studien beobachtet (30, 74). Farrar et al. induzierten oxidativen Stress *in vitro* und konnten in valvulären endothelialen Zellen von Schweineaortenklappen eine erhöhte VCAM-1 Expression generieren (74). Diese *in vitro* Ergebnisse decken sich somit mit den kurzfristigen *in vivo* Ergebnissen des Gesamtprojektes.

Eine mögliche Erklärung für das abnehmende VCAM-1 Signal über die Zeit könnte eine sinkende ROS-Konzentration im Gewebe der Aortenklappe sein, so dass inflammatorische Signalkaskaden nicht aufrechterhalten wurden. Zudem beobachteten Marui et al., dass die VCAM-1 Genexpression über antioxidativ wirkende Moleküle reguliert wird (105). Auch Miller et al. bestätigten, dass antioxidativ wirksame Prozesse in den kalzifizierten Bereichen der Aortenklappe reduziert waren (65). In dieser Arbeit wurde jedoch eine vorher gesunde

Aortenklappe der Ratte oxidativem Stress ausgesetzt. Somit besteht hier kein Anhalt dafür, dass antioxidativ wirksame Enzyme bereits im Vorfeld geschädigt waren. Ob diese Mechanismen an der Abnahme der initial vorhandenen VCAM-1 Überexpression beteiligt waren, bleibt Spekulation. Zur Klärung dieser Frage sind weitere Untersuchungen nötig.

Eine weitere Limitation besteht darin, dass neben VCAM-1 auch andere endotheliale Adhäsionsmoleküle existieren, die in dieser Arbeit nicht untersucht wurden. Zu nennen sind an dieser Stelle ICAM-1 und E-Selectin, welche ebenfalls in degenerativ veränderten Aortenklappen nachgewiesen wurden (33, 103).

Zusammengefasst führte eine einmalig hohe lokale ROS-Exposition an der Aortenklappe nicht zu einer langfristig-andauernden endothelialen Aktivierung.

4.3.3 Zelluläre Inflammation durch Makrophagen

Monozytäre Zellen gehören zu der angeborenen Immunabwehr und übernehmen eine zentrale Rolle in der Initiierung von inflammatorischen Signalkaskaden (106). Nach der Transmigration ins Gewebe über endotheliale Adhäsionsmoleküle liegen sie als Makrophagen vor (107). Sie exprimieren den Oberflächenmarker CD68 (108, 109). Zellen der angeborenen Immunabwehr wird in der Aortenklappendegeneration zunehmend eine aktive Rolle im Krankheitsprozess zugeschrieben (101). Sie tragen über pro-inflammatorische Zytokine und proteolytische Enzyme zu einem *Remodeling* und zu einer Biomineralisation des Gewebes bei (31, 101, 110).

Die Ergebnisse dieser Arbeit zeigten zu keinem Zeitpunkt einen signifikanten Unterschied im Makrophagen-Anteil am Gewebe zwischen der ROS-Gruppe und der Laser- bzw. Sham-Gruppe (Abb. 22). Auch im Verlauf des Beobachtungszeitraums veränderte sich der Gesamtanteil an Makrophagen in den Aortenklappen von der Sham-, Laser- und ROS-Gruppe nicht (Abb. 23, A-C). Verglich man die zeitlichen Veränderungen des CD68-Anteils am Gewebe für die einzelnen Regionen (Taschen, Anuli und Kommissuren) in der ROS-Gruppe, ergaben sich ebenfalls keine Unterschiede (Abb. 23, D-F). Im Gegensatz dazu wurde in vielen Arbeiten eine Makrophagen-Akkumulation sowohl in frühen Läsionen, als auch in fortgeschrittenen kalzifizierten Stadien der Erkrankung gezeigt (35, 38, 67, 111-113). Dabei war der Anteil der Makrophagen sehr unterschiedlich und korrelierte vor allem mit dem Ausmaß der Degeneration und Kalzifikation (35, 112). Diesen Erkenntnissen gegenüber steht jedoch die Studie von Sider et al., in der trotz Generierung von proteoglykanreichen subendothelialen Läsionen bei

cholesterinreicher Ernährung keine Makrophagen in den Aortenklappen von Schweinen detektiert werden konnten (114). Hinzu kommt, dass inflammatorische Zellinfiltrate nicht bei allen explantierten humanen Aortenklappen mit frühen Läsionen vorhanden waren (35, 112). Auch in dieser Arbeit konnten in einigen Klappen der ROS-Gruppe subendotheliale Läsionen nach 84 und 168 Tagen beobachtet werden (Kapitel 3.1). Jedoch ergab sich kein Anhalt dafür, dass in diesen Läsionen eine relevante Akkumulation von Makrophagen vorhanden war. Dies spricht dafür, dass hier langfristig kein aktives inflammatorisches Infiltrat durch die Intervention generiert wurde.

Bei einem interregionären Vergleich zwischen den Taschen, Anuli und Kommissuren wurde ein signifikant höherer Makrophagen-Anteil am Taschengewebe gemessen (Abb. 24-26). Dieses Ergebnis war in allen drei Gruppen zu den meisten Zeitpunkten erkennbar. Verglich man den Makrophagen-Anteil in den Taschenregionen zwischen der Sham-, Laser- und ROS- Gruppe für jeden Zeitpunkt, so ergaben sich wiederum keine signifikanten Unterschiede (Abb. 27). Im deskriptiven Befund fiel auf, dass die Makrophagen meistens in ventrikuläre Richtung der Taschen ausgerichtet waren. Vereinzelt verteilten sie sich bis zur aortalen Taschenseite. Auch andere Arbeitsgruppen beschrieben das Vorkommen von Makrophagen in den Taschen von gesunden Aortenklappen (35, 38, 115). Dabei waren die Zellen diffus über die gesamte Länge der Taschen verteilt, so dass sie in Fibrosa und Ventrikularis zugleich vorkamen (35). In der degenerativen Aortenklappenerkrankung wurde der Ursprung der Läsionen allerdings auf aortaler Seite der Taschen in der Fibrosa beschrieben (7). Jedoch zeigte sich in der vorliegenden Studie keine Betonung der inflammatorischen Zellen in aortale Richtung der Taschen. Dieses suggeriert, dass es sich bei den Makrophagen in den Taschen der Sham-, Laser- und ROS-Gruppe am ehesten um residente Zellen handelte. Die Frage, ob oxidativer Stress oder die physikalische Manipulation am Gewebe durch die Implantation der Laserfaser zu einer erhöhten Rekrutierung von monozytären Zellen in die Taschen geführt hat, ließ sich im vorliegenden Versuchssetting nicht klären. Hierzu wären zum Vergleich Aortenklappen desselben Rattenstammes ohne jegliche Manipulation notwendig gewesen. Zudem wäre eine weiterführende Subtypisierung in den M1- bzw. M2-Phänotypen der vorliegenden Makrophagen interessant gewesen (113). Diese Phänotypen differenzieren zwischen dem Aktivitätsstatus der Makrophagen. Es wurde gezeigt, dass der M1-Phänotyp maßgeblich an der Progression der Aortenklappenstenose beteiligt ist (113).

In Zusammenschau der Ergebnisse konnte in dieser Arbeit keine erhöhte Makrophagen-Akkumulation im Gewebe der Aortenklappe durch die einmalige lokale Applikation von reaktiven Sauerstoffspezies generiert werden. Oxidativer Stress und eine erhöhte Makrophagen-Akkumulation wurden zwar in kalzifizierten Aortenklappen in mehreren Studien nachgewiesen, jedoch bleiben viele Zusammenhänge weiterhin ungeklärt. Es ist bekannt, dass Makrophagen reaktive Sauerstoffspezies erzeugen können (106). Allerdings ist die genaue Wirkung von ROS auf die Makrophagen weiterhin Gegenstand der Forschung. Obwohl im Gesamtprojekt eine initial erhöhte endotheliale VCAM-1 Expression durch den Einfluss von ROS gezeigt wurde (Daten von Laura Jacobi), war dieser Zusammenhang für die Aktivierung von Makrophagen nicht ersichtlich. Auch Miller et al. konnten keine Kolokalisation von Makrophagen in Regionen der Aortenklappe mit erhöhtem oxidativem Stress detektieren (65). In Studien zeigte sich, dass ROS zwar an der Aktivierung von Makrophagen beteiligt sind, jedoch nicht zu einer erhöhten chemotaktischen Rekrutierung der Zellen zu Läsionsorten führen (116). Diese Diskrepanz wurde auch in der hier vorliegenden Arbeit sichtbar, da keine Ansammlung von Immunzellen im Bereich der morphologischen Veränderungen detektiert werden konnte.

In diesem Projekt wurde morphologisch am ehesten ein frühes Stadium der Aortenklappen-degeneration generiert ohne Anhalt für aktive inflammatorische Infiltrate, welche für das Fortschreiten der Degeneration verantwortlich gemacht werden. In weiteren Studien bleibt daher zu klären, inwiefern eine erneute Exposition mit oxidativem Stress zu einem Fortschreiten der Erkrankung über aktive inflammatorische Prozesse beiträgt.

4.3.4 Zelluläre Inflammation durch T-Zellen

T-Lymphozyten gehören zu der adaptiven Immunabwehr, sind aber auch an inflammatorischen Prozessen des Körpers beteiligt. Sie erkennen fremde Antigene und werden daraufhin aktiviert, proliferieren und erfüllen je nach Zellart unterschiedliche Funktionen (107). T-Lymphozyten rückten in den letzten Jahren immer weiter in den Vordergrund zur Erforschung der Pathomechanismen der Aortenklappenstenose. In diesem Projekt wurde das Oberflächen-molekül CD3 untersucht, welches auf allen T-Zellarten exprimiert wird.

Die Ergebnisse dieser Arbeit zeigten weder zu den frühen noch zu den späten Zeitpunkten eine erhöhte T-Zellakkumulation in der ROS-Gruppe. Auch in den Kontrollgruppen befanden sich keine Ansammlungen von T-Zellen. Insgesamt wurden in allen untersuchten Aortenklappen nur

sehr vereinzelt T-Lymphozyten beobachtet. Eine Lokalisation von T-Zellen im Bereich der histologisch sichtbaren subendothelialen Läsionen war ebenfalls nicht darstellbar. Im Gegensatz dazu wurde bereits mehrfach in verschiedenen Studien demonstriert, dass T-Zellen in frühen, sowie fortgeschrittenen Stadien der DAVD vorhanden waren (35, 38, 112, 117-121). Allerdings zeigten sich hier deutlich Unterschiede in der Prävalenz und Verteilung der T-Zellen innerhalb der Aortenklappe. Während bei Olsson et al. alle untersuchten stenotischen Klappen eine Akkumulation von T-Zellen aufwiesen, konnten diese bei Otto et al. in 54 % und bei Coté et al. sogar nur in 28% der Fälle nachgewiesen werden (35, 112, 121). Dabei schien die Beteiligung des adaptiven Immunsystems insbesondere in fortgeschrittenen Stadien der Erkrankung relevant zu sein und es zeigte sich ein Zusammenhang von T-Zell-Akkumulation mit Neovaskularisation, subendothelialen Läsionen und Kalzifikationsherden (118-120, 122). Passend dazu wurde in dieser Arbeit weder histologisch noch immunhistochemisch ein fortgeschrittenes Stadium der Aortenklappenstenose generiert und somit fehlten T-Zell-betonte Infiltrate. Dennoch waren vereinzelt T-Lymphozyten im Gewebe der Aortenklappe in der Sham-, Laser- und ROS-Gruppe sichtbar. Hierbei handelt es sich jedoch nicht unbedingt um pathologische Prozesse. Denn auch in gesunden Aortenklappen wurde eine sehr geringe Anzahl an T-Zellen bereits histochemisch nachgewiesen (117, 121). Allerdings wäre für eine genauere Analyse des Aktivitätsstatus der T-Lymphozyten eine Darstellung des Interleukin-2-Rezeptors und die Unterscheidung zwischen CD4- und CD8-positiven Zellen interessant gewesen (117). Da insgesamt sehr wenige CD3-positive Zellen und kein progressives Stadium der DAVD vorhanden waren, wurde hier auf eine weitere Differenzierung verzichtet.

Insgesamt konnte in dieser Arbeit keine erhöhte Infiltration von Makrophagen und T-Zellen durch die einmalige hohe Exposition mit oxidativem Stress gezeigt werden. Dieses bedeutet aber nicht, dass ROS keinerlei Einfluss auf die Inflammation im Gewebe hat. In der Literatur wird eine Verknüpfung von ROS und der Aktivierung des adaptiven Immunsystems bereits seit Längerem diskutiert (110, 121, 123, 124). So wird spekuliert, dass oxidativ veränderte Proteine über antigenpräsentierende Zellen, wie Makrophagen oder dendritische Zellen, zur Aktivierung von residenten T-Zellen beitragen (110, 123, 124). Daraufhin wird die Progression der Erkrankung über proinflammatorische Zytokine durch die aktivierten T-Lymphozyten aufrechterhalten. In dieser Arbeit konnte diese Theorie nicht ausreichend geprüft werden. Möglicherweise könnte durch eine kontinuierliche oder repetitive ROS-Exposition in

zukünftigen Versuchssettings eine stärkere und andauernde oxidative Veränderung des Gewebes erzeugt werden, welche die inflammatorische Kaskade der DAVD bis zu einem fortgeschrittenen Krankheitsstadium vorantreibt. Somit könnte eine weitere Optimierung des Modells dazu beitragen, die genaue Rolle des adaptiven Immunsystems in der Kalzifikation der Aortenklappe *in vivo* zu erforschen.

4.3.5 Aktivierung apoptotischer Prozesse

Die Apoptose ist ein regulierter Zelltodmechanismus, der über eine morphologische Veränderung von Zellkern, Zytoplasma und eine DNA-Fragmentierung eingeleitet wird (125). Dabei stellt die Caspase 3 eine wichtige Effektorcaspase dar, welche sowohl über einen intrinsischen als auch extrinsischen Weg proteolytisch aktiviert wird (97). Apoptotischen Prozessen wird zunehmend eine wichtige Rolle in der Biomineralisation der Aortenklappe zugeschrieben (41, 126).

Um den Einfluss von physikalischen und oxidativen Noxen auf apoptotische Signalkaskaden zu untersuchen, wurde in dieser Arbeit die aktivierte Form der Caspase 3 immunhistochemisch analysiert. Weder 84 noch 168 Tage nach der Intervention wurde eine erhöhte Aktivität der Caspase 3 in den explantierten Aortenklappen der Sham-, Laser- und ROS-Gruppe nachgewiesen. Auch im Bereich der subendothelialen Läsionen gab es keine aktiven apoptotischen Zellen.

Im Gegensatz dazu ergaben sich bereits in mehreren Studien Hinweise auf eine erhöhte apoptotische Aktivität in der Pathophysiologie der Aortenklappenstenose (6, 39, 41, 47, 126-130). Der Zelltod von VICs führte dabei konsekutiv zu einer Mikrokalzifikation des Gewebes über eine zunehmende Ablagerung von Hydroxyapatit-Kristallen (6, 39, 126, 129). Auch Tuleta et al. zeigten, dass die Apoptoserate in stenotischen kalzifizierten Klappen höher war, als in frühen Stadien der Erkrankung (128). In sklerotischen Klappen konnten sie nur bei 28 % der Fälle apoptotische Zellen nachweisen, wobei eine Balance zwischen Proliferations- und Apoptoserate der Zellen bestand (128). Lee et al. stellten elektronenmikroskopisch ebenfalls fest, dass apoptotische Zellen vor allem um kalzifizierte Bereiche herum vorhanden waren (126). Diese Ergebnisse sprechen dafür, dass Apoptose vor allem in Stadien der Erkrankung relevant ist, bei denen bereits Kalzifikationsherde vorhanden sind. Übereinstimmend damit lag in dieser Arbeit histologisch am ehesten ein frühes degeneratives Krankheitsstadium ohne

kalzifizierte Knoten vor. Somit passen die Ergebnisse dieser Arbeit dazu, dass keine erhöhte Aktivität der Caspase 3 gemessen wurde.

Trotz allem bietet sich in der Literatur weiterhin eine inkonsistente Darstellung der apoptotischen Aktivität in Abhängigkeit vom Krankheitsstadium. Denn Somers et al. stellten trotz fortgeschrittener kalzifizierter Aortenklappenstenose nur eine geringe apoptotische Zellaktivität fest (131). Dementsprechend sind weitere Untersuchungen zur Initiierung und Aufrechterhaltung des Zelltods im Krankheitsprozess unabdingbar.

Erste Studien diesbezüglich wurden von Rajamannan et al. im hypercholesterinämischen Kaninchenmodell durchgeführt, in dem eine erhöhte Apoptose-Rate in den atherosklerotisch veränderten Bereichen der Aortenklappe auffiel (127). Ein Zusammenhang zwischen ROS und Apoptose wurde auch in einigen *in vitro* Studien gezeigt (130, 132-134). Insbesondere konnte eine Beteiligung der Caspase 3 in der ROS-induzierten Apoptose bei neurodegenerativen Prozessen nachgewiesen werden (135, 136). Jedoch ließ sich diese Beziehung im vorliegenden Tiermodell durch immunhistochemische Messung der Caspase 3-Aktivität 84 und 168 Tage nach PDR nicht reproduzieren. Zum einen war womöglich die Nachweismethode nicht sensitiv genug, so dass eine Darstellung über zusätzliche Techniken hilfreich gewesen wäre (137). Zum anderen wurde unter Umständen der Zeitpunkt mit der höchsten apoptotischen Zellaktivität verpasst. Des Weiteren wurde eine erhöhte Caspase 3-Aktivität vor allem bei chronischer, niedrig konzentrierter Exposition mit ROS beschrieben, während in diesem Versuchssetting einmalig eine hohe ROS-Dosis appliziert wurde (135). Hinzu kommt, dass in dieser Arbeit andere Zelltodmechanismen, wie Autophagie oder Nekrose, nicht untersucht wurden, obwohl Hinweise für eine Beteiligung in der Pathophysiologie bestehen (131).

Von der ROS-induzierten Apoptose abzugrenzen ist eine erhöhte Aktivität der Caspase 3 als Folge der Laserenergie oder mechanischen Manipulation am Gewebe (94). Auch in der Sham- und Laser-Gruppe konnte keine erhöhte apoptotische Aktivität 84 und 168 Tage nach der Intervention detektiert werden. Im Vorprojekt ließ sich auch für die Zeitpunkte 0 und 8 Tage keine erhöhte Caspase 3-Aktivität im Gewebe der Aortenklappe nachweisen (Daten von Laura Jacobi). Dieses spricht dafür, dass etwaige Ergebnisse dieses Projektes nicht auf eine durch den Laser herbeigeführte Apoptose mit konsekutiven Zellveränderungen zurückzuführen sind.

Zusammenfassend ist eine einmalige ROS-Exposition des Gewebes nicht ausreichend gewesen, um langfristig molekulare Kaskaden in Gang zu setzen, welche zu einer fortwährenden apoptotischen Aktivität mit Zunahme der Biomineralisation der Aortenklappe führen. Es konnte ebenfalls kein Effekt auf die Caspase 3-Aktivität durch den physikalischen Effekt des Lasers oder durch die mechanische Manipulation am Gewebe gezeigt werden.

4.4 Beurteilung der Ergebnisse im Gesamten

Der degenerativen Aortenklappenerkrankung liegt eine komplexe multifaktoriell-bedingte Pathophysiologie zugrunde. Eine Beteiligung von oxidativem Stress konnte bereits durch einige *ex vivo* und *in vitro* Studien gezeigt werden (6, 44, 49, 65, 66). Dieses Gesamtprojekt stellte zum ersten Mal ein Versuchssetting auf, bei dem oxidativer Stress *in vivo* und isoliert direkt an der Aortenklappe generiert und untersucht werden konnte.

Die Ergebnisse legen nahe, dass die initial im Vorprojekt beobachtete inflammatorische Reaktion des Endothels durch ROS mit der Zeit kontinuierlich abgenommen hat. Hierbei lässt sich eine Reduktion der inflammatorischen Wirkung von oxidativ veränderten Zellbestandteilen diskutieren (66). Ob dabei antioxidative Mechanismen zu einer Senkung der ROS-Konzentration und der Zellschäden beigetragen haben, bleibt Spekulation. Miller et al. konnten zeigen, dass antioxidativ wirksame Prozesse in den kalzifizierten Bereichen der Aortenklappe reduziert waren (65). In dieser Arbeit wirkte oxidativer Stress als isolierter Risikofaktor auf eine vorher gesunde Aortenklappe, bei welcher antioxidative Enzyme nicht bereits durch eine bestehende Erkrankung geschädigt waren.

Obwohl VCAM-1 nach der Intervention erhöht war, kam es nicht zu einer gesteigerten Invasion und Akkumulation von Zellen des angeborenen und erworbenen Immunsystems. Makrophagen waren vor allem in den Taschen der Sham-, Laser- und ROS-Gruppe vorhanden. Es zeigten sich aber zwischen den Gruppen keine Unterschiede in der Makrophagen-Verteilung bzw. im Makrophagen-Anteil am Gewebe. Inflammatorische Zellinfiltrate konnten dementsprechend im vorliegenden Modell nicht beobachtet werden. Auch apoptotische Signalkaskaden waren in keiner der untersuchten Gruppen aktiv, so dass weder oxidativer Stress noch eine physikalische Manipulation des Gewebes einen Einfluss auf die Apoptose hatten.

Dennoch waren bei den Langzeituntersuchungen nur in der ROS-Gruppe langfristig subendotheliale Läsionen mit Zelllockerungen und fokaler Verdickung des Gewebes sichtbar. Ähnliche PDR-induzierte Veränderungen im Sinne einer vaskulären Degeneration zeigten sich ebenfalls bereits bei anderen Arbeitsgruppen (83, 85). So war bei Kübler et al. eine arterielle Endothelhyperplasie als Reaktion auf eine intraoperative photodynamische Therapie sichtbar (83). Trotz stellenweiser basisnaher Verdickung der Aortenklappentaschen bei einigen Tieren der ROS-Gruppe in dieser Arbeit fehlten Anzeichen für eine fortgeschrittene Erkrankung. Im Bereich der Läsionen konnten weder Immunzellen noch kalzifizierte Knoten nachgewiesen werden. Die genauen molekularen Mechanismen, die zu den o.g. frühen Läsionen nach photodynamischer Reaktion geführt haben, gilt es daher weiter zu erforschen. Eine chronisch erhöhte Inflammation oder apoptotische Aktivität des Gewebes als Stimulus für die Veränderungen konnte in dieser Arbeit nicht gezeigt werden.

In Zusammenschau mit allen Ergebnissen ließ sich durch die lokale Exposition der Aortenklappe mit ROS am ehesten ein sehr frühes Stadium der DAVD generieren. Zur besseren Beurteilung von Langzeitfolgen des oxidativen Stresses könnte in zukünftigen Projekten eine kontinuierliche oder repetitive ROS-Belastung erwogen werden. Eine genauere Analyse der Zellveränderungen in den subendothelialen Läsionen könnte weitere Hinweise auf die zugrundeliegenden Mechanismen liefern. Insbesondere ist weiterhin eine detaillierte Klärung der Frage interessant, wie reaktive Sauerstoffspezies als unabhängige Risikofaktoren eine Initiierung und Progression der Aortenklappenstenose beeinflussen.

4.5 Limitationen

Bei der Nutzung von Tiermodellen muss man davon ausgehen, dass die Ergebnisse aus einer anderen Spezies immer nur begrenzt auf den Menschen übertragbar sind. Dennoch sind *in vivo* Modelle gut dafür geeignet, neue Einblicke in komplexe molekulare Zusammenhänge der DAVD zu gewinnen und die Wirkung von Medikamenten zu erforschen. In diesem Projekt war das Ziel, durch die photodynamische Reaktion eine langfristig erhöhte Exposition mit reaktiven Sauerstoffspezies lokal an der Aortenklappe zu erzeugen und die langfristige Einwirkung auf das Gewebe zu erforschen. Die Effekte auf die endotheliale Reaktion, Inflammation und Apoptose nahmen jedoch entweder über die Zeit ab oder blieben aus. Eine einmalig hohe ROS-Exposition spiegelt womöglich nicht ausreichend die reale Situation einer eher kontinuierlichen

Belastung des Gewebes mit oxidativem Stress wider. Daher kann an dieser Stelle diskutiert werden, ob eine repetitive Durchführung der PDR mit Foscan® zu einer kontinuierlicheren und stabilen ROS-Exposition führen würde, welche die o.g. Effekte potenziert. Es muss jedoch abgewogen werden, ob die Versuchstiere eine wiederholte invasive Belastung überleben würden.

Ein weiterer Punkt ist, dass insbesondere zwischen den Zeitpunkten 8 Tage, 84 Tage und 168 Tage weite Zeitspannen liegen und somit bestimmte dynamischen Veränderungen sich in einem Zwischenzeitpunkt abgespielt haben könnten. Zudem ist die DAVD eine hochkomplexe multifaktoriell bedingte Erkrankung, welche ein Zusammenspiel verschiedener Risikofaktoren wahrscheinlich macht. Aufgrund der heterogenen Ätiologie und zudem einer in diesem Projekt eher geringen Stichprobengröße von n = 7 pro Gruppe und pro Zeitpunkt konnten womöglich degenerative morphologische Veränderungen nicht in allen Klappen induziert werden.

Eine weitere Limitation dieser Arbeit besteht darin, dass lediglich histologische und immunhistochemische Analysen der Proben erfolgten. Es gab keine Untersuchungen der Veränderungen auf Gen- oder Proteinbasis, was insbesondere bei einem frühen Erkrankungsstadium interessant gewesen wäre.

Bei der Wahl der Kontrollgruppen lässt sich diskutieren, inwiefern allein die Implantation der Laserfaser ohne Aktivierung der Bestrahlung bereits zu Schädigungen oder Infektionen des Gewebes geführt hat. Denn auch in den Kontrollgruppen gab es einzelne Aortenklappen, die VCAM-1 exprimierten. Dennoch waren bei diesen Gruppen keine morphologischen Veränderungen im Sinne von subendothelialen Verdickungen erkennbar. Es wäre interessant gewesen, eine weitere Kontrollgruppe, welche keine physikalische Manipulation erfahren hat, auf die hier genannten Gewebsmarker zu untersuchen. Allerdings muss abgewogen werden, ob es vertretbar wäre, weitere Versuchstiere für diese dritte Kontrollgruppe zu euthanasieren.

4.6 Schlussfolgerungen und Ausblick

In dieser Arbeit wurde ein neues *in vivo* Modell zur Untersuchung der isolierten Auswirkungen von oxidativem Stress auf die Aortenklappe angewandt. Dazu erfolgte eine intravaskuläre Induktion von ROS über die photodynamische Reaktion unmittelbar an der Aortenklappe von Ratten. ROS wurden bereits mehrfach als wichtige Einflussfaktoren in der Pathogenese der DAVD beschrieben. Der Fokus dieser Arbeit lag somit auf einer Identifizierung von langfristigen ROS-induzierten inflammatorischen, morphologischen und apoptotischen Effekten, welche in der Pathogenese der Erkrankung eine Rolle spielen.

Der im Vorprojekt initial beobachtete Effekt einer erhöhten endothelialen Inflammation nahm über die Zeit ab. Zudem reichte eine einmalige ROS-Exposition nicht aus, um zu einer Invasion von Immunzellen und zu einer langfristigen Aktivierung von apoptotischen Signalkaskaden beizutragen. Dennoch wurden morphologische Veränderungen in Form von subendothelialen Verdickungen des Anulus- und Taschengewebes generiert. Diese Ergebnisse lassen sich am ehesten mit einem frühen Stadium der Aortenklappensklerose vereinen. Somit konnte übereinstimmend mit der bisherigen Literatur mit hoher Wahrscheinlichkeit eine Beteiligung von ROS bereits in der frühen Pathogenese der Erkrankung gezeigt werden.

Für ein ganzheitliches Verständnis der Einflussbreite des oxidativen Stresses auf die Aortenklappe sind weitere Studien unabdingbar. Zum einen kann das hier angewandte Tiermodell für pharmakologische Studien genutzt werden, welche zum Beispiel den Effekt von antioxidativen Medikamenten *in vivo* testen. Zum anderen kann die Auswirkung von ROS in Kombination mit verschiedenen anderen Risikofaktoren anhand dieses Modells tiefer erforscht werden. Des Weiteren eignet sich das Versuchssetting für Untersuchungen an anderen Organsystemen, anderen Tierspezies und für die Analyse weiterer biochemischer Marker, welche dabei helfen können, wichtige Schlüsselereignisse der DAVD zu identifizieren.

5 Literatur- und Quellenverzeichnis

5.1 Literaturverzeichnis

1. Aumüller G, Aust G, Doll A, Engele J, Kirsch J, Mense S, et al. Duale Reihe Anatomie. Stuttgard: Georg Thieme Verlag. 2007:118.

2. Keikawus Arastéh H-WB, Christiane Bieber, Roland Brandt, Tushar Thomas Chatterjee. Duale Reihe Innere Medizin. Stuttgart: Georg Thieme Verlag; 2013.

3. Les Laboratoires Servier. Smart Servier Medical Art 2020, https://smart.servier.com/.

4. Misfeld M, Sievers HH. Heart valve macro- and microstructure. Philos Trans R Soc Lond B Biol Sci. 2007;362(1484):1421-36.

5. Schoen FJ. Morphology, Clinicopathologic Correlations, and Mechanisms in Heart Valve Health and Disease. Cardiovasc Eng Technol. 2018;9(2):126-40.

6. Lindman BR, Clavel MA, Mathieu P, Iung B, Lancellotti P, Otto CM, et al. Calcific aortic stenosis. Nat Rev Dis Primers. 2016;2:16006.

7. Rajamannan NM, Evans FJ, Aikawa E, Grande-Allen KJ, Demer LL, Heistad DD, et al. Calcific aortic valve disease: not simply a degenerative process: A review and agenda for research from the National Heart and Lung and Blood Institute Aortic Stenosis Working Group. Executive summary: Calcific aortic valve disease-2011 update. Circulation. 2011;124(16):1783-91.

8. Kostyunin AE, Yuzhalin AE, Ovcharenko EA, Kutikhin AG. Development of calcific aortic valve disease: Do we know enough for new clinical trials? J Mol Cell Cardiol. 2019;132:189-209.

9. Ho SY. Structure and anatomy of the aortic root. Eur J Echocardiogr. 2009;10(1):i3-10.

10. Daniel WG, Baumgartner H, Gohlke-Barwolf C, Hanrath P, Horstkotte D, Koch KC, et al. [Aortic stenosis]. Clin Res Cardiol. 2006;95(11):620-41.

11. Iung B, Baron G, Butchart EG, Delahaye F, Gohlke-Barwolf C, Levang OW, et al. A prospective survey of patients with valvular heart disease in Europe: The Euro Heart Survey on Valvular Heart Disease. Eur Heart J. 2003;24(13):1231-43.

12. Baumgartner H, Falk V, Bax JJ, De Bonis M, Hamm C, Holm PJ, et al. 2017 ESC/EACTS Guidelines for the management of valvular heart disease. Eur Heart J. 2017;38(36):2739-91.

13. Pasipoularides A. Calcific Aortic Valve Disease: Part 1--Molecular Pathogenetic Aspects, Hemodynamics, and Adaptive Feedbacks. J Cardiovasc Transl Res. 2016;9(2):102-18.

14. Lindroos M, Kupari M, Heikkila J, Tilvis R. Prevalence of aortic valve abnormalities in the elderly: an echocardiographic study of a random population sample. J Am Coll Cardiol. 1993;21(5):1220-5.

15. Stewart BF, Siscovick D, Lind BK, Gardin JM, Gottdiener JS, Smith VE, et al. Clinical factors associated with calcific aortic valve disease. Journal of the American College of Cardiology. 1997;29(3):630-4.

16. Otto CM, Lind BK, Kitzman DW, Gersh BJ, Siscovick DS. Association of aortic-valve sclerosis with cardiovascular mortality and morbidity in the elderly. N Engl J Med. 1999;341(3):142-7.

17. Cosmi JE, Kort S, Tunick PA, Rosenzweig BP, Freedberg RS, Katz ES, et al. The risk of the development of aortic stenosis in patients with "benign" aortic valve thickening. Arch Intern Med. 2002;162(20):2345-7.

18. Herold G. Innere Medizin: eine vorlesungsorientierte Darstellung: unter Berücksichtigung des Gegenstandskataloges für die Ärztliche Prüfung: mit ICD 10-Schlüssel im Text und Stichwortverzeichnis: Gerd Herold; 2017.

19. Ross J, Jr., Braunwald E. Aortic stenosis. Circulation. 1968;38(1 Suppl):61-7.

20. Lindman BR, Bonow RO, Otto CM. Current management of calcific aortic stenosis. Circ Res. 2013;113(2):223-37.

21. Bouma BJ, van Den Brink RB, van Der Meulen JH, Verheul HA, Cheriex EC, Hamer HP, et al. To operate or not on elderly patients with aortic stenosis: the decision and its consequences. Heart. 1999;82(2):143-8.

22. Maganti K, Rigolin VH, Sarano ME, Bonow RO. Valvular heart disease: diagnosis and management. Mayo Clin Proc. 2010;85(5):483-500.

23. Dweck MR, Boon NA, Newby DE. Calcific aortic stenosis: a disease of the valve and the myocardium. J Am Coll Cardiol. 2012;60(19):1854-63.

24. Hughes BR, Chahoud G, Mehta JL. Aortic stenosis: is it simply a degenerative process or an active atherosclerotic process? Clin Cardiol. 2005;28(3):111-4.

25. Kamath AR, Pai RG. Risk factors for progression of calcific aortic stenosis and potential therapeutic targets. Int J Angiol. 2008;17(2):63-70.

26. Ihara Y, Toyokuni S, Uchida K, Odaka H, Tanaka T, Ikeda H, et al. Hyperglycemia causes oxidative stress in pancreatic beta-cells of GK rats, a model of type 2 diabetes. Diabetes. 1999;48(4):927-32.

27. Goldbarg SH, Elmariah S, Miller MA, Fuster V. Insights into degenerative aortic valve disease. J Am Coll Cardiol. 2007;50(13):1205-13.

28. Otto CM, D O'BRIEN K. Why is there discordance between calcific aortic stenosis and coronary artery disease? : BMJ Publishing Group Ltd; 2001.

29. Freeman RV, Otto CM. Spectrum of calcific aortic valve disease: pathogenesis, disease progression, and treatment strategies. Circulation. 2005;111(24):3316-26.

30. Cook-Mills JM, Marchese ME, Abdala-Valencia H. Vascular cell adhesion molecule-1 expression and signaling during disease: regulation by reactive oxygen species and antioxidants. Antioxid Redox Signal. 2011;15(6):1607-38.

31. Lee SH, Choi JH. Involvement of Immune Cell Network in Aortic Valve Stenosis: Communication between Valvular Interstitial Cells and Immune Cells. Immune Netw. 2016;16(1):26-32.

32. Sucosky P, Balachandran K, Elhammali A, Jo H, Yoganathan AP. Altered shear stress stimulates upregulation of endothelial VCAM-1 and ICAM-1 in a BMP-4- and TGF-beta1-dependent pathway. Arterioscler Thromb Vasc Biol. 2009;29(2):254-60.

33. Ghaisas NK, Foley JB, O'Briain DS, Crean P, Kelleher D, Walsh M. Adhesion molecules in nonrheumatic aortic valve disease: endothelial expression, serum levels and effects of valve replacement. J Am Coll Cardiol. 2000;36(7):2257-62.

34. Kong DH, Kim YK, Kim MR, Jang JH, Lee S. Emerging Roles of Vascular Cell Adhesion Molecule-1 (VCAM-1) in Immunological Disorders and Cancer. Int J Mol Sci. 2018;19(4).

35. Otto CM, Kuusisto J, Reichenbach DD, Gown AM, O'Brien KD. Characterization of the early lesion of 'degenerative' valvular aortic stenosis. Histological and immunohistochemical studies. Circulation. 1994;90(2):844-53.

36. Liu AC, Joag VR, Gotlieb AI. The emerging role of valve interstitial cell phenotypes in regulating heart valve pathobiology. Am J Pathol. 2007;171(5):1407-18.

37. Sverdlov AL, Ngo DT, Chapman MJ, Ali OA, Chirkov YY, Horowitz JD. Pathogenesis of aortic stenosis: not just a matter of wear and tear. Am J Cardiovasc Dis. 2011;1(2):185-99.

38. Kaden JJ, Dempfle CE, Grobholz R, Fischer CS, Vocke DC, Kilic R, et al. Inflammatory regulation of extracellular matrix remodeling in calcific aortic valve stenosis. Cardiovasc Pathol. 2005;14(2):80-7.

39. Jian B, Narula N, Li QY, Mohler ER, 3rd, Levy RJ. Progression of aortic valve stenosis: TGF-beta1 is present in calcified aortic valve cusps and promotes aortic valve interstitial cell calcification via apoptosis. Ann Thorac Surg. 2003;75(2):457-65; discussion 65-6.

40. Kaden JJ, Kilic R, Sarikoc A, Hagl S, Lang S, Hoffmann U, et al. Tumor necrosis factor alpha promotes an osteoblast-like phenotype in human aortic valve myofibroblasts: a potential regulatory mechanism of valvular calcification. Int J Mol Med. 2005;16(5):869-72.

41. Pawade TA, Newby DE, Dweck MR. Calcification in Aortic Stenosis: The Skeleton Key. J Am Coll Cardiol. 2015;66(5):561-77.

42. Steiner I, Kasparova P, Kohout A, Dominik J. Bone formation in cardiac valves: a histopathological study of 128 cases. Virchows Arch. 2007;450(6):653-7.

43. Otto CM. Calcific aortic stenosis--time to look more closely at the valve. N Engl J Med. 2008;359(13):1395-8.

44. Weiss RM, Ohashi M, Miller JD, Young SG, Heistad DD. Calcific aortic valve stenosis in old hypercholesterolemic mice. Circulation. 2006;114(19):2065-9.

45. Li F, Cai Z, Chen F, Shi X, Zhang Q, Chen S, et al. Pioglitazone attenuates progression of aortic valve calcification via down-regulating receptor for advanced glycation end products. Basic Res Cardiol. 2012;107(6):306.

46. Chu Y, Lund DD, Weiss RM, Brooks RM, Doshi H, Hajj GP, et al. Pioglitazone attenuates valvular calcification induced by hypercholesterolemia. Arterioscler Thromb Vasc Biol. 2013;33(3):523-32.

47. Tanaka K, Sata M, Fukuda D, Suematsu Y, Motomura N, Takamoto S, et al. Age-associated aortic stenosis in apolipoprotein E-deficient mice. J Am Coll Cardiol. 2005;46(1):134-41.

48. Drolet MC, Roussel E, Deshaies Y, Couet J, Arsenault M. A high fat/high carbohydrate diet induces aortic valve disease in C57BL/6J mice. J Am Coll Cardiol. 2006;47(4):850-5.

49. Liberman M, Bassi E, Martinatti MK, Lario FC, Wosniak J, Jr., Pomerantzeff PM, et al. Oxidant generation predominates around calcifying foci and enhances progression of aortic valve calcification. Arterioscler Thromb Vasc Biol. 2008;28(3):463-70.

50. Chu Y, Lund DD, Doshi H, Keen HL, Knudtson KL, Funk ND, et al. Fibrotic Aortic Valve Stenosis in Hypercholesterolemic/Hypertensive Mice. Arterioscler Thromb Vasc Biol. 2016;36(3):466-74.

51. Assmann A, Zwirnmann K, Heidelberg F, Schiffer F, Horstkotter K, Munakata H, et al. The degeneration of biological cardiovascular prostheses under pro-calcific metabolic conditions in a small animal model. Biomaterials. 2014;35(26):7416-28.

52. Honda S, Miyamoto T, Watanabe T, Narumi T, Kadowaki S, Honda Y, et al. A novel mouse model of aortic valve stenosis induced by direct wire injury. Arterioscler Thromb Vasc Biol. 2014;34(2):270-8.

53. Anselmo W, Branchetti E, Grau JB, Li G, Ayoub S, Lai EK, et al. Porphyrin-Based SOD Mimic MnTnBu OE -2-PyP(5+) Inhibits Mechanisms of Aortic Valve Remodeling in Human and Murine Models of Aortic Valve Sclerosis. J Am Heart Assoc. 2018;7(20):e007861.

54. Stocker R, Keaney JF, Jr. Role of oxidative modifications in atherosclerosis. Physiol Rev. 2004;84(4):1381-478.

55. Panth N, Paudel KR, Parajuli K. Reactive Oxygen Species: A Key Hallmark of Cardiovascular Disease. Adv Med. 2016;2016:9152732.

56. Stone JR, Yang S. Hydrogen peroxide: a signaling messenger. Antioxid Redox Signal. 2006;8(3-4):243-70.

57. Leopold JA, Loscalzo J. Oxidative risk for atherothrombotic cardiovascular disease. Free Radic Biol Med. 2009;47(12):1673-706.

58. Zuo L, Zhou T, Pannell BK, Ziegler AC, Best TM. Biological and physiological role of reactive oxygen species--the good, the bad and the ugly. Acta Physiol (Oxf). 2015;214(3):329-48.

59. Ristow M. Unraveling the truth about antioxidants: mitohormesis explains ROS-induced health benefits. Nat Med. 2014;20(7):709-11.

60. Heitzer T, Schlinzig T, Krohn K, Meinertz T, Munzel T. Endothelial dysfunction, oxidative stress, and risk of cardiovascular events in patients with coronary artery disease. Circulation. 2001;104(22):2673-8.

61. Touyz RM, Briones AM. Reactive oxygen species and vascular biology: implications in human hypertension. Hypertens Res. 2011;34(1):5-14.

62. Gielis JF, Lin JY, Wingler K, Van Schil PE, Schmidt HH, Moens AL. Pathogenetic role of eNOS uncoupling in cardiopulmonary disorders. Free Radic Biol Med. 2011;50(7):765-76.

63. Hajjar DP, Gotto AM, Jr. Biological relevance of inflammation and oxidative stress in the pathogenesis of arterial diseases. Am J Pathol. 2013;182(5):1474-81.

64. Byon CH, Javed A, Dai Q, Kappes JC, Clemens TL, Darley-Usmar VM, et al. Oxidative stress induces vascular calcification through modulation of the osteogenic transcription factor Runx2 by AKT signaling. J Biol Chem. 2008;283(22):15319-27.

65. Miller JD, Chu Y, Brooks RM, Richenbacher WE, Pena-Silva R, Heistad DD. Dysregulation of antioxidant mechanisms contributes to increased oxidative stress in calcific aortic valvular stenosis in humans. J Am Coll Cardiol. 2008;52(10):843-50.

66. Greenberg HZE, Zhao G, Shah AM, Zhang M. Role of oxidative stress in calcific aortic valve disease and its therapeutic implications. Cardiovasc Res. 2021.

67. Wada S, Sugioka K, Naruko T, Kato Y, Shibata T, Inoue T, et al. Relationship between oxidative stress and aortic valve stenosis in humans: an immunohistochemical study. Osaka City Med J. 2013;59(2):61-7.

68. Branchetti E, Sainger R, Poggio P, Grau JB, Patterson-Fortin J, Bavaria JE, et al. Antioxidant enzymes reduce DNA damage and early activation of valvular interstitial cells in aortic valve sclerosis. Arterioscler Thromb Vasc Biol. 2013;33(2):e66-74.

69. Mohty D, Pibarot P, Despres JP, Cote C, Arsenault B, Cartier A, et al. Association between plasma LDL particle size, valvular accumulation of oxidized LDL, and inflammation in patients with aortic stenosis. Arterioscler Thromb Vasc Biol. 2008;28(1):187-93.

70. Capoulade R, Chan KL, Yeang C, Mathieu P, Bosse Y, Dumesnil JG, et al. Oxidized Phospholipids, Lipoprotein(a), and Progression of Calcific Aortic Valve Stenosis. J Am Coll Cardiol. 2015;66(11):1236-46.

71. Towler DA. Oxidation, inflammation, and aortic valve calcification peroxide paves an osteogenic path. J Am Coll Cardiol. 2008;52(10):851-4.

72. Kubes P, Suzuki M, Granger DN. Nitric oxide: an endogenous modulator of leukocyte adhesion. Proc Natl Acad Sci U S A. 1991;88(11):4651-5.

73. Xia Y, Tsai AL, Berka V, Zweier JL. Superoxide generation from endothelial nitric-oxide synthase. A Ca2+/calmodulin-dependent and tetrahydrobiopterin regulatory process. J Biol Chem. 1998;273(40):25804-8.

74. Farrar EJ, Huntley GD, Butcher J. Endothelial-derived oxidative stress drives myofibroblastic activation and calcification of the aortic valve. PLoS One. 2015;10(4):e0123257.

75. Juarranz A, Jaen P, Sanz-Rodriguez F, Cuevas J, Gonzalez S. Photodynamic therapy of cancer. Basic principles and applications. Clin Transl Oncol. 2008;10(3):148-54.

76. Castano AP, Demidova TN, Hamblin MR. Mechanisms in photodynamic therapy: part one-photosensitizers, photochemistry and cellular localization. Photodiagnosis Photodyn Ther. 2004;1(4):279-93.

77. Henderson BW, Dougherty TJ. How does photodynamic therapy work? Photochem Photobiol. 1992;55(1):145-57.

78. Dougherty TJ, Gomer CJ, Henderson BW, Jori G, Kessel D, Korbelik M, et al. Photodynamic therapy. J Natl Cancer Inst. 1998;90(12):889-905.

79. Kwiatkowski S, Knap B, Przystupski D, Saczko J, Kedzierska E, Knap-Czop K, et al. Photodynamic therapy - mechanisms, photosensitizers and combinations. Biomed Pharmacother. 2018;106:1098-107.

80. Gomer CJ, Dougherty TJ. Determination of [^{3}H]- and [^{14}C]Hematoporphyrin Derivative Distribution in Malignant and Normal Tissue. Cancer Research. 1979;39(1):146-51.

81. Kataoka H, Nishie H, Hayashi N, Tanaka M, Nomoto A, Yano S, et al. New photodynamic therapy with next-generation photosensitizers. Annals of Translational Medicine. 2017;5(8):4.

82. Castano AP, Demidova TN, Hamblin MR. Mechanisms in photodynamic therapy: Part three-Photosensitizer pharmacokinetics, biodistribution, tumor localization and modes of tumor destruction. Photodiagnosis Photodyn Ther. 2005;2(2):91-106.

83. Kubler AC, Stenzel W, Ruhling M, Meul B, Fischer JH. Experimental evaluation of possible side effects of intra-operative photodynamic therapy on rabbit blood vessels and nerves. Lasers Surg Med. 2003;33(4):247-55.

84. Mansfield R, Bown S, McEwan J. Photodynamic therapy: shedding light on restenosis. Heart. 2001;86(6):612-8.

85. Minol JP, Reinsch I, Luik M, Leferink A, Barth M, Assmann A, et al. Focal induction of ROS-release to trigger local vascular degeneration. PLoS One. 2017;12(6):e0179342.

86. Perez P, Alarcon M, Fuentes E, Palomo I. Thrombus formation induced by laser in a mouse model. Exp Ther Med. 2014;8(1):64-8.

87. Calixto GM, Bernegossi J, de Freitas LM, Fontana CR, Chorilli M. Nanotechnology-Based Drug Delivery Systems for Photodynamic Therapy of Cancer: A Review. Molecules. 2016;21(3):342.

88. European medicines agency. Foscan: EPAR - Summary for the public 2016 [Available from: https://www.ema.europa.eu/en/documents/overview/foscan-epar-summary-public_en.pdf.

89. Senge MO, Brandt JC. Temoporfin (Foscan®, 5,10,15,20-Tetra(m-hydroxyphenyl)chlorin)—A Second-generation Photosensitizer†,‡. Photochemistry and Photobiology. 2011;87(6):1240-96.

90. European Medicines Agency. Foscan: EPAR - Scientific discussion 2006 [updated 03.03.2020. Available from: https://www.ema.europa.eu/en/documents/scientific-discussion/foscan-epar-scientific-discussion_en.pdf.

91. Cramers P, Ruevekamp M, Oppelaar H, Dalesio O, Baas P, Stewart FA. Foscan uptake and tissue distribution in relation to photodynamic efficacy. Br J Cancer. 2003;88(2):283-90.

92. Jones HJ, Vernon DI, Brown SB. Photodynamic therapy effect of m-THPC (Foscan) in vivo: correlation with pharmacokinetics. Br J Cancer. 2003;89(2):398-404.

93. Marchal S, Francois A, Dumas D, Guillemin F, Bezdetnaya L. Relationship between subcellular localisation of Foscan and caspase activation in photosensitised MCF-7 cells. Br J Cancer. 2007;96(6):944-51.

94. Szacilowski K, Macyk W, Drzewiecka-Matuszek A, Brindell M, Stochel G. Bioinorganic photochemistry: frontiers and mechanisms. Chem Rev. 2005;105(6):2647-94.

95. Brose M, Dickmann K, Frederiksen A, Goebel KR, Halbritter W, Krischek R, et al. Leitfaden Laserstrahlung. Fachverband für Strahlenschutz eV, Arbeitskreis "Nichtionisierende Strahlung" (AKNIR). 2019.

96. Avwioro G. Histochemical uses of haematoxylin—a review. Jpcs. 2011;1:24-34.

97. Salvesen GS. Caspases: opening the boxes and interpreting the arrows. Cell Death Differ. 2002;9(1):3-5.

98. Brocher J. BioVoxxel Toolbox (ImageJ / Fiji). 2019. www.biovoxxel.de.

99. Liu Y, Liang G, Saha PK. A new multi-object image thresholding method based on correlation between object class uncertainty and intensity gradient. Med Phys. 2012;39(1):514-32.

100. Preibisch S, Saalfeld S, Tomancak P. Globally optimal stitching of tiled 3D microscopic image acquisitions. Bioinformatics. 2009;25(11):1463-5.

101. New SE, Aikawa E. Cardiovascular calcification: an inflammatory disease. Circ J. 2011;75(6):1305-13.

102. Yip CY, Simmons CA. The aortic valve microenvironment and its role in calcific aortic valve disease. Cardiovasc Pathol. 2011;20(3):177-82.

103. Müller AM, Cronen C, Kupferwasser LI, Oelert H, Müller K-M, Kirkpatrick CJ. Expression of endothelial cell adhesion molecules on heart valves: up-regulation in degeneration as well as acute endocarditis. The Journal of Pathology. 2000;191(1):54-60.

104. Gonzales RS, Wick TM. Hemodynamic modulation of monocytic cell adherence to vascular endothelium. Ann Biomed Eng. 1996;24(3):382-93.

105. Marui N, Offermann MK, Swerlick R, Kunsch C, Rosen CA, Ahmad M, et al. Vascular cell adhesion molecule-1 (VCAM-1) gene transcription and expression are regulated through an antioxidant-sensitive mechanism in human vascular endothelial cells. J Clin Invest. 1993;92(4):1866-74.

106. Castaneda OA, Lee SC, Ho CT, Huang TC. Macrophages in oxidative stress and models to evaluate the antioxidant function of dietary natural compounds. J Food Drug Anal. 2017;25(1):111-8.

107. Murphy K, Weaver C. Janeway Immunologie: Springer-Verlag; 2018.

108. Betjes MG, Haks MC, Tuk CW, Beelen RH. Monoclonal antibody EBM11 (anti-CD68) discriminates between dendritic cells and macrophages after short-term culture. Immunobiology. 1991;183(1-2):79-87.

109. Chistiakov DA, Killingsworth MC, Myasoedova VA, Orekhov AN, Bobryshev YV. CD68/macrosialin: not just a histochemical marker. Lab Invest. 2017;97(1):4-13.

110. Mathieu P, Bouchareb R, Boulanger MC. Innate and Adaptive Immunity in Calcific Aortic Valve Disease. J Immunol Res. 2015;2015:851945.

111. Aikawa E, Nahrendorf M, Sosnovik D, Lok VM, Jaffer FA, Aikawa M, et al. Multimodality molecular imaging identifies proteolytic and osteogenic activities in early aortic valve disease. Circulation. 2007;115(3):377-86.

112. Cote N, Mahmut A, Bosse Y, Couture C, Page S, Trahan S, et al. Inflammation is associated with the remodeling of calcific aortic valve disease. Inflammation. 2013;36(3):573-81.

113. Li G, Qiao W, Zhang W, Li F, Shi J, Dong N. The shift of macrophages toward M1 phenotype promotes aortic valvular calcification. J Thorac Cardiovasc Surg. 2017;153(6):1318-27.e1.

114. Sider KL, Blaser MC, Simmons CA. Animal models of calcific aortic valve disease. Int J Inflam. 2011;2011:364310.

115. Kim AJ, Xu N, Yutzey KE. Macrophage lineages in heart valve development and disease. Cardiovasc Res. 2020.

116. Sipka T, Peroceschi R, Hassan-Abdi R, Gross M, Ellett F, Begon-Pescia C, et al. Damage-Induced Calcium Signaling and Reactive Oxygen Species Mediate Macrophage Activation in Zebrafish. Front Immunol. 2021;12:636585.

117. Olsson M, Dalsgaard CJ, Haegerstrand A, Rosenqvist M, Ryden L, Nilsson J. Accumulation of T lymphocytes and expression of interleukin-2 receptors in nonrheumatic stenotic aortic valves. J Am Coll Cardiol. 1994;23(5):1162-70.

118. Wallby L, Janerot-Sjoberg B, Steffensen T, Broqvist M. T lymphocyte infiltration in non-rheumatic aortic stenosis: a comparative descriptive study between tricuspid and bicuspid aortic valves. Heart. 2002;88(4):348-51.

119. Mazzone A, Epistolato MC, De Caterina R, Storti S, Vittorini S, Sbrana S, et al. Neoangiogenesis, T-lymphocyte infiltration, and heat shock protein-60 are biological hallmarks of an immunomediated inflammatory process in end-stage calcified aortic valve stenosis. J Am Coll Cardiol. 2004;43(9):1670-6.

120. Wu HD, Maurer MS, Friedman RA, Marboe CC, Ruiz-Vazquez EM, Ramakrishnan R, et al. The lymphocytic infiltration in calcific aortic stenosis predominantly consists of clonally expanded T cells. J Immunol. 2007;178(8):5329-39.

121. Olsson M, Thyberg J, Nilsson J. Presence of oxidized low density lipoprotein in nonrheumatic stenotic aortic valves. Arterioscler Thromb Vasc Biol. 1999;19(5):1218-22.

122. Steiner I, Krbal L, Rozkos T, Harrer J, Laco J. Calcific aortic valve stenosis: Immunohistochemical analysis of inflammatory infiltrate. Pathol Res Pract. 2012;208(4):231-4.

123. Raddatz MA, Madhur MS, Merryman WD. Adaptive immune cells in calcific aortic valve disease. Am J Physiol Heart Circ Physiol. 2019;317(1):H141-h55.

124. Wu R, Giscombe R, Holm G, Lefvert AK. Induction of human cytotoxic T lymphocytes by oxidized low density lipoproteins. Scand J Immunol. 1996;43(4):381-4.

125. Heinrich PC, Müller M, Graeve L. Löffler/Petrides Biochemie und Pathobiochemie: Springer-Verlag; 2014.

126. Lee YS, Chou YY. Pathogenetic mechanism of senile calcific aortic stenosis: the role of apoptosis. Chin Med J (Engl). 1998;111(10):934-9.

127. Rajamannan NM, Sangiorgi G, Springett M, Arnold K, Mohacsi T, Spagnoli LG, et al. Experimental hypercholesterolemia induces apoptosis in the aortic valve. J Heart Valve Dis. 2001;10(3):371-4.

128. Tuleta I, Al Ghaddioui AK, Bauriedel G, Wernert N, Preusse CJ, Welz A, et al. The imbalance between proliferation and apoptosis contributes to degeneration of aortic valves and bioprostheses. Cardiol J. 2013;20(3):268-76.

129. Galeone A, Brunetti G, Oranger A, Greco G, Di Benedetto A, Mori G, et al. Aortic valvular interstitial cells apoptosis and calcification are mediated by TNF-related apoptosis-inducing ligand. Int J Cardiol. 2013;169(4):296-304.

130. Gao X, Zhang L, Gu G, Wu PH, Jin S, Hu W, et al. The effect of oxLDL on aortic valve calcification via the Wnt/ beta-catenin signaling pathway: an important molecular mechanism. J Heart Valve Dis. 2015;24(2):190-6.

131. Somers P, Knaapen M, Kockx M, van Cauwelaert P, Bortier H, Mistiaen W. Histological evaluation of autophagic cell death in calcified aortic valve stenosis. J Heart Valve Dis. 2006;15(1):43-7; discussion 8.

132. Proudfoot D, Skepper JN, Hegyi L, Bennett MR, Shanahan CM, Weissberg PL. Apoptosis regulates human vascular calcification in vitro: evidence for initiation of vascular calcification by apoptotic bodies. Circ Res. 2000;87(11):1055-62.

133. Li PF, Dietz R, von Harsdorf R. Reactive oxygen species induce apoptosis of vascular smooth muscle cell. FEBS Lett. 1997;404(2-3):249-52.

134. Pei-Feng Li RD, Ruëdiger von Harsdorf. Superoxide induces apoptosis in cardiomyocytes, but proliferation and expression of transforming growth factor1 in cardiac fibroblasts. FEBS Letters. 1999:448:206–10.

135. Higuchi M, Honda T, Proske RJ, Yeh ET. Regulation of reactive oxygen species-induced apoptosis and necrosis by caspase 3-like proteases. Oncogene. 1998;17(21):2753-60.

136. Carvour M, Song C, Kaul S, Anantharam V, Kanthasamy A, Kanthasamy A. Chronic low-dose oxidative stress induces caspase-3-dependent PKCdelta proteolytic activation and apoptosis in a cell culture model of dopaminergic neurodegeneration. Ann N Y Acad Sci. 2008;1139:197-205.

137. Oleinick NL, Morris RL, Belichenko I. The role of apoptosis in response to photodynamic therapy: what, where, why, and how. Photochem Photobiol Sci. 2002;1(1):1-21.

5.2 Tabellenverzeichnis

Tabelle 1: Übersicht der durchgeführten Analysen und Färbungen 22

Tabelle 2: Herstellung der Lösungen für die HE-Färbung 27

Tabelle 3: Herstellung der Lösungen für die DAB-basierten Färbungen 29

Tabelle 4: Semiquantitativer VCAM-1 Score 30

Tabelle 5: Herstellung der Lösungen für die Immunfluoreszenz-Färbung 31

5.3 Abbildungsverzeichnis

Abb. 1: Die vier Herzklappen liegen in einer Ebene 1

Abb. 2: Histologischer Aufbau der Aortenklappentasche 3

Abb. 3: Pathophysiologie der Aortenklappenstenose 7

Abb. 4: Typ I und Typ II – photodynamische Reaktion 11

Abb. 5: Chemische Struktur von mTHPC (Foscan®) 12

Abb. 6: Laserfaserimplantation 24

Abb. 7: Makroskopisches Aussehen einer Aortenklappe nach Explantation 25

Abb. 8: Darstellung der Schnittebene der Aortenklappe 26

Abb. 9: Erstellung der ROI und des binären Bildes 33

Abb. 10: Macro zur Erstellung eines binären Bildes mit *ImageJ* 34

Abb. 11: Ergebnistabelle in *ImageJ* und Übertragung in Excel 34

Abb. 12: Schema der Immunfluoreszenz-Aufnahmen 35

Abb. 13: Zusammenfügen von Einzelaufnahmen mit *ImageJ* 36

Abb. 14: HE-Übersichtsaufnahme einer Aortenklappe aus der Sham-, Laser- und ROS-Gruppe 168 Tage nach Intervention 39

Abb. 15: HE-Darstellung von Aortenklappen der ROS-Gruppe 40

Abb. 16: VCAM-1 Positivkontrolle Milz der Ratte 41

Abb. 17: VCAM-1 Vergleich zwischen Sham, Laser und ROS innerhalb der Zeitpunkte t = 84 d und t = 168 d 42

Abb. 18: VCAM-1 Anfärbung der Klappen der Sham-, Laser- und ROS-Gruppe 84 Tage nach Intervention 43

Abb. 19: VCAM-1 Expression über die Zeit 44

Abb. 20: VCAM-1 Vergleiche zwischen den verschiedenen Regionen der Aortenklappe für die Zeitpunkte 84 und 168 Tage nach Bestrahlung..... 45

Abb. 21: CD3 (grün) und DAPI - Gegenfärbung (blau) für Positivkontrolle und Klappenbereich..... 46

Abb. 22: CD68-Vergleiche zwischen den Gruppen Sham, Laser und ROS für die Zeitpunkte 0, 8, 84 und 168 Tage nach Intervention..... 48

Abb. 23: CD68-Anteil über die Zeit..... 49

Abb. 24: CD68-Vergleiche zwischen den verschiedenen Regionen der Sham-Gruppe 50

Abb. 25: CD68-Vergleiche zwischen den verschiedenen Regionen der Laser-Gruppe..... 51

Abb. 26: CD68-Vergleiche zwischen den verschiedenen Regionen der ROS-Gruppe..... 52

Abb. 27: CD68-Vergleiche zwischen Sham, Laser und ROS für die Taschenregion der Klappe 53

Abb. 28: CD68 (rot) und DAPI - Gegenfärbung (blau) für Positivkontrolle und Aortenklappe 54

Abb. 29: Caspase 3 - Positivkontrolle Dünndarm der Ratte 55

Abb. 30: Aortenklappen mit immunhistochemischer Anfärbung der Caspase 3 56

Danksagung

Gerne möchte ich allen Beteiligten an diesem Projekt mein herzliches Dankeschön aussprechen!

Herrn Univ.-Prof. Dr. med. Artur Lichtenberg, Direktor der Klinik für Herzchirurgie des Universitätsklinikums Düsseldorf, möchte ich für die einzigartige Möglichkeit danken, dass ich meine Dissertation in einer so unterstützenden und wissenschaftlichen Atmosphäre absolvieren durfte.

Herrn Univ.-Prof. Dr. med. Payam Akhyari, meinem Doktorvater und Leiter der Forschungsgruppe Experimentelle Chirurgie, danke ich für die tatkräftige Unterstützung, Koordination und fachliche Expertise während des gesamten Projektes. Vielen Dank für die vielen wegweisenden Ratschläge, welche mir eine große Hilfe waren!

Herrn Priv.-Doz. Dr. med. Stephan Sixt, meinem Co-Betreuer, möchte ich danken für die stetige Unterstützung des Projektes und die Betreuung dieser Arbeit.

Herrn Priv.-Doz. Dr. med. Jan-Philipp Minol danke ich für die Koordination und zuverlässige Betreuung der Dissertation mit regelmäßigen Besprechungen im Team und zahlreichen Hilfestellungen bei der Lösung von Problemen. Vielen Dank, dass ich ein Teil dieses spannenden Projektes sein konnte und einen Beitrag zur Erforschung eines hochrelevanten Krankheitsbildes leisten durfte.

Frau Dr. rer. nat. Jessica I. Selig danke ich nicht nur für die sehr umfangreiche labortechnische und methodische Einarbeitung, sondern auch die stetige und unermüdliche professionelle und persönliche Unterstützung. Ohne ihre Expertise, zahlreichen Impulse und Ideen wäre die Umsetzung vieler Experimente deutlich schwieriger gewesen.

Herrn Dr. med. Yukiharu Sugimura danke ich herzlich für die Durchführung der Operationen an den Versuchstieren und sein unerschütterliches Engagement in diesem Projekt.

Frau Dr. rer. nat. Mareike Barth danke ich für die umfassende Einarbeitung und Unterstützung bei allen Fragen zur Mikroskopie, Immunfluoreszenz sowie Immunhistochemie.

Ein besonderer Dank geht auch an die gesamte Arbeitsgruppe Experimentelle Chirurgie für die harmonische, produktive und sehr angenehme Zusammenarbeit. Insbesondere hervorheben möchte ich den Dank an meine Mitdoktorand/innen: Laura Jacobi, Sarah Betke und Marco

Polidori. Vielen Dank für die gegenseitige Hilfestellungen, die vielen schönen Erinnerungen und den stetigen Zusammenhalt!

Zum Schluss danke ich von ganzem Herzen meiner Familie und meinen Freunden. Ihre Unterstützung und ihr Glaube an mich haben diese Arbeit erst möglich gemacht. Danke, dass ihr immer an meiner Seite wart und mir dadurch viel Kraft bei der Verfolgung meiner Ziele geschenkt habt!