Aus dem Institut für Diagnostische und
Interventionelle Radiologie
der Heinrich-Heine-Universität Düsseldorf
Direktor: Univ.-Prof. Dr. G. Antoch

Prospektiver Vergleich von Prostatauntersuchungen im 1,5-Tesla-MRT und 3-Tesla-MRT hinsichtlich der Bildqualität und diagnostischen Genauigkeit

Dissertation

zur Erlangung des Grades eines Doktors der Medizin
der Medizinischen Fakultät der Heinrich-Heine-Universität Düsseldorf

vorgelegt von
Charlotte Oelers

2020

Als Inauguraldissertation gedruckt mit Genehmigung der Medizinischen Fakultät der Heinrich-Heine-Universität Düsseldorf

gez.:
Dekan: Prof. Dr. med. Nikolaj Klöcker
Erstgutachter: Priv.-Doz. Dr. med. Lars Schimmöller
Zweitgutachter: Priv.-Doz. Dr. med. Christian Arsov

Teile dieser Arbeit wurden veröffentlicht:

Ullrich T., Quentin M., Oelers C., Dietzel F., Sawicki L.M., Arsov C., Rabenalt R., Albers P., Antoch G., Blondin D., Wittsack H.J., Schimmöller L. (2017) Magnetic resonance imaging of the prostate at 1.5 versus 3.0T: A prospective comparison study of image quality. *European Journal of Radiology,* (90) 192-197 *(Impact Factor: 2.843)*

Zusammenfassung

In dieser prospektiven Studie wurden die diagnostische Genauigkeit und die Bildqualität von Prostata-MRT-Untersuchungen am 3-Tesla-MRT mit denen im Anschluss beim selben Patienten durchgeführten Untersuchungen am 1,5-Tesla-MRT verglichen.

MRT-Untersuchungen der Prostata werden in der klinischen Routine mit einer MRT-Feldstärke von 1,5 oder 3 Tesla (T) durchgeführt. In den meisten publizierten Studien (Stand 06/2018) wurden jedoch 3T-Scanner mit Körperspule zur Prostatadiagnostik präferiert, während Studien mit 1,5T-Geräten mehrheitlich mit Endorektalspule (ERC) durchgeführt wurden. In einer Umfragestudie aus dem Jahr 2015 konnte gezeigt werden, dass in Deutschland die Verfügbarkeit von 1,5T-Kernspintomographen überwog und dass die Prostatauntersuchungen meist ohne ERC durchgeführt wurden.

Um die Bildqualität für eine adäquate Prostatakarzinomdiagnostik beider Magnetfeldstärken zu vergleichen, haben wir 63 konsekutive Patienten mit erhöhtem PSA-Wert und Verdacht auf ein Prostatakarzinom in unsere Studie eingeschlossen. Alle Patienten erhielten zwischen September 2013 und Mai 2014 eine leitlinienkonforme multi-parametrische MRT-Untersuchung der Prostata im 3T-MRT, welche T2-gewichtete (*T2-weighted imaging*, T2WI), diffusionsgewichtete (*diffusion-weighted imaging,* DWI) und dynamische, kontrastmittel-verstärkte (*dynamic contrast-enhanced imaging,* DCE) Sequenzen enthielt, und im Anschluss eine bi-parametrische Untersuchung (T2WI und DWI) in einem 1,5T-MRT, jeweils mit Körperspule. Anhand einer 5-Punkte-Skala wurde die subjektive Bildqualität bewertet. Zur Beurteilung der objektiven Bildqualität wurden das Signal-Rausch-Verhältnis (*signal-to-noise-ratio,* SNR) und das Kontrast-Rausch-Verhältnis (*contrast-to-noise-ratio,* CNR) analysiert. Es erfolgte zudem ein Vergleich der Genauigkeit der Prostatakarzinomdetektion mittels standardisierter PI-RADS-Klassifikation (*Prostate Imaging - Reporting and Data System*), welche ein Befundungsschema darstellt, mit dem jeder verdächtigen Läsion ein Wert auf einer 5-Punkte-Skala zugeteilt wird und sich abschließend eine Prognose über die Wahrscheinlichkeit des Vorliegens eines Karzinoms bestimmen lässt.

Ziel war es herauszufinden, ob die Bildqualität des 3T-MRT den 1,5T-Untersuchungen relevant überlegen ist und ob die Magnetfeldstärke die Befundung bzw. Diagnostik beeinflusst, da in der Regel eine höhere Magnetfeldstärke ein besseres SNR und damit auch eine höhere Bildqualität verspricht.

Die Ergebnisse zeigten, dass die objektive Bildqualität (SNR und CNR) in den T2-Sequenzen bei beiden Magnetfeldstärken vergleichbar, in den DWI-Bildern bei 1,5T jedoch signifikant niedriger war. Die subjektive Bildqualität war bei allen Untersuchungen mit dem 3T-MRT signifikant besser, während die Bewertungen der PI-RADS-Klassifikation keine signifikanten Unterschiede zwischen den beiden Gerätemodalitäten ergaben. Obwohl das 1,5T-MRT dem 3T-MRT in den diffusionsgewichteten Sequenzen und in der subjektiven Bildqualität unterlegen war, konnte auch bei 1,5T ohne ERC mithilfe optimierter Aufnahmeprotokolle eine klinisch absolut akzeptable diagnostische Genauigkeit erzielt werden. Demnach ist insbesondere mit neueren 1,5T-Scannern und gerätespezifisch optimierten Aufnahmeparametern eine Prostatadiagnostik mit beiden Feldstärken in der klinischen Routine möglich.

Summary

This study prospectively compares image quality (IQ) and diagnostic performance of prostate magnetic resonance imaging (MRI) at 3 Tesla (T) with prostate MRI at 1.5T among the same patients.

Currently, MRI scanners with magnetic field strengths of 1.5 and 3.0T are used for MRI of the prostate. When we started our examinations, most studies preferred 3T scanners with pelvic phased array coils (PPA) for prostate MRI. For 1.5T scanners, the literature recommended the use of an endorectal coil (ERC). However, a survey study indicated that the majority of radiologists in Germany used 1.5T scanners for prostate MRI which were mostly available without an ERC.

To evaluate if both magnetic field strengths can deliver sufficient IQ for appropriate prostate cancer diagnostic, sixty-three patients with elevated PSA levels and suspected prostate cancer were included in our study. From September 2013 to May 2014, all patients received multi-parametric (mp) MRI, including T2-weighted (T2WI), diffusion-weighted (DWI) and dynamic contrast enhanced (DCE) imaging on a 3T scanner and bi-parametric (bp) MRI, including only T2WI and DWI on a 1.5 T scanner using a PPA. A 5-point-scale was used to classify subjective IQ of T2WI and DWI. For the evaluation of objective IQ, signal-to-noise-ratio (SNR) and contrast-to-noise-ratio (CNR) were assessed. Finally, lesions of the prostate were rated in T2WI and DWI of both magnetic field strengths according to the PI-RADS Prostate Imaging - Reporting and Data System to evaluate the diagnostic performance.

The aim of this study was to evaluate if IQ of 3T scanners is superior to IQ of 1.5T scanners and if magnetic field strength influences the analysis and diagnosis of MR-images of the prostate since theoretically higher magnetic field strengths should increase SNR and might therefore improve spatial and temporal resolution and IQ.

The results showed that objective IQ as assessed with SNR and CNR in T2WI was comparable at both magnetic field strengths. However, in DWI objective IQ was significantly lower at 1.5T. Subjective IQ was significantly better at 3T for both, T2WI and DWI, whereas PI-RADS scoring did not reveal significant differences between both scanners. Although subjective IQ of 3T images was superior to 1.5T images and objective IQ of DWI was significantly better at 3T, prostate MRI at 1.5T can yield comparable objective IQ in T2WI under the condition of optimized measuring parameters. Furthermore, the assessment of corresponding lesions resulted in similar PI-RADS scores.
In conclusion, adequate diagnostic performance seems feasible independent of the magnetic field strength even without an ERC.

Abkürzungsverzeichnis

ACR	*American College of Radiology*
ADC	scheinbarer Diffusionskoeffizient *(apparent diffusion coefficient)*
AFS	anteriores fibromuskuläres Stroma
BI-RADS	*Breast Imaging Reporting and Data System*
BPH	benigne Prostatahyperplasie
bp-MRT	biparametrische Magnetresonanztomographie
CNR	Kontrast-Rausch-Verhältnis (*contrast-to-noise-ratio*)
CT	Computertomographie
CZ	zentrale Zone (*central zone)*
DCE	dynamische Kontrastmittel-gestützte Bildgebung (*dynamic contrast-enhanced imaging)*
DRU	digital-rektale Untersuchung
DWI	diffusionsgewichtete Bildgebung (*diffusion-weighted imaging)*
EAU	*European Association of Urology*
ERC	Endorektalspule *(endorectal coil)*
ESUR	*European Society of Urogenital Radiology*
IQ	Bildqualität (*image quality)*
IQR	Interquartilsabstand (*interquartile range)*
ISUP	*International Society of Urological Pathology*
mp-MRT	multiparametrische Magnetresonanztomographie
MR-GB	MRT-geführte Biopsie
MRSI	Magnetresonanzspektroskopie
MWU	Mann-Whitney U Test
nSI	normierte Signalintensität (*normalized signal intensity)*
PCa	Prostatakarzinom
PI-RADS	*Prostate Imaging Reporting and Data System*
PPA	Oberflächen-Körperspule (*pelvic phased array coil*)
PSA	Prostata-spezifisches Antigen
PS_{lesion}	*PI-RADS lesion score* (1 bis 5)
$PS_{overall}$	*PI-RADS overall score* (I bis V)
PZ	periphere Zone
ROI	*region of interest*

RPE	radikale Prostatektomie
SD	Standardabweichung
SI	Signalintensität
SNR	Signal-Rausch-Verhältnis (*signal-to-noise-ratio*)
SPSS	Statistik- und Analyse-Software
T2WI	T2-gewichtete Bildgebung *(T2-weighted imaging)*
TE	Echozeit
TR	Repetitionszeit
TRUS	transrektale Ultraschalluntersuchung
TURP	transurethrale Resektion der Prostata
TZ	Transitionszone
UICC	*Union for International Cancer Control*

Inhaltsverzeichnis

1 Einleitung ... 1

1.1 Klinischer Hintergrund des Prostatakarzinoms ... 1

1.1.1 Epidemiologie ... 1

1.1.2 Ätiologie ... 2

1.1.3 Anatomie, Lokalisation und Klinik ... 2

1.1.4 Klassifikation und Stadieneinteilung ... 3

1.1.5 Konventionell-urologische Diagnostik ... 6

1.2 Magnetresonanztomographie der Prostata ... 7

1.2.1 Entwicklung der MRT-Prostatadiagnostik ... 7

1.2.2 Multiparametrische MRT-Technik ... 8

1.2.3 Sequenzen ... 10

1.2.4 Indikationen ... 12

1.2.5 Systematische Auswertung einer Prostata-MRT ... 14

1.3 Ziele der Arbeit ... 17

2 Materialien und Methodik ... 19

2.1 Studiendesign ... 19

2.2 Untersuchungsmethode: MRT ... 19

2.2.1 Durchführung ... 20

2.3 Dokumentation ... 21

2.4 Auswertung und Statistik ... 21

2.4.1 Analyse der Bildqualität ... 21

2.4.2 Diagnostische Genauigkeit (PI-RADS Klassifikation) ... 25

2.4.3 Histopathologie ... 26

2.4.4 Statistik ... 26

3 Ergebnisse ... 27

3.1 Patientenkollektiv ... 27

3.2 Objektive Bildqualität ... 28

3.3 Subjektive Bildqualität ... 32

3.4 Diagnostische Genauigkeit und Prostatakarzinomdetektion mittels PI-RADS-Klassifikation ... 33

3.5 *Inter-reader* Vergleichbarkeit ... 35

4 Diskussion 36

4.1 Subjektive und objektive Bildqualität 36

4.2 Diagnostische Genauigkeit und Karzinomdetektion 40

4.3 Limitationen 43

4.4 Schlussfolgerung 45

5 Literatur- und Quellenverzeichnis 47

Danksagung 52

1 Einleitung

1.1 Klinischer Hintergrund des Prostatakarzinoms

1.1.1 Epidemiologie

In Deutschland stellt das Prostatakarzinom (PCa) mit 23 % aller diagnostizierten Krebserkrankungen die häufigste Krebsursache bei Männern dar, mit deutlichem Abstand vor dem Bronchial- und dem kolorektalen Karzinom, welche jeweils 13 % aller Krebsneuerkrankungen ausmachen [1]. Im Jahre 2014 gab es in Deutschland fast 57.400 Neuerkrankungen, während ca. 13.700 Männer im gleichen Jahr am PCa verstarben. Als Ursache für tödlich verlaufende Krebserkrankungen bei Männern steht das PCa damit in Deutschland mit 11 % weiterhin an zweiter Stelle hinter dem Lungenkrebs [1].

Wie in vielen anderen westlichen Industrienationen ist in Deutschland mittlerweile ein deutlicher Rückgang der altersstandardisierten Erkrankungsrate zu verzeichnen, wohingegen über fast zwei Jahrzehnte bis Anfang des Jahrtausends ein Anstieg zu beobachten war. Dies ist allerdings vor allem durch eine Zunahme an Neuerkrankungen in den frühen Stadien und somit am ehesten auf vermehrte Früherkennungsuntersuchungen mittels PSA-Test zurückzuführen, dessen Anwendung mittlerweile wieder rückläufig ist [1]. Die altersstandardisierte Mortalität ist seit den 90er Jahren kontinuierlich gesunken und verläuft seit 2007 nahezu stabil. Die relative 5-Jahres-Überlebensrate für Männer mit PCa liegt bei 91 % [1]. Dennoch sterben heute absolut gesehen fast doppelt so viele Männer an diesem Tumor wie in den 1970er Jahren und die Neuerkrankungszahlen liegen sogar etwa fünfmal so hoch, was vermutlich insbesondere durch die höhere Lebenserwartung der Bevölkerung und das durchschnittlich hohe Erkrankungsalter, welches zuletzt bei 72 Jahren lag, zu erklären sein dürfte [2].

Weltweit betrachtet ist das PCa die zweithäufigste diagnostizierte Krebserkrankung und die fünfthäufigste Krebstodesursache. Die altersstandardisierte Inzidenz variiert weltweit allerdings sehr stark. Am höchsten ist sie in Australien und Neuseeland (111,6 pro 100.000) und in anderen westlichen Ländern, in denen 70 % aller PCa zu verzeichnen sind, was auf die weite Verbreitung der Methoden zur Früherkennung in diesen Ländern zurückzuführen sein dürfte [3].

In weniger entwickelten Regionen wie beispielsweise in der Karibik ist die Anzahl an Neuerkrankungen niedriger als in westlichen Industrienationen (79,8 pro 100.000), wohingegen die Mortalitätsrate für das PCa in Ländern mit vorwiegend schwarzer Bevölkerung am höchsten ist. So liegt die altersstandardisierte Mortalitätsrate beispielsweise in der Karibik und Subsahara-Afrika zwischen 19-29 (pro 100.000). Bei asiatischen Männern weist das PCa eine sehr viel seltenere Inzidenz (4,5-10,5 pro 100.000) und Mortalität (2,9 pro 100.000) auf als in allen anderen Regionen der Welt [2, 3].

1.1.2 Ätiologie

Risikofaktoren, die an der Entwicklung eines PCa beteiligt sind, sind weitestgehend unbekannt. Bekannte Risikofaktoren sind lediglich fortgeschrittenes Alter, ethnischer Ursprung sowie familiäre Disposition [4]. So weisen afro-amerikanische Männer in den USA im Vergleich zur kaukasischen Bevölkerung ein 1,6-fach erhöhtes Risiko auf, an einem PCa zu erkranken, und ein dreimal so hohes Risiko wie Männer asiatischer Herkunft [5]. Die Gründe, warum schwarze Männer nicht nur eine erhöhte Inzidenz, sondern auch eine zweifach erhöhte Mortalität bei diagnostiziertem PCa aufweisen, sind noch unbekannt [6]. Dieser Sachverhalt lässt sich nicht gänzlich durch sozioökonomische und Umweltfaktoren sowie die medizinische Versorgung betreffende Faktoren erklären. Die Genetik scheint eine weitaus wichtigere Rolle zu spielen und es konnten Genloci identifiziert werden, die mit einem erhöhten Risiko für Prostatakrebs einhergehen und bei Männern afrikanischen Ursprungs häufiger vorkommen [5, 7]. Des Weiteren konnten Studien einen signifikanten Zusammenhang zwischen Erkrankungen innerhalb der Familie und einem erhöhten Erkrankungsrisiko feststellen [8]. So haben Männer, deren Väter oder Brüder erkrankt sind bzw. waren, ein zwei- bis dreifach erhöhtes Risiko, ebenfalls Prostatakrebs zu bekommen [5, 9]. Man geht zudem davon aus, dass Lebensstil und Ernährung einen Einfluss auf die Entwicklung von PCa haben [10]. Hormonelle Faktoren scheinen ebenso eine Rolle zu spielen. Zwar ist die Höhe der Testosteronkonzentration im Serum nicht mit einem erhöhten Risiko assoziiert, allerdings wird die Häufigkeit der Diagnose von PCa und Präneoplasien durch die Einnahme von 5-α-Reduktase-Hemmern wie z.B. Finasterid reduziert [5]. Dieses verhindert die Umwandlung von Testosteron in Dihydrotestosteron, das metabolisch aktiver in der Prostata ist [9, 11].

1.1.3 Anatomie, Lokalisation und Klinik

Die Basis der Prostata liegt direkt unterhalb der Harnblase, der Apex geht kaudal in die Urethra über. Die paarig angelegte Glandula vesiculosa, auch Bläschendrüse oder Samenbläschen genannt, befindet sich basal der Prostata. Histologisch wird die Prostata in vier Zonen unterteilt (siehe Abb. 1). Im anterioren fibromuskulären Stroma (AFS) befindet sich kein Drüsengewebe. Die Transitionszone (TZ) umgibt den proximalen Teil der Urethra und beinhaltet 5 % des Drüsengewebes. Kommt es im Alter zu einer benignen Prostatahyperplasie (BPH), hyperplasiert die TZ, so dass der prozentuale Anteil des Drüsengewebes dieser Zone deutlich ansteigt. Die zentrale Zone (CZ) umgibt die Ducti ejaculatorii und enthält ca. 20 % des Drüsengewebes. Der höchste Anteil an Drüsengewebe (80 %) befindet sich in der peripheren Zone (PZ), in der sich auch 70-75 % aller PCa befinden. 20-30 % der PCa liegen in der TZ. Karzinome der zentralen Zone sind eher ungewöhnlich und meist Folge einer Infiltration eines Karzinoms aus der PZ [12]. Symptome

wie Miktionsbeschwerden, Hämatospermie und Impotenz treten aufgrund der Lokalisation der meisten Karzinome in der PZ erst im fortgeschrittenen Stadium auf. Meistens werden PCa allerdings gar nicht erst durch klinische Symptome, sondern vielmehr durch ein auffälliges Labor entdeckt. Metastasierte Karzinome können durch eine Anämie oder Knochenschmerzen symptomatisch werden [13, 14].

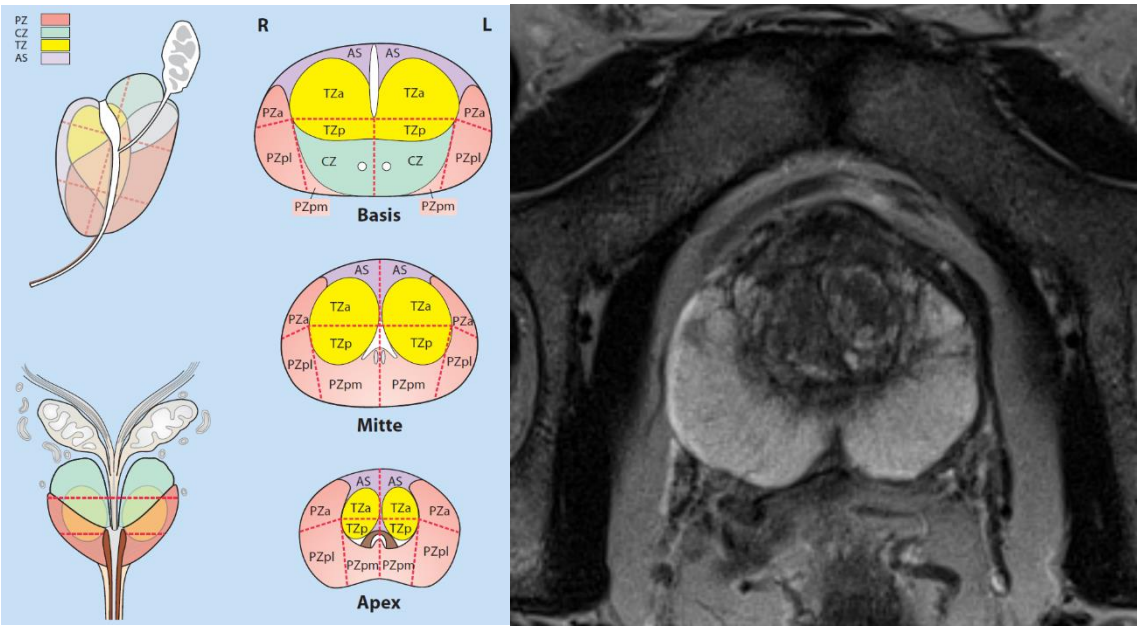

Abb. 1: **Lokalisationsschema mit der zonalen Einteilung der Prostata (links), MRT-Bild (T2-gewichtet) mit para-axialer Schichtführung durch die Mitte der Prostata (rechts)** [15]
PZ = periphere Zone; CZ = zentrale Zone; TZ = Transitionszone; AS = anteriores Stroma

1.1.4 Klassifikation und Stadieneinteilung

Um die Prognose und die Behandlungsmöglichkeiten des PCa abschätzen zu können, werden die Tumore nach Tumor-Typ, *Gleason-Score* sowie TNM-Einteilung klassifiziert [9]. Die Festlegung der Stadieneinteilung erfolgt anhand der Tumorausbreitung gemäß der TNM-Klassifikation der UICC (*Union for International Cancer Control*). Diese Klassifikation beschreibt die anatomische Ausbreitung des Tumors und beinhaltet Ausdehnung des Primärtumors (T), Beteiligung von Lymphknoten (N) und den Status der Fernmetastasen (M) (siehe Tabelle 1) [16]. Lokal kann sich das Adenokarzinom direkt auf periprostatisches Fettgewebe, den Harnblasenhals und die Samenbläschen ausbreiten. Metastasen finden sich am ehesten in den pelvinen Lymphknoten und im Knochen, wobei es sich typischerweise um osteoblastische Knochenmetastasen handelt [5].

Tabelle 1: **TNM-Klassifikation des Adenokarzinoms der Prostata** [16]

T – Primärtumor	
TX	Primärtumor kann nicht beurteilt werden
T0	Kein Anhalt für Primärtumor
T1	Klinisch nicht erkennbarer Tumor, der weder tastbar noch in bildgebenden Verfahren sichtbar ist
T1a	Tumor zufälliger histologischer Befund in 5% oder weniger des resezierten Gewebes
T1b	Tumor zufälliger histologischer Befund in mehr als 5% des resezierten Gewebes
T1c	Tumor durch Nadelbiopsie diagnostiziert (z.B. wegen erhöhtem PSA)
T2	Tumor begrenzt auf die Prostata
T2a	Tumor befällt die Hälfte eines Lappens oder weniger
T2b	Tumor befällt mehr als die Hälfte eines Lappens
T2c	Tumor in beiden Lappen
T3	Tumor durchbricht die Prostatakapsel
T3a	Extrakapsuläre Ausbreitung (ein- oder beidseitig) (auch mikroskopisch nachweisbare Infiltration des Blasenhalses)
T3b	Tumor infiltriert Samenblase(n)
T4	Tumor fixiert oder infiltriert andere benachbarte Strukturen als Samenblasen und/oder ist an der Beckenwand fixiert
N – regionäre Lymphknoten	
NX	Regionäre Lymphknoten können nicht beurteilt werden
N0	Keine regionären Lymphknotenmetastasen
N1	Regionäre Lymphknotenmetastasen
M – Fernmetastasen	
M0	Keine Fernmetastasen
M1	Fernmetastasen
M1a	Nichtregionäre Lymphknoten
M1b	Knochen
M1c	Andere Lokalisation

Zudem wird nach der histologischen WHO-Klassifikation der Tumor-Typ bestimmt, wobei zwischen gutartigen, bösartigen Tumoren und Krebsvorstufen unterschieden wird. Bei mehr als 95 % der PCa handelt es sich um azinäre Adenokarzinome. Krebsvorstufen dazu stellen die prostatischen intraepithelialen Neoplasien (PIN) dar. Selten können auch Sarkome vorkommen. Eine verdächtige Läsion wird als atypische mikroazinäre Proliferation bezeichnet (ASAP = *atypical small acinar proliferation*) [4, 5, 14]. Zur Einstufung des

Malignitätsgrades des PCa (*Grading*) lassen sich histopathologisch Differenzierungsgrade je nach Unterschied der Gewebearchitektur des Tumors vom Ursprungsgewebe der Prostata bestimmen. Zur Einteilung wurde dafür im Jahre 1966 der *Gleason-Score* entwickelt. Das *Grading* nach Gleason stellt den prognostisch wichtigsten Indikator dar [5] und soll gemäß der aktuellen Leitlinien entsprechend der Konsensuskonferenz der *International Society of Urological Pathology* (ISUP) von 2005 bzw. der modifizierten Version von 2014 erfolgen [9, 17, 18]. Die Bestimmung des *Gleason-Scores* erfolgt durch das Prostatamaterial nach radikaler Prostatektomie (RPE), einer transrektalen oder transperinealen Stanzbiopsie oder einer transurethralen Resektion der Prostata (TURP). Die Muster der Drüsenarchitektur werden beurteilt und in fünf verschiedene Grade eingeteilt, wobei Grad 1 gut differenziertem Gewebe und Grad 5 wenig differenziertem Gewebe entspricht. Der *Gleason-Score* ist bei der Prostatektomie die Summe des häufigsten und des zweithäufigsten Wachstumsmusters und bei der Stanzbiopsie die Summe aus häufigstem und höchstem Grad. Ist nur ein Wachstumsmuster vorhanden, wird der Wert verdoppelt (siehe Tabelle 2) [13, 17, 19, 20].

Tabelle 2: **Histologische Definition des Graduierungssystems eines Prostatakarzinoms der *International Society of Urological Pathology* (ISUP)** *[20]*

Graduierungsgruppe	*Gleason-Score*	Histologie
1	3+3=6	nur einzelne umschriebene, gut geformte Drüsen
2	3+4=7	prädominant gut geformte Drüsen mit ungeordneter Komponente schlecht geformter/ fusionierter/ kribriformer Drüsen
3	4+3=7	prädominant schlecht geformte/ fusionierte/ kribriforme Drüsen mit untergeordneter Komponente gut geformter Drüsen
4	4+4=8 3+5=8 5+3=8	nur schlecht geformte/ fusionierte/ kribriforme Drüsen oder vorherrschend gut geformte Drüsen mit geringerer Komponente ohne Drüsen oder vorherrschend Epithelverbände ohne drüsige Differenzierung mit geringerer Komponente gut geformter Drüsen
5	9-10	fehlende Drüsenbildung (mit oder ohne Nekrosen) mit oder ohne schlecht geformte/ fusionierte/ kribriforme Drüsen

1.1.5 Konventionell-urologische Diagnostik

Die initiale Verdachtsdiagnose eines PCa wird meist durch die Bestimmung des PSA-Wertes und/oder aufgrund einer auffälligen digito-rektalen Untersuchung (DRU) gestellt.
Die DRU weist zwar eine hohe Spezifität auf, allerdings nur eine geringe Sensitivität [9, 21]. Denn Karzinome lassen sich nur mittels DRU entdecken, wenn sie sich in der rektumnahen PZ der Prostata befinden und größer als 0,2 ml sind [22]. Daher wachsen 70 % der Karzinome, welche mittels DRU diagnostiziert wurden, bereits organüberschreitend [23]. Ein auffälliger Tastbefund ist dementsprechend mit dem Risiko eines hohen *Gleason-Scores* verbunden und sollte abgeklärt werden [22, 24]. Ab einem PSA-Wert von 4,0 ng/ml spricht man gemäß der aktuellen S3-Leitlinie von einem abklärungsbedürftigen Wert [9]. Der PSA-Test weist allerdings nur eine Spezifität von 36 % auf und eine Erhöhung kann auch auf eine benigne Prostatahyperplasie oder eine Prostatitis hinweisen, da PSA zwar organspezifisch gebildet wird, nicht aber spezifisch für ein Karzinom ist [22, 25]. Des Weiteren kann ein PCa auch bei niedrigeren PSA-Werten vorliegen. So liegt das Risiko für ein PCa mit einem *Gleason-Score* ≥ 7 bei einem PSA-Wert zwischen 0,0 bis 0,5 ng/ml bei 6,6 %, zwischen 3,1 und 4,0 ng/ml beträgt das Risiko schon 26,9 % [9, 22]. Beide Methoden zur Früherkennung eines PCa sind umstritten, da sie eine limitierte Aussagekraft haben. So wurde in einigen Studien nachgewiesen, dass das PSA-Screening das Risiko für ein metastasiertes PCa signifikant senkt und der PSA-Test auch die prostatakrebsspezifische Mortalität senken kann [26, 27]. Metaanalysen wiederum konnten keine relevante Reduktion der prostatakrebsspezifischen Mortalität oder des Gesamtüberlebens durch Screeningmaßnahmen mittels PSA-Wert sowohl mit als auch ohne DRU feststellen [6, 28]. Ergänzend kann die transrektale Ultraschalluntersuchung (TRUS) eingesetzt werden. Die TRUS dient jedoch primär der Biopsieführung und Platzierung der systematischen Stanzen innerhalb der Prostata und weist ebenfalls eine limitierte Testgüte auf [9]. Verglichen mit der TRUS und DRU konnte gezeigt werden, dass ein erhöhter PSA-Wert als unabhängige Größe zur Früherkennung eines PCa die beste Aussagekraft hat. Die höchsten Karzinomdetektionsraten wurden in einer klinischen Studie von Catalona et al. allerdings durch Kombination von erhöhtem PSA und auffälliger DRU erzielt, während in der TRUS nahezu 40 % aller Karzinome übersehen wurden [22, 29]. Denn mittels TRUS lassen sich zwar das Prostatavolumen bestimmen sowie multiple fokale Läsionen darstellen, bei diesen kann jedoch nicht zwischen benignen und malignen Veränderungen unterschieden werden und Ausdehnung und Grad eines Karzinoms werden oft unterschätzt [14, 25].
Eine definitive Diagnose gelingt nur durch eine histopathologische Untersuchung im Rahmen einer Prostata-Biopsie, nach einer transurethralen Resektion der Prostata (TURP) oder nach Prostatektomie. Die Indikation zur Biopsie sollte gemäß der *European Association of Urology* (EAU) auf dem Ergebnis der DRU und des PSA-Wertes gestellt

werden, unter Berücksichtigung der therapeutischen Konsequenzen und der Risikofaktoren des Patienten und ohne Festlegung eines exakten PSA-Grenzwertes. Empfohlen wird in den europäischen Leitlinien der EAU, die Indikation nicht nur auf dem Boden eines erhöhten PSA-Wertes zu stellen, sondern den PSA-Test unter gleichen Bedingungen ggf. nach einigen Wochen zu wiederholen, bevor man die Indikation stellt, um unnötige Biopsien zu vermeiden [22].

Gemäß der deutschen S3-Leitlinie besteht eine Indikation zur Prostatabiopsie ab einem PSA-Wert von 4,0 ng/ml in der erstmaligen Früherkennungskonsultation, bei einem karzinomverdächtigen Ergebnis in der DRU sowie bei einem auffälligen PSA-Anstieg, insbesondere bei einer PSA-Dynamik ab Grenzwerten zwischen 0,35 ng/ml und 0,75 ng/ml pro Jahr [9]. Standardmäßig erfolgt eine systematische Probeentnahme über eine Prostatastanzbiopsie unter TRUS-Kontrolle [9]. Die Biopsie erfolgt meist transrektal, einige Urologen bevorzugen allerdings auch einen transperinealen Zugangsweg. Die unterschiedlichen Zugangswege haben nach aktueller Studienlage keinen relevanten Einfluss auf die Karzinomdetektionsraten [22, 30].

Der aktuellen S3-Leitlinie (Stand 04/2018) zufolge sollen bei der systematischen Biopsie mindestens 6, empfohlen sind sogar 10-12 Gewebezylinder, unter Antibiotikaschutz aus der PZ im Bereich der Basis, Mittel und Apex beider Prostata-Lappen entnommen werden [9]. In den Richtlinien der EAU wird darauf hingewiesen, dass die Ultraschall-gezielten Biopsien die systematischen Stanzen noch nicht ersetzen können aufgrund von fehlender Evidenz und mangelnder Reliabilität der TRUS [22]. Da die systematische TRUS-gesteuerte Biopsie sich auf die posterioren Anteile der peripheren Zone beschränkt, kann trotz negativer Biopsie ein PCa vorliegen. Persistierend erhöhte PSA-Werte bei negativer Biopsie sprechen beispielsweise für eine chronische Prostatitis oder aber für ein nicht detektiertes PCa [15].

1.2 Magnetresonanztomographie der Prostata

1.2.1 Entwicklung der MRT-Prostatadiagnostik

Der Einsatz der Kernspintomographie zur Darstellung der Prostata wurde erstmals zu Beginn der 1980er Jahre beschrieben [31-33]. Einige Jahre später erfolgte die Entwicklung einer Endorektalspule (*endorectal coil,* ERC), welche schon damals als vielversprechend bewertet wurde, da sie die Darstellung der Prostata durch ein höheres Signal-Rausch-Verhältnis (*signal-to-noise-ratio,* SNR) und eine höhere räumliche Auflösung deutlich verbessern konnte [34, 35]. In den 1990er Jahren konnten weitere Grundlagen gelegt werden durch die Kombination aus Körper- und Oberflächenspule in einer integrierten ERC sowie durch Fortschritte in der T2-gewichteten Bildgebung (*T2-weighted imaging,* T2WI) [36, 37]. Über die Notwendigkeit der Verwendung einer ERC wurde bereits in den 90er

Jahren diskutiert. So wurden 1994 Studien mit einer einfachen ERC sowie mit einer kombinierten Endorektal-Körperspule bei 1,5T veröffentlicht, welche die Endorektalspule bzw. die integrierte endorektale Körperspule im Vergleich zu den Untersuchungen mit Körperspule allein hinsichtlich des Stagings von PCa überlegen sahen [37, 38]. Ähnliche Ergebnisse lieferte die Meta-Analyse von Engelbrecht et al., welche Studien von 1984 bis 2000 einschloss und in der die MRT eine Sensitivität und Spezifität von 71 % und 74 % für das Staging aufwies [39]. Ebenso schnitt in der Studie von Futterer et al. die kombinierte Endorektal-Körperspule hinsichtlich Genauigkeit und Spezifität der Untersuchung signifikant besser ab als mit der Körperspule [40]. Boni et al. verglichen die endorektale MRT nicht nur mit der MRT mit Körperspule, sondern auch mit der DRU sowie der TRUS und kamen zu dem Schluss, dass die endorektale Kernspintomographie den anderen Methoden in Treffsicherheit, Sensitivität und auch Spezifität zur präoperativen Stadieneinteilung überlegen war [41]. Eine weitere Indikation ergab sich bei der Untersuchung von Patienten mit dauerhaft erhöhtem PSA, aber negativer TRUS-gesteuerter Biopsie, deren Ergebnisse deutlich machten, dass die MRT mit ERC in diesen Fällen eine höhere Sensitivität beim Nachweis von PCa aufweist als die DRU und die TRUS [42]. Beyersdorff et al. schlussfolgerten 2003, dass sowohl die ERC alleine als auch die kombinierte Endorektal-Körperspule bei 1,5T für das Staging des PCa einer einfachen Körperspule vorzuziehen seien aufgrund einer besseren Bildqualität [43]. In anderen Studien hingegen erzielte wiederum die Körperspule bessere Ergebnisse [44, 45]. Mitte der 2000er Jahre wurde die Diskussion in eine neue Richtung gelenkt, als Kernspintomographen mit eine Feldstärke von 3T klinisch relevant wurden und damit die Frage aufgeworfen wurde, ob man auf eine ERC verzichten könne, da sie nicht nur mit einem größeren Zeitaufwand sowie mit mehr Kosten und Unbehagen auf Seiten der Patienten verbunden ist, sondern auch bei Patienten mit vorausgegangener anorektaler Operation, mit chronisch entzündlichen Darmerkrankungen und bei erhöhtem Analsphinktertonus kontraindiziert ist [46, 47]. Eine erhöhte Magnetfeldstärke verspricht eine Verbesserung des SNR, des Kontrast-Rausch-Verhältnisses (*contrast-to-noise-ratio,* CNR) und der räumlichen Auflösung [48]. Seit Endorektalspulen auch bei 3T zur Verfügung stehen, wird zudem diskutiert, ob die Verwendung einer ERC auch bei 3T die Ergebnisse der Prostata-MRT-Untersuchungen verbessern kann [49, 50].

1.2.2 Multiparametrische MRT-Technik

Fortschritte in MRT-Techniken führten weiterhin zur Entwicklung der multiparametrischen MRT (mp-MRT) [51]. Während zuerst nur T1-gewichtete (*T1-weighted imaging*, T1WI) und T2-gewichtete Sequenzen (*T2-weighted imaging*, T2WI) generiert wurden, welche eine ausschließlich morphologische Beurteilung zum lokalen Staging ermöglichen, kombiniert

die mp-MRT anatomische und funktionelle Sequenzen und verbessert die diagnostischen Möglichkeiten, indem die verschiedenen Vorteile der jeweiligen Untersuchungstechnik vereint werden [12]. Für die Kombination aus einer anatomischen Sequenz mit zwei funktionellen Bildgebungen konnten mitunter Sensitivitäten bis zu 95 % und Spezifitäten bis fast 100 % erreicht werden [52]. Daher sollen anatomische T2-Bilder mit mindestens zwei funktionellen MRT-Techniken wie diffusionsgewichteten Aufnahmen (*diffusion-weighted imaging,* DWI), dem daraus abgeleiteten scheinbaren Diffusionskoeffizienten ADC (*apparent diffusion coefficient*) sowie mit dynamischer Kontrastmittel-gestützter Bildgebung (*dynamic contrast-enhanced imaging,* DCE) und der Magnetresonanz-spektroskopie (MRSI) kombiniert werden [36, 53]. Seit dieser Entwicklung ist die klinische Anwendung der Kernspintomographie der Prostata gewachsen und spielt eine Rolle in der Tumordetektion, -lokalisation, -charakterisierung sowie bei der Therapieüberwachung und zur Steuerung der Biopsie [12, 25].

Die Richtlinien für die mp-MRT der Prostata von der *European Society of Urogenital Radiology* (ESUR) wurden erstmalig 2012 veröffentlicht (PI-RADS v1: *Prostate Imaging – Reporting and Data System: 2012, Version 1)* [25]. Diese wurden auf Literatur und Expertenkonsens basierend entwickelt und sollten die Qualität der Kernspintomographie der Prostata hinsichtlich der Indikationsstellung und Auswertung verbessern. Die ESUR hob den klinischen Nutzen der mp-MRT hervor, da sich der Nachweis und die weitere Charakterisierung von PCa verbessern ließen [25]. Eine neue Version wurde 2015 veröffentlicht und erfolgte in enger Zusammenarbeit von ESUR und *American College of Radiology* (ACR) (PI-RADS v2: *Prostate Imaging – Reporting and Data System: 2015, Version 2*) [12], deren erneute Überarbeitung 2019 veröffentlicht wurde (PI-RADS v2.1: *Prostate Imaging – Reporting and Data System: 2019, Version 2.1*) [54].

2017 hat zudem erstmals die Arbeitsgemeinschaft Uroradiologie und Urogenitaldiagnostik der Deutschen Röntgengesellschaft einheitliche Empfehlungen für Deutschland zur Vorbereitung und technischen Durchführung der MRT der Prostata veröffentlicht, auf die auch die aktuelle S3-Leitlinie verweist [55]. Gemäß der S3-Leitlinie und den Empfehlungen der ESUR sollen Prostata-MRT-Untersuchungen bei 1,5T oder bei 3T durchgeführt werden. Die Körperspule sollte mindestens 16 Kanäle haben, der Einsatz einer ERC ist weder bei 1,5T noch bei 3T obligatorisch [9, 12]. Während die deutsche S3-Leitlinie von 2016 noch empfohlen hat, Untersuchungen bei 1,5T mit kombinierter Endorektal-Körperspule durchzuführen, weist die Version von 2018 darauf hin, dass der Einsatz einer Körperspule alleine oder einer kombinierten Endorektal-Körperspule abhängig von Gerätetyp und Gerätegeneration getroffen werden soll [9, 56]. Bei einer Magnetfeldstärke von 3T ist eine ERC in jedem Fall nicht notwendig. Wichtig ist in erster Linie, ein ausreichend hohes SNR

im Bereich der Prostata zu ermöglichen. Bei Bedarf soll zudem die Darmperistaltik durch Applikation von Butylscopolamin oder Glucagon reduziert werden [9, 57].

1.2.3 Sequenzen

In den ESUR-Richtlinien (PI-RADS v2) wird zur Untersuchung der Prostata die mp-MRT empfohlen, wobei genaue Vorgaben zur Durchführung der verschiedenen Techniken bzw. Sequenzen gemacht werden. Das MRT-Protokoll sollte immer abhängig von Patienten, klinischer Fragestellung sowie MRT-Ausstattung erfolgen, allerdings sollte die mp-MRT immer T2WI, DWI und DCE beinhalten, da so die höchste diagnostische Genauigkeit erzielt werden kann [12, 25, 58]. Während das deutsche Leitlinienprogramm 2016 noch keine einheitlichen Empfehlungen für die technischen Voraussetzungen von DCE und DWI des mp-MRT benannt hatte, sondern ausschließlich für die MRSI sowie für die Durchführung von T2WI (in 2-3 Ebenen) und T1WI (1 axiale Ebene) Qualitätsanforderungen definiert hatte [56], geht die S3-Leitlinie von 2018 auf technische Voraussetzungen bei T1WI, T2WI, DWI und DCE-Aufnahmen ein und verweist zudem auf detailliertere Empfehlungen der Arbeitsgruppe Urogenitale Radiologie der Deutschen Röntgengesellschaft zur Vorbereitung und Durchführung einer MRT der Prostata [9, 55].

1.2.3.1 T1WI und T2WI

T1- und T2-gewichtete Messungen werden zur hochauflösenden anatomischen Bildgebung verwendet [15]. T1-Bilder spielen ausschließlich zur Beurteilung von hyperintens erscheinenden postbioptischen Einblutungen in die Prostata und die Samenbläschen eine Rolle sowie zur Detektion von Lymphknoten- und Knochenmetastasen. Zur Diagnose von Karzinomen sind T1-Bilder ungeeignet, da die Prostata dort homogen hypointens ohne Darstellung der verschiedenen Zonen erscheint [12, 15]. Für die T1WI-Sequenzen sollte ein großes Messfeld gewählt werden, um sowohl die Prostata als auch mögliche pelvine Metastasen adäquat beurteilen zu können [15].

Mittels T2-Bildgebung, welche eine hohe räumliche Auflösung hat, lassen sich anatomische Strukturen der Prostata, insbesondere die verschiedenen Zonen sowie die Kapsel am besten darstellen und dadurch Aussagen über Lokalisation und Staging treffen. Zudem können nicht nur die Kapsel, sondern auch Samenbläschen, posteriore Harnblasenwand sowie das neurovaskuläre Bündel, Lymphknoten und der rekto-prostatische Winkel zum Ausschluss von extraprostatischem Wachstum beurteilt werden [12]. Typischerweise stellt sich ein Karzinom als hypointense runde fokale Läsion, signalärmer als die physiologische periphere Zone dar. Es kann allerdings auch Überschneidungen mit ähnlich imponierenden oder überlagernden Veränderungen einer Prostatitis, einer Hämorrhagie, einer Hyperplasie, von Narbengewebe oder einer Atrophie geben [12]. Tumoren der TZ sind in

der Regel schwieriger zu identifizieren, da die Signalintensität der Zone der des Tumors ähneln kann, insbesondere bei T2-hypointensem stromalen Gewebe. Karzinome zeigen sich hier eher mit undeutlichem Rand [25, 59]. Höher-gradige Tumore weisen tendenziell eine niedrigere Signalintensität auf als niedrig-gradige Tumore, wobei die T2-Aufnahmen zur Beurteilung der Tumoraggressivität keinen relevanten Stellenwert besitzen [60]. Um Morphologie und Signalintensität optimal beurteilen zu können, sollten die T2-Aufnahmen in drei Ebenen (axial, sagittal, koronar) durchgeführt und zur Erhöhung von Sensitivität und Spezifität mit zwei funktionellen Techniken kombiniert werden [25, 55].

1.2.3.2 DWI und ADC

Diffusionsgewichtete Bildgebung misst die Brownsche Molekularbewegung von Wassermolekülen im Gewebe und kann mögliche Einschränkungen der Beweglichkeit z.B. durch Zellverdichtungen bei Tumoren darstellen [15, 53]. Sie sollte gemäß den ESUR-Richtlinien (PI-RADS v2) ebenso Teil der Untersuchungen beim Prostata-MRT sein und zeigt mit dem ADC-Wert eine negative Korrelation zur Aggressivität der PCa [12, 25]. Zur DWI-Bildgebung in der Prostata sollen mehrere b-Werte (Diffusionswichtungsfaktor) verwendet werden, deren Höhe den Grad der Diffusionswichtung angeben. Der Diffusionskoeffizient ADC wird automatisch von den MRT-Scannern berechnet, wodurch die Diffusionseinschränkung mittels ADC-Karte quantifiziert werden kann [12, 15]. Karzinome weisen meist eine eingeschränkte Diffusion auf im Vergleich zu normalem Gewebe und präsentieren sich daher normalerweise hyperintens in den hohen b-Wert-Bildern und hypointens in der ADC-Karte. Diverse Studien konnten zeigen, dass ein Karzinom einen niedrigeren ADC-Wert aufweist als normales Prostatagewebe und dass der ADC-Wert negativ zum *Gleason-Score* korreliert [12, 61]. Da ein aggressiver Tumor einen niedrigeren ADC-Wert hat als ein wenig maligner Tumor, spielt der ADC-Wert vor allem bei der Therapie der Aktiven Überwachung (*Active Surveillance)* eine Rolle, weil ein ADC-Abfall ein Hinweis auf einen zunehmend aggressiveren Tumor sein kann [15, 62]. Für die ADC-Karte sollten mindestens zwei b-Werte gemessen werden, der niedrigste b-Wert sollte 0 bis 100 sec/mm² betragen und der höchste sollte bei 1000 sec/mm² liegen [15, 54, 55]. Zusätzlich sollen hohe b-Werte ≥ 1400 sec/mm² akquiriert oder kalkuliert werden. Informationen bezüglich der Perfusionscharakteristik des Gewebes erhält man bei b-Werten zwischen 0 und 500 sec/mm² [12]. Insbesondere in der TZ kann Tumorgewebe schlecht von gesundem Prostatagewebe unterschieden werden, was sich durch höhere b-Werte in der DWI verbessern lässt und wodurch klinisch signifikante Karzinome besser dargestellt werden. Allerdings sinkt das SNR mit Erhöhung des b-Wertes, sodass die Wahl des b-Wertes von einem adäquaten SNR, welches u.a. auch von der Magnetfeldstärke, der Software und dem Anwender beeinflusst werden kann, kalkuliert und abhängig gemacht

werden sollte [12]. Die DWI wird axial akquiriert [55]. Zum Vergleich der anatomischen Strukturen ist die Beurteilung immer zusammen mit den T2-Bildern wichtig [12].

1.2.3.3 DCE

Die DCE-Messungen bestehen aus einer Serie von zwei- oder dreidimensionalen axialen T1-gewichteten Sequenzen, die mit einer zeitlichen Auflösung ≤ 15 sec bzw. besser ≤ 10 sec generiert werden sollen [54]. Die Messungen werden vor, während und nach der Injektion von Kontrastmittel (Gadolinium) durchgeführt, um so die Vaskularisierung des Tumors darstellen zu können, welcher im Gegensatz zu normalem Prostatagewebe meist eine frühere Kontrastmittelanreicherung aufweist. Aus Studien ging hervor, dass sich Karzinome hiermit noch besser als mit T2WI-Messungen lokalisieren lassen und auch das Staging verbessert werden kann [25]. Die DCE-Sequenz verbessert Sensitivität und Spezifität zur Detektion von Karzinomen in der CZ, sowie von kleinen peripheren Karzinomen und ist zudem weniger Artefakt-anfällig als die DWI [15, 63]. DCE-Messungen sollten in standardisierten Prostata-mp-MRT-Untersuchungen zur initialen Prostatakarzinomdetektion enthalten sein, vor allem um kleine signifikante Karzinome zu entdecken. Jedoch ist es wichtig, sie in Kombination mit T2WI und DWI zu interpretieren und die Ergebnisse abzugleichen, da sich die Anreicherung von Tumoren mitunter unterschiedlich darstellen kann. Eine fokale Kontrastmittelanreicherung eines signifikanten Karzinoms korrespondiert allerdings gewöhnlich mit einem suspekten Befund in der T2WI oder in der DWI [12].

1.2.4 Indikationen

In den S3-Leitlinien von 2016 und während der Durchführung unserer Studie wurde empfohlen, eine MRT-Untersuchung der Prostata nur nach negativer Biopsie als ergänzendes bildgebendes Verfahren in Erwägung zu ziehen, um suspekte Läsionen auch MRT-gesteuert zusätzlich zur systematischen Probeentnahme durchzuführen [56].

Gemäß der aktuellen S3-Leitlinie (Stand: 04/2018) kann die Prostata-MRT bereits in der Primärdiagnostik, also noch vor der ersten Biopsie eingesetzt werden [9]. Die Mitglieder des PI-RADS Lenkungsausschusses empfehlen den primären Einsatz der mp-MRT insbesondere bei Männern, die beispielsweise aufgrund von familiärer und genetischer Disposition ein sehr hohes Risiko für ein PCa aufweisen [54]. Spätestens nach negativer systematischer Biopsie bei fortbestehendem Karzinom-Verdacht, z.B. wegen ansteigender PSA-Werte, wird die mp-MRT der Prostata als Sekundärindikation mittlerweile empfohlen [9, 54]. Auch die Arbeitsgemeinschaft Uroradiologie und Urogenitaldiagnostik der Deutschen Röntgengesellschaft hält die MRT zur PCa-Detektion sowohl in der Primär- als

auch in der Sekundärindikation für sinnvoll, da sich insbesondere durch die MRT-geführte Biopsie (MR-GB) die Detektionsraten maximieren ließen [55].

In den NICE-Leitlinien aus Großbritannien wird die mp-MRT ebenso als *First-Line*-Untersuchung bei Verdacht auf ein PCa empfohlen [64]. In diversen Studien konnte eine bessere Karzinomdetektion durch ein MR-GB erzielt werden als durch die systematische Biopsie [65-67]. Das kann insbesondere der Fall sein, wenn sich Tumore in der ventralen TZ befinden, da in systematischen Probeentnahmen insbesondere die PZ biopsiert wird [68, 69]. Weiterhin sollen aber neben einer MR-GB von Karzinom-suspekten Herden auch gezielt Proben aus auffälligen Bereichen im Ultraschall und aus in der DRU tastbaren Knoten entnommen sowie eine systematische Biopsie durchgeführt werden [9]. Da bisher kein eindeutiger Einfluss auf Mortalität, Morbidität und Lebensqualität durch den MRT-Einsatz bewiesen wurde, wird von einem routinemäßigen Einsatz der MRT in der Primärdiagnostik jedoch noch abgesehen [9]. Die S3-Leitlinien empfehlen des Weiteren bei einer unauffälligen MRT trotzdem eine systematische Biopsie durchzuführen, insofern ein klinischer Verdacht auf ein PCa weiterbesteht. So wurde in einer Studie bei 16% der Patienten mit unauffälliger MRT in der systematischen Biopsie ein signifikantes PCa entdeckt [70].

Sowohl die Autoren der deutschen S3-Leitlinie [9] als auch die der europäischen Richtlinien [22] sehen die MRT mit anschließender MR-GB, insbesondere nach negativer systematischer Biopsie bei fortbestehendem Karzinomverdacht im Vorteil gegenüber einer alleinigen systematischen Re-Biopsie. Meta-Analysen zeigten, dass die Auswirkung der MRT vor bzw. bei Re-Biopsie größer waren als vor erstmaliger Biopsie [71, 72]. Empfohlen wird allerdings, beide Verfahren bei der Re-Biopsie zu kombinieren, da die höchsten Detektionsraten durch eine Kombination aus MR-GB und systematischer Biopsie erreicht wurden [70, 72]. So konnte in einer Studie die Sensitivität von 77% bei der MR-GB bzw. 53% bei der systematischen Biopsie auf 85% durch die Kombination beider Verfahren erhöht werden [67]. Sind die Ergebnisse der Re-Biopsie weiterhin negativ, soll bei gleichbleibenden klinischen Parametern auf eine erneute Bildgebung und eine erneute Intervention verzichtet werden [9].

Im Rahmen des *Stagings* sollen neben den Biopsiebefunden auch die Ergebnisse der MRT, wenn diese bereits in der bildgebenden Primärdiagnostik durchgeführt wurde, zur Einschätzung der lokalen Tumorausbreitung (klinisches T-Stadium) hinzugezogen werden [9]. Insbesondere vor geplanter Strahlentherapie ist das Therapieausmaß stark vom Stagingergebnis abhängig und hier weist die MRT die besten Testgüteparameter auf [9, 39].

Abhängig von *Gleason-Score*, cT-Kategorie und PSA-Wert können PCa bezüglich des Rezidivrisikos nach RPE in Risikogruppen eingeteilt werden [9]. Da bislang keine

überzeugenden Daten darauf hinweisen, dass MRT-Ergebnisse zu einer sinnvollen Änderung der Therapiestrategie bei Patienten mit Tumoren des niedrigen oder mittleren Risikos führen, wird der Einsatz der Kernspintomographie erst bei Patienten mit Hoch-Risiko-Karzinomen, d.h. ab einem *Gleason-Score* von 8, ab einem PSA von 20 g/ml und bei einem Stadium cT3/4 empfohlen, insbesondere bei einer potentiellen Änderung der Therapiestrategie, beispielsweise bei Verdacht auf extraprostatisches Wachstum. Patienten mit einem histologisch gesicherten PCa und einem PSA-Wert von > 10 ng/ml oder einem *Gleason-Score* ≥ 8 oder einer T-Kategorie cT3/4 oder Knochenschmerzen sollten eine Skelettszintigraphie erhalten [9, 73]. Die Richtlinien der EAU weisen jedoch darauf hin, dass die MRT als auch die Positronen-Emissions-Tomographie (PET) eine höhere Sensitivität in der Detektion von Lymphknoten und Knochenmetastasen aufweisen als die Knochenszintigraphie und die Computertomographie (CT) [74].
Patienten, bei denen die *Active Surveillance* aufgrund eines geringen Progressrisikos als Therapieoption erwogen wird, sollen ebenso eine MRT erhalten. Auffällige Areale in der MRT sollen ggf. gezielt biopsiert werden, um sicherzustellen, dass kein PCa mit einem höheren Risikoprofil in der systematischen Biopsie übersehen wurde [9].

1.2.5 Systematische Auswertung einer Prostata-MRT

Lange Zeit gab es keine allgemeingültigen Kriterien dazu, wie ein Prostata-MRT zu befunden ist, sodass die Interpretation der Bilder rein subjektiv und die Dokumentation oft unstrukturiert waren. Im Rahmen von Studien wurden zwar diverse unterschiedliche Auswertemethoden und -klassifikationen entwickelt, jedoch erlaubten diese keine standardisierten Vergleiche zwischen verschiedenen Prostata-MRT-Zentren. Als System zur Befundung hatte sich im Verlauf bei den meisten Gruppen zur Karzinomdetektion eine 5-Punkte-Skala durchgesetzt, bei der morphologische Merkmale bewertet wurden, jedoch wurden die einzelnen Punkte auf verschiedene Art und Weise definiert. Zur genaueren Angabe der Lokalisation kann die Prostata in verschiedene Regionen (*region of interest*, ROI) eingeteilt werden, wobei die Anzahl der ROIs in den verschiedenen Studien von 2 bis zu 30 ROIs reichte, einige Gruppen haben die Prostata auch als Ganzes bewertet. Des Weiteren können die verschiedenen Parameter, die die einzelnen mp-MRT-Sequenzen liefern wie Volumen, Tumordurchmesser und ADC-Wert in die Auswertung miteinbezogen werden [75].

1.2.5.1 Standardisierte Klassifikation: PI-RADS

2012 stellte die ESUR in ihren Richtlinien die PI-RADS-Klassifikation (*Prostate Imaging – Reporting and Data System Version1*) vor, ein strukturiertes Befundungsschema, welches für die mp-MRT der Prostata entwickelt wurde und mit dem sich das Karzinomrisiko und die

Aggressivität des Tumors abschätzen lassen. Es ist angelegt an den BI-RADS-Score *(Breast Imaging Reporting and Data System)*, der der Auswertung von Mammographie sowie Ultraschall und MRT der Brust dient, und soll Interpretation sowie Dokumentation der Prostata-MRT-Untersuchung erleichtern und standardisieren [25].

Für die Befundung mittels PI-RADS-Score v1 wurde die Prostata in mindestens 16, optimalerweise aber 27 Regionen unterteilt. Jeder verdächtigen Läsion wurde ein Wert bzw. *Score* auf einer 5-Punkte-Skala individuell zugeteilt, jeweils für T2WI der PZ und der TZ sowie für DWI, DCE und MRSI, wobei sich die einzelnen Kriterien für jede Sequenz unterschieden. Zuletzt wurde jeder Läsion eine Gesamt-PI-RADS-Kategorie zugeteilt, um eine Prognose über die Wahrscheinlichkeit des Vorliegens eines Karzinoms abzugeben, wobei PI-RADS 1 eine sehr geringe Wahrscheinlichkeit beschrieb, dass es sich um ein klinisch signifikantes Karzinom handelt, und PI-RADS 5 eine sehr hohe Wahrscheinlichkeit. Zusätzlich sollte die Klassifikation auch zur Beurteilung von extra-prostatischem Wachstum angewendet werden. Dafür schlug die ESUR ebenfalls eine 5-Punkte-Skala vor, welche Kriterien für die extrakapsuläre Ausbreitung, die Infiltration der Samenbläschen, der distalen Sphinkterwand, des neurovaskulären Bündels und des Harnblasenhalses beinhaltet [25].

In der initialen Version der ESUR-Richtlinien wurde jedoch keine Vorgehensweise beschrieben, wie man ausgehend von den einzelnen Scores für die Läsionen die Gesamtkategorie erreicht [15]. Dies änderte sich mit der zweiten Version (PI-RADS v2), welche 2015 veröffentlicht wurde [12].

In dieser Version wird zwischen 39 verschiedenen Regionen unterschieden. 36 teilen die Prostata ein einschließlich Basis, Mitte, Apex, TZ, PZ sowie zwei Regionen für die CZ, zwei Regionen für die rechten und linken Samenbläschen und eine ist für den externen urethralen Sphinkter im Bereich des Apex der Prostata [15].

Wieder wird ein *Score* jeweils für die T2WI der PZ und der TZ sowie für die DWI ermittelt, wobei die genauen Kriterien und Charakteristika z.T. neu definiert wurden (Beispiel für T2 siehe Tabelle 3). Die DCE spielt bei der Bestimmung der PI-RADS-Kategorie eine untergeordnete Rolle und es erfolgt im Gegensatz zur ersten Version eine rein qualitative Auswertung anhand spezieller Kriterien. So unterscheidet man nur zwischen negativem und positivem Ergebnis, wobei ein positives Ergebnis bei einer frühen Kontrastmittel-Anreicherung, welche mit einer suspekten Läsion in T2WI und/ oder DWI korrespondiert, vorliegt. Die MRS ist in der neuen Version kein Bestandteil der mp-MRT mehr.

Tabelle 3: **PI-RADS-v2-Kriterien zur Bestimmung der Einzelscores einer Läsion in der peripheren Zone (PZ) in der T2-gewichteten Sequenz** [15]

T2 – periphere Zone (PZ)	
Score 1	gleichmäßiges hyperintenses Signal (normal)
Score 2	lineare, keilförmige oder diffuse diskrete Hypointensität, üblicherweise mit unscharfen Rändern
Score 3	heterogene Signalintensität oder nicht-umschriebene, diskrete bis moderate Hypointensitäten
Score 4	umschriebenes, homogen hypointenses fokales Areal/ Raumforderung auf die Prostata beschränkt mit einem Höchstdurchmesser von < 1,5 cm
Score 5	wie 4, aber mit einem Höchstdurchmesser ≥ 1,5 cm oder mit extraprostatischer Ausdehnung oder invasivem Verhalten

PI-RADS v2 = *Prostate Imaging – Reporting and Data System Version* 2, cm = Zentimeter

Anhand der Ergebnisse aus den verschiedenen Sequenzen wird dann eine Gesamt-PI-RADS-Kategorie ermittelt (siehe Tabelle 4). Wie schon in der ersten Version wird eine 5-Punkte-Skala verwendet, welche darauf beruht, wie hoch die Wahrscheinlichkeit ist, dass die Befunde der verschiedenen MRT-Techniken mit einem klinisch signifikanten Karzinom korrelieren. Ein klinisch signifikantes Karzinom ist hierbei definiert als *Gleason-Score* ≥ 7 und/ oder Volumen ≥ 0,5 cc und/ oder extraprostatischem Wachstum.

Tabelle 4: **Bezeichnung und Bewertung der PI-RADS-v2-Gesamtkategorien** [12, 15]

PI-RADS v2 Gesamtkategorie	
PI-RADS 1/2	**Kein auffälliges Areal nachweisbar** MRT-Kontrolle primär nicht erforderlich
PI-RADS 3	**Kontrollbedürftiger Befund** u.a. kleineres fragliches Areal, kein Kapselkontakt
PI-RADS 4	**Auffälliger Befund** Eine gezielte bioptische Abklärung sollte erfolgen
PI-RADS 5	**Hochgradiger Verdacht auf ein signifikantes Prostatakarzinom** Eine gezielte bioptische Abklärung sollte zeitnah erfolgen

PI-RADS v2 = *Prostate Imaging – Reporting and Data System Version* 2

Anders als in der ersten Version ist nun genau festgelegt, wie der befundende Radiologe von einem Einzelscore pro Sequenz zu einem Gesamtscore pro Läsion und abschließend zu einer Gesamtkategorie pro Patient gelangt [15].
Unterscheidet sich der PI-RADS-Score beispielsweise für dieselbe Läsion in verschiedenen Sequenzen, so ist die DWI für die PZ richtungsführend und die T2WI für die TZ. Durch ein positives Ergebnis in der DCE kann die PI-RADS-Kategorie für die PZ erhöht werden. Bei PI-RADS 4 oder 5 sollte eine Biopsie in Erwägung gezogen werden, wobei Weinreb at al. keine genauen Empfehlungen zur weiteren Handhabung machen möchten, da diese generell auch von PSA-Wert und Klinik abhängig gemacht werden sollte. Bei mehreren Läsionen ist die am wichtigsten, der die höchste PI-RADS-Kategorie zugeteilt wurde oder welche extraprostatisches Wachstum aufzeigt. Des Weiteren sollte die Tumorgröße nach einheitlichen Kriterien gemessen werden. Läsionen in der PZ sollten in der ADC-Sequenz gemessen werden, Läsionen in der TZ in der T2-gewichteten Sequenz mit der Formel: Länge x Höhe x Breite x 0,52 [12].
Eine Überarbeitung der zweiten Version (PI-RADS v2.1) wurde 2019 veröffentlicht, welche bei der Befundung der MRT-Untersuchungen unserer Studie noch keine Berücksichtigung fand. Das Grundgerüst, bei dem erst Einzelscores in jeder Sequenz bestimmt werden, um daraus eine Gesamt-PI-RADS-Kategorie abzuleiten, bleibt unverändert. Jedoch wurden einige Kriterien zur Bestimmung der Einzelscores für Läsionen in den DWI-, den DCE-Messungen als auch in den T2WI-Messungen der TZ verändert. Auch Vorgaben für die technische Voraussetzung zur exakten Durchführung der Messungen wurden z.T. modifiziert sowie die Anzahl der Regionen zur Aufteilung der Prostata um weitere zwei Regionen erhöht. Die Autoren reagierten damit auf Limitationen und Unklarheiten, die durch einige Studien seit Einführung und Verwendung von PI-RADS v2 benannt worden waren [54].

1.3 Ziele der Arbeit

Die Prostata-MRT-Untersuchungen sollen nach den Empfehlungen der Europäischen Gesellschaft für Urogenitale Radiologie (ESUR) standardgemäß an einem 3T-MRT mit Mehrkanal-Körperspule durchgeführt werden [12]. Im Rahmen einer deutschlandweiten Umfrage, deren Ergebnisse 2015 veröffentlicht wurden, haben Daten gezeigt, dass 2011 etwa 91 % der 128 radiologischen Institute in Deutschland, die an der Umfrage teilgenommen haben, die MRT-Untersuchung der Prostata an einem 1,5T-MRT durchgeführt haben und 28 % an einem 3T-MRT [76]. Diesen Daten zufolge wurden 75 % der Untersuchungen bei 1,5T ohne ERC durchgeführt, was den Empfehlungen der damaligen S3-Leitlinine von 2014 widersprach. In der Literatur wird der Einsatz einer ERC bei 1,5T häufig empfohlen [38-40, 43, 55], während weitestgehend Einigkeit darin besteht,

dass man bei 3T auf eine ERC verzichten kann [12, 46, 77]. Weder deutsche noch europäische Richtlinien sprachen sich eindeutig für oder gegen den Einsatz einer ERC bei 1,5 T aus [9, 12] . Da zum Zeitpunkt der Studie keine Daten belegten, dass eine Prostata-MRT-Untersuchung mit einem 1,5-T-MRT ohne ERC mit ausreichender diagnostischer Qualität erstellt werden konnte, war das Ziel dieser Arbeit, prospektiv eine Aussage über die diagnostische Qualität von Prostata-Untersuchungen am 1,5-T-MRT ohne ERC zu gewinnen und die Bildqualität gegenüber dem 3-T-MRT beim selben Patienten zu vergleichen. Ferner stellte sich die Frage, ob die Magnetfeldstärke die Befundung und Diagnostik eines PCa relevant beeinflusst.

2 Materialien und Methodik

2.1 Studiendesign

Im Rahmen einer prospektiven Studie sollten mindestens 50 Patienten, die vorab im 3T-MRT mit Körperspule mittels mp-MRT der Prostata untersucht worden waren, an Folgetagen eine bi-parametrische Untersuchung in einem 1,5T-MRT-Scanner mit Körperspule erhalten. Eingeschlossen wurden Patienten, die nach Indikationsstellung durch die Urologen eine MRT der Prostata erhalten sollten, welche standardmäßig und leitlinienkonform zum damaligen Stand am 3T-Kernspintomographen durchgeführt wurde.
Die Patienten wurden dafür nach der Untersuchung im 3T-MRT für die Untersuchung im 1,5T-MRT, für die sie möglichst in der darauffolgenden Woche einbestellt wurden, rekrutiert. Die Aufnahme in die Studie erfolgte nach Aufklärung über den Ablauf der Studie und der Untersuchung sowie nach Einholung einer schriftlichen Einverständniserklärung. Die Untersuchungen fanden am Institut für Diagnostische und Interventionelle Radiologie der Universität Düsseldorf statt. Die Studie wurde von der Ethikkommission der Medizinischen Fakultät der Universität Düsseldorf genehmigt (Amendment zu den Studiennummern 3451 und 3612 vom 15.06.2013).
Primärer Endpunkt der Studie war die objektive Bildqualität. Wir wollten bei T2WI- und DWI-Messungen einen Unterschied ≤ 10% des SNR und/ oder des CNR zwischen 1,5T und 3T aufzeigen. Sekundäre Endpunkte waren die subjektive Bildqualität, die PI-RADS-v2-Klassifikation, die Unterscheidung zwischen benignem und malignem Prostatagewebe sowie die Abgrenzung der verschiedenen Prostatazonen.

2.2 Untersuchungsmethode: MRT

Zuerst wurden die Untersuchungen am 3T-Ganzkörper-Kernspintomographen (Magnetom Trio A TIM System, Siemens Healthcare GmbH) durchgeführt. Es wurde eine 6-Kanal-Körperspule als Empfangsspule verwendet. Das Sequenzprotokoll enthielt T1- und T2-gewichtete Aufnahmen, DWI- sowie DCE-Sequenzen gemäß den Empfehlungen der ESUR-Guidelines von 2012 [25].
Die zweite Untersuchung erfolgte am 1,5T-Ganzkörper-MRT (Magnetom Avanto, Siemens Healthcare GmbH). Als Empfangsspule wurde ebenfalls eine 6-Kanal-Körperspule verwendet. Die Untersuchung beinhaltete T2WI- sowie DWI-Messungen, wobei die MRT-Parameter für die jeweiligen Geräte optimiert wurden, um jeweils optimale Bildqualität zu erreichen. Auf DCE-Sequenzen bei 1,5T wurde verzichtet, um eine weitere Kontrastmittelgabe zu vermeiden und da vorherige Studien bereits gezeigt hatten, dass eine vergleichbare Bildqualität von 1,5T und 3T bei DCE-Sequenzen vorliegt [78]. Das Sequenzprotokoll ist in Tabelle 5 aufgelistet.

Nach Durchführung einer Lokalisierungsaufnahme wurden für die Studie ausschließlich axiale T2-gewichtete und axiale diffusionsgewichtete Sequenzen mit jeweils drei b-Werten (0, 500, 1000 s/mm²) generiert. Die Schichtdicke betrug bei allen Aufnahmen 3 mm.

Tabelle 5: **Sequenzprotokoll der Untersuchungen am 1,5- und 3-Tesla-MRT** [57]

	Axiale T2-gewichtete - Sequenzen (T2WI)		**Axiale diffusionsgewichtete Sequenzen (DWI)**	
Parameter	**1,5T**	**3T**	**1,5T**	**3T**
Spule	6-Kanal-Körperspule	6-Kanal-Körperspule	6-Kanal-Körperspule	6-Kanal-Körperspule
TR(ms)**/TE** (ms)	10130/ 113	10630/ 117	4800/ 93	4600/9 0
Voxelgröße (mm)	0,7 x 0,7 x 3,0	0,5 x 0,5 x 3,0	1,5 x 1,5 x 3,0	1,5 x 1,5 x 3,0
Distanzfaktor (%)	10	10	10	10
Bildfeld (mm)	128	128	204	204
Matrix	192 x 192	256 x 256	136 x 136	136 x 136
Mittelungen	3	2	9	8
b-Werte (s/mm²)			0, 500, 1000	0, 500, 1000
Schichtanzahl	30	30	30	30
Untersuchungsdauer (min)	8:48	8:21	5:18	4:31

T = Tesla, TR = Repetitionszeit, TE = Echozeit, ms = Millisekunden, mm = Millimeter, min = Minuten

2.2.1 Durchführung

Die Untersuchungen am 3T-MRT fanden in der klinischen Routine in der MNR-Klinik des Universitätsklinikums Düsseldorf statt und wurden mit Hilfe der Medizinisch-technischen Assistenten dort durchgeführt. Regelmäßig am jeweils darauffolgenden Montag erfolgten die Untersuchungen am 1,5T-MRT in der Kinderklinik des Universitätsklinikums Düsseldorf, technisch durchgeführt durch das Studienpersonal. Zur Durchführung der Untersuchung wurde der Proband in Rückenlage mit den Füßen voran (Richtung MRT-Röhre) auf der Liege positioniert. Die Oberflächenspule wurde auf den Beckenbereich gelegt, mit Gurten fixiert und mit dem MRT verbunden. Danach wurde das Laser-Lichtvisier auf die Mitte des zu untersuchenden Bereiches positioniert. Im 3T-Kernspintomographen erhielten die

Patienten zudem einen venösen Zugang zur Verabreichung von Kontrastmittel. Da für die Studie aber nur T2WI- und DWI-Aufnahmen benötigt wurden, erfolgte keine weitere Kontrastmittelgabe für die Untersuchung im 1,5T-MRT. Nachdem jeder Proband einen Notfallknopf sowie einen Gehörschutz mit integriertem Kopfhörer und Mikrofon erhalten hatte, wurde er auf der Liege mit den Füßen voran in das Gerät gefahren. Daraufhin konnte mit den Sequenz-Aufnahmen begonnen werden.

2.3 Dokumentation

Zur Dokumentation der Daten verwendeten wir eine MS-Excel-Tabelle (Microsoft Corporation), die auf einem lokalen Rechner in einem Passwort-gesicherten und Zugriffs-limitierten Ordner gespeichert wurde. Ergebnisse einer Biopsie im Verlauf, nach erfolgter MRT, wurden einschließlich des *Gleason-Scores* notiert. Ebenso wurden Daten der Befundung und Auswertung der MRT-Bilder eingetragen. Nach Abschluss der Datenaufnahme wurden die anonymisierten Daten der beiden MRT-Untersuchungen durch eine verblindete Person miteinander verglichen.

Die während dieser Studie erhobenen patientenbezogenen Daten wurden verschlüsselt gespeichert, gezielt anonymisiert ausgewertet und ausschließlich zu Zwecken dieser Studie verwendet. Datenschutzrechtliche Bestimmungen wurden dabei gemäß den Datenschutzstandards beachtet. Keine personenbezogenen Patientendaten wurden für Publikationen und Veröffentlichungen verwendet. Eine Weitergabe der Daten erfolgte nicht.

2.4 Auswertung und Statistik

2.4.1 Analyse der Bildqualität

2.4.1.1 Objektive Bildqualität und Signalintensitäten

Zur Objektivierung der Bildqualität erfolgte die Messung der Signalintensitäten und die Bestimmung von SNR und CNR mit der Bildbefundungssoftware Syngo.via (VA30, Siemens Healthcare GmbH). Das SNR ist ein objektives Maß für die Signalqualität des MRT-Bildes, wobei das eigentliche Nutzsignal von einem Rauschsignal überlagert ist. Es beschreibt die Signalintensität des jeweiligen Gewebes in Relation zum Hintergrundrauschen. Je größer das SNR, desto störungsfreier ist das Signal [48]. Das CNR beschreibt die Differenzierung von Geweben untereinander bzw. das Intensitätsverhältnis zweier Gewebe zueinander und gibt somit Aufschluss darüber, in welchem Ausmaß zwei verschiedene Objekte bzw. Gewebe innerhalb eines Bildes voneinander abzugrenzen sind [48].

Wir wählten Schnittbilder in vergleichbarer Schnitthöhe von den verschiedenen Geweben der Aufnahmen am 3T- und 1,5T-MRT in den Sequenzen T2WI, DWI und ADC aus. Zur

Messung der Signalintensitäten wurde in jedem Gewebe in allen sechs Aufnahmen eine *region of interest* (ROI) ausgewählt. Dafür wurde eine normierte, runde ROI-Messung in den Urin der Harnblase (Abb. 2), den M. obturatorius internus (Abb. 3) und das Fettgewebe (Abb. 4) gelegt sowie freihändig um die Prostata als Ganzes (Abb. 5A), um die PZ (Abb. 5B) und TZ (Abb. 5C) der Prostata und um das PCa (Abb. 6) gezeichnet, wenn dieses histologisch gesichert worden war. Größe und Lokalisation der ROIs wurden dabei so gewählt, dass das jeweilige Gewebe möglichst homogen getroffen wurde und die ROIs innerhalb des entsprechenden Gewebes gleich groß waren.

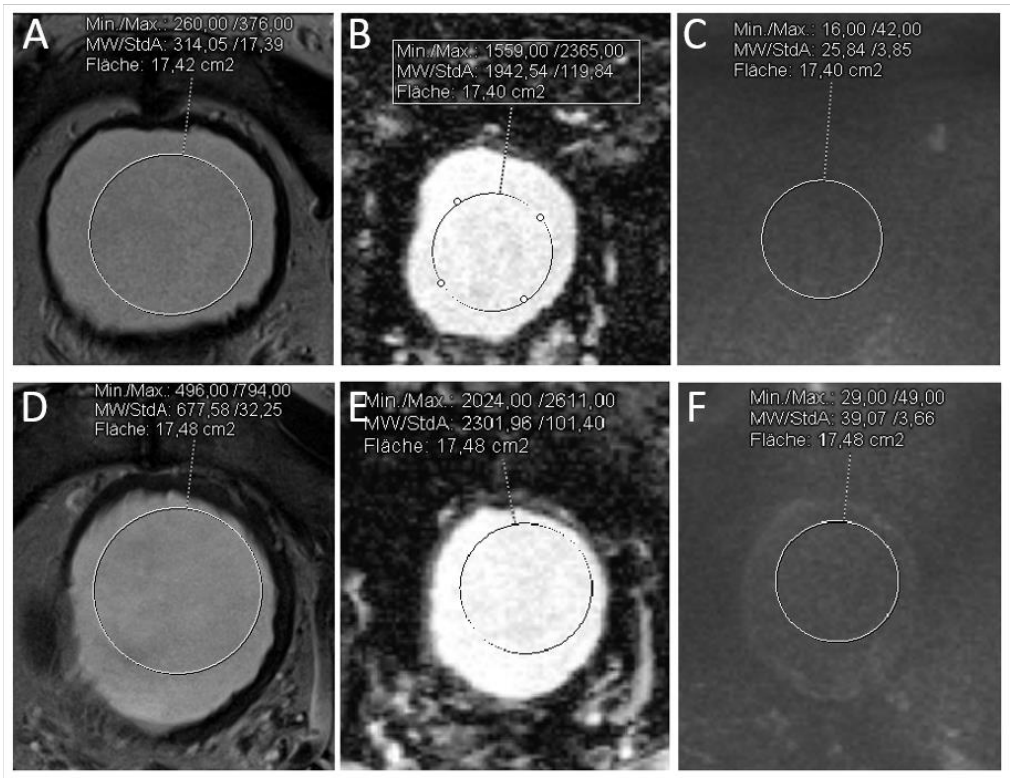

Abb. 2: **Beispiel von Aufnahmen zur ROI-Messung in der Harnblase.**
Bei 1,5 Tesla (A-C) und bei 3 Tesla (D-F) bei T2-gewichteten Bildern (A und D), ADC-Karten (B und E) und diffusionsgewichteten Bildern (C und F)

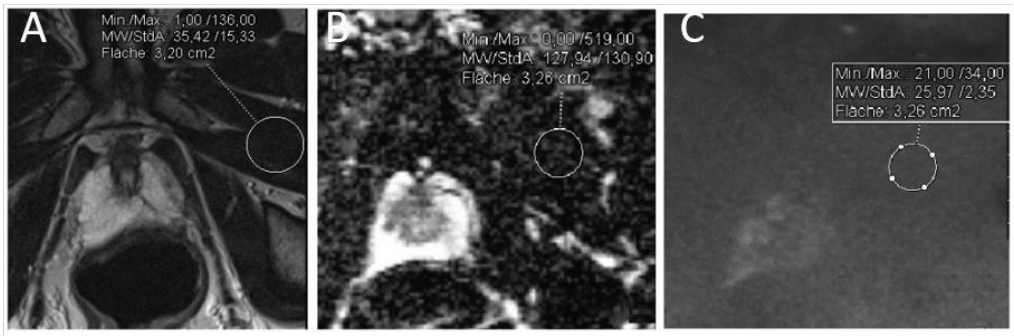

Abb. 3: **Beispiel von Aufnahmen zur ROI-Messung im Muskelgewebe bei 1,5 Tesla.**
Bei T2-gewichteten Bildern (A), ADC-Karten (B) und diffusionsgewichteten Bildern (C)

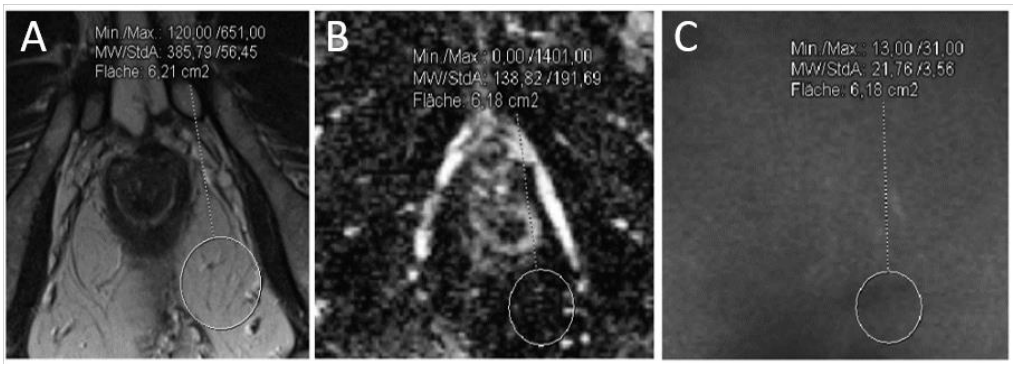

Abb. 4: **Beispiel von Aufnahmen zur ROI-Messung im Fettgewebe bei 1,5 Tesla.**
Bei T2-gewichteten Bildern (A), ADC-Karten (B) und diffusionsgewichteten Bildern (C)

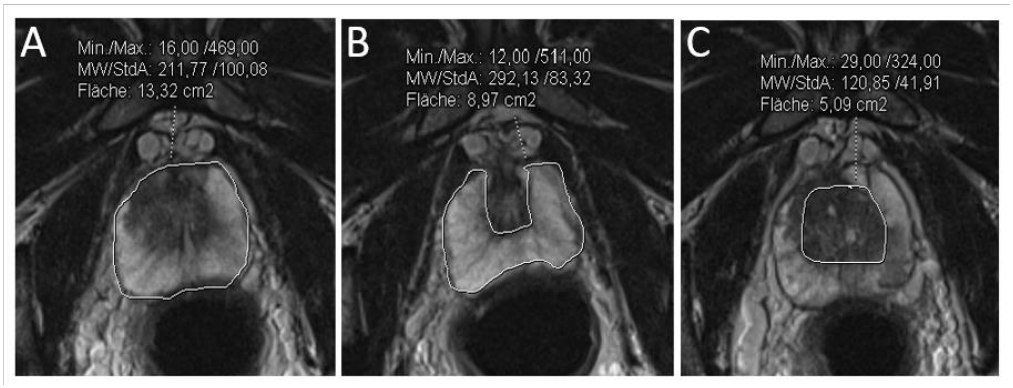

Abb. 5: **Beispiel von Aufnahmen zur ROI-Messung in der Prostata bei 1,5 Tesla.**
Bei T2-gewichteten Bildern in der Prostata als Ganzes (A), in der peripheren Zone (B) und in der Transitionszone (C)

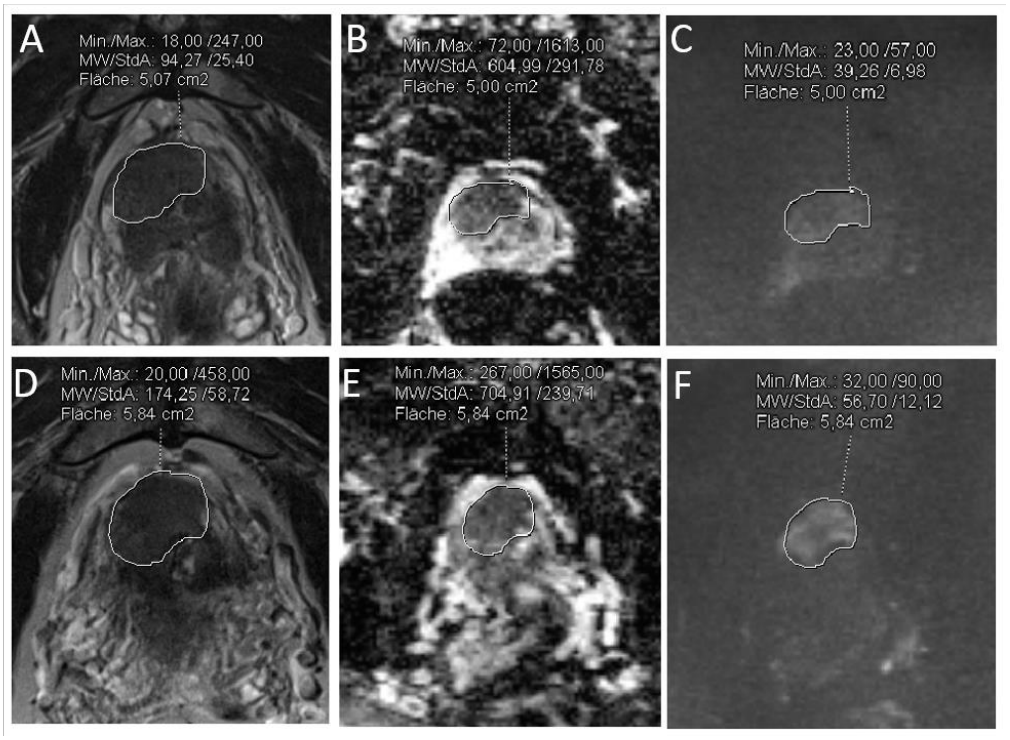

Abb. 6: **Beispiel von Aufnahmen zur ROI-Messung des Prostatakarzinoms**.
Bei 1,5 Tesla (A-C) und bei 3 Tesla (D-F) bei T2-gewichteten Bildern (A und D), ADC-Karten (B und E) und diffusionsgewichteten Bildern (C und F)

Daraufhin notierten wir die von Syngo.via ermittelten Mittelwerte und Standardabweichungen (SD) der Signalintensitäten und berechneten anhand dieser Werte die normierte Signalintensität (nSI) sowie SNR und CNR. Die nSI wurde berechnet, indem die Signalintensität des jeweiligen Gewebes durch die Signalintensität des Urins in der Harnblase dividiert wurde, da das Signal des Urins in der Harnblase das homogenste Areal innerhalb der Beckenuntersuchung darstellt. Zur Standardisierung der Signalintensitäten wurde das SNR berechnet. Dafür wurde die Standardabweichung der in der Blase gemessenen Signalintensität als Hintergrundrauschen definiert. Das CNR wurde zur Bestimmung der Abgrenzbarkeit zwischen der gesamten Prostata und des malignen Prostatagewebes sowie zwischen PZ und TZ errechnet. Auch hierbei wurde die Standardabweichung des in der Harnblase gemessenen Hintergrundsignals als Bezug gewählt, nachdem die Signalintensitäten der entsprechenden Gewebe voneinander subtrahiert worden waren.

Die Formeln für die Errechnung von SNR und CNR lauten [57]:

$$\textbf{SNR} = \frac{\text{Signalintensität des jeweiligen Gewebes (SI(ROI Gewebe))}}{\text{Hintergrundrauschen (SD(ROI Harnblase))}}$$

$$\textbf{CNR} = \frac{\text{(SI (ROI WP)} - \text{SI (ROI PCa))}}{\text{Hintergrundrauschen (SD (ROI Harnblase))}} \text{ bzw. } \frac{\text{(SI (ROI TZ)} - \text{SI (ROI PZ))}}{\text{Hintergrundrauschen (SD (ROI Harnblase))}}$$

SI = Signalintensität, SD = Standardabweichung, ROI = *region of interest*, WP = *whole prostate*, PCa = Gewebe Prostata-Karzinom, PZ = periphere Zone, TZ = Transitionszone

2.4.1.2 Subjektive Bildqualität

Des Weiteren wurde die subjektive Bildqualität der Prostata-Aufnahmen mittels PACS Software (*Picture Archive and Communication System*, Sectra Imtec AB, IDS7, Linköping, Schweden) von zwei verschiedenen Radiologen mit drei bis sieben Jahren Erfahrung in der Auswertung von Prostata-MRT-Untersuchungen unabhängig voneinander anhand einer 5-Punkte Skala als inakzeptabel (1), schlecht (2), durchschnittlich (3), gut (4) oder exzellent (5) eingestuft. Dabei wurden Kriterien wie Artefakte, anatomische Auflösung und Schärfe, Kontrast und der allgemeine subjektive Eindruck miteinbezogen (Tabelle 6). Die Radiologen waren hierbei gegenüber den Ergebnissen des anderen Radiologen sowie gegenüber der Magnetfeldstärke verblindet.

Tabelle 6: **Kriterien der 5-Punkte-Skala zur Bestimmung der subjektiven Bildqualität**

Kriterien zur Bestimmung der subjektiven Bildqualität	
1 inakzeptabel	keine Diagnostik möglich
2 schlecht	schlechter Kontrast, Artefakte schränken die diagnostische Genauigkeit ein
3 durchschnittlich	trotz Artefakten ist eine zufriedenstellende klinische Diagnostik möglich
4 gut	guter Kontrast, wenig Artefakte, keine Einschränkung der diagnostischen Genauigkeit
5 exzellent	exzellenter Kontrast, exzellente Auflösung, keine Artefakte, Hintergrundrauschen ohne Einfluss auf das Signal

2.4.2 Diagnostische Genauigkeit (PI-RADS Klassifikation)

Die Befundung anhand des PI-RADS Systems v1 und v2 der ESUR Leitlinien erfolgte ebenfalls mittels PACS (Sectra Imtec AB, IDS7, Linköping, Schweden) von denselben

beiden Radiologen zu einem anderen Zeitpunkt als die Qualitätsbeurteilung [12, 25]. Zuerst wurden maximal drei der verdächtigsten intraprostatischen Läsionen (Index Läsionen) bei jedem Patienten unter Hinzuziehen der DCE-Sequenz anhand der 3T-Aufnahmen ausgewählt. Die gleichen Index Läsionen wurden dann in den Bildern des 1,5T-MRT identifiziert und markiert. Daraufhin wurde jeder Index Läsion in jeder MRT-Sequenz bei beiden Magnetfeldstärken jeweils ein PI-RADS-Score (1-5) zugeteilt, zusätzlich wurde eine Gesamt-Kategorie aller MRT-Sequenzen (T2W + DWI + ADC) für jeden Patienten errechnet, wobei die Radiologen untereinander und gegenüber der Magnetfeldstärke verblindet waren. Zur genauen Lokalisierung der Läsionen wurde ein 27-Regionen-Schemata verwendet.

2.4.3 Histopathologie

Von den Patienten, welche nach der MRT-Untersuchung eine Probeentnahme erhielten, wurden die Stanzen histopathologisch untersucht gemäß den Empfehlungen der *International Society of Urological Pathology* (ISUP) [20]. Die Probenentnahme erfolgte transrektal entweder Ultraschall-gesteuert (TRUS-PE), MRT-gesteuert (MR-PE) oder beide Verfahren wurden miteinander kombiniert [79-81].

2.4.4 Statistik

Die Studie sollte zeigen, dass der Unterschied von SNR und/oder CNR zwischen den 3T- und 1,5T-MRT-Bildern (jeweils für T2WI und DWI) ≤ 10 % beträgt. Die Wahrscheinlichkeit für einen Fehler 1. Art liegt bei 5 % (0,05), die Teststärke bei 80 %. Die statistische Analyse erfolgte mittels IBM SPSS® Statistics (Version 19, IBM Deutschland GmbH, Ehningen, Deutschland). Es wurden der Mittelwert ± SD oder der Median mit Interquartilsabstand (IQR) erfasst. Nicht-normalverteilte Daten wurden mittels Mann-Whitney U (MWU) Test getestet. Der Cohens Kappa Koeffizient wurde errechnet [82] als Maß für die Übereinstimmung der Einschätzungsergebnisse der zwei verschiedenen Radiologen (Inter-Reader-Reliabilität). Die Inter-Reader-Reliabilität wurde dabei als exzellent ($\kappa > 0,81$), gut ($\kappa = 0,61$-$0,80$), durchschnittlich ($\kappa = 0,41$-$0,60$), ausreichend ($\kappa = 0,21$-$0,40$) oder schlecht ($\kappa \leq 0,20$) eingestuft. Die statistische Signifikanz wurde mit einem p-Wert $< 0,05$ definiert.

3 Ergebnisse

3.1 Patientenkollektiv

Die Studie umfasste 66 Patienten, wobei drei Patienten aus der statistischen Auswertung herausgenommen wurden, da sie die Einschlusskriterien aufgrund von unvollständigen MRT-Aufnahmen nicht erfüllten. Es wurden demnach 63 Patienten in die Studie eingeschlossen (siehe Abb. 7). Die Datenaufnahme erfolgte von September 2013 bis Mai 2014, war also nach ungefähr acht Monaten abgeschlossen. Der maximale Zeitabstand zwischen den Untersuchungen am 3T- und am 1,5T-MRT betrug 33 Tage. Bei 60 Patienten erfolgte die MRT-Untersuchung zum Ausschluss eines PCa aufgrund von erhöhten PSA-Werten. Bei drei der Patienten wurde die MRT im Rahmen des Therapiekonzeptes *Active Surveillance* durchgeführt, d.h. ein PCa war bereits zuvor diagnostiziert worden. 59 Patienten erhielten insgesamt eine Biopsie, wobei in 15 Patienten ein histologisch gesichertes PCa nachgewiesen werden konnte. Vier Patienten erhielten keine Biopsie. Ihnen wurde entweder eine erneute MRT-Untersuchung (n=3) oder eine erneute Vorstellung zur klinischen Bewertung (n=1) empfohlen.

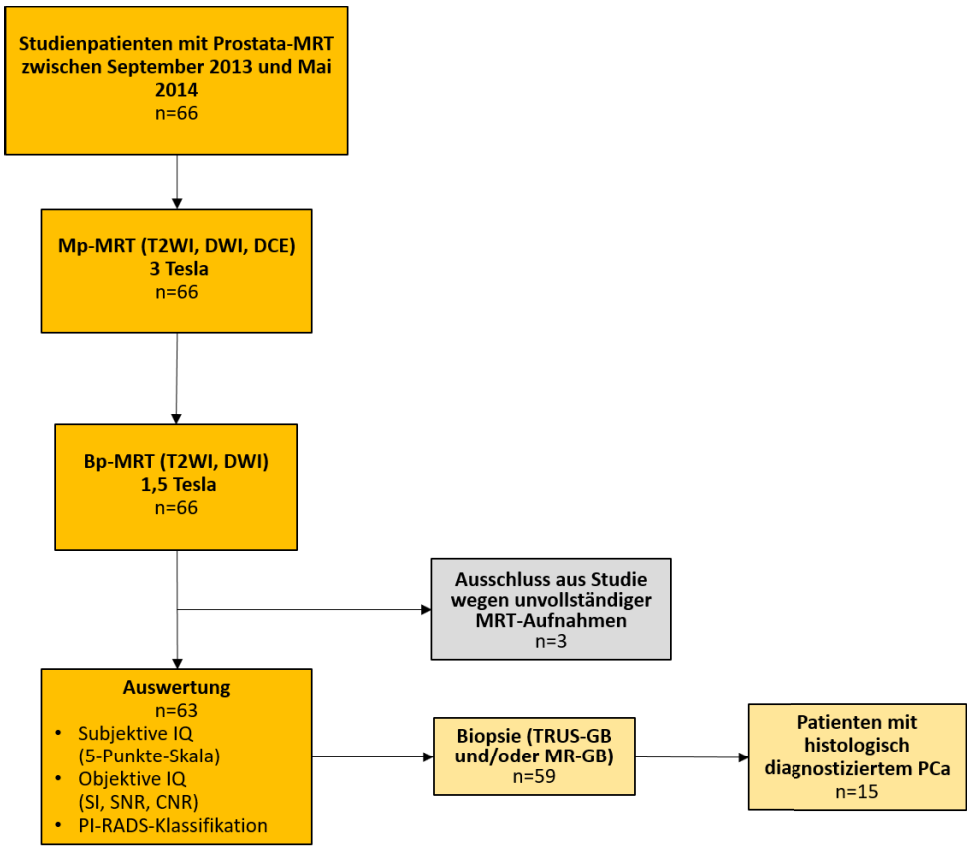

Abb. 7: **Flussdiagramm zum Studienablauf**
MRT = Magnetresonanztomographie, T2WI = T2-gewichtete Bildgebung, DWI = diffusionsgewichtete Bildgebung, DCE = dynamische Kontrastmittel-gestützte Bildgebung, mp-MRT = multiparametrisches MRT, bp-MRT = biparametrisches MRT, IQ = Bildqualität, SI = Signalintensität, SNR = Signal-Rausch-Verhältnis, CNR = Kontrast-Rausch-Verhältnis, TRUS-GB = TRUS-gezielte Biopsie, MR-GB = MR-gezielte Biopsie, PCa = Prostatakarzinom

Die Charakteristika der Patienten wie Alter, PSA-Wert und Prostatavolumen sind in Tabelle 7 dargestellt. Die Patienten waren zwischen 30 und 78 Jahre alt, das durchschnittliche Alter betrug 64 Jahre. Der PSA-Wert aller Probanden reichte von 0,82 ng/ml bis 32 ng/ml, wobei der Median bei 7,7 ng/ml lag. Das durchschnittliche Prostata-Volumen betrug 63 ml und reichte von 15 ml bis 181 ml. Vergleicht man die Patienten-Gruppen mit PCa und die mit benigner Läsion miteinander, so zeigt sich, dass die Patienten mit Karzinom durchschnittlich sechs Jahre älter waren (jeweils 68 ± 7 und 62 ± 9 Jahre). Der mediane PSA-Wert war bei beiden Gruppen jedoch nahezu identisch (PCa: 9,2 ng/ml; benigne: 8,6 ng/ml). Das Prostatavolumen war bei den Patienten mit diagnostiziertem PCa durchschnittlich 15 ml geringer als bei den Patienten mit gutartigen Läsionen (jeweils 51 ± 26 ml und 66 ± 36 ml).

Tabelle 7: **Charakteristika der Patienten und der Läsionen innerhalb der Studienpopulation** [57]

		Gesamt	**Benigne**	**PCa**	**p-Wert[a]**
Patientenanzahl		63	44	15	
Alter [J]	Mittelwert ± SD	64 ± 9	62 ± 9	68 ± 7	**0,03**
PSA [ng/ml]	Median (IQR)	7,7 (5,2-13)	8,6 (5,4-13)	9,2 (6,9-13)	0,7
Prostata-volumen [ml]	Mittelwert ± SD	63 ± 34	66 ± 36	51 ± 26	**0,05**

[a]Mann-Whitney U Test, Fettdruck weist auf einen statistisch signifikanten Unterschied hin
PCa = Prostatakarzinom, SD = Standardabweichung, IQR = Interquartilsabstand, J = Jahre, ng/ml = Nanogramm/Milliliter, ml = Milliliter

3.2 Objektive Bildqualität

Vergleicht man die normierten Signalintensitäten der verschiedenen Zonen der Prostata sowie die von benignem und malignem Prostata-Gewebe bei 3T und 1,5T, so zeigen sich keine statistisch signifikanten Unterschiede für die T2WI- und ADC-Bilder (Tabelle 8).
In den DWI-Sequenzen ist die nSI jedoch bei 3T in der gesamten Prostata sowie in peripherer Zone und Transitionszone signifikant höher als bei den Aufnahmen mit 1,5T (3T: nSI = 1,3 ± 0,5 und 1,5T: nSI = 1,2 ± 0,1, jeweils für gesamte Prostata, PZ und TZ). Dies gilt allerdings nicht für die nSI des PCa in den DWI-Bildern.

Tabelle 8: **Normierte Signalintensitäten (nSI) von gesamter Prostata, peripherer Zone, Transitionszone und Prostatakarzinom bei 3 Tesla und 1,5 Tesla**

Normierte Signalintensitäten (nSI) (Mittelwert±SD)		**3T**	**1,5T**	**p-Wert[a]**
Patienten	Anzahl	63	63	MWU
PCA	Anzahl	15	15	
T2WI (SI/SI Blase)	Prostata	0,4±0,1	0,4±0,1	0,17
	PZ	0,5±0,1	0,5±0,1	0,087
	TZ	0,4±0,1	0,4±0,1	0,085
	PCa	0,3±0,1	0,3±0,1	0,2
DWI (SI/SI Blase)	Prostata	1,3±0, 5	1,2±0,1	**<0,001**
	PZ	1,3±0,5	1,2±0,1	**0,001**
	TZ	1,3±0,5	1,2±0,1	**0,001**
	PCa	1,9±1,3	1,4±0,3	0,3
ADC (SI/SI Blase)	Prostata	0,6±0,1	0,5±0,1	0,2
	PZ	0,6±0,1	0,6±0,1	0,7
	TZ	0,6±0,1	0,5±0,1	0,2
	PCa	0,4±0,1	0,4±0,1	0,6

[a]Mann-Whitney U Test, Fettdruck weist auf einen statistisch signifikanten Unterschied hin.
T = Tesla, PZ = periphere Zone, TZ = Transitionszone, PCa = Prostatakarzinom, T2WI = T2-gewichtete Bildgebung, DWI = diffusionsgewichtete Bildgebung, ADC = *apparent diffusion coefficient*, SI = Signalintensität

Tabelle 9 zeigt das SNR und das CNR des Muskels (M. obturatorius internus), der gesamten Prostata und ihrer unterschiedlichen Zonen sowie des malignen Prostata-Gewebes bei 3T und bei 1,5T in den T2- und DWI-Sequenzen sowie in der ADC-Karte. Betrachtet man das SNR in den T2-Bildern, so zeigt sich in keinem Gewebe ein statistisch signifikanter Unterschied zwischen den beiden Magnetfeldstärken. In den DWI-Bildern jedoch ist das gemessene SNR sowohl im Muskelgewebe als auch in der Prostata, unabhängig von der intraprostatischen Lokalisation, bei den 3T Untersuchungen signifikant höher als bei 1,5T mit beispielsweise einem SNR von 16 ± 2,1 bei 3T und 11 ± 1,4 bei 1,5T innerhalb der gesamten Prostata (p-Wert < 0,001).

Auch in der ADC-Karte ist das SNR im Muskel und in der Prostata inklusive ihrer beiden Zonen signifikant höher bei 3T. Dies gilt allerdings nicht für das SNR im malignen Prostatagewebe, welches bei 3T 7,3 ± 3,0 und bei 1,5T 6,4 ± 1,7 betrug (p-Wert = 0,2).

Das CNR war unter Betrachtung der Abgrenzbarkeit der gesamten Prostata vom malignen Gewebe sowie der zwischen PZ und TZ bei 3T und 1,5T in den T2WI- und in den

ADC-Bildern vergleichbar. In der DWI war das gemessene CNR des Intensitätsverhältnisses zwischen den beiden Prostatazonen allerdings signifikant höher bei 3T mit 0,8 ± 0,8 (0,4 ± 0,4 bei 1,5T). Das CNR von gesamter Prostata und PCa ergab ebenfalls einen Unterschied in der DWI (p-Wert = 0,05).

Tabelle 9: **Signal-Rausch-Verhältnis (SNR) und Kontrast-Rausch-Verhältnis (CNR) bei 3 Tesla und 1,5 Tesla** [57]

Signal-Rausch-Verhältnis (SNR) (Mittelwert±SD)		**3T**	**1,5T**	**p-Wert[a]**
T2WI	Muskel	1,4±0,4	1,4±0,3	0,7
	Prostata	8,5±2,5	8,5±2,6	0,9
	PZ	10±3,2	10±3,5	0,8
	TZ	7,5±2,3	7,7±2,3	0,7
	PCa	5,9±2,5	6,0±1,8	0,7
DWI	Muskel	11±1,8	7,9±1,4	**<0,001**
	Prostata	16±2,1	11±1,4	**<0,001**
	PZ	16±2,4	12±1,6	**<0,001**
	TZ	16±2,3	12±1,4	**<0,001**
	PCa	20±4,4	14±2,5	**<0,001**
ADC	Muskel	1,4±0,5	1,2±0,3	**0,03**
	Prostata	12±2,9	9,0±2,0	**<0,001**
	PZ	13±3,8	9,7±2,5	**<0,001**
	TZ	12±2,7	8,9±1,8	**<0,001**
	PCa	7,3±3,0	6,4±1,7	0,2
***Kontrast-Rausch-Verhältnis* (CNR)** (Mittelwert±SD)		**3T**	**1,5T**	**p-Wert[a]**
T2WI	Prostata - PCa	2,3±1,7	2,7±2,5	1
	PZ - TZ	2,6±2,0	2,7±2,2	0,8
DWI	Prostata - PCa	4,1±3,2	2,1±1,8	0,05
	PZ - TZ	0,8±0,8	0,4±0,4	**<0,001**
ADC	Prostata - PCa	3,7±2,4	3,0±1,8	0,4
	PZ - TZ	1,9±1,8	1,4±1,3	0,2

[a]Mann-Whitney U Test, Fettdruck weist auf einen statistisch signifikanten Unterschied hin.
T = Tesla, SD = Standardabweichung, Muskel = M. obturatorius internus, Prostata = gesamte Prostata, PZ = periphere Zone, TZ = Transitionszone, PCa = Prostatakarzinom, T2WI = T2-gewichtete Bildgebung, DWI = diffusionsgewichtete Bildgebung, ADC = *apparent diffusion coefficient*

Vergleicht man die nSI und das SNR von gesamter Prostata, PZ, TZ und malignem Prostatagewebe bei Patienten mit PCa innerhalb der Gruppen miteinander (Tabelle 10), so konnten sowohl bei den Messungen im 3T-MRT als auch bei denen im 1,5T-MRT jeweils für T2WI, DWI und ADC signifikante Unterschiede gemessen werden, welche bei allen Aufnahmen auf eine höhere oder niedrigere nSI bzw. SNR des PCa zurückzuführen sind. So sind die nSI und das SNR in den T2WI-Bildern und in den ADC-Bildern bei beiden Gerätemodalitäten innerhalb der malignen Läsion signifikant niedriger als in der gesamten Prostata und ihren beiden Zonen. In der DWI sind die nSI und das SNR jedoch in beiden Gruppen (3T und 1,5T) im Bereich des PCa signifikant höher als in der gesamten Prostata, TZ und PZ.

Tabelle 10: **Normierte Signalintensität (nSI) und Signal-Rausch-Verhältnis (SNR) der Prostata und der verschiedenen intraprostatischen Lokalisationen innerhalb der Gruppe von 3 Tesla bzw. 1,5 Tesla bei Patienten mit Prostatakarzinom**

Prostatakarzinom			**Prostata**	**TZ**	**PZ**	**PCa**	**p-Wert[a]**
3T	**nSI**	T2	0,4±0,1	0,4±0,1	0,5±0,1	**0,3±0,1**	**<0,001**
		DWI	1,3±0, 5	1,3±0,5	1,3±0,5	**1,9±1,3**	**0,01**
		ADC	0,6±0,1	0,6±0,1	0,6±0,1	**0,4±0,1**	**<0,001**
	SNR	T2	8,5±2,5	7,5±2,3	10±3,2	**5,9±2,5**	**<0,001**
		DWI	16±2,1	16±2,3	16±2,4	**20±4,4**	**<0,001**
		ADC	12±2,9	12±2,7	13±3,8	**7,3±3,0**	**<0,001**
1,5T	**nSI**	T2	0,4±0,1	0,4±0,1	0,5±0,1	**0,3±0,1**	**<0,001**
		DWI	1,2±0,1	1,2±0,1	1,2±0,1	**1,4±0,3**	**<0,001**
		ADC	0,5±0,1	0,5±0,1	0,6±0,1	**0,4±0,1**	**<0,001**
	SNR	T2	8,5±2,6	7,7±2,3	10±3,5	**6,0±1,8**	**<0,001**
		DWI	11±1,4	12±1,4	12±1,6	**14±2,5**	**<0,001**
		ADC	9,0±2,0	8,9±1,8	9,7±2,5	**6,4±1,7**	**<0,001**

[a]Mann-Whitney U Test, Fettdruck weist auf einen statistisch signifikanten Unterschied hin.
T = Tesla, nSI = normierte Signalintensität, Prostata = gesamte Prostata, PZ = periphere Zone, TZ = Transitionszone, PCa = Prostatakarzinom, T2WI = T2-gewichtete Bildgebung, DWI = diffusions- gewichtete Bildgebung, ADC = *apparent diffusion coefficient*

3.3 Subjektive Bildqualität

Die durchschnittliche subjektive Bildqualität, welche anhand der 5-Punkte-Skala ermittelt worden war, war bei beiden Radiologen bei den Untersuchungen mit dem 3T-MRT signifikant besser als bei denen im 1,5T-MRT (Tabelle 11). Dies gilt sowohl für T2WI und ADC (p-Wert jeweils 0,01) als auch für die DWI (p-Wert jeweils < 0,001). Alle Werte für die Bilder bei 3T lagen zwischen 4,1 ± 0,7 und 4,2 ± 1,0, während die Werte bei 1,5T 3,5 ± 0,8 bis 3,9 ± 0,6 betrugen.

Tabelle 11: **Subjektive Bildqualität (IQ) beider Radiologen (R1 und R2) anhand einer 5-Punkte-Skala bei 1,5 Tesla und 3 Tesla** [57]

Subjektive IQ (Mittelwert±SD)		**3T**	**1.5 T**	**p-Wert[a]**
Patienten	**Anzahl**	**63**	**63**	**MWU**
R1	**T2WI**	4,2±1,0	3,8±0,8	**0,01**
	DWI	4,1±0,8	3,5±0,8	**<0,001**
	ADC	4,1±0,7	3,8±0,6	**0,01**
R2	**T2WI**	4,2±0,9	3,8±0,8	**0,01**
	DWI	4,2±0,8	3,6±0,8	**<0,001**
	ADC	4,2±0,7	3,9±0,6	**0,01**

[a]Mann-Whitney U Test, Fettdruck weist auf einen statistisch signifikanten Unterschied hin.
T = Tesla, T2WI = T2-gewichtete Bildgebung, DWI = diffusionsgewichtete Bildgebung,
ADC = a*pparent diffusion coefficient*

Die Abbildung 8 zeigt Ergebnisse der Prostata-MRT-Untersuchung bei einem Patienten bei 1,5T und bei 3T als Beispiel für die subjektive Bildqualität. Es wird deutlich, dass T2-gewichtete Bilder und ADC-Karten bei beiden Gerätemodalitäten von vergleichbarer Qualität waren, während die Bildqualität in den diffusionsgewichteten Bildern bei 3T der Aufnahme bei 1,5T überlegen war. Das PCa, welches hier in der links-anterioren Transitionszone zu sehen ist, ist aber bei beiden Magnetfeldstärken detektierbar.

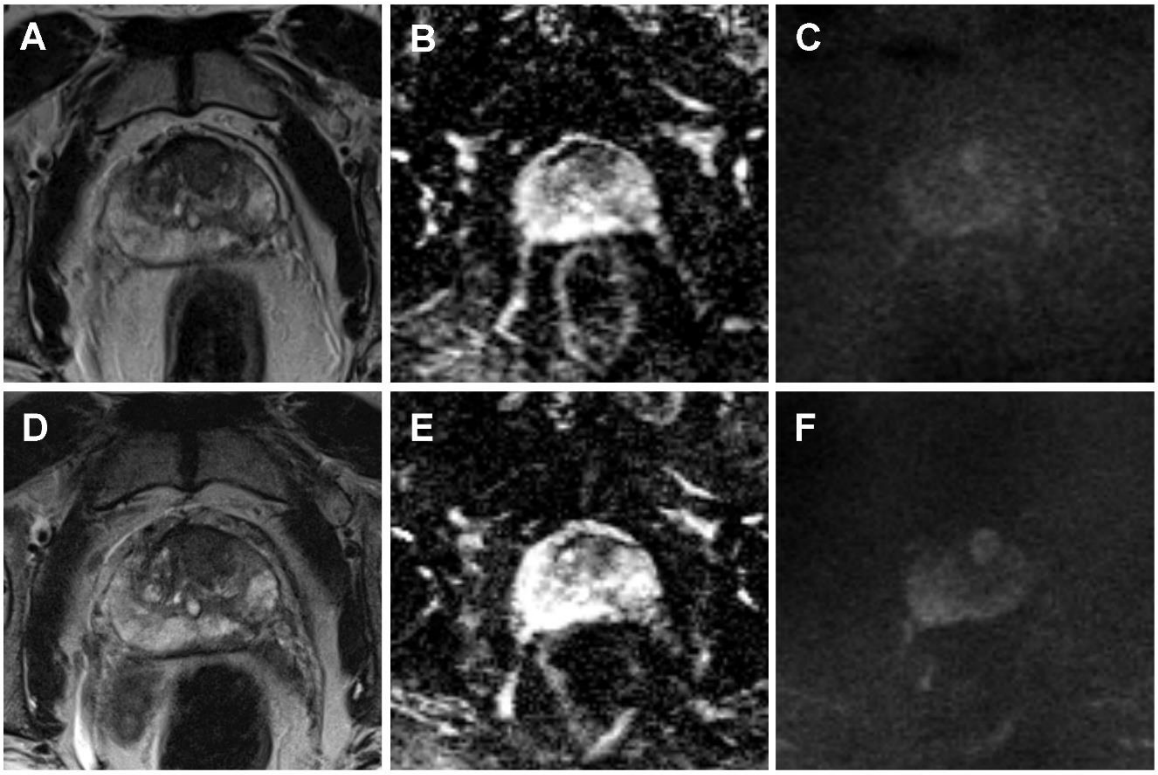

Abb. 8: **Beispiel der Bildqualität bei 1,5 Tesla (A-C) und bei 3 Tesla (D-F) bei T2-gewichteten Bildern (A und D), ADC-Karten (B und E) und diffusionsgewichteten Bildern (C und F)**

3.4 Diagnostische Genauigkeit und Prostatakarzinomdetektion mittels PI-RADS-Klassifikation

Insgesamt wurden 170 intraprostatische Läsionen befundet, indem ihnen eine PI-RADS-Kategorie (1-5) zugeteilt wurde. Tabelle 12 stellt die ermittelten durchschnittlichen PI-RADS-Scores beider Radiologen bei 1,5T und bei 3T dar in T2-gewichteten und diffusionsgewichteten Sequenzen sowie die Gesamt-PI-RADS-Kategorie. Es werden die PI-RADS-Kategorien sowohl für alle Untersuchungen beschrieben als auch jeweils für Aufnahmen von Patienten mit histologisch nachgewiesenem PCa und von Patienten, in deren Biopsie kein PCa diagnostiziert wurde. Nicht nur die einzelnen Scores für T2- und DWI-Bilder, sondern auch die Gesamt-PI-RADS-Kategorien waren für die Untersuchungen bei beiden Feldstärken und beiden Beurteilern ähnlich. Weder bei den allgemeinen Scores noch bei denen für benignes oder malignes Prostata-Gewebe ergab sich ein signifikanter Unterschied zwischen 3T und 1,5T. Allerdings war die PI-RADS-Kategorie von Läsionen, welche sich später als histopathologisch maligne herausstellten, deutlich höher als diejenige von benignen Läsionen. Patienten mit PCa erhielten weder bei 3T noch bei 1,5T eine Gesamt-PI-RADS-Kategorie unterhalb von 4. So lag die Gesamt-PI-RADS-Kategorie von malignen Läsionen bei 4,5 ± 0,6 im 3T-MRT bei beiden Radiologen und bei 4,5 ± 0,6 (R1) und 4,4 ± 0,6 (R2) im 1,5T-MRT. Benigne Läsionen hingegen wurden durchschnittlich

mit einer Gesamt-PI-RADS-Kategorie von 2,9 ± 0,8 (R1) bzw. 3,0 ± 0,8 (R2) bei den 3T-Bildern bewertet und mit einem Score von 2,8 ± 0,8 (R1) bzw. 3,0 ± 0,7 (R2) bei den Aufnahmen vom 1,5T-MRT.

Tabelle 12: ***Prostate Imaging Reporting and Data System*** **(PI-RADS v2)** ***Scores*** **beider Radiologen (R1 und R2) jeweils bei 3 Tesla und 1,5 Tesla** [57].

PI-RADS-Klassifikation (Mittelwert±SD)		**3T**	**1,5T**	**p-Wert[a]**
R1	T2WI	2,9±1,0	2,9±1,0	0,8
	DWI	2,9±1,0	2,8±1,0	0,2
	Gesamt	3,3±1,0	3,3±1,0	0,7
R2	T2WI	3,0±0,9	3,0±0,9	1
	DWI	3,0±0,9	3,0±0,9	0,7
	Gesamt	3,4±1,0	3,4±0,9	0,9
PI-RADS-Klassifikation (PCa)			**n = 15**	
R1	T2WI	4,4±0,8	4,4±0,8	1,0
	DWI	4,5±0,7	4,3±0,8	0,5
	Gesamt	4,5±0,6	4,5±0,6	1,0
R2	T2WI	4,3±0,8	4,3±0,8	0,9
	DWI	4,4±0,7	4,4±0,7	0,9
	Gesamt	4,5±0,6	4,4±0,6	0,8
PI-RADS-Klassifikation (benigne)			**n = 44**	
R1	T2WI	2,6±0,8	2,7±0,7	0,7
	DWI	2,6±0,7	2,5±0,7	**0,05**
	Gesamt	2,9±0,8	2,8±0,8	0,6
R2	T2WI	2,7±0,7	2,7±0,7	0,9
	DWI	2,7±0,7	2,7±0,7	0,6
	Gesamt	3,0±0,8	3,0±0,7	1

[a]Mann-Whitney U Test, Fettdruck weist auf einen statistisch signifikanten Unterschied hin.
T=Tesla, T2WI=T2-gewichtete Sequenz, DWI=diffusionsgewichtete Sequenz, Gesamt=Gesamt-PI-RADS-Score

Daraus resultiert ein signifikanter Unterschied der Gesamt-PI-RADS-Kategorien zwischen benignen und malignen Befunden bei beiden Feldstärken, der sich sowohl für PI-RADS v1 als auch für PI-RADS v2 feststellen lässt ($p < 0,001$) und in Tabelle 13 dargestellt ist.

Tabelle 13: ***Prostate Imaging Reporting and Data System Scores* Version 1 (PI-RADS v1) vs. Version 2 (PI-RADS v2) für benigne und maligne Läsionen im Vergleich**

Patienten	insgesamt	benigne	PCA	p-Wert[a]
Anzahl	63	44	15	
PI-RADS v1	3,7 ± 0,9	3,4 ± 0,8	4,6 ± 0,5	**< 0,001**
PI-RADS v2	3,3 ± 1,0	2,9 ± 0,8	4,5 ± 0,6	**< 0,001**
Läsionen	170			

[a]Mann-Whitney U Test, Fettdruck weist auf einen statistisch signifikanten Unterschied hin.
PCA=Prostatakarzinom

3.5 *Inter-reader* Vergleichbarkeit

Die Errechnung des Cohens Kappa Koeffizienten ergab eine exzellente Übereinstimmung (κ > 0,81) zwischen den beiden Radiologen (siehe Tabelle 14). Dies gilt sowohl für die Beurteilung der subjektiven Bildqualität (κ: 0,93 - 0,94 bei 3T und κ: 0,90 - 0,96 bei 1,5T) als auch für die Ermittlung der PI-RADS-Kategorie (κ: 0,90 - 0,96 bei 3T und κ: 0,88 - 0,93 bei 1,5T).

Tabelle 14: ***Inter-reader* Reliabilität der Bildqualität und der PI-RADS-Bewertung bei 3 Tesla und 1,5 Tesla** (errechnet mittels Cohens Kappa Koeffizienten) [57]

		3T	1,5T
Bildqualität (IQ)	**T2WI**	0,94	0,95
	DWI	0,93	0,96
	ADC	0,94	0,90
PI-RADS-Klassifikation	**T2WI**	0,94	0,91
	DWI	0,90	0,88
	Gesamt	0,96	0,93

T=Tesla, PI-RADS=*Prostate Imaging Reporting and Data System*, T2WI=T2-gewichtete Bildgebung, DWI=diffusionsgewichtete Bildgebung, ADC=*apparent diffusion coefficient,* Gesamt=Gesamt-PI-RADS-Kategorie

4 Diskussion

4.1 Subjektive und objektive Bildqualität

Die Verwendung einer höheren Magnetfeldstärke in der MRT-Bildgebung verspricht eine Verbesserung der Bildqualität, insbesondere durch ein höheres Signal-Rausch-Verhältnis (SNR). Dieser Vorteil kann für eine höhere räumliche Auflösung oder eine verkürzte Untersuchungszeit genutzt werden, die zudem häufig mit weniger Bewegungsartefakten verbunden ist. Da das SNR linear mit der Magnetfeldstärke ansteigt, müsste es bei 3T theoretisch doppelt so hoch sein wie bei 1,5T. Dies ist allerdings nur bei optimalen Bedingungen der Fall, sodass man tatsächlich nur mit einer 1,7- bis 1,8-fachen Erhöhung des SNR rechnen kann. Durch eine höhere geometrische Auflösung in den axialen Bildern sind in Hinsicht auf die Prostatakarzinomdetektion auch eine verbesserte Darstellung von Gewebeveränderungen und deren Charakterisierung möglich, was dementsprechend zu einer besseren diagnostischen Genauigkeit führen sollte [48, 57].

Da die erhöhte Feldstärke allerdings auch mit einigen Nachteilen wie beispielsweise einer erhöhten Relaxationszeit, Energiedeposition, Signalheterogenität sowie vermehrten Artefakten einhergeht, können Veränderungen des Sequenzprotokolls, die diese Effekte verhindern sollen, zum Teil zu einer erhöhten Untersuchungsdauer und sogar zu einem erniedrigten SNR führen [12, 48].

Die Ergebnisse unserer Studie zeigen, dass die objektive Bildqualität der T2WI-Sequenzen bei beiden Magnetfeldstärken vergleichbar war, da ähnliche Werte für CNR und SNR erzeugt werden konnten. Die normierte Signalintensität (nSI) und das CNR waren zudem nicht nur in den T2WI-Messungen, sondern auch bei den ADC-Bildern ähnlich. Dies war unter Optimierung der Aufnahmeparameter der 1,5T-Untersuchungen möglich, indem die Anzahl der Signalmittelungen erhöht wurde (siehe Sequenzprotokoll Tabelle 6). Das bedeutet, dass für die Untersuchungen am 1,5T-MRT im Vergleich zu denen am 3T-MRT eine erhöhte Anzahl an Einzelakquisitionen bzw. häufigere Wiederholungen der jeweiligen Messungen der Bildinformation durchgeführt wurden, bevor diese dann gemittelt wurden und letztendlich das fertige MRT-Bild ergaben. Da das MR-Signal in der Regel unverändert bleibt, das Hintergrundrauschen aber zufällig ist, kann durch die Mittelung das Rauschen minimiert und das SNR erhöht werden. Weil die Messzeit linear mit der Anzahl der Mittelungen wächst, verlängerte sich daher die Untersuchungszeit.

Unsere Ergebnisse korrelieren mit den Empfehlungen, welche aus der Zusammenarbeit zwischen dem *American College of Radiology* (ARC), der *European Society of Urogenital Radiology* (ESUR) und der *AdMeTech Foundation* hervorgehen (*PI-RADS Prostate Imaging – Reporting and Data System: 2015, Version 2*) [12]. Denn obwohl die meisten Mitglieder des PI-RADS-Lenkungsausschusses 3T für die Prostata-MRT bevorzugen, betonten sie, dass beide Magnetfeldstärken unter Verwendung der neuesten Scanner und

Technologien und unter Optimierung der Aufnahmeparameter und des Sequenzprotokolls ein adäquates SNR erzielen und gute Untersuchungsergebnisse liefern können [12]. Diverse Studien berichteten ebenso über eine vergleichbare Bildqualität von 1,5T und 3T in T2WI-Bildern [77, 83, 84]. All diese Studien verwendeten allerdings bei 1,5T eine ERC oder eine kombinierte Endorektal-Körperspule. Die Autoren von PI-RADS v2 hielten die Verwendung einer ERC nicht grundsätzlich für notwendig, obwohl durch die Kombination einer Oberflächen-Körperspule mit einer ERC das beste SNR erzielt werden könnte [12]. Insbesondere 3T-MRTs liefern jedoch ohne ERC eine gute Bildqualität und werden zur Prostatadiagnostik häufiger bzw. vermehrt eingesetzt [12, 25, 36, 46]. Dies wird darauf zurückzuführen sein, dass eine MRT mit ERC nicht nur kosten- und zeitintensiver ist, sondern auch zu deutlich mehr Unbehagen und weniger Akzeptanz auf Seiten der Patienten und teils zur Ablehnung der Untersuchung führt. Außerdem erfolgt eine Deformierung der Drüse durch die ERC und die Bildgebung kann vermehrt Artefakte aufweisen [12]. Diese Einschätzung deckt sich mit Ergebnissen von Husband et al., welche bereits 1998 über eine signifikant bessere Bildqualität mit Körperspule im Vergleich zur ERC bei 1,5T berichteten, was sie vor allem darin begründet sahen, dass die Messungen ohne ERC weniger Artefakte aufwiesen [45]. Ergebnisse anderer Studien, welche die Bildqualität bei 1,5T mit und ohne ERC verglichen, sahen jedoch einen signifikanten Vorteil für die Verwendung der ERC in T2WI-Sequenzen [40, 43]. Torricelli et al. bewerteten die Bildqualität bei 1,5T mit ERC als nur geringfügig besser als bei 3T ohne ERC, da sich ein signifikanter Unterschied ausschließlich bezüglich der Darstellung des Tumors und Infiltration von Kapsel und Samenbläschen zeigte, nicht aber beispielsweise in der Darstellung von Apex und neurovaskulärem Bündel [85]. Beyersdorff et al. kamen hingegen zu dem Ergebnis, dass die Verwendung von 1,5T mit ERC der Goldstandard sein sollte, solange man keine ERC für 3T-MRT-Geräte zur Verfügung hätte. In ihren Untersuchungen reichte das SNR trotz der höheren Feldstärke bei 3T nicht an das SNR bei 1,5T mit ERC heran. Dies resultierte in dieser Studie in einer signifikant besseren Bildqualität, was sich insbesondere in einer besseren Tumorabgrenzung, der Darstellung der Kapsel und der verschiedenen Zonen der Prostata zeigte. Zudem wurden weniger Artefakte bei 1,5T verzeichnet, selbst wenn sich keine signifikanten Unterschiede bezüglich der Stadieneinteilung zeigten [47]. Park et al. konnten keinen signifikanten Unterschied in der Bildqualität feststellen und fanden weniger Artefakte bei 3T ohne ERC im Vergleich zu 1,5T mit ERC, wiesen aber darauf hin, dass sie eine Spule mit mehr Kanälen verwendeten sowie eine kürzere Aufnahmezeit vorlag im Vergleich zu der Studie von Beyersdorff et al. [47, 77]. Auch Shah et al. fanden mehr Artefakte in den Bildern bei 1,5T mit ERC. Insgesamt waren sowohl Bildqualität als auch die diagnostische Genauigkeit in beiden Kohorten aber vergleichbar [83].

Im Rahmen diverser Studien wurden Untersuchungen ausschließlich am 3T-MRT jeweils mit und ohne ERC durchgeführt. Heijmink et al. kamen zu dem Schluss, dass eine ERC bei 3T-Scannern von Vorteil sei, da ihre Studie eine signifikant bessere Bildqualität und Tumorlokalisation unter Verwendung einer ERC lieferte im Vergleich zu 3T-Scannern ohne ERC [49]. Auch in einer aktuelleren Studie von Gawlitza et al. schnitten die Aufnahmen mit ERC hinsichtlich der Bildqualität signifikant besser ab [86].

Bloch et al. wiesen ebenso darauf hin, dass 3T-Scanner mit ERC eine hohe räumliche Auflösung erzielten, die patho-anatomische Details in T2WI-Bildern sichtbar machten, welche bei 1,5T oder auch 3T ohne ERC gar nicht erst gesehen werden könnten [50]. Sie waren der Meinung, dass die erhöhte Signalheterogenität und vermehrte Artefakte, welche mit einer erhöhten Magnetfeldstärke einhergehen könnten, keinen Einfluss auf die Bildqualität von endorektalen MRT-Untersuchungen der Prostata hätten und dass der Mehrgewinn, den die hohe räumliche Auflösung erziele, überwiege. Diese Studie schloss allerdings nur sechs Patienten ein, welche kein PCa hatten. Kim et al. hingegen sahen keinen statistisch signifikanten Unterschied bezüglich des SNR, auch wenn diese in den 3T-Aufnahmen ohne ERC etwas niedriger war als bei 3T mit ERC in den T2WI-Sequenzen [46]. Da es aber kaum direkte Vergleiche zwischen 1,5T- und 3T-MRT ohne ERC gibt, lassen sich die Ergebnisse unserer Studie nicht gänzlich mit diesen Studien vergleichen.

Gemäß dem PI-RADS-Lenkungsausschuss kann die Bildqualität bei 1,5T und 3T jedoch auch ohne ERC gleichwertig sein. Die Mitglieder des Ausschusses sind zwar der Meinung, dass die Bildqualität bei 3T ohne ERC mit der bei 1,5T mit ERC vergleichbar sei, aber sie betonen ebenso wie andere Autoren [36], dass MRT-Untersuchungen bei 1,5T ohne ERC Ergebnisse mit einer ausreichend guten Bildqualität liefern, solange die mp-MRT und neue 1,5T-Scanner verwendet werden, da das SNR von verschiedenen technischen Faktoren abhängt. Sie sehen den Vorteil einer ERC vor allem bei großen, korpulenten Patienten sowie bei DWI- und DCE-Sequenzen, da das SNR hier beeinträchtigt sein kann [12].

Betrachtet man die DWI-Bilder unserer Untersuchungen, zeigten sich statistisch signifikante Unterschiede nicht nur in dem SNR, sondern auch bezüglich nSI und CNR, da es bei 1,5T zu einer deutlichen Signalabsenkung kam. Die SNR-Werte waren bei den DWI- und bei den ADC-Bildern signifikant höher bei 3T als bei 1,5T. Bei nSI und CNR war der Unterschied nur in den DWI-Bildern statistisch signifikant [57].

Mazaheri et al., die in ihrer Studie bei beiden Feldstärken eine ERC verwendeten, konnten ebenfalls nachweisen, dass das SNR in DWI-Bildern des 3T-MRTs signifikant höher war als bei 1,5T [87]. Sie wiesen aber gleichzeitig darauf hin, dass die Bilder bei 3T mehr geometrische Verzerrungen und Bewegungsartefakte lieferten. Im gleichen Jahr wurde eine weitere Studie veröffentlicht, welche SNR und ADC-Werte von DWI-Bildern verglich, die von 3T-Scannern mit kombinierter Endorektal- und Körperspule sowie nur mit

Körperspule erzeugt wurden. Hierbei ergaben sich signifikant niedrigere SNR- und ADC-Werte in den DWI-Bildern ohne ERC [88].

In unseren Ergebnissen war das SNR der T2WI-Sequenzen allgemein deutlich niedriger als das SNR der DWI-Bilder. Vermutlich liegt das daran, dass wir zur Errechnung des SNR das Hintergrundrauschen als Standardabweichung der in der Blase gemessenen Signalintensität definiert haben und die Signalintensität des Urins in der Blase in der T2WI sehr hoch war [57].

Während die objektive Bildqualität für die T2WI-Sequenzen in unserer Studie andere Ergebnisse liefert als für die DWI- Sequenzen, ist die subjektiven Bildqualität nicht von der Art der Sequenz abhängig. Beide Radiologen, die die MRT-Bilder ausgewertet haben, hielten die 1,5T-MRT-Bilder sowohl in der T2WI- als auch in DWI- und ADC-Sequenzen subjektiv für signifikant schlechter. Die subjektive Bildqualität war also bei 3T der Bildqualität bei 1,5T signifikant überlegen [57].

Betrachtet man nun die Ergebnisse der verschiedenen Studien, wird deutlich, dass die Aussagen und Empfehlungen hinsichtlich der Magnetfeldstärke und der Verwendung einer ERC nicht einheitlich und eindeutig sind. Dabei sind vor allem die Unterschiede in der Durchführung der Studien und der verwendeten Technologien zu beachten, welche nicht nur die Magnetfeldstärke und die Art der Spule, sondern auch die Auswahl der Aufnahmeparameter und Sequenzprotokolle sowie die zu untersuchenden Endpunkte betreffen. Dadurch wird es erschwert, verschiedene Studien zu vergleichen und deren Ergebnisse zu interpretieren [53]. Parameter wie die Studiengröße, die Anzahl der Kanäle der Spule und die Aufnahmezeit beeinflussen die Bildqualität erheblich und unterscheiden sich in den meisten Studien [77].

Unterschiede gibt es auch in der Wahl der untersuchten Sequenzen. Während wir sowohl T2WI- als auch DWI-Sequenzen ermittelten, führten die meisten Prostata-MRT-Studien nur T2WI-Messungen durch, was u.a. der Tatsache geschuldet sein dürfte, dass das mp-MRT noch nicht lange eine standardisierte Anwendung findet [49, 53, 83].

Neuere Studien schließen oft DWI- [86-88] oder DCE-Sequenzen [50, 78] mit ein. Gawlitza et al., die den gleichen 3T-MRT-Scanner von Siemens mit einer 6-Kanal-Körperspule wie wir verwendeten, generierten zwar DWI-Sequenzen, sie unterschieden im Gegensatz zu uns aber nicht zwischen T2WI- und DWI-Bildern in der Beurteilung der Bildqualität, was einen direkten Vergleich mit unseren Ergebnissen erschwert [86].

Neben der verwendeten Technologie sind auch die Art der Datenaufnahme und deren Dokumentation und Analyse von Bedeutung. So wird in unserer Studie beispielsweise zwischen objektiver und subjektiver Bildqualität unterschieden. Während die meisten Studien nur die subjektive Bildqualität beurteilten, gingen nur einige zusätzlich auf das SNR ein [47, 87, 88].

Zur Ermittlung der subjektiven Bildqualität wurde in unserer Studie eine 5-Punkte-Skala verwendet, welche von exzellent bis inakzeptabel reichte (Tabelle 6). Da es kein einheitliches Bewertungssystem zur Bestimmung der subjektiven Bildqualität gibt und die Kriterien sich z.T. unterscheiden oder in anderen Studien gar nicht detailliert definiert sind, ist ein direkter Vergleich bezüglich der subjektiven Bildqualität unserer Daten mit anderen Studien nur sehr eingeschränkt möglich. Gawlitza et al. verwendeten zwar ebenso eine 5-Punkte-Skala zur Bewertung der Bildqualität, sie orientierten sich aber an Kriterien, die Heijmink et al. zuvor definiert hatten. Es erfolgte keine allgemeine Bewertung der Bildqualität, sondern es wurde zwischen Punkten unterschieden, welche wichtig zur Beurteilung der Lokalisation der Läsion sind wie die Sichtbarkeit der verschiedenen Zonen, sowie solchen, die bei der Stadieneinteilung eine Rolle spielen wie die Sichtbarkeit der Prostatakapsel und des neurovaskulären Bündels. Jeder dieser Punkte wurde dann einzeln bewertet [49, 86].

In unserer Studie wurde hingegen die allgemeine subjektive Bildqualität beurteilt, d.h. jede Prostata-MRT-Untersuchung erhielt jeweils einen Punkt zwischen 1 und 5, wobei die Bildqualität von T2WI, DWI und ADC-Karte einzeln bewertet wurde. Es flossen ebenso Kontrast, Auflösung und Artefakte in die Bewertungskriterien unserer Aufnahmen mit ein. Dadurch wurden Punkte wie Sichtbarkeit der verschiedenen Zonen und anatomischen Strukturen ebenso miteinbezogen, ohne dass es notwendig war, neun verschiedene Punkte einzeln zu bewerten. Das ermöglichte eine einfachere Darstellung und Auswertung der subjektiven Bildqualität und zudem konnten die verschiedenen Sequenzen einzeln betrachtet werden [57, 86].

In anderen Studien wurde ähnlich vorgegangen, um die Bildqualität zu beurteilen, und neben einem allgemeinen Score wurde insbesondere auf die Darstellung anatomischer Strukturen eingegangen [83-85]. Viele Studien gingen des Weiteren detailliert auf Artefakte ein, welche die Diagnostik beeinflussen können [49, 83, 86].

Vergleiche mit Ergebnissen anderer Studien sind ebenfalls erschwert, wenn beispielsweise nicht offengelegt wird, anhand welcher Kriterien die Bildqualität beurteilt worden ist. Dies ist bei Block et al. der Fall, die auch bei 3T die Verwendung einer ERC empfehlen [50].

4.2 Diagnostische Genauigkeit und Karzinomdetektion

Die Ergebnisse unserer Studie zeigen bei 3T eine deutlich bessere subjektive Bildqualität sowie in den DWI-Sequenzen ein signifikant höheres SNR bei 1,5T [57]. Wichtig ist jedoch, ob sich daraus auch ein relevanter Einfluss auf die diagnostische Genauigkeit und die Karzinomdetektion ergibt. Generell ist anzunehmen, dass ein höheres SNR mit einer höheren räumlichen Auflösung einhergeht. Eine verbesserte Sichtbarkeit von Läsionen und deren Charakterisierung sollten damit möglich sein [48].

Unsere Untersuchungen ergaben keine signifikanten Unterschiede in der PI-RADS-Kategorie zwischen den beiden Magnetfeldstärken [57]. Beide Radiologen erzielten bei 3T und bei 1,5T in ihrer Bewertung sowohl bei den T2WI- und DWI-Sequenzen als auch im Gesamtscore ähnliche Werte. Unabhängig von der Magnetfeldstärke erreichten Patienten mit histologisch-diagnostiziertem PCa deutlich höhere PI-RADS-Werte im Vergleich zu Patienten mit benignen Läsionen. So zeigten sich bei 1,5T und bei 3T signifikante Unterschiede zwischen benignen und malignen Läsionen sowohl für PI-RADS v1 als auch für PI-RADS v2 (Tabelle 13).

Trotz Unterschieden in der Bildqualität war eine Vergabe der PI-RADS-Kategorien demnach unabhängig von der Magnetfeldstärke. Die Magnetfeldstärke zeigte somit in unserer Studie keinen relevanten Einfluss auf die diagnostische Genauigkeit [57].

Unsere Analyse deckt sich mit den Ergebnissen anderer Untersuchungen. Eine Studie, welche ebenfalls 1,5T- und 3T-Kernspintomographen ohne ERC in ihren Untersuchungen verwendete, ergab gleichwertige Detektionsraten für beide Magnetfeldstärken sowie exzellente negative Vorhersagewerte und moderate positive Vorhersagewerte [89]. Die Untersuchungen ergaben zudem ebenfalls eine signifikante Korrelation zwischen PI-RADS-Klassifikation und einem klinisch signifikanten PCa, wobei kein Vergleich der PI-RADS-Kategorie zwischen den beiden Magnetfeldstärken durchgeführt wurde. Sertdemir et al., die eine ERC bei beiden Magnetfeldstärken benutzten, sahen keine Unterschiede in der Differenzierung von malignem und benignem Prostatagewebe bei den DCE-Sequenzen [78]. Torricelli et al. beschrieben bezüglich einiger Faktoren, welche die Tumordarstellung betreffen, eine bessere Bildqualität bei 1,5T mit ERC im Vergleich zu 3T ohne ERC, die diagnostische Genauigkeit, Spezifität, Sensitivität, sowie positiver und negativer Vorhersagewert waren aber bei beiden Methoden vergleichbar [85].

Andere Studien kamen zu dem Schluss, dass das 3T-MRT ohne ERC dem 1,5T-MRT mit ERC weder hinsichtlich der Bildqualität noch bezüglich der diagnostischen Genauigkeit überlegen war [77, 83]. In einer weiteren Studie wurden Untersuchungen bei 1,5T mit Körperspule und bei 3T sowohl mit Körperspule als auch mit kombinierter Endorektal-Körperspule durchgeführt [90]. Die Ergebnisse zeigten, dass weder die Magnetfeldstärke noch die verwendete Spule die Detektionsrate beeinflussten. Bratan et al. sahen die Detektionsrate insbesondere durch die Charakteristik des Tumors beeinflusst, da die Raten anstiegen, je höher das Volumen und der *Gleason-Score* des Tumors waren. So lag die Detektionsrate bei einem *Gleason-Score* > 7 und einem Volumen > 2 ml bei 100 %. Die Autoren der Studie waren der Meinung, dass weniger die Signalstärke dazu führt, ein PCa in der MRT zu übersehen, als vielmehr der mangelnde Kontrast zum umgebenden Gewebe. Während einige Studien keine statistischen Unterschiede hinsichtlich Sensitivität, Spezifität und diagnostischer Treffsicherheit bei 3T mit oder ohne ERC feststellten [46], legten diverse

Untersuchungen nahe, dass die ERC nicht nur bei 1,5T einen deutlichen diagnostischen Vorteil aufweist, sondern auch bei einer Magnetfeldstärke von 3T konnte gezeigt werden, dass die diagnostische Treffsicherheit mit ERC überlegen und die Diagnostik ohne ERC limitiert ist [37, 39, 49, 91].

In der PROMIS-Studie hingegen erzielten Untersuchungen mittels 1,5T-MRT ohne ERC exzellente Ergebnisse bezüglich Sensitivität und negativem Vorhersagewert [92]. Die Ergebnisse der PRECISION-Studie lassen ebenso darauf schließen, dass die Prostatakarzinomdetektion mittels mp-MRT bei 1,5T und bei 3T, sowohl mit als auch ohne ERC möglich ist [93]. Die Studie schloss 500 Patienten mit Verdacht auf ein PCa ohne vorher stattgefundene Biopsie an 25 Zentren aus 11 verschiedenen Ländern mit ein. Die Patienten erhielten entweder eine TRUS-gesteuerte Standard-Biopsie oder eine mp-MRT der Prostata, welcher eine MRT-geführte Biopsie folgte, insofern die PI-RADS-Kategorie ≥ 3 war. Dabei wurden die MRT-Untersuchungen sowohl bei 3T als auch bei 1,5T und jeweils zum Teil mit kombinierter Endorektal-Körperspule, überwiegend jedoch nur mit Körperspule durchgeführt. Die Autoren gingen zwar nicht darauf ein, inwiefern Magnetfeldstärke und ERC die Prostatakarzinomdetektion beeinflussten. Jedoch wird durch die Studie die hohe klinische Relevanz der Prostata-MRT belegt, da die MRT mit MRT-GB im Vergleich zur Standard-TRUS-Biopsie sowohl mehr klinisch signifikante PCa als auch weniger nicht klinisch signifikante Karzinome diagnostizierte. Dies ist im Hinblick auf Überdiagnose und Übertherapie von Karzinomen, die eigentlich keiner Behandlung bedürfen, von Vorteil. Des Weiteren mussten insgesamt weniger Männer biopsiert werden und insgesamt wurden weniger Stanzen benötigt, von denen die MR-gezielten Stanzen prozentual mehr malignes Gewebe enthielten im Vergleich zu den Patienten mit TRUS-gesteuerter Biopsie.

Zu beachten ist, dass sich mit unseren Untersuchungen keine Aussage bezüglich der Karzinomdetektionsraten machen lässt und nur einige der Studien wie wir das *Prostate Imaging Reporting and Data System* zur Befundung verwendeten [86, 89, 93]. Insbesondere die PRECISION-Studie macht die Bedeutung der PI-RADS-Klassifikation als Befundsystem deutlich. Beispielsweise war unter den Patienten mit einem positiven MRT-Befund (PI-RADS ≥ 3) der prozentuale Anteil von Männern mit einem klinisch signifikanten PCa am höchsten unter Studienteilnehmern mit einer PI-RADS-Kategorie von 5, gefolgt von denen mit einem Score von 4 und 3. So hatten 83 % der Männer mit einer PI-RADS-Kategorie von 5 ein relevantes PCa, gefolgt von 60 % derer mit einer PI-RADS-Kategorie von 4. Bei einer PI-RADS-Kategorie von 3 konnte noch bei 12% ein signifikantes PCa histologisch diagnostiziert werden [93]. Eine weitere Studie verwendete ebenso die PI-RADS-Klassifikation und untersuchte den Einfluss der Verwendung einer ERC bei 3T auf

Bildqualität und Karzinomdetektionsraten [86]. Sie sahen zwar die Bildqualität mit ERC bei 3T signifikant im Vorteil, jedoch nicht die diagnostische Genauigkeit.

Hinsichtlich der PI-RADS-Klassifikation konnten Gawlitza et al. in ihrer Studie keine signifikanten Unterschiede feststellen zwischen den Aufnahmen mit und ohne ERC bei 3T [86]. Weder bei den T2- noch bei den DWI-Sequenzen wurden mit einer zusätzlichen ERC signifikant unterschiedliche *PI-RADS-Scores* erzielt. Auch wenn mit ERC mehr Läsionen karzinomverdächtig waren (PI-RADS ≥ 4) und sich eine größere Anzahl an richtig erkannten malignen Läsionen zeigte, gab es mit ERC auch mehr falsch positive Ergebnisse, sodass die diagnostische Genauigkeit mit ERC nicht als überlegen anzusehen war.

Die Ergebnisse bezüglich der Karzinomdetektionsraten, zu denen unsere Studie keine Aussagen getroffen hat, waren bei Gawlitza et al. allerdings abhängig vom Begutachter, da nur der erfahrenere Radiologe eine signifikant höhere Karzinomdetektionsrate mit ERC erreichte. Die Resultate weiterer Studien lassen ebenso vermuten, dass insbesondere die diagnostische Genauigkeit stark von der Erfahrung der Radiologen, die die Bilder befunden, abhängen kann, da sich zum Teil nur beim erfahreneren Radiologen signifikante Unterschiede hinsichtlich Karzinomdetektionsraten bzw. Sensitivität feststellen ließen [49, 86]. Auch die Autoren der PRECISION-Studie wiesen darauf hin, dass die MRT-Befundung viel Übung erfordere und dass sich in ihrer Studie, in der 25 % der MRT-Aufnahmen zur Qualitätssicherung zusätzlich von zwei erfahrenen Uroradiologen des Koordinationszentrums der Studie befundet worden waren, nur eine moderate Übereinstimmung von 78% zeigte [93]. Die aktuellen EAU-Richtlinien bemängelten ebenso, dass die Befundung mittels PI-RADS nur spezialisierten Zentren mit erfahrenen Radiologen vorbehalten sei und Ergebnisse in weniger erfahrenen Zentren möglicherweise nicht reproduzierbar seien [22]. So seien einige Studienergebnisse nur durch intensives Training der Radiologen möglich gewesen [92].

Die Befundung unserer Aufnahmen erfolgte an einem spezialisierten Zentrum von zwei erfahrenen Uroradiologen. Ob unsere Ergebnisse sich daher beispielsweise an den Instituten reproduzieren lassen, die an der deutschlandweiten Umfragestudie teilnahmen, der zufolge 75 % der Prostata-MRT-Untersuchungen bei 1,5T ohne ERC durchgeführt wurden, und ob diese Institute ebenfalls trotz einer unterschiedlichen Bildqualität ähnliche PI-RADS-Werte erzielen können, ist ungewiss [76].

4.3 Limitationen

Unsere Studie bringt Limitationen mit sich. Zum einen war sie primär darauf ausgelegt, die Bildqualität bei beiden Gerätemodalitäten innerhalb der gleichen Kohorte miteinander zu vergleichen. Obwohl die PI-RADS-Klassifikation vergleichbar war, kann unsere Studie keine konkrete Aussage zu diagnostischen Treffsicherheit, Karzinomdetektionsraten und

Testgütekriterien treffen. Dementsprechend stützen sich unsere Aussagen zur diagnostischen Genauigkeit nur auf die Ergebnisse der Befundung mittels PI-RADS.
Des Weiteren wurde das Sequenzprotokoll für die 1,5T-Untersuchungen optimiert, was zu einer geringfügig längeren Untersuchungsdauer führte und die Qualität der T2WI-Aufnahmen erst vergleichbar machte. Dies legt wiederum nahe, dass ein ausreichend hohes SNR und eine damit einhergehende hohe Auflösung und Bildqualität nicht hauptsächlich von der Magnetfeldstärke oder der verwendeten Spule abhängen, sondern dass Feldstärken-Nachteile durch Veränderung der Sequenzparameter kompensiert werden können.
DCE-Sequenzen, welche eigentlich Teil der mp-MRT der Prostata sind, wurden nicht in unsere Studie miteinbezogen. Zum einen wurden bereits Untersuchungen durchgeführt, welche unter Verwendung einer kombinierten Endorektal-Körperspule bei beiden Magnetfeldstärken vergleichbare Ergebnisse bezüglich der Unterscheidung von benignem und malignem Prostatagewebe in Kontrastmittel-gestützten Aufnahmen erzielten [78]. Zum anderen sollten die Patienten innerhalb eines kurzen Zeitintervalls keiner erneuten Kontrastmittelgabe ausgesetzt werden. Daher führten wir am 1,5T-MRT nur eine bp-MRT der Prostata durch, welche ausschließlich T2WI- und DWI-Sequenzen beinhaltete [57].
Empfohlen wird, die mp-MRT-Untersuchungen mit DCE-Aufnahmen den bp-MRT-Aufnahmen zu bevorzugen, da sie die Sensitivität erhöhen können und die Diagnose von u.a. kleinen Karzinomen ermöglichen, welche in anderen Sequenzen ggf. übersehen werden [12, 54]. Auch in der neuesten PI-RADS-Veröffentlichung wurde die Wichtigkeit der DCE-Sequenz im Rahmen der Prostatakarzinomdetektion erneut betont, insbesondere wenn die DWI aufgrund von Artefakten und einem geringen SNR Mängel aufweist [54].
Dennoch spielen die DCE-Aufnahmen bei der finalen Ermittlung der PI-RADS-Klassifikation im Vergleich zu T2WI- und DWI-Messungen eine untergeordnete Rolle und die bp-MRT der Prostata ist nicht nur aufgrund der fehlenden Kontrastmittelexposition von Vorteil, sondern auch durch eine verkürzte Untersuchungszeit und reduzierte Kosten, was wiederum mit einer vermehrten Anwendung einhergehen dürfte [54].
Eine weitere Einschränkung unserer Studie ist, dass die Läsionsauswahl zur Befundung mittels PI-RADS mit Hilfe der DCE-Sequenzen in den Aufnahmen des 3T-Scanners stattfand. Die Läsionen wurden dann in den 1,5T-Bildern identifiziert und markiert, woraufhin anschließend die Bewertung und das *Scoring* der Läsionen verblindet bei den Aufnahmen beider Magnetfeldstärken stattfanden. Dies limitiert möglicherweise die Aussagekraft bezüglich der diagnostischen Genauigkeit, da die Läsionen in den 1,5T- und 3T-Aufnahmen zwar ähnliche PI-RADS-Werte erhielten, wir jedoch nicht untersucht haben, ob bei 1,5T die gleichen Läsionen ausgewählt worden wären.

Als letzten möglicherweise limitierenden Punkt haben wir unsere Studie mit Siemens-Kernspintomographen durchgeführt. Unsere Ergebnisse sind daher nicht allgemeingültig, da sich die Bildqualität und diagnostische Genauigkeit bei Kernspintomographen anderer Hersteller und Modelle möglicherweise unterscheiden werden.

4.4 Schlussfolgerung

Zusammenfassend lässt sich sagen, dass die objektive Bildqualität der T2WI-Bilder, welche mittels SNR- und CNR-Messungen ermittelt wurde, bei 1,5 und 3T vergleichbar war. In der DWI hingegen sprechen erhöhte SNR- und CNR-Werte bei 3T für eine signifikant bessere objektive Bildqualität. Die subjektive Bildqualität war in allen Sequenzen des 3T-Scanners dem 1,5T-MRT signifikant überlegen.

Dennoch kommen wir aufgrund vergleichbarer PI-RADS-Werte bei 1,5T und 3T zu dem Schluss, dass eine geringere Magnetfeldstärke die diagnostische Genauigkeit und die Befundung mittels PI-RADS-Klassifikation nicht relevant beeinträchtigen muss [57]. Diese Erkenntnis ist insbesondere im Hinblick auf die Verfügbarkeit von MR-Techniken wichtig, da gezeigt wurde, dass der meiste Teil der Prostata-MRT-Untersuchungen 2011 in Deutschland zwar bereits funktionelle Techniken im Rahmen der mp-MRT beinhaltete, diese jedoch an 1,5T-Scannern mit Körperspule durchgeführt wurden, obwohl keine Daten eine Evidenz für Prostata-Untersuchungen mittels 1,5T-MRT ohne ERC belegten [76]. Auch in der PRECISION-Studie, welche international an verschiedenen Zentren durchgeführt wurde, erfolgten die meisten Untersuchungen ohne ERC sowohl bei 3T als auch bei 1,5T [93]. Die mangelnde Verfügbarkeit der ERC ist vermutlich auf hohe Kosten und auf die fehlende Akzeptanz bei den Patienten zurückzuführen [89].

In Anbetracht der Tatsache, dass es Studien gibt, welche eine ERC bei 3T empfehlen, erscheint es fragwürdig, ob die Qualität von 1,5T ohne ERC ausreichen kann [49, 50, 94].

Die widersprüchlichen Studienergebnisse und variablen Testgüteparameter machen deutlich, wie wichtig einheitliche Standards und diagnostische Kriterien im Rahmen der Prostata-MRT-Untersuchungen sind. Die technische Ausstattung eines MRT hinsichtlich Feldstärke und Spule sowie Aufnahmeparameter und Sequenzprotokolle können sehr stark variieren, ebenso wie das Studiendesign. So können auch verschiedene Studiengrößen, Auswertkriterien und Endpunkte dazu führen, dass sich die Studienergebnisse widersprechen und deren Interpretation erschwert ist [12, 40, 95].

Ein Review untersuchte 12 Studien, deren Ergebnisse bezüglich Karzinomdetektionsraten und Testgüteparameter der mp-MRT deutlich variierten. So lag die diagnostische Genauigkeit der mp-MRT, ein klinisch signifikantes PCa zu entdecken, zwischen 44 und 87 %, die Sensitivität betrug 58 bis 96 % und auch die Spezifität (23 – 87 %), negativer Vorhersagewert (63 – 98 %) und positiver Vorhersagewert (34 – 68 %) wiesen deutliche

Unterschiede auf [95]. Die Autoren betonten, dass eine zu diesem Zeitpunkt geringe Anzahl an Studien sowie deren Heterogenität bezüglich Patientencharakteristika, Studiendesgin, MRT-Technik, Aufnahmeparametern und Befundsystemen eine Metaanalyse nicht möglich machten. Sogar die Definition für ein klinisch signifikantes PCa war unterschiedlich. Sie konnten zudem keinen Trend feststellen, inwieweit Magnetfeldstärke (1,5T vs. 3T), Spule (ERC vs. PPA) und Befundsysteme die Ergebnisse beeinflussten.

Durch die Einführung des *Prostate Imaging Reporting and Data System* und die damit einhergehenden Empfehlungen der ESUR konnten bereits große Fortschritte erzielt werden [12, 96]. Zumindest hinsichtlich der Notwendigkeit der mp-MRT und dass diese durch die Kombination aus anatomischen und funktionellen Sequenzen zur bestmöglichsten Diagnostik führt, scheint Einigung zu bestehen. Denn erst seit der Entwicklung der mp-MRT findet das Prostata-MRT eine so große klinische Anwendung [36, 96].

Die ESUR und die deutsche S3-Leitlinie zum PCa kommen zu dem Schluss, dass Prostata-MRT-Untersuchungen sowohl bei 1,5T als auch bei 3T mit Körperspule alleine oder kombinierter Endorektal-Körperspule durchgeführt werden können, solange eine ausreichend hohes SNR im Bereich der Prostata garantiert ist [9, 12]. Entsprechend den Ergebnissen unserer Studie kann dies unabhängig von Magnetfeldstärke und ERC erreicht werden, insofern neueste MR-Techniken, Scanner und optimierte Aufnahmeprotokolle verwendet werden [12]. Dies deckt sich mit den Ergebnissen der PRECISION-Studie, in denen die MRT zur Risikoabschätzung vor stattgefundener Biopsie und die MR-GB der TRUS-gesteuerten Standard-Biopsie hinsichtlich der Prostatakarzinomdetektion überlegen waren, obwohl in 25 verschiedenen Zentren weltweit 23 Sequenzprotokolle verwendet wurden und die Untersuchungen sowohl bei 1,5T als auch bei 3T mit und ohne ERC durchgeführt wurden [93].

Diese Entwicklungen machen die Bedeutung der MRT in der Prostatakarzinomdetektion deutlich. Ein Konsens und eine Standardisierung bezüglich der optimalen MR-Aufnahmeparameter, der MRT-Ausstattung und Befundung für die Prostata-Kernspintomographie sind jedoch wichtig und es sind weitere Studien erforderlich, welche die klinische Relevanz von Magnetfeldstärke und MRT-Scanner-Wahl für die Prostatakarzinomdetektion untersuchen.

5 Literatur- und Quellenverzeichnis

1. *Krebs in Deutschland für 2013/2014. 11. Ausgabe. Robert Koch-Institut (Hrsg) und die Gesellschaft der epidemiologischen Krebsregister in Deutschland e.V. (Hrsg). Berlin, 2017*. p. 16-17; 92.
2. *Bericht zum Krebsgeschehen in Deutschland 2016. Zentrum für Krebsregisterdaten im Robert Koch-Institut (Hrsg.). Berlin 2016*. p. 40-43.
3. Ferlay J, S.I., Ervik M, *GLOBOCAN 2012 v1.0, Cancer Incidence and Mortality Worldwide: IARC CancerBase No. 11*. 2013, International Agency for Research on Cancer: Lyon.
4. Mottet, N., et al., *Guidelines on prostate cancer*. 2015, European Association of Urology (EAU).
5. Humphrey, P.A., *Cancers of the male reproductive organs*, in *World Cancer Report*, B.W. Stewart and C.P. Wild, Editors. 2014, World Health Organisation: Lyon. p. 453-463.
6. Ilic, D., et al., *Screening for prostate cancer.* Cochrane Database Syst Rev, 2013. **1**: p. CD004720.
7. Henderson, B.E., et al., *The influence of race and ethnicity on the biology of cancer.* Nat Rev Cancer, 2012. **12**(9): p. 648-53.
8. Zeegers, M.P., A. Jellema, and H. Ostrer, *Empiric risk of prostate carcinoma for relatives of patients with prostate carcinoma: a meta-analysis.* Cancer, 2003. **97**(8): p. 1894-903.
9. *Leitlinienprogramm Onkologie (Deutsche Krebsgesellschaft, Deutsche Krebshilfe, AWMF): Interdisziplinäre Leitlinie der Qualität S3 zur Früherkennung, Diagnose und Therapie der verschiedenen Stadien des Prostatakarzinoms, Langversion 5.0, 2018, AWMF Registernummer: 043/022OL, https://www.leitlinienprogramm-onkologie.de/fileadmin/user_upload/Downloads/Leitlinien/Prostata_5_0/LL_Prostata_Langversion_5.0.pdf (abgerufen am 07.05.2018)*.
10. *World Cancer Research Fund International/American Institute for Cancer Research. Continuous Update Project Report: Diet, Nutrition, Physical Activity, and Prostate Cancer. 2014. Available at: www.wcrf.org/sites/default/files/Prostate-Cancer-2014-Report.pdf (abgerufen am 15.04.2016)*.
11. Andriole, G.L., et al., *Effect of dutasteride on the detection of prostate cancer in men with benign prostatic hyperplasia.* Urology, 2004. **64**(3): p. 537-41; discussion 542-3.
12. Weinreb, J.C., et al., *PI-RADS Prostate Imaging - Reporting and Data System: 2015, Version 2.* Eur Urol, 2015.
13. Hakenberg, O.W., *Prostatakarzinom*, in *Facharztwissen Urologie*, H.-U. Schmelz, C. Sparwasser, and W. Weidner, Editors. 2014, Springer-Verlag. p. 222-260.
14. Epstein, J.I., et al., *Tumours of the Prostate*, in *World Health Organization Classification of Tumours. Pathology and Genetics of Tumours of the Urinary System and Male Genital Organs*, J.N. Eble, et al., Editors. 2004, IARC Press: Lyon. p. 159-214.
15. Blondin, D., Quentin, M., Schimmöller, L., *Prostata-MRT und MRT-gestützte Biopsie*. 2016, Bremen: UNI-MED Verlag AG.
16. Wittekind, C., *TNM: Klassifikation maligner Tumoren*, C. Wittekind and U.f.I.C.C. (UICC), Editors. 2017, Wiley-VCH Weinheim.
17. Epstein, J.I., et al., *The 2005 International Society of Urological Pathology (ISUP) Consensus Conference on Gleason Grading of Prostatic Carcinoma.* Am J Surg Pathol, 2005. **29**(9): p. 1228-42.
18. Epstein, J.I., et al., *The 2014 International Society of Urological Pathology (ISUP) Consensus Conference on Gleason Grading of Prostatic Carcinoma: Definition of Grading Patterns and Proposal for a New Grading System.* Am J Surg Pathol, 2016. **40**(2): p. 244-52.
19. Gleason, D.F., *Histologic grading of prostate cancer: a perspective.* Hum Pathol, 1992. **23**(3): p. 273-9.
20. Kristiansen, G., et al., *[The 2014 consensus conference of the ISUP on Gleason grading of prostatic carcinoma].* Pathologe, 2016. **37**(1): p. 17-26.

21. Hoogendam, A., F. Buntinx, and H.C. de Vet, *The diagnostic value of digital rectal examination in primary care screening for prostate cancer: a meta-analysis.* Fam Pract, 1999. **16**(6): p. 621-6.
22. Mottet, N., et al., *EAU - ESTRO - ESUR - SIOG Guidelines on Prostate Cancer, Arnhem, 2018, https://uroweb.org/guideline/prostate-cancer/ (abgerufen am 25.05.19)*.
23. Obek, C., et al., *Comparison of digital rectal examination and biopsy results with the radical prostatectomy specimen.* J Urol, 1999. **161**(2): p. 494-8; discussion 498-9.
24. Gosselaar, C., et al., *The role of the digital rectal examination in subsequent screening visits in the European randomized study of screening for prostate cancer (ERSPC), Rotterdam.* Eur Urol, 2008. **54**(3): p. 581-8.
25. Barentsz, J.O., et al., *ESUR prostate MR guidelines 2012.* Eur Radiol, 2012. **22**(4): p. 746-57.
26. Schroder, F.H., et al., *Screening for prostate cancer decreases the risk of developing metastatic disease: findings from the European Randomized Study of Screening for Prostate Cancer (ERSPC).* Eur Urol, 2012. **62**(5): p. 745-52.
27. Schroder, F.H., et al., *Screening and prostate cancer mortality: results of the European Randomised Study of Screening for Prostate Cancer (ERSPC) at 13 years of follow-up.* Lancet, 2014. **384**(9959): p. 2027-35.
28. Djulbegovic, M., et al., *Screening for prostate cancer: systematic review and meta-analysis of randomised controlled trials.* BMJ, 2010. **341**: p. c4543.
29. Catalona, W.J., et al., *Comparison of digital rectal examination and serum prostate specific antigen in the early detection of prostate cancer: results of a multicenter clinical trial of 6,630 men.* J Urol, 1994. **151**(5): p. 1283-90.
30. Hara, R., et al., *Optimal approach for prostate cancer detection as initial biopsy: prospective randomized study comparing transperineal versus transrectal systematic 12-core biopsy.* Urology, 2008. **71**(2): p. 191-5.
31. Poon, P.Y., et al., *Magnetic resonance imaging of the prostate.* Radiology, 1985. **154**(1): p. 143-9.
32. Steyn, J.H. and F.W. Smith, *Nuclear magnetic resonance imaging of the prostate.* Br J Urol, 1982. **54**(6): p. 726-8.
33. Hricak, H., et al., *Anatomy and pathology of the male pelvis by magnetic resonance imaging.* AJR Am J Roentgenol, 1983. **141**(6): p. 1101-10.
34. Martin, J.F., et al., *Inflatable surface coil for MR imaging of the prostate.* Radiology, 1988. **167**(1): p. 268-70.
35. Schnall, M.D., et al., *Prostate: MR imaging with an endorectal surface coil.* Radiology, 1989. **172**(2): p. 570-4.
36. Hegde, J.V., et al., *Multiparametric MRI of prostate cancer: an update on state-of-the-art techniques and their performance in detecting and localizing prostate cancer.* J Magn Reson Imaging, 2013. **37**(5): p. 1035-54.
37. Hricak, H., et al., *Carcinoma of the prostate gland: MR imaging with pelvic phased-array coils versus integrated endorectal--pelvic phased-array coils.* Radiology, 1994. **193**(3): p. 703-9.
38. Nicolas, V., et al., *[MR tomography in prostatic carcinoma: comparison of conventional and endorectal MRT].* Rofo, 1994. **161**(4): p. 319-26.
39. Engelbrecht, M.R., et al., *Local staging of prostate cancer using magnetic resonance imaging: a meta-analysis.* Eur Radiol, 2002. **12**(9): p. 2294-302.
40. Futterer, J.J., et al., *Prostate cancer: comparison of local staging accuracy of pelvic phased-array coil alone versus integrated endorectal-pelvic phased-array coils. Local staging accuracy of prostate cancer using endorectal coil MR imaging.* Eur Radiol, 2007. **17**(4): p. 1055-65.
41. Boni, R.A., et al., *[Preoperative T-staging of prostatic carcinoma: endorectal magnetic resonance tomography compared with other imaging and clinical methods].* Rofo, 1996. **165**(2): p. 152-8.

42. Beyersdorff, D., et al., *Patients with a history of elevated prostate-specific antigen levels and negative transrectal US-guided quadrant or sextant biopsy results: value of MR imaging.* Radiology, 2002. **224**(3): p. 701-6.
43. Beyersdorff, D., et al., *[MRI of prostate cancer using three different coil systems: image quality, tumor detection, and staging].* Rofo, 2003. **175**(6): p. 799-805.
44. Tempany, C.M., et al., *Staging of prostate cancer: results of Radiology Diagnostic Oncology Group project comparison of three MR imaging techniques.* Radiology, 1994. **192**(1): p. 47-54.
45. Husband, J.E., et al., *Magnetic resonance imaging of prostate cancer: comparison of image quality using endorectal and pelvic phased array coils.* Clin Radiol, 1998. **53**(9): p. 673-81.
46. Kim, B.S., et al., *Comparison of pelvic phased-array versus endorectal coil magnetic resonance imaging at 3 Tesla for local staging of prostate cancer.* Yonsei Med J, 2012. **53**(3): p. 550-6.
47. Beyersdorff, D., et al., *MRI of prostate cancer at 1.5 and 3.0 T: comparison of image quality in tumor detection and staging.* AJR Am J Roentgenol, 2005. **185**(5): p. 1214-20.
48. Barth, M.M., et al., *Body MR imaging at 3.0 T: understanding the opportunities and challenges.* Radiographics, 2007. **27**(5): p. 1445-62; discussion 1462-4.
49. Heijmink, S.W., et al., *Prostate cancer: body-array versus endorectal coil MR imaging at 3 T--comparison of image quality, localization, and staging performance.* Radiology, 2007. **244**(1): p. 184-95.
50. Bloch, B.N., et al., *3 Tesla magnetic resonance imaging of the prostate with combined pelvic phased-array and endorectal coils; Initial experience(1).* Acad Radiol, 2004. **11**(8): p. 863-7.
51. Dickinson, L., et al., *Magnetic resonance imaging for the detection, localisation, and characterisation of prostate cancer: recommendations from a European consensus meeting.* Eur Urol, 2011. **59**(4): p. 477-94.
52. Murphy, G., et al., *The expanding role of MRI in prostate cancer.* AJR Am J Roentgenol, 2013. **201**(6): p. 1229-38.
53. Hoeks, C.M., et al., *Prostate cancer: multiparametric MR imaging for detection, localization, and staging.* Radiology, 2011. **261**(1): p. 46-66.
54. Turkbey, B., et al., *Prostate Imaging Reporting and Data System Version 2.1: 2019 Update of Prostate Imaging Reporting and Data System Version 2.* Eur Urol, 2019.
55. Franiel, T., et al., *MRI of the Prostate: Recommendations on Patient Preparation and Scanning Protocol.* Rofo, 2017. **189**(1): p. 21-28.
56. *Leitlinienprogramm Onkologie (Deutsche Krebsgesellschaft, Deutsche Krebshilfe, AWMF): Konsultationsfassung: Interdisziplinäre Leitlinie der Qualität S3 zur Früherkennung, Diagnose und Therapie der verschiedenen Stadien des Prostatakarzinoms, Langversion 4.0, 2016 AWMF Registernummer: 043/022OL, http://leitlinienprogrammonkologie.de/Prostatakarzinom.58.0.html (abgerufen am: 01.02.2017)*.
57. Ullrich, T., et al., *Magnetic resonance imaging of the prostate at 1.5 versus 3.0T: A prospective comparison study of image quality.* Eur J Radiol, 2017. **90**: p. 192-197.
58. Roethke, M.C., et al., *Evaluation of the ESUR PI-RADS scoring system for multiparametric MRI of the prostate with targeted MR/TRUS fusion-guided biopsy at 3.0 Tesla.* Eur Radiol, 2014. **24**(2): p. 344-52.
59. Akin, O., et al., *Transition zone prostate cancers: features, detection, localization, and staging at endorectal MR imaging.* Radiology, 2006. **239**(3): p. 784-92.
60. Wang, L., et al., *Assessment of biologic aggressiveness of prostate cancer: correlation of MR signal intensity with Gleason grade after radical prostatectomy.* Radiology, 2008. **246**(1): p. 168-76.
61. Vargas, H.A., et al., *Diffusion-weighted endorectal MR imaging at 3 T for prostate cancer: tumor detection and assessment of aggressiveness.* Radiology, 2011. **259**(3): p. 775-84.

62. van As, N.J., et al., *A study of diffusion-weighted magnetic resonance imaging in men with untreated localised prostate cancer on active surveillance.* Eur Urol, 2009. **56**(6): p. 981-7.
63. Rosenkrantz, A.B., et al., *Prostate cancer: comparison of dynamic contrast-enhanced MRI techniques for localization of peripheral zone tumor.* AJR Am J Roentgenol, 2013. **201**(3): p. W471-8.
64. *NATIONAL INSTITUTE FOR HEALTH AND CARE EXCELLENCE Guideline. Prostate cancer: diagnosis and management (update), Draft for consultation, December 2018, https://www.nice.org.uk/guidance/gid-ng10057/documents/draft-guideline (abgerufen am 01.05.2019)*.
65. Peltier, A., et al., *MRI-targeted biopsies versus systematic transrectal ultrasound guided biopsies for the diagnosis of localized prostate cancer in biopsy naive men.* Biomed Res Int, 2015. **2015**: p. 571708.
66. Wegelin, O., et al., *Comparing Three Different Techniques for Magnetic Resonance Imaging-targeted Prostate Biopsies: A Systematic Review of In-bore versus Magnetic Resonance Imaging-transrectal Ultrasound fusion versus Cognitive Registration. Is There a Preferred Technique?* Eur Urol, 2017. **71**(4): p. 517-531.
67. Siddiqui, M.M., et al., *Comparison of MR/ultrasound fusion-guided biopsy with ultrasound-guided biopsy for the diagnosis of prostate cancer.* JAMA, 2015. **313**(4): p. 390-7.
68. Hambrock, T., et al., *Magnetic resonance imaging guided prostate biopsy in men with repeat negative biopsies and increased prostate specific antigen.* J Urol, 2010. **183**(2): p. 520-7.
69. Lemaitre, L., et al., *Dynamic contrast-enhanced MRI of anterior prostate cancer: morphometric assessment and correlation with radical prostatectomy findings.* Eur Radiol, 2009. **19**(2): p. 470-80.
70. Filson, C.P., et al., *Prostate cancer detection with magnetic resonance-ultrasound fusion biopsy: The role of systematic and targeted biopsies.* Cancer, 2016. **122**(6): p. 884-92.
71. Schoots, I.G., et al., *Magnetic resonance imaging-targeted biopsy may enhance the diagnostic accuracy of significant prostate cancer detection compared to standard transrectal ultrasound-guided biopsy: a systematic review and meta-analysis.* Eur Urol, 2015. **68**(3): p. 438-50.
72. van Hove, A., et al., *Comparison of image-guided targeted biopsies versus systematic randomized biopsies in the detection of prostate cancer: a systematic literature review of well-designed studies.* World J Urol, 2014. **32**(4): p. 847-58.
73. D'Amico, A.V., et al., *Biochemical outcome after radical prostatectomy, external beam radiation therapy, or interstitial radiation therapy for clinically localized prostate cancer.* JAMA, 1998. **280**(11): p. 969-74.
74. Mottet, N., et al., *EAU-ESTRO-SIOG Guidelines on Prostate Cancer. Part 1: Screening, Diagnosis, and Local Treatment with Curative Intent.* Eur Urol, 2017. **71**(4): p. 618-629.
75. Dickinson, L., et al., *Scoring systems used for the interpretation and reporting of multiparametric MRI for prostate cancer detection, localization, and characterization: could standardization lead to improved utilization of imaging within the diagnostic pathway?* J Magn Reson Imaging, 2013. **37**(1): p. 48-58.
76. Mueller-Lisse, U.G., et al., *MRI of the Prostate in Germany: Online Survey among Radiologists.* Rofo, 2015. **187**(8): p. 703-711.
77. Park, B.K., et al., *Comparison of phased-array 3.0-T and endorectal 1.5-T magnetic resonance imaging in the evaluation of local staging accuracy for prostate cancer.* J Comput Assist Tomogr, 2007. **31**(4): p. 534-8.
78. Sertdemir, M., et al., *Interscanner comparison of dynamic contrast-enhanced MRI in prostate cancer: 1.5 versus 3 T MRI.* Invest Radiol, 2013. **48**(2): p. 92-7.
79. Arsov, C., et al., *The use of targeted MR-guided prostate biopsy reduces the risk of Gleason upgrading on radical prostatectomy.* J Cancer Res Clin Oncol, 2015. **141**(11): p. 2061-8.

80. Arsov, C., et al., *Prospective randomized trial comparing magnetic resonance imaging (MRI)-guided in-bore biopsy to MRI-ultrasound fusion and transrectal ultrasound-guided prostate biopsy in patients with prior negative biopsies.* Eur Urol, 2015. **68**(4): p. 713-20.
81. Quentin, M., et al., *Prospective evaluation of magnetic resonance imaging guided in-bore prostate biopsy versus systematic transrectal ultrasound guided prostate biopsy in biopsy naive men with elevated prostate specific antigen.* J Urol, 2014. **192**(5): p. 1374-9.
82. Landis, J.R. and G.G. Koch, *The measurement of observer agreement for categorical data.* Biometrics, 1977. **33**(1): p. 159-74.
83. Shah, Z.K., et al., *Performance comparison of 1.5-T endorectal coil MRI with 3.0-T nonendorectal coil MRI in patients with prostate cancer.* Acad Radiol, 2015. **22**(4): p. 467-74.
84. Sosna, J., et al., *MR imaging of the prostate at 3 Tesla: comparison of an external phased-array coil to imaging with an endorectal coil at 1.5 Tesla.* Acad Radiol, 2004. **11**(8): p. 857-62.
85. Torricelli, P., et al., *Comparative evaluation between external phased array coil at 3 T and endorectal coil at 1.5 T: preliminary results.* J Comput Assist Tomogr, 2006. **30**(3): p. 355-61.
86. Gawlitza, J., et al., *Impact of the use of an endorectal coil for 3 T prostate MRI on image quality and cancer detection rate.* Sci Rep, 2017. **7**: p. 40640.
87. Mazaheri, Y., et al., *Image artifacts on prostate diffusion-weighted magnetic resonance imaging: trade-offs at 1.5 Tesla and 3.0 Tesla.* Acad Radiol, 2013. **20**(8): p. 1041-7.
88. Mazaheri, Y., et al., *Diffusion-weighted MRI of the prostate at 3.0 T: comparison of endorectal coil (ERC) MRI and phased-array coil (PAC) MRI-The impact of SNR on ADC measurement.* Eur J Radiol, 2013. **82**(10): p. e515-20.
89. Thompson, J.E., et al., *Multiparametric magnetic resonance imaging guided diagnostic biopsy detects significant prostate cancer and could reduce unnecessary biopsies and over detection: a prospective study.* J Urol, 2014. **192**(1): p. 67-74.
90. Bratan, F., et al., *Influence of imaging and histological factors on prostate cancer detection and localisation on multiparametric MRI: a prospective study.* Eur Radiol, 2013. **23**(7): p. 2019-29.
91. Turkbey, B., et al., *Comparison of endorectal coil and nonendorectal coil T2W and diffusion-weighted MRI at 3 Tesla for localizing prostate cancer: correlation with whole-mount histopathology.* J Magn Reson Imaging, 2014. **39**(6): p. 1443-8.
92. Ahmed, H.U., et al., *Diagnostic accuracy of multi-parametric MRI and TRUS biopsy in prostate cancer (PROMIS): a paired validating confirmatory study.* Lancet, 2017. **389**(10071): p. 815-822.
93. Kasivisvanathan, V., et al., *MRI-Targeted or Standard Biopsy for Prostate-Cancer Diagnosis.* N Engl J Med, 2018. **378**(19): p. 1767-1777.
94. Costa, D.N., et al., *Comparison of prostate cancer detection at 3-T MRI with and without an endorectal coil: A prospective, paired-patient study.* Urol Oncol, 2016. **34**(6): p. 255.e7-255.e13.
95. Futterer, J.J., et al., *Can Clinically Significant Prostate Cancer Be Detected with Multiparametric Magnetic Resonance Imaging? A Systematic Review of the Literature.* Eur Urol, 2015. **68**(6): p. 1045-53.
96. Barentsz, J.O., et al., *Synopsis of the PI-RADS v2 Guidelines for Multiparametric Prostate Magnetic Resonance Imaging and Recommendations for Use.* Eur Urol, 2015.

Danksagung

Mein größter Dank gilt Lars Schimmöller, der mir das Thema freundlicherweise überlassen und diese Arbeit ermöglicht hat. Er stand mir jederzeit geduldig und hilfsbereit bei der Planung, Durchführung und Fertigstellung der Dissertation mit Rat und Tat zur Seite.
Ebenso möchte ich allen weiteren, auch den ehemaligen Mitgliedern der Arbeitsgruppe Uroradiologie für die Unterstützung und gute Zusammenarbeit danken, insbesondere Michael Quentin, Tim Ullrich, Frederic Dietzel sowie Dirk Blondin, die diese Arbeit mitbetreut haben.
Nicht zuletzt möchte ich mich bei meinen Eltern, meiner Schwester und meinen Freunden bedanken, die mich stetig durch jegliche Phasen des Promotionsvorhabens sowie des gesamten Medizinstudiums begleitet und immer unterstützt und motiviert haben.