Aus dem Institut für Diagnostische und Interventionelle Radiologie

der Heinrich-Heine-Universität Düsseldorf

Direktor: Univ.-Prof. Dr. med. Gerald Antoch

Multiparametrische MRT in der Beurteilung der radiocarpalen Chondromalazie nach distaler Radiusfraktur - Stellenwert der morphologischen und biochemischen quantitativen MRT

Dissertation

zur Erlangung des Grades eines Doktors der Medizin
der Medizinischen Fakultät der Heinrich-Heine-Universität Düsseldorf

vorgelegt von
Nahla Tarabin
2019

Als Inauguraldissertation gedruckt mit Genehmigung der

Medizinischen Fakultät der Heinrich-Heine-Universität Düsseldorf

gez.:

Dekan: Univ.-Prof. Dr. med. Nikolaj Klöcker

Erstgutachter: PD Dr. med. Christoph Schleich

Zweitgutachter: Prof. Dr. med. Stephan Gripp

Meinen Kindern und meinem Mann.

Meinen Eltern in Gedanken. In tiefster Liebe und Dankbarkeit.

Teile dieser Arbeit werden in Kürze veröffentlicht.

Titel:

Assessment of cartilage disorders after distal radius fracture using biochemical and morphological, non-enhanced MR Imaging, Tarabin, N., Gehrmann, S., Mori, V., Özel, L., Wollschläger, L., Rommelfanger, G, Frenken, M, Abrar, D., Schleich, C.

Zusammenfassung Deutsch

Ziel der Dissertation ist die Evaluation morphologischer und biochemischer MR-Techniken zur Beurteilung von posttraumatischen Knorpelschäden des Radiocarpalgelenks nach distaler Radiusfraktur. Der Fokus wird auf die Beurteilung der Knorpelqualität und morphologischen Veränderungen nach Frakturen mit und ohne Beteiligung der Gelenkfläche gelegt.

Posttraumatische Knorpelschäden können unabhängig von einer Gelenkflächenbeteiligung auftreten, mit schweren Folgeerkrankungen wie die akute posttraumatische Arthritis (PTA) oder posttraumatische Osteoarthritis (PTOA).

Trotz der diagnostischen Herausforderung bei Bereich des Handgelenks, gilt es eine genaue Beurteilung des Gelenkknorpels anzustreben, nicht zuletzt wegen des Stellenwertes im Hinblick auf die Prognose und die knorpelregenerativen therapeutischen Strategien.

In dieser Studie waren 26 Teilnehmer eingeschlossen. Die Kohorte bestand aus 14 Patienten nach distaler Radiusfraktur und 12 gesunden Probanden. Die Frakturgruppe wurde bezüglich der Frakturform in intra- und extraartikulär unterteilt. Der radiocarpale Knorpel wurde mittels der morphologischen Sequenzen, 3D DESS (Double Echo Steady State) und der TrueFISP (True Fast Imaging with Steady State Precession) und der biochemischen T2*-Sequenz ohne Kontrastmittel untersucht.

Die morphologische Knorpelbeurteilung ergab keinen signifikanten Unterschied zwischen der 3D-DESS und der TrueFISP ($p = 0,75$). In der morphologischen (DESS, TrueFISP) und biochemischen Bildgebung (T2*) zeigten Patienten mit intraartikulären Frakturen keinen höheren Knorpelschaden im Vergleich zu Patienten mit extraartikulären Frakturen (DESS: $p = 0,62$; TrueFISP: $p = 0,32$; T2*: $p = 0,97$). Nach einer distalen Radiusfraktur wurde im Vergleich zur Kontrollgruppe ein signifikant höherer Knorpelschaden festgestellt (DESS: $p = 0,0001$; TrueFISP: $p = 0,0001$; T2*: $p = 0,009$).

Mittels multiparametrischer, innovativer MRT-Techniken ist eine nicht invasive genaue Knorpeldiagnostik gewährleistet. Posttraumatische radiocarpale Knorpelschäden zeigten keinen Unterschied zwischen intra- und extraartikulärer Fraktur, jedoch höhere Knorpelalteration im Vergleich zur gesunden Kontrollgruppe.

Summary English

Multiparametric MRI assessment of radiocarpal cartilage alteration after distal radius fracture. Value of morphological and biochemical quantitative MRI.

The aim of the study is the evaluation of morphological and biochemical MR techniques for the evaluation of posttraumatic cartilage damage of the radiocarpal joint after distal radius fracture. In addition, the focus is on the assessment of cartilage quality and morphological changes in fractures with and without joint surface involvement.

Posttraumatic cartilage damage can occur independently of joint surface involvement, with serious complications such as acute posttraumatic arthritis (PTA) or posttraumatic osteoarthritis (PTOA).

Despite the diagnostic challenge in wrist assessment, accurate assessment of joint cartilage is important, not least because of the importance for prognosis and cartilage regenerative therapeutic strategies.

This study included 26 participants. The cohort consisted of 14 patients after distal radius fracture and 12 healthy volunteers. The fracture group was divided into intraarticular and extraarticular groups.

The radiocarpal cartilage was examined using the morphological sequences, 3D DESS (Double Echo Steady State) and TrueFISP (True Fast Imaging with Steady State Precession) and the biochemical T2* sequence without contrast agent.

The morphological cartilage assessment showed no significant difference between 3D-DESS and the referenz standard TrueFISP ($p = 0.75$).

In morphological (DESS, TrueFISP) and biochemical imaging (T2*), patients with intraarticular fractures showed no higher cartilage damage than patients with extraarticular fractures (DESS: $p = 0.62$; TrueFISP: $p = 0.32$; T2*: $p = 0.97$).

After distal radius fracture, significant higher cartilage damage was observed compared to controls (DESS: $p = 0.0001$; TrueFISP: $p = 0.0001$; T2*: $p = 0.009$).

MRI can provide a non-invasive accurate assessment of cartilage alteration after distal radius fracture using multiparametric advanced sequences without need for contrast agent. Posttraumatic radiocarpal cartilage damage showed no difference between intra- and extraarticular extension, but significant higher cartilage degradation compared to healthy controls.

Abkürzungsverzeichnis

2D	2-dimensional
3D	3-dimensional
3T	3 Tesla
bSSFP	balanced Steady state free precession
CT	Computertomographie
DESS	3D Double Echo Steady State
dQCTA	delayed quantitative computed tomography (CT) arthrography
ECM	Extrazelluläre Matrix
FISP	fast imaging with steady-state free precession
FOV	Field of View
FS	Fettgesättigt
GAG	Glykosaminoglykan
GE	Gradientenecho
GRE	Gradientenecho
ICRS	International Cartilage Repair Society
IL	Interleukine
KM	Kontrastmittel
Min.	Minute
MMPs	Matrix-Metalloproteasen
MRT	Magnetresonanztomographie
ms	Millisekunde
NO	Stickoxid
NSF	Nephrogene systemische Fibrose
OA	Osteoarthritis
PD	Proton density
PG	Proteoglykan
PTA	Posttraumatische Arthritis
PTOA	Posttraumatische Osteoarthritis
ROI	Region of interest
SE	Spinecho
SNR	Signal-zu -Rausch-Verhältnis
SSFP	Steady state free precession
T1	T1 Wichtung
T2	T2 Wichtung
T2*	T2* Wichtung
TE	Echozeit
TNF	Tumornekrosefaktor
TR	Repititionszeit
TrueFISP/ TRUFI	True Fast Imaging with Steady-state Precession)
WHO	Weltgesundheitsorganisation

Inhaltsverzeichnis

1 Einleitung 1

1.1 Knorpelanatomie 3

1.2 Kollagene Bestandteile 6

1.3 Die Knorpelzonen 6

1.4 Posttraumatische Chondromalazie und Osteoarthritis 7

1.4.1 Mechanismen nach Trauma 9

1.4.2 Zelluläre Aspekte der Chondromalazie 10

1.4.3 Rolle des subchondralen Knochens 12

1.4.4 Zeitphasen Knorpelschäden 13

1.5 Knorpeldiagnostik 14

1.5.1 Röntgen 14

1.5.2 CT-Diagnostik 14

1.5.3 MRT-Technik 15

1.6 Klassifikation von Knorpelschäden 28

1.6.1 Outerbridge-Klassifikation 28

1.6.2 ICRS-Klassifikation 29

1.7 Ziel der Studie 30

2 Material und Methoden 31

2.1 Studienaufbau, Zusammensetzung des Kollektivs 31

2.1.1 Patientenaufklärung 32

2.1.2 Ein- und Ausschlusskriterien 32

2.2 Untersuchungsablauf 32

2.3 MRT-Protokoll 33

2.3.1 Protokoll der Standardsequenzen 33

2.3.2 Protokoll der morphologischen MRT-Sequenzen 35

2.3.3 Protokoll der biochemischen Sequenz T2*-Mapping 35

2.3.4 Bildverarbeitung, T2*-Mapping 37

2.4 Datenanalyse 38
2.5 Statistische Auswertung 39
2.6 Ethikvotum 39
3 Ergebnisse 40
3.1 Ergebnisse der morphologischen MRT-Sequenzen 41
3.2 Auswertung der T2*(T2-Stern) 45
4 Diskussion 47
4.1 Allgemeine Aspekte 47
4.2 Posttraumatische Chondromalazie 49
4.3 Morphologische MRT-Diagnostik 52
4.4 Quantitative MRT, T2*-Mappping 55
4.5 Schlussfolgerung 59
5 Limitation 60
6 Literaturverzeichnis 61

1 Einleitung

Die MRT (Magnetresonanztomographie) ist aufgrund des überlegenen Weichteilkontrastes die Methode der Wahl im Bereich der Knorpeldiagnostik (1). Bis heute liegen jedoch wenige Studien vor, welche sich mit Knorpelschäden am Handgelenk befassen, wohingegen andere große Gelenke wie das Kniegelenk umfassend untersucht und ausführlich dokumentiert sind (2).

Das Radiocarpalgelenk stellt aufgrund seiner speziellen Anatomie und der geringen Fläche eine diagnostische Herausforderung dar (3). Nicht zuletzt aufgrund des ausgesprochen dünnen Knorpelbelags, welcher oft nicht mehr als 1 mm beträgt (4).

Daher sind die diagnostischen Anforderungen an die MRT hoch, sie soll den schmalen Knorpel visualisieren und morphologische Veränderungen unter geringstmöglicher Artefaktüberlagerung zuverlässig darstellen (5).

Während Standardsequenzen morphologische Veränderungen abbilden können, sind sie in der Beurteilung von strukturellen Knorpelveränderungen wie Proteoglykan- oder Kollagenschäden defizitär (6).

Neue Techniken, wie die isotropen dreidimensionalen Pulssequenzen, halten im klinischen Alltag zunehmend Einzug. Ein großer Vorteil ist eine schnelle Datenakquisition mit der Möglichkeit einer Sekundärrekonstruktion des isotropen Datensatzes in jeder beliebiger Ebene (7).

Zu den 3D Sequenzen gehören die 3D-DESS (3-dimensional double echo steady state) und die TrueFISP, kurz TRUFI (True Fast Imaging with Steady State Precession). Beide Sequenzen werden in dünnen Schichten (< 1mm) akquiriert werden und weisen einen ausgezeichneten Kontrast bei kurzer Scandauer auf. Diese Eigenschaften erlauben ihren Einsatz in muskuloskelettaler Diagnostik und bilden den Grundstein für funktionelle und morphologische Analysen des Knorpelgewebes (5).

Die biochemischen MRT-Sequenzen reflektieren Veränderungen in der Kollagenmatrix und im Proteoglykangehalt. Aktuell sind die gebräuchlichsten biochemischen MRT-Techniken Gadolinium-verstärkte MRT-Protokolle wie die dGEMRIC (delayed gadolinium-enhanced MRI of cartilage) und das T2-Mapping (8).

Die T2-basierten Sequenzen wie das T2- und T2*-Mapping sind als Biomarker von hohem Potenzial in der Knorpeldarstellung (9) und in der quantitativen Abbildung von pathologischen Veränderungen bei kurzer Messzeit (8).
Auch im Hinblick auf die nachgewiesenen cerebralen Gadoliniumablagerungen erscheint der Einsatz nativer MR-Sequenzen von großem Vorteil (10).
Mit 17% aller Knochenverletzungen ist die distale Radiusfraktur ein häufiges Trauma, mit 14% ist sie die häufigste Frakturform der oberen Extremitäten, ihr Anteil an Unterarmfrakturen liegt mit 75% deutlich höher (11).
Handgelenkbeschwerden sind ein häufiges klinisches Phänomen mit vielfältiger Genese, zugrunde liegt oft eine degenerative oder posttraumatische Knorpelbeteiligung (2), welche sich in Form einer sekundären posttraumatischen Arthritis manifestieren kann (12).
Dabei ist die OA (Osteoarthritis) ein nicht zu vernachlässigendes Risiko. Nach Statistiken der Weltgesundheitsorganisation (WHO) sind 10-12% der Weltbevölkerung betroffen, bei über 65 jährigen liegt der Anteil mit 49,7% signifikant höher (13). Die zugrunde liegenden Mechanismen sind nicht ausschließlich auf eine mechanische Beeinträchtigung zurückzuführen, vielmehr spielen die zellulären Wechselwirkungen in der Knorpelmatrix eine wesentliche Rolle im Entstehungsmechanismus (14). Diese pathologischen Umbauprozesse sind ein initialer Schritt in der Entstehung einer i (15), welche sich in jedem beliebigen Gelenk manifestieren kann (16).
Der Gelenkknorpel spielt eine fundamentale Rolle in der Erhaltung der reibungslosen Funktion der Diarthrodialgelenke, um deren Funktion zu erhalten ist es notwendig, frühzeitig posttraumatische Schäden aufzudecken, auch zur Therapiekontrolle ist die MRT eine ideale nicht-invasive diagnostische Methode im Vergleich zu Arthroskopie (17).

1.1 Knorpelanatomie

Der Knorpel ist mesenchymalen Ursprungs aus Knorpelmatrix und eingeschlossenen verstreuten Chondrozyten [22]. Er ist nicht durchblutet und frei von Nervenfasern und Lymphgefäßen, die Versorgung erfolgt ausschließlich mittels Diffusion [27]. Diese gelingt über die subchondrale vaskuläre Matrix und die synoviale Gelenkflüssigkeit [34].
Der hyaline Gelenkknorpel fungiert als reibungsarme Pufferzone zwischen Gelenkflächen(18). Die glatte Oberfläche gewährleistet eine störungsfreie, schmerzlose Gelenkbewegung (19).
Der normale Knorpel ist aufgrund des Wasseranteils reich hydratisiert und ermöglicht somit eine abfedernde gleitende Gelenkbewegung (20).
Dabei variiert die Knorpeldicke von Gelenk zu Gelenk, am breitesten ist sie am Kniegelenk (21), am Handgelenk ist der Knorpelbelag deutlich schmaler, mitunter im Submillimeterbereich (4), wie in Abbildung 1 und 2 dargestellt.

Die prozentuale Verteilung der verschiedenen Knorpelbestandteile sieht wie folgend aus:
65-85% Wasser, dessen Anteil abnimmt mit zunehmender Tiefe.
4 % Chondrozyten, umgeben von perizellulärer Matrix.
Solide extrazellulläre Matrix: Kollagen (15-20%) und große Proteoglykan-Aggregate (3-10%), welche Wasser binden (22). (Abb. 3).
Die perizelluläre Matrix in Umgebung der Chondrozyten unterscheidet sich in der Kollagenzusammensetzung von der extrazellulären Matrix (ECM) biochemisch und biomechanisch. Vermutlich dient sie als Signalvermittler zu den Chondrozyten (23). Die Zusammensetzung ist heterogen aus Kollagen Typ II, VI, Kollagen Typ IX und XI , aus Proteoglykanaggregaten und aus Glykoproteinen (24). Insbesondere Kollagen Typ IV und Fibronektin weisen eine gesteigerte Synthese bei Osteoarthrose auf (24).

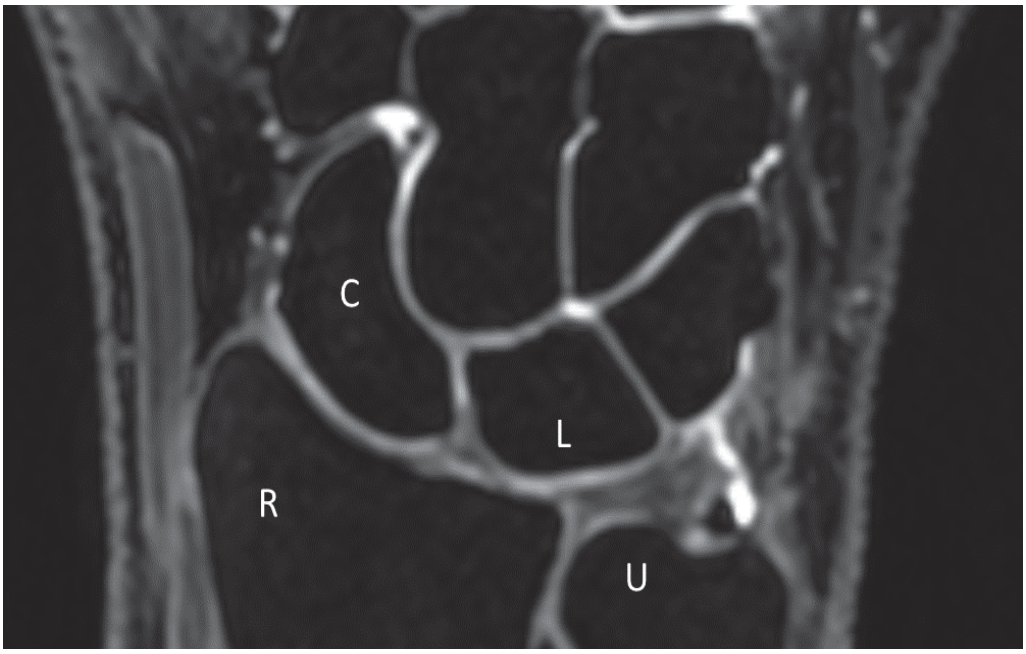

Abb. 1: Bildbeispiel eines Handgelenks. Coronare 3D DESS (Double Echo Steady State) am Beispiel eines gesunden Probanden. Beachte die im Vergleich zum Kniegelenk geringe Knorpeldicke zwischen distalem Radius (R), Os scaphoideum (C) und Os lunatum (L). Die Signalintensität ist homogen, es sind keine umschriebenen Knorpeldefekte abgrenzbar. U=Ulna.

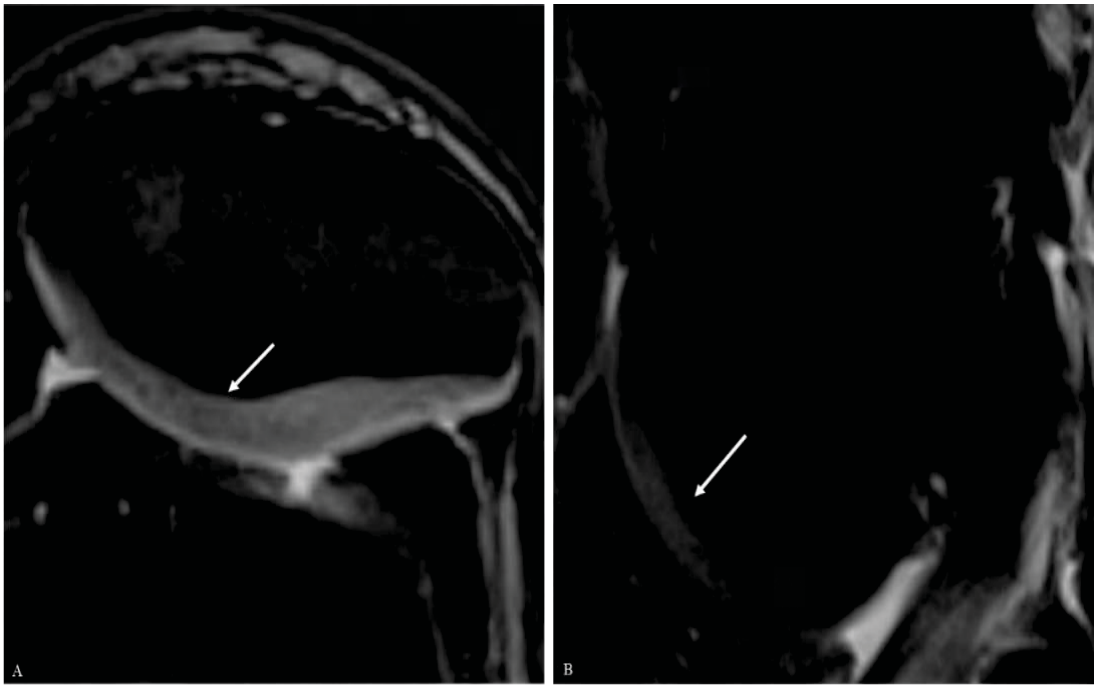

Abb. 2: Knorpeldicke am Kniegelenk. Axiale (A) und sagittale (B) 3D DESS (Double Echo Steady State). Beispiels eines gesunden Kniegelenks. Retropatellarer Knorpel (Pfeilspitze in A) und femoral (Peilspitze in B) Knorpel mit normaler Dicke und unauffälligem Signal.

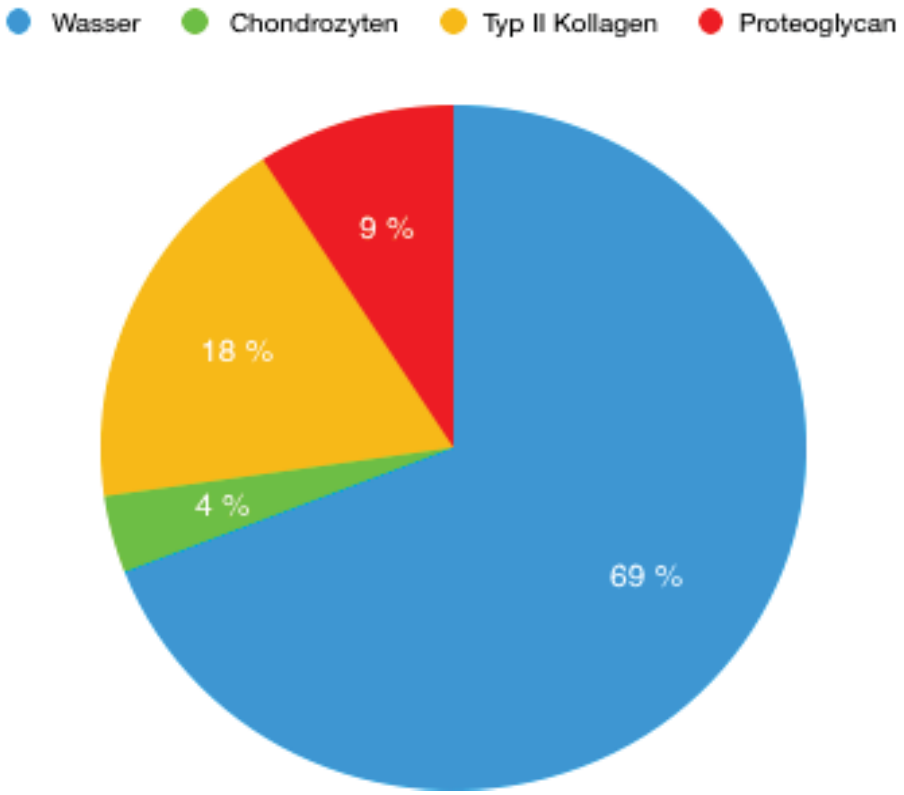

Abb. 3.: Übersicht über prozentuale Knorpelbestandteile. Wasser bildet den größten Anteil am Knorpelvolumen, der Anteil der soliden Komponenten aus Knorpelzellen, Kollagen und Proteoglykan macht bis zu 30% der Gesamtmasse aus.

Die ECM (extrazellulären Matrix) wird von den Chondrozyten gebildet und besteht aus einem Kollagennetzwerk, sowie aus Glykosaminoglykanen (GAGs) und einer Vielzahl von Proteoglykanen (25). Proteoglykan besteht aus einem Proteinskelett, an dem mehrere Glykosaminoglykane gebunden sind (26), wobei das Aggrecan das am häufigsten vorhandene Proteoglykanmolekül ist (27).
Aufgrund des Anteils an Chondroitin- und Keratansulfate sind die GAG-Komplexe negativ geladen (28), auf diese Weise werden positiv geladene Ionen und Wassermoleküle angezogen. Das trägt zur Stabilität, zug- und Druckfestigkeit des hyalinen Knorpels bei (29).

1.2 Kollagene Bestandteile

Das Kollagennetzwerk besteht aus großen und kleineren Kollagenfibrillen, die sich senkrecht parallel vom subchondralen Knochen bis an die Gelenkoberfläche erstrecken. An der Oberfläche verlaufen sie bogenförmig und horizontal, am besten veranschaulicht durch das Arkadenmodell von Benninghoff von 1925 (30).

Die verschiedenen Kollagentypen (II, VI, IX. X und XI) haben unterschiedliche Wirkungen innerhalb der Knorpelmasse. Kollagen Typ VI zum Beispiel ist ein Bestandteil der perizellulären Matrix und für die Einbindung der Chondrozyten verantwortlich. Typ X liegt in den tieferen Zonen und bietet strukturelle Unterstützung für die Knorpelmineralisation nahe der kalzifizierenden Zone.

Kollagen Typ II ist mit 95% der Kollagenmasse der am häufigsten vorkommende Kollagentyp (18) und ist maßgeblich für Zugfestigkeit zuständig (31).

1.3 Die Knorpelzonen

Der normale hyaline Gelenkknorpel besteht aus 4 Zonen: Oberflächliche Zone, mittlere Zone, tiefe Zone und aus einer kalzifizierten Zone [39].

Jede Zone zeigt eine charakteristische Zellform, Morphologie, Orientierung und perizelluläre Matrixablagerung, welche mit der Tiefe zunimmt [37].

Oberflächliche Zone: Sie ist die dünnste Schicht, hier sind die Kollagenfasern parallel angeordnet, sie weist die höchste Dichte an Kollagen und Wassergehalt auf, und den geringsten Anteil an Proteoglykanen.

Mittlere oder Übergangszone: die Kollagenfasern sind hier weniger organisiert und verteilen sich in unterschiedliche Richtungen ohne ersichtliche Ordnung.

Tiefe oder radiäre Zone: Die breiteste Zone. Die Kollagenfasern sind hier senkrecht zur Gelenkfläche angeordnet, der Wassergehalt ist am geringsten. Hier ist die höchste Konzentration an Proteoglykanen (32), (33).

Kalzifizierte Knorpelzone: Getrennt durch eine Grenzzone, genannt *Tide Mark* . Sie bildet den Übergang zum subchondralen Knochen (34). Für die strukturelle Integrität spielt die oberflächliche Zone eine tragende Rolle; als Hauptlastzone fängt sie Scherkräfte ab und reduziert, aufgrund des hohen Wasseranteils, die Reibung (35).

1.4 Posttraumatische Chondromalazie und Osteoarthritis

Die Wechselwirkungen in der Knorpelmatrix und die Knorpeldegeneration sind eng verzahnt, insbesondere in Bezug auf die Rolle von Kollagen und Proteoglykanaggregaten.

Form und Zugfestigkeit im Knorpel sind dem Kollagen zu verdanken, wohingegen der Proteoglykankomplex zur Steifigkeit des Knorpels beiträgt, damit ist der Knorpel in der Lage, Druck auszuhalten. Durch das straff gebundene Wasser wird der einfallende Druck im Idealfall gleichmäßig auf die Knorpelfläche verteilt. In der Regel ist dieser Vorgang bei langsam zunehmendem Druck ohne weiteres möglich. Wenn jedoch der einfallende Druck, wie bei einem Trauma, plötzlich und mit hoher Kraft eintritt, reichen die Verformungen im Knorpelgerüst nicht aus, um den Druck abzufangen. Wasser tritt aus, das Netzgebilde aus Kollagen und Proteoglykanaggregaten rupturiert und Zellschäden treten auf (36).

In experimentellen Studien konnte der Zusammenhang zwischen akuten oder repetitiven Traumata und Knorpelschädigung gezeigt werden. Die Störungen im Kollagengeflecht und die abnehmenden Proteoglykan-Konzentration standen in direktem Zusammenhang mit okkulten, makroskopisch zunächst nicht nachweisbaren Knorpelschäden (19).

Die frühsten Anzeichen einer Knorpelschädigung zeigen sich vor allem in der oberflächlichen Knorpelschicht, hier kommt es zu Veränderungen der molekularen Proteoglykan-Aggregate mit Verlust der Seitenketten der Glykosaminoglykanen (GAG). Dadurch ist das feinverwobene Kollagennetz nicht mehr in der Lage, Wasser an sich zu binden, die Folge ist eine zunehmende Mobilität der Wassermoleküle mit herabgesetzter Knorpelverformbarkeit (37).

Diese auf zellulärer und molekularer Ebene ablaufenden Prozesse sind ein Schlüsselfaktor in der Entwicklung von Knorpelschäden wie sie im Rahmen der posttraumatischen Osteoarthritis (PTOA) auftreten (38).

Die Osteoarthritis (OA) kann grob in zwei Gruppen unterteilt werden, eine primäre oder idiopathische und eine sekundäre Form. Die primäre idiopathische OA betrifft vorwiegend ältere Patienten.

Die sekundäre Form manifestiert sich überwiegend in jüngerem Alter nach einer Gelenkverletzung.

Intraartikuläre Frakturen sind dabei nicht der alleinige Auslösefaktor. Stumpfe Trauma ohne eine erkennbare Gelenkflächenverletzungen wie im Rahmen von Kreuzbandrupturen oder Meniskusläsionen gelten auch Jahre nach Trauma als Risikofaktor. Nach Schätzungen sind 10-12% der symptomatischen Arthrosefälle auf ein Traumageschehen zurückzuführen (39). Das Risiko für die Entwicklung der Erkrankung nach Trauma ist hoch und rangiert zwischen 20 und 50% (40).

In einer Studie von distalen Radiusfrakturen lag die Prävalenz der posttraumatischen Arthrose bei einem medianen Follow-up von 5 Jahren bei 32%. Es wurden keine statistisch signifikanten Unterschiede in Bezug auf Frakturklassifizierung festgestellt (41).

Die Ätiopathogenese der Osteoarthritis ist auch heute nicht vollständig aufgeklärt. Eine Hypothese besagt, dass ein zellgesteuertes Ungleichgewicht zwischen katabolen und anabolen Prozesse der treibende Mechanismus hinter dem progredienten Verlust der extrazellulären Matrix ist, der einer Osteoarthritis vorausgeht (34).

Die reparativen Vorgänge innerhalb des geschädigten Knorpels spielen eine Rolle in der Entstehung posttraumatischer Chondromalazie. Nicht selten findet sich hier vermehrt Kollagen Typ I, die faserigen Eigenschaften im Vergleich zu Typ II führen zur Bildung von Knorpelgewebe mit verminderter Elastizität, Steifigkeit und veränderten Zugeigenschaften (42).

1.4.1 Mechanismen nach Trauma

Der Gelenkknorpel verformt sich unter Belastung als Ausdruck der physiologischen Anpassung, diese hängt wesentlich von der extrazellulären Matrixstruktur und der intakten Zusammensetzung deren Bestandteile ab (43).
Bei akutem Trauma treten plötzliche hohe Scher- und Zerrkräfte auf. Die Folgen sind eine verminderte Überlebensfähigkeit der Chondrozyten, Störungen der Knorpelschichten bis hin zum Verlust der Integrität des Knorpels im subchondralen Knochen und die Freisetzung von Matrixmolekülen (44).

Veränderungen in der Gelenksynovia mit Freisetzung von proinflammatorischen Zellen sowie Zytokine und Mediatoren wie Tumornekrosefaktor alpha (TNF-α), Interleukin (IL)-1, Stickoxid und Matrix-Metalloproteinasen (MMPs) sind biologische Prozesse, welche eine PTOA (posttraumatische Osteoarthritis) triggern oder begünstigen können (40).
Höhergradige Stossverletzungen oder Kollisionsschäden verursachen schon aufgrund der einwirkenden Kräfte eine Zell- und Matrixschädigung, über biologische Mediatoren verstärkt sich der Prozess. Durch mitochondriale Dysfunktion kommt es zur Freisetzung von Sauerstoffradikalen, die Folge ist progredienter Gewebeschaden mit Chondrozytensterblichkeit und Matrixabbau (40).
In vivo-Tierstudien konnten den posttraumatischen Effekt auf den Knorpel dokumentieren. An den geschädigten Stellen zeigte sich ein progredienter Verlust von Proteoglykanen und eine Hypozellulärität mit Abnahme der Chondrozyten und Ausbildung von Zellhaufen, ein Phänomen ähnlich einer beginnenden Osteoarthritis (45).
Des Weiteren haben biochemische und histologische Untersuchungen eine signifikante Abnahme des GAG-Gehalts proportional zum Schweregrad der Osteoarthritis gezeigt (28).

1.4.2 Zelluläre Aspekte der Chondromalazie

Der spezielle Aufbau des Knorpels sowie seine molekulare Zusammensetzung sind den hohen Anforderungen an die Gelenkfläche angepasst, die Widerstandfähigkeit und die Druckanpassung minimiert Schaden. Ist das Trauma, wie zum Beispiel im Rahmen von Frakturen, stark ausgeprägt, sind diese Schutzmechanismen nicht ausreichend und es kommt zum Zelltod (46).
Die Hintergrundmechanismen sind vielfältig. So haben histologische Experimente das Auftreten von Chondrozytentod nach Gelenkverletzungen als Folge von mechanischem Kompressionstrauma nachgewiesen (47).
Dabei reichte eine einzige Kompressionslast aus, um den Zelltod zu induzieren, die nekrotischen Zellen verteilten sich vornehmlich auf die mittlere, gefolgt von der oberflächlichen Zone, vereinzelt auch in tiefen Knorpelschichten (48).

Posttraumatisch findet sich eine vermehrte Lösung von GAG-Komplexen aus der Knorpelmatrix, korrelierend mit der einwirkenden Kraft. In der Folge sinkt die mechanische Belastbarkeit des Knorpels signifikant (47) .Neben mechanischen Faktoren spielen zelluläre Vorgänge eine wesentliche Rolle bei der Entwicklung der Chondromalazie. Die Aktivierung von Caspasen löst eine programmierte, frühzeitige Apoptose aus (49). Es werden freie Sauerstoffradikale und proinflammatorische Zytokine freigesetzt, welche zum Zelltod und zur Matrixdegeneration beitragen (46).
Unter dem Einfluss der proentzündlichen Mediatoren produzieren die Chondrozyten Stickstoffmonoxid (NO), dadurch kommt es zur einer Hemmung der proliferativen Funktion der Knorpelzellen (50).
Knorpelschädigung nach Trauma mit und ohne Fraktureinwirkung wurde in einer Studie von Stolberg et al näher betrachtet. In Abhängigkeit der einfallenden Last zeigte sich ein unterschiedlicher Ablauf der Schädigung auf Zellebene. Während bei niederenergetischem Trauma vorwiegend Chondrozytenapoptose auftrat, fand sich bei höhergradigem Trauma vermehrt Zellnekrose, welche in den tieferen Schichten besonders ausgeprägt war (51).
Mittels Tierstudien am Kniegelenk wurde die direkte posttraumatische Kausalität mechanischer Überlastung und Knorpeldefekte sowie Zelltod am retropatellaren Knorpel gezeigt (48).

Plötzliche mechanische Belastung der Gelenkfläche können zu Mikroschäden an den Chondrozyten führen, obwohl die Oberfläche intakt erscheint. Die Zellatrophie bis hin zum Zelltod bewirkt eine verminderte Produktion von Proteoglykan. Dieser Prozess ist bis zu einem gewissen Grad reversibel (18).

Der Zelltod, als Reaktion auf Trauma, erfolgt zunächst unmittelbar am betroffenen Knorpelabschnitt, greift im Verlauf auf die Peripherie der betroffenen Zone über (52).

Die Veränderungen der Zellmorphologie sind, sowohl in der oberflächlichen als auch in den tieferen Knorpelschichten vorhanden und führen zu einer verminderten Zellzahl, veränderten Zellform und zu veränderten Eigenschaften an den Strukturproteinen (53).

Auch Begleitphänomene beim Trauma spielen eine Rolle in der Zellschädigung, so zeigt sich der negative Effekt von Einblutungen in den Gelenkraum auf die Knorpelmatrix. Experimentelle Injektionen von Blutprodukten haben zu einem Chondryzytenuntergang, Proteoglykanverlust und herabgesetzter Synthese geführt (44).

Es wird angenommen, dass bereits eine initiale oder einzige Gelenkblutung diesen Zelleffekt hervorrufen kann. Die Unfähigkeit der Chondrozyten, die Proteoglykansynthese aufrechtzuerhalten, kann langfristig Knorpeldegeneration induzieren (54).

Die Formen und Pathomechanismen der Zellschädigung im Rahmen posttraumatischer Ereignisse müssen gemeinsam betrachtet werden. Beides, die Zellnekrose und die Apoptose werden als Ausdruck von Knorpelschaden auf zellulärer Ebenen betrachtet (55).

1.4.3 Rolle des subchondralen Knochens

Der subchondrale Knochen und das Knorpelgerüst bilden eine funktionelle Einheit. Die Interaktion erfolgt über direkten Kontakt zwischen der subchondralen Platte und dem kalzifizierten Anteil über die durchblutete subchondrale Platte (56). Wenn die Interaktion inkomplett oder fehlerhaft ist erhöht sich das Risiko degenerativer Knorpelveränderungen (57).

Die Wechselwirkungen nach Traumaereignis manifestieren sich auch in den tieferen Schichten, an der Grenzeben zwischen Knorpel und subchondralen Knochen. Die Tidemark fungiert als osteochondrale Verbindungszone.

Im gesunden Knorpel herrscht eine Kommunikation zwischen Gelenkknorpel und subchondralem Knochen zum Erhalt der Knorpelintegrität.

Subchondrale Ödeme, Einblutungen und die subchondrale Sklerose können eine Minderversorgung der Chondrozyten in den tieferen Schichten des Knorpels zur Folge haben, was wiederum die Zellzahl dezimiert. Die Folgen sind Zelltod und Proteoglykanverlust in Höhe der Kontusionszonen (58).

Reparaturprozesse bewirken die Ausbildung eines rigideren, knöchernen Konstruktes, die Folge ist eine herabgesetzte Anpassungsfähigkeit gegenüber mechanischer Belastung, insbesondere des angrenzenden Knorpels (59).

Die Erkenntnis über die biologische und molekulare Ebene der posttraumatische Gelenkbeteiligung trägt zum Verständnis der OA bei (60).

Zusammenfassend wird die multifaktorielle Genese der posttraumatischen Osteoarthritis deutlich, beginnend mit der mechanischen Belastung, über Apoptose und die Veränderungen des subchondralen Knochens bis hin zu den biochemischen Prozessen im Gelenkraum und auf Zellebene wie die Freisetzung der entzündlichen Mediatoren (61).

1.4.4 Zeitphasen Knorpelschäden

Die posttraumatischen Wechselwirkungen innerhalb der Knorpelmasse geschehen auf unterschiedlichen Ebenen und zu unterschiedlichen Zeitpunkten. Es werden hauptsächlich drei Phasen unterschieden: Eine hyperakute mechanische Phase, Sekunden nach Trauma, gefolgt von einer kurzen Frühphase, in welcher die Zellnekrose, die Apoptose und inflammatorischen Komponenten dominieren. Die intermediäre oder Zwischenphase zeigt ein labiles Gleichgewicht zwischen katabolen und anabolen Prozessen, hier beginnt eine reparative Phase, die sich bis in die Spätphase erstreckt. Die Störung des Gleichgewichtes zwischen An- und Abbauprozesse kann zunächst klinisch stumm sein oder latent persistieren, um nach Jahren in Form einer Osteoarthritis manifest werden (61) (siehe Abb. 5).

Die unterschiedlichen Prozesse können sich überschneiden und treten bereits in den ersten Wochen nach Trauma auf. Wenn die reparativen Vorgänge versagen und die Abbauprozesse überwiegen, tritt eine insuffiziente Heilung auf, welche zur Gelenkdegeneration führen kann (40).

Diese Veränderungen im Knorpel sind anfangs subtil, können jedoch fortschreiten bis hin zur manifesten OA und Gelenkdestruktion (44).

Abschließend deuten die bisherigen Daten darauf, dass posttraumatische Gelenk- und Knorpelverletzungen nicht ausschließlich dem Knorpel zuzuordnen sind, sondern dass hier zusätzlich Prozesse auf Organebene oder gar systemisch ablaufen. Diese Aspekte haben einen großen Stellenwert im Hinblick auf therapeutische und präventive Maßnahmen [47].

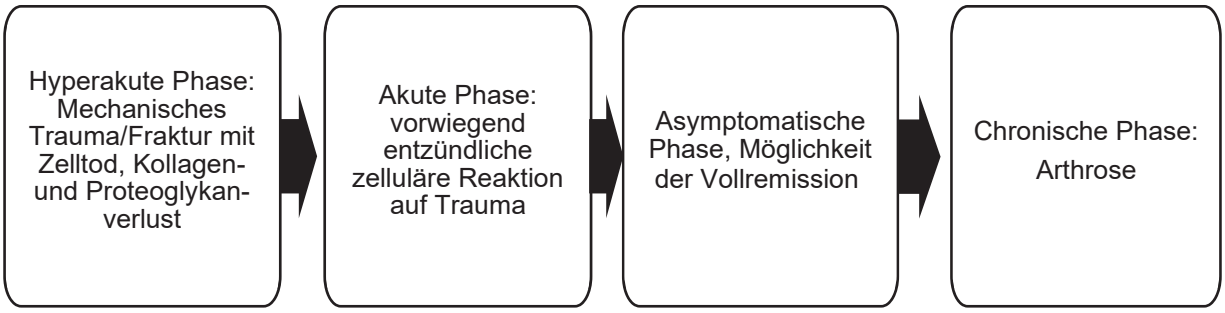

Abb. 4: Posttraumatische Phasen einer Knorpelschädigung

1.5 Knorpeldiagnostik

1.5.1 Röntgen

Das Röntgen ist die am schnellsten verfügbare diagnostische Methode, welche zügig Informationen über die Gelenkweite liefert, allerding ist es auf deutliche bis schwere Gelenkschäden beschränkt [64]. Sekundäre Spätfolgen der Knorpelschäden können aufgedeckt werden [65], welche bereits ein irreversibles Stadium erreicht haben [27].
Die konventionellen Röntgenverfahren liefern nur ein indirektes Maß für Gelenkknorpelschäden, da sie erst bei fortschreitendenden degenerativen Prozessen pathologische Veränderungen nachweisen (62). Diese umfassen Gelenkspaltverschmälerungen und knöcherne Veränderungen wie die subchondrale Sklerose (4). Frühe Knorpelschäden bleiben unerkannt (63).

1.5.2 CT-Diagnostik

Die Knorpeldiagnostik im CT ist ebenfalls deutlich eingeschränkt. Trotz der modernen CT-Technik und der Möglichkeit der 3D-Bildgebung kann der Knorpel auch hier nur indirekt visualisiert werden (4). Mittels der CT-Arthrographie kann der Knorpel nur bedingt beurteilt werden, der Nachteil besteht hier in der Anwendung von ionisierender Strahlung und der Notwendigkeit einer invasiven intraartikulären KM-Injektion (64).
Dazu zählt die *delayed quantitative computed tomography* (CT) arthrography (dQCTA), vergleichbar mit dGEMRIC (*delayed gadolinium-enhanced magnetic resonance imaging of cartilage*). Hier kommen jedoch hohe Hürden auf, neben dem Strahlenschutzaspekt stellt es hohe logistische Anforderungen dar. Die lange Untersuchungsdauer und die Notwendigkeit mehrerer Scans und erweisen sich als ineffektiv in der Routinediagnostik (37).

1.5.3 MRT Technik

Im Vergleich zur Röntgendiagnostik und zur Computertomographie kann der Knorpel mittels der Kernspinntomographie direkt und mit hoher Spezifität visualisiert werden. (4)
Dabei sind Anforderungen an die MRT-Technik hoch, im Vordergrund steht die Darstellung der Morphologie. Die Knorpeldicke und -signal sind zu evaluieren, sowie Schäden hochauflösend mit geringstmöglichen Bildartefakten aufzudecken (5).
Der Verlust an Knorpelmasse, Knorpeldefekte, die Irregularität der Knorpeloberfläche oder der Matrix wie Fissuren oder Risse gehören zu den morphologischen Veränderungen im Rahmen einer Chondromalazie.
Diese Knorpelalterationen können mittels der klassischen Standardverfahren nachgewiesen werden. Die sich auf Zellebene abspielenden strukturellen Veränderungen und biochemischen Prozesse wie die Schäden an Kollagen oder Proteoglykan können nicht dargestellt werden (8).
Die teils subtilen biochemischen Prozesse und Störungen der Knorpelmikrostruktur treten jedoch lange vor den makroskopisch sichtbaren degenerativen Veränderungen auf. Da sie den Weg zur Osteoarthritis vorbereiten, ist es von hoher Wichtigkeit, innovative Techniken und Untersuchungsstrategien zu entwickeln (1).

Der hyaline Knorpel am Radiocarpalgelenk ist aufgrund der deutlich schmalen Breite eine diagnostische Herausforderung. Die konventionellen MRT-Verfahren erfassen Begleitbefunde wie das Osteoödem, die Synovialitis, die subchondralen Sklerosierungen und können auf Knorpelschäden hinweisen. Es bleibt jedoch eine geringere Sensitivität und Spezifität, wenn es um subtilen Prozesse wie Initialstadien einer Osteoarthritis geht (65).
Es liegen wenige Arbeiten vor, welche sich mit Knorpeldiagnostik am distalen Radius befassen, speziell hier herrscht eine Uneinigkeit über die diagnostische Genauigkeit der Standard MRT in der Beurteilung von Handgelenkknorpel. Während in einer Studie große Schwankungsbreite der Sensitivität (18%-41%) und einer Spezifität von 75%-93% attestiert wird, berichten andere Autoren wiederum über die gute Korrelation zur Arthroskopie (6).

1.5.3.1 Konventionelle MRT- Techniken

Die T1 und T2-Relaxationszeiten spiegeln Gewebeeigenschaften wider. Für ossäre Strukturen stehen die T1-gewichteten Spinechosequenzen zur Verfügung, während die T2-gewichteten Sequenzen die hohe Signalintensität der Gelenkflüssigkeit nutzen.

Der Knorpel ist im T1-Bild hyperintenser gegenüber Gelenkflüssigkeit, im T2-Bild ist das Verhältnis umgekehrt. Das bildet die Grundlage für die morphologischen Sequenzen, mit deren Hilfe das Kollagennetzwerk der ECM (extrazellulären Matrix) gemessen werden kann (66).

Knorpelschäden, seien es posttraumatischer oder degenerativer Genese, erscheinen auf Standardsequenzen als fokale Signalalterationen oder Knorpeldefekte ab einer bestimmten Tiefe. Subchondrale Frakturen und Knochenmarksödem sind mittels der Standardsequenzen gut sichtbar, Knorpeldelaminationen, oberflächliche Risse oder schmale Fibrillationen sind hingegen deutlich schwieriger erkennbar (17). Hier sind die angewendeten Sequenzen in der Routinediagnostik im Hinblick auf frühe Stadien der Knorpelschädigung in ihrer Aussagekraft limitiert (67).

Matrixveränderungen, insbesondere der hochorganisierten Kollagenfibrillen in der tiefen und kalzifizierenden Zone bleiben mitunter unentdeckt (68).

Die weit verbreiteten 2D-Sequenzen können nur in einer Raumebene aufgenommen werden. Aufgrund der dickeren Schichten und Schichtlücken können Partialvolumeneffekte auftreten, ein Befund kann dem Nachweis entgehen (69). Eine multiplanare Reformation um eine lückenlose Darstellung des untersuchten Knorpels ist in der 2D-Bildaquisitionstechnik aufgrund der Voxelanisotropie nicht möglich (70).

Abhilfe schaffen neue 3D-Bildgebung, wie die kohärente Steady State Sequenzen, die 3D Double Echo Steady State (3D DESS) und die True Fast Imaging with Steady-state Precession (TrueFISP) (5).

1.5.3.2 3D-Sequenzen

Die 3D-MRT-Sequenzen gehören neben den etablierten Standardsequenzen fest zur morphologischen Diagnostik des Gelenkknorpels (25).
Für kleinere Gelenke mit schmalem Knorpelüberzug wie das Handgelenk ist die isotrope 3D-MRT-Technik von großer Relevanz. Die Möglichkeit einer multiplanaren Rekonstruktion in jeder Raumrichtung nach nur einem Scan macht es möglich, auch kleine Knorpelläsionen, Signalalterationen wie im Rahmen früher pathologischer Veränderungen zuverlässig zu erkennen (71).
Die 3D-Sequenzen kommen im klinischen Alltag zunehmend zum Einsatz.
Durch Datenakquisition in einem Schritt sind sie im Vorteil gegenüber den zweidimensionalen (2D) Techniken; bislang kamen sie zur Anwendung im Bereich der größeren Gelenke wie beim Knie - oder Sprunggelenk (7). Zur Verfügung stehen Untersuchungsprotokolle wie die turboschnellen Echosequenzen (TSE) oder die Gradienechosequenzen (GRE) (3).
Die GRE gehörten zu den ersten 3D-Sequenzen im Bereich Knorpeldiagnostik und können in zwei Gruppen unterteilt werden: Die Dark-Fluid- und Bright-Fluid-Bildgebung. Die Spoiled Gradient Echo Sequenz T1- FLASH (Fast Low-Angle Shot) ist ein Beispiel für eine Dark-Fluidsequenz, hier ist die Gelenkflüssigkeit dunkel (daher der Name), folglich erscheint die Gelenkflüssigkeit in den Bright-Fluid-Sequenzen hell wie zum Beispiel in der 3D DESS (3D Double Echo Steady State) (72).
Üblicherweise wird das Fettsignal in diesen Sequenzen unterbunden, hierdurch wird ein hervorragender Kontrast zwischen hellerem Knorpel und dunklerem Knochen erreichet und das mit hohem Signal-Rausch-Verhältnis (S/R). Ein weiterer Vorteil der fettunterdrückten Sequenzen ist die Verhinderung von Bildartefakten, wie zum Beispiel die Chemical- Shift-Artefakte (73). Eine Form der hochauflösenden Bildgenerierung der 3D- Gradientenechobildgebung ist die Steady-state free procession imaging (SSFP) (74). Damit ist eine hochauflösende Gelenkdiagnostik mit exzellentem Kontrast zwischen Gelenkflüssigkeit und Knorpel möglich (75).

1.5.3.2.1 Steady State und Steady State with free Precession

Bei Lagerung eines Patienten im Kernspintomographen werden die Protonen, welche sich bis dahin zufällig bewegen unter dem Einfluss eines äußeren Magnetfeldes entlang einer Z-Achse ausgerichtet, es bildet sich eine Längsmagnetisierung. Durch einen Hochfrequenzimpuls werden die Protonen um 90° in die X-Achse geschwenkt, sie präzidieren in der X-Achse, es entsteht eine Quer- oder Transversalmagnetisierung, welche mit der Zeit abnimmt.
Wenn der Dephasierung entgegengewirkt wird, verbleibt immer ein Rest Transversalmagnetisierung bis zur nächsten Anregung übrig. Wenn die Prozedur aus Anregung und Relaxation stetig wiederholt wird, erreicht die Längs- und Quermagnetisierung einen stationären Zustand, den steady state. Das gelingt, in dem die TR-Zeit (Repititionszeit) stets kürzer bleibt als die T1- und T2-Zeit (T1 Längsmagnetisierung, T2 Transversalmagnestisierung) (76).
Wenn das Stadium des steady state erreicht wird, entstehen Echos mit unterschiedlicher T2-Wichtung: erstens ein S+-Signal (FISP (fast imaging steady precession), zweitens ein S−Signal, ein PSIF (reversed FISP). Der erste Signaltyp ermöglicht einen gemischten T1 und T2 Kontrast dominiert durch das T1/T2 Verhältnis, der zweite Teil erlaubt einen hohen T2 Kontrast (5).
Jedes Gradientenecho besteht aus mehreren Abfolgen von Anregungspulsen, die durch eine konstante TR-Zeit (Repititionszeit) besteht. Nach jeder TR-Zeit folgt eine zweite Anregung. Wenn der Vorgang stetig wiederholt wird, entsteht ein Zustand des steady state, also ein Gleichgewicht zwischen Längs- und Quermagnetisierung. Dieser Zustand des steady-state free precession (SSFP) wurde erstmals durch Carr 1958 beschrieben, eine Variante ist die balanced steady-state free precession (bSSFP) (77).

1.5.3.2.2 TrueFISP (True Fast Imaging with Steady-State Precession)

TrueFISP gehört zu den Gradientenechosequenzen mit steady state free precession. Beide Signalkomponenten, die FID (S+)-, als auch die Spin-Echo (S-) Komponente werden zur Signal- und Bilderzeugung genutzt (76).
Die 3D-True-FISP-Sequenz ist eine schnelle Sequenz, welche ein hohes Signal- zu Rausch-Verhältnis aufweist (78). Die zugrunde liegende balancierte SSFP-Technik zeichnet sich durch ihre schnelle Bildgebung aus und erweist ihren Nutzen in der Gelenkknorpeldiagnostik (79).
Um etwaige Nachteile wie Banding-Artefakte zu verhindern, ist es möglich, durch neuere Spulentechnologie die TE und TR-Zeiten kurz zu wählen, ohne Verlust an Bildqualität (80).
Die Erfahrung zeigt, dass diese Artefakte, bedingt durch Off-Resonance-Effekte, verhindert werden können, wenn TR-Zeiten (Repetitionszeit) im Bereich von ca. 5 ms (Millisekunden) gewählt werden. Damit wird ein höheres Knorpelsignal gegenüber herkömmlichen Sequenzen erreicht (81).
Eine gute Bildqualität wird bei einer kurzen Akquisitionszeit von 3 Minuten erreicht, dabei zeigt sich eine gute diagnostische Leistung in Bezug auf die Detektion von Knorpelläsionen, vergleichbar mit anderen 3D-Sequenzen wie der 3D DESS (82).
In einer Vergleichstudie zur Beurteilung von Handgelenkschmerzen zeigte die 3D TrueFISP höchste Bildqualität in der Knorpelbildgebung im Vergleich mit anderen Sequenzen, sowohl im gesunden als auch im geschädigten Knorpel. Der hohe Kontrast zwischen hyperintenser Flüssigkeit und dunklem subchondralem Knochen war deutlich hervorgehoben. Die Knorpelläsionen können so am besten erkannt und visualisiert werden. Von klinischer Relevanz ist die akkurate Beurteilung wenn es um die Integrität des Knorpel am subchondralen Knochen geht, da sie entscheidenden Einfluss auf das Therapieregime und das Ausmaß chirurgischer Interventionen hat (83).
Die Möglichkeit der Fettsuppression mit Ausschaltung des Fettsignals erlaubt eine sehr schnelle Messung mit hohem T2 /T1, welche sich in der klinischen Diagnostik bewährt hat (84) (siehe Abb. 5).
Aufgrund dieser Eigenschaften hat sich die TrueFISP in anderen diagnostischen Bereichen wie der kardialen Bildgebung durchgesetzt (85) .

Zunehmenden Einsatz findet sie in der Knorpeldiagnostik; hohe Sensitivität und Spezifität, sowohl für oberflächliche, als auch fortgeschrittene Knorpeldefekte zeichnen diese Sequenz aus (86).

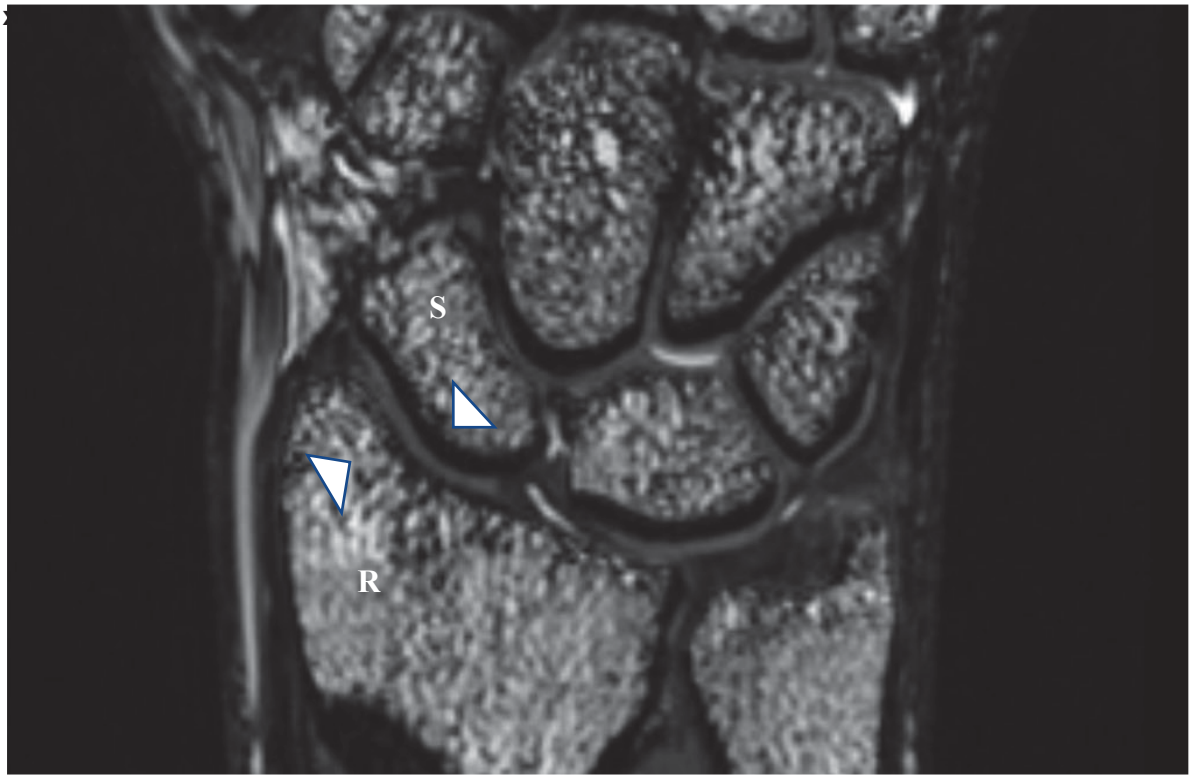

Ab*b.* 5: 3D TrueFISP (True Fast Imaging with Steady-state Precession). Fettgesättigte coronare Sequenz am Handgelenk, hochauflösende Darstellung des radiocarpalen Knorpels (Pfeilspitzen). S (Os scaphoideum), R (Radius).

1.5.3.2.3 3D DESS (3D Double Echo Steady State)

Die 3D DESS (Dual-Echo Steady-State) ist eine Variante von TrueFISP, hier werden im Vergleich zur TrueFISP Sequenz, zwei SSFP-Echos (steady state free precession) getrennt voneinander generiert und zu einem Signal kombiniert, die FISP (fast imaging with steady state precession) und PSIF (time reversed FISP). Die FISP-Signalkomponente wird vom T1-Effekt dominiert und ermöglicht die Darstellung anatomischer Details, während die PSIF-Komponente für den hohen T2-Kontrast verantwortlich ist und somit knorpel- und flüssigkeitssensitiv ist (76).
Die 3D-DESS ist eine lang bekannte Sequenz, welche bereits vor Jahren in der Knorpeldiagnostik erforscht wurde (87).
Das anfänglich schlechte Bildsignal kann dank neuerer Magnetsysteme und Spulentechnologie optimiert werden, sodass eine adäquate Abbildung der Knorpelmorphologie möglich wurde (78).
Das hohe T2-Signal kombiniert mit der kurzen Meßzeit der 3D-DESS-Sequenz macht sie geeignet für die Knorpeldarstellung am Handgelenk (88).
Durch optimale Bildgebung kann eine hohe Sensitivität von bis zu 96% und eine Spezifität bis hin zu 95% in der Detektion von Knorpelläsionen erreicht werden (89).
Dank des hohen Kontrastes zwischen Knorpel und Gelenksynovia ermöglicht die fettgesättigte 3-dimensionale Sequenz einen sicheren Nachweis von Knorpelläsionen, welche in der Arthroskopie bestätigt werden (25).
Die 3D DESS weist eine hohe T2* -Wichtung (T2 Stern) mit einem hohen Kontrast zwischen Knorpel und Gelenksynovia auf, was die morphologische Beurteilung erheblich erleichtert (62).
Der Kontrast zwischen dunklem Knochenmarksignal und hyperintenser Gelenksynovia bewirkt in der fettgesättigtes 3D DESS eindrucksvoll ein arthrogrammähnliches Bild (79) (siehe Abb. 6).

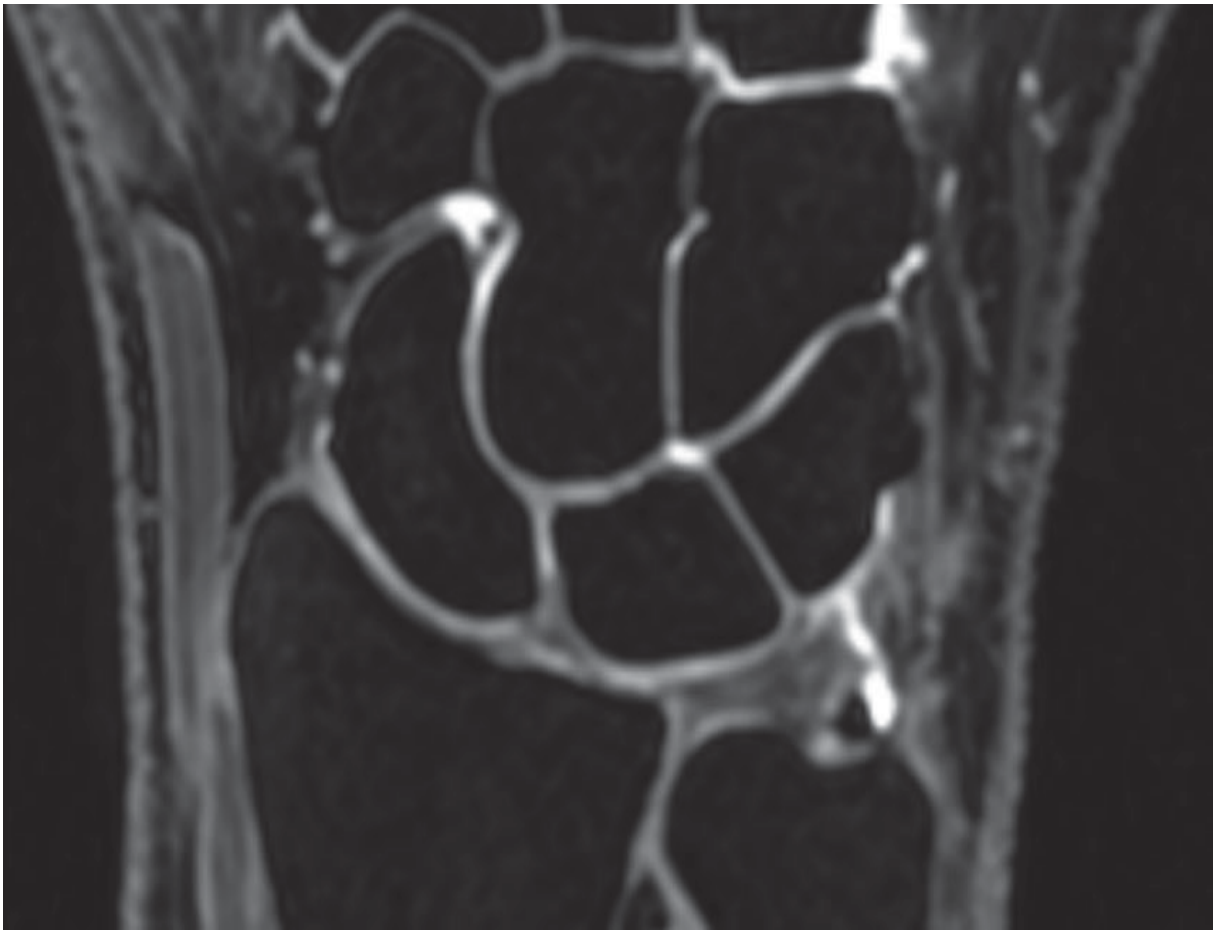

Abb. 6: 3D DESS (3D Dual Echo Steady State). Der arthrogrammähnliche Effekt am Handgelenk ist deutlich (signalarmes Knochenmark versus signalreiche Synovia) erkennbar.

1.5.3.3 Quantitative MRT und biochemische Sequenzen

Der Begriff der quantitativen MRT-Diagnostik beschreibt die Visualisierung und Quantifizierung biochemischer Prozesse innerhalb des Knorpels. Wie bereits erwähnt, besteht die Knorpelmasse größtenteils aus Wasser. Diese Eigenschaft ermöglicht sowohl eine qualitative als auch eine quantitative Beurteilung mittels geeigneter Techniken, wie zum Beispiel die T2- und T2*- Relaxationszeit. Damit kann der Wassergehalt im Knorpel als Biomarker für Knorpeldegeneration genutzt werden. Dabei zeigt sich das hohe Potential der T2-basierten Methoden in der quantitativen Knorpelbeurteilung (90).

Unter Belastung zeigt der Knorpel biomechanische Matrixveränderungen; diese betreffen insbesondere den Proteoglykangehalt und Wasseranteil (91). Diese Veränderungen laufen auf makromolekularer Ebene ab und sind schwer sensitiv zu erfassen. Mit neueren MRT-Techniken ist es jedoch möglich, unter Anwendung von bestimmten Parametern als Biomarker die pathologischen Knorpelveränderungen zu detektieren (92). Der Vorteil der quantitativen MRT liegt in der klinischen Verfügbarkeit. Die Scanparameter und die charakteristischen T2-Zeiten des Knorpels können leicht unter Verwendung geeigneter Algorithmen gemessen werden (93).

Die T2-basierten Messungen ermöglichen eine hochsensitive Knorpeldiagnostik. Sie können Veränderungen der Kollagenmatrix (überwiegend Kollagen Typ II) und des am Kollagen gebundenen Wassers abbilden. Das Verhältnis zwischen gebundenem / freiem Wasser und Kollagen bildet die Grundlage für die spezifischen Mapping-Techniken (22).

Das T2*-Mapping ist eine neuere Technik zu den quantitativen Messungen im Knorpel. Das Grundprinzip ist ähnlich dem T2-Mapping. Hier werden, wie in der T2-Mappinganlalyse, die charakteristischen Eigenschaften des Knorpels in der Transversalmagnetisierung genutzt (94).

Dabei werden die Vorteile von T2*-Mapping deutlich: die schnelle Bildakquisition, die Möglichkeit einer isotropen 3D-Knorpelbeurteilung und hohe Bildauflösung zeichnen diese Technik aus. Ein weiteres Merkmal ist die histologisch gesicherte Korrelation mit den Stadien der Knorpeldegeneration (9).

1.5.3.3.1 T2- und T2*-Mapping im gesunden Knorpel

T2 oder transversale Relaxationszeit spiegelt die Interaktion zwischen Wassermolekülen, in diesem Fall Wasserprotonen, und Kollagengerüst im hyalinen Gelenkknorpel wider. Bei zunehmender Interaktion zwischen freien Wassermolekülen und Makromolekülen des Knorpels kommt es zu einer längeren Relaxationszeit (T2). Dabei ist die T2-Relaxationszeit sehr empfindlich gegenüber Veränderungen der anisotropen Orientierung der Kollagenfibrillen in der extrazellulären Matrix. Die regionalen und zonalen Unterschiede in der Kollagenanordnung im Knorpel werden als Unterschiede in den T2-Zeiten abgebildet. Die objektiv gemessenen T2-Zeiten generieren eine Grau- oder eine Farbskala. Dabei zeigen T2-Werte im gesunden Knorpel eine weitgehend homogen Verteilung (80).

Die Signalintensität im T2-Mapping korreliert mit dem Kollagengehalt, die Anisotropie kann als Maß der Kollagenorientierung angesehen werden. Im gesunden Knorpel drückt sich das in einer niedrigeren T2-Signalintensität auf T2-gewichteten Sequenzen aus (29). Die kartilagenen T2-Werte beurteilen das Kollagennetzwerk und die Wasserbindung an die extrazelluläre Matrix (95).

Während die T2-Relaxationszeit auf Wechselwirkungen zwischen den präzedierenden Spins und ihren Magnetfeldern beruht, wird die T2*-Relaxation zusätzlich von lokalen Feldinhomogenitäten beeinflusst (96). Daher sind die T2*-Werte immer kürzer als die T2-Werte (97).

Im gesunden Knorpel zeigt sich aufgrund der zonalen anisotropen Anordnung der Kollagenfasern ein Anstieg der T2-Werte von den tieferen zu den oberflächlichen Schichten (98).

Dabei sind T2- und T2*-Relaxationszeit messbare MRT-Zeitkonstanten, die gewebeabhängig sind. Die gebundenen Wassermoleküle in der anisotropen Knorpelmatrix weisen T2-Zeiten von 15 bis 60 ms auf. Das sind kurze T2-Zeiten, wenn man die hohe Hydration des Gewebes betrachtet. Das liegt an der eingeschränkten Mobilität des Wassers im gesunden Knorpel (99).

Sowohl die T2-, als auch die T2*-Mappingmethode erweisen sich als geeignete Biomarker für eine quantitative Erfassung früher Knorpelveränderungen (8).

T2*-Mapping bedient sich der Eigenschaften der transversalen Relaxation im Knorpel. Wie oben erwähnt, weist die transversale Relaxation Variationen abhängig von zonalen Begebenheiten im Knorpel auf , in einigen Studien wurden Zeiten zwischen 2 ms bis hin zu 150 ms gemessen (94) (siehe Abb. 7).

In Studien wurden mehrere Modelle bezüglich der T2* aufgestellt. Demnach sind kurze Werte bis 16 ms vom gebundenen Wasser bis hin zu sehr kurzen Messwerten von unter 2 ms bekannt. Die kürzeren T2*-Werte entsprechen dem fragmentierten Proteoglykan. Längere Zeiten bis 22 ms sind auf das freie Wasser zurückzuführen. Mit diesen Erkenntnissen es ist möglich, nicht nur die Dysfunktionen und Anordnung der Kollagenfibrillen, sondern auch die Veränderungen der Wassermobilität quantitativ zu bestimmen (94).

Der T2*-Effekt, bedingt durch Feldinhomogenitäten ist nur in den Gradientenechosequenzen vorhanden. Unterschiedliche Parameter haben einen Einfluss auf die T2*-Komponente, hierzu gehören der Flip-Winkel, die Echo- und Repetitionszeit. Je kleiner der Flip-Winkel und länger die TE (Echozeit) und TR (Repetitionszeit) sind, umso stärker ausgeprägt ist der T2* -Effekt in den Gradientensequenzen (97).



Abb. 7: Coronare T2*-Map. Beispiel eines gesunden Handgelenks. Die T2*-Werte sind entsprechend einer Farbskala wiedergegeben. Grüne Farbe entspricht gesundem Knorpel.

1.5.3.3.2 T2 und T2* bei Chondromalazie

Der Gelenkknorpel weist in der Regel kurze T2-Zeiten aufgrund der limitierten Wasserbewegung in der Knorpelmatrix auf. Bei degenerativen Veränderungen durch den Verlust der Anisotropie des Kollagengerüsts und des höheren Anteils an freiem Wasser verlängert sich die T2-Zeit (3).

Die T2 ist eine Gewebekonstante bei einer vorgegebener MR-Feldstärke. Die Veränderungen der Relaxationszeit hängt vom Wassergehalt und von der Beschaffenheit des Kollagengenverbunds ab. Tritt ein Knorpelschaden ein, verändert sich die Kollagenmatrixkomposition und es tritt vermehrt Wasser aus. Diese Veränderungen manifestieren sich als Anstieg des T2-Signals. Wenn die T2-Zeiten im gesamten Knorpel gemessen werden, entsteht ein räumliches Muster von Bereichen mit erhöhtem oder erniedrigtem Wasseranteil (entsprechend dem Grad der Knorpelschädigung). Mittels entsprechender Mapping-Software kann diese Verteilung in Form einer Graustufen- oder Farbstufenkarte visualisiert werden (62).

Der plötzliche und schnelle Druckanstieg wie bei Trauma bewirkt eine verminderte Wasserbindung und ein interstitielles Matrixödem mit erhöhter Beweglichkeit der Wassermoleküle (66).

Die Folge ist eine verminderte Widerstandsfähigkeit und eine strukturelle Dysfunktion bis hin zu makroskopischen Veränderungen wie Faserungen und Knorpelverlust. Die aufgehobene Matrixanisotropie resultiert in einem Anstieg der T2-Werte. Dabei ist der erhöhte T2-Wert auch durch den Wassergehalt des Knorpels bedingt, geschätzt erhöht sich die T2-Zeit um 1.8 ms je 1% erhöhtem Wassergehalt. Ein T2-Anstieg ist zudem von den freien, zunehmend mobilen Wasserprotonen in der Knorpelsubstanz abhängig und gilt als ein frühes Zeichen einer Knorpelalteration (99).

Die T2-Relaxationszeiten korrelieren dabei mit der Schwere der Schädigung und können frühe Veränderungen der biochemischen Zusammensetzung erfassen (73).

Damit ist eine indirekte Beurteilung der Kollagenstruktur und -orientierung möglich. Im gesunden Knorpel bindet und fixiert die Kollagenmatrix Wassermoleküle. Wenn diese geordnete Matrix zusammenbricht, tritt zunehmend ungebundenes Wasser aus. Die Transversalmagnetisierung wird

hierdurch abgebremst, Knorpelbereiche mit mehr freiem Wasser weisen höhere T2-Relaxationszeiten auf. Erhöhte T2-Relaxationszeiten (hyperintenses Signal auf T2-Bild) sind daher im Allgemeinen ein Hinweis auf eine Knorpeldegeneration (1).

Des Weiteren ist die transversale Relaxationszeit (T2) empfindlich gegenüber Kollagenkonzentration und Orientierung im Knorpel, die auf die anisotrope Anordnung von Kollagenfibrillen zurückzuführen ist. Am deutlichsten ist der Effekt in der radiären Zone, in der die Fasern senkrecht ausgerichtet sind, dabei ist die T2 definiert als der Zeitpunkt, zu dem das Signal auf 37% des maximalen Signals abfällt (97).

Veränderungen der Kollagenanisotropie sowie Änderungen im Bereich der kalzifizierten Zone führen zu Veränderungen im Magnetfeld, welche mittels des suszeptibilitätsensitiven T2*-Mapping erfasst werden können (100).

Das T2*-Mapping zeichnet sich durch kurze Untersuchungszeiten aus. Die 3D-Technik ermöglicht die Akquisition hochauflösender Aufnahmen ohne Zugabe von intravenösem Kontrastmittel. Ein weiterer Vorteil stellt die relativ einfache Integration der Sequenz in die tägliche Routinediagnostik dar, aufwendige technische Aufrüstung am Gerät ist nicht notwendig (101).

Wie die T2, reflektiert die T2* Veränderungen im Knorpelgewebe , Veränderung des Wasseranteils sowie die Wechselwirkungen zwischen Wassermolekülen und Matrix, wie sie bei mechanischer Belastung oder nach Trauma vorkommen (95).

Der Unterschied zwischen beiden Untersuchungsmethoden ist ihr Verhalten im geschädigten Knorpel. Die T2-Zeiten sind im geschädigten Knorpel erhöht aufgrund des vermehrten Anteils an freiem Wasser und der geschädigten Kollagen-/Proteoglykanmatrix (102).

Die T2*-Werte sind dagegen erniedrigt (9) (siehe Abb. 8).

Dabei sind die gemessenen Werte kurz im Vergleich zu T2, die durchschnittlichen Werte sind 1,5 bis 4,9 ms, beim Gesunden liegen sie bei 4,4 bis 4,9 ms und sinken signifikant im erkrankten Knorpel (103).

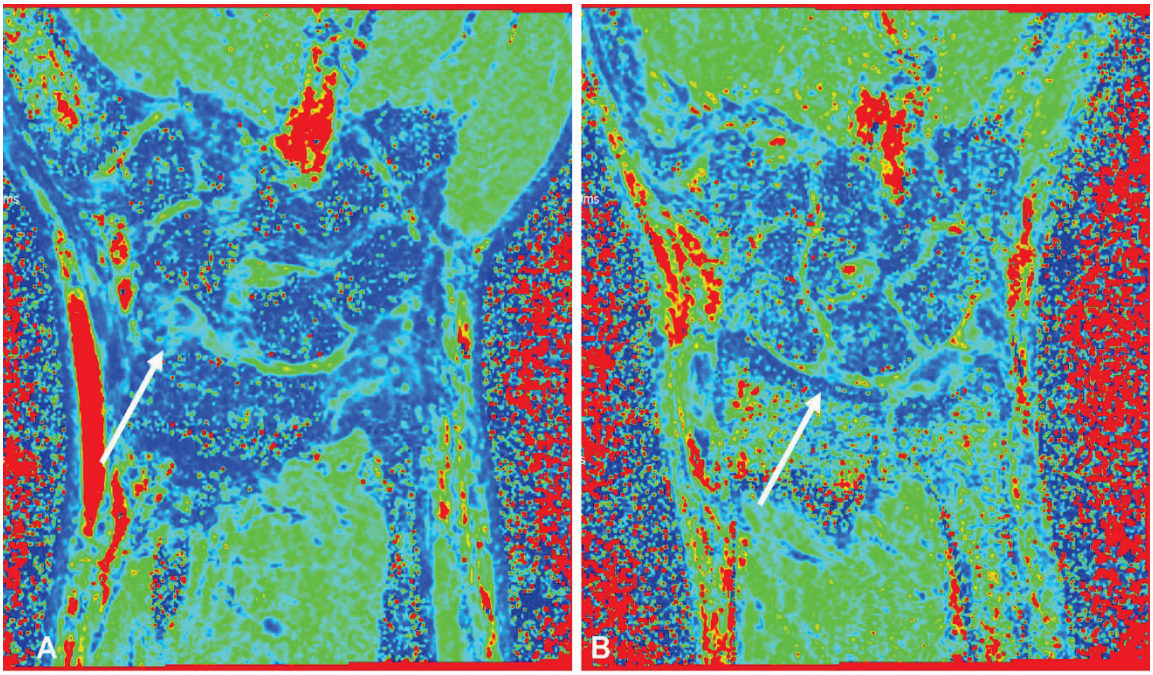

Abb. 8: Beispiel coronare T2*-Map nach Radiusfraktur. Z.n. intraartikulärer Fraktur in A, Z.n. Extraartikulärer Fraktur in B. Die T2*-Werte sind entsprechend einer Farbskala wiedergegeben. Grüne Farbe entspricht gesundem Knorpel, degenerativer Knorpel ist blau wiedergegeben als Ausdruck erniedrigter T2*-Zeiten (Pfeil in A und B).

1.6 Klassifikation von Knorpelschäden

Zur Graduierung von Knorpelläsionen stehen mehrere Klassifikationssysteme zur Verfügung (104). Am häufigsten angewendet sind das Outerbridge-Graduierungssystem und die ICRS-Klassifikation (International Cartilage Repair Society) (105).

1.6.1 Outerbridge-Klassifikation

Die Outerbridge-Graduierung der Knorpelläsionen, ursprünglich zur Beurteilung der retropatellaren Chondromalazie, wird inzwischen im Bereich der übrigen Gelenkregionen angewendet (104). Die modifizierte Outerbridge-Klassifikation ist die am weitesten verbreitete Methode (106). Die arthroskopische und MRT-basierte Klassifikation wiesen eine hohe Übereinstimmung auf (107).

Es werden 4 Grade unterschieden:

Grad 0 entspricht normalem Knorpel.

Grad 1 Schwellung und Erweichung, diese äußert sich im MRT als Signalinhomogenitäten.
Grad II zeigt Läsionen, Faserungen oder Fissuren in weniger als 50% der Gesamtknorpeldicke.
Grad III und IV sind höhergradigen Läsionen vorbehalten, wobei Grad 4 einen vollständigen Knorpelverlust bis zum Knochen entspricht (108).

1.6.2 ICRS-Klassifikation

Diese Klassifikation wurde 1997 von der International Cartilage Repair Society (ICRS) vorgeschlagen und wird sowohl auf degenerative als auch traumatische chondrale und osteochondrale Läsionen angewendet. Mit der ICRS-Klassifikation werden Grad, Größe und Lokalisation chondraler und osteochondraler Schäden dokumentiert. Das 5-stufige Graduierungssystem baut auf bekannte Klassifikationen auf (109) .
Die ICRS-Klassifikation beruht auf klinisch-makroskopischer Visualisierung des Knorpels und reicht von einem gesunden Knorpel (ICRS Grad 0) bis hin zum Fehlen des Knorpels und freiliegendem Knochen (ICRS Grad 4); die Score-Kriterien werden entweder arthroskopisch oder mittels der der MRT festgelegt (43).
Studien haben eine hohe histologische und arthroskopische Korrelation der MRT-basierten Beurteilung der Knorpelläsionen gezeigt (105).

1.7 Ziel der Studie

Die vorliegende Studie befasst sich mit den posttraumatisch bedingten Knorpelschäden am Radiocarpalgelenk und deren Beurteilung in der Kernspintomographie.

Ziel 1: Bewertung von Knorpelalteration nach intraartikulärer Fraktur im Vergleich zu extraartikulärer Frakturform.

Ziel 2: Beurteilung der diagnostischen Aussagekraft der 3D DESS Sequenz im Vergleich zur 3D TrueFISP in nativer MRT-Technik ohne Zugabe von Kontrastmittel.

Ziel 3: Stellenwert der T2*(T2-Stern) als biochemische quantitative Sequenz.

Es werden folgende Hypothesen untersucht:

Fragestellung 1: Ist der Knorpelschaden nach intraartikulärer Fraktur im Vergleich zur extraartikulären Frakturform erhöht?

Fragestellung 2: Ist die 3D DESS-Sequenz gleichwertig zum Referenzstandard TrueFISP in der Knorpeldiagnostik des Radiocarpalgelenks.

Fragestellung 3:
Ist die T2*(T2-Stern)-Sequenz eine geeignete biochemische diagnostische Sequenz zur quantitativen Knorpeldiagnostik?

2 Material und Methoden

Als nicht invasive Methode werden für die morphologische Beurteilung des Knorpels die hochauflösenden 3-dimensionalen Gradienechosequenzen 3D DESS (3D Double Echo Steady State) und die TrueFISP (True Fast Imaging with Steady-state Precession) angewandt.
Für die biochemische Knorpeldiagnostik wird T2*-Mapping verwendet.

2.1 Studienaufbau, Zusammensetzung des Kollektivs

An der Studie haben 26 Personen, davon 16 männliche und 10 weibliche Probanden, teilgenommen. Das Alter variierte zwischen 20 und 70 Jahren. Das Durchschnittsalter lag bei 39,5±14,7 Jahren.
Die Kohorte bestand aus 14 Patienten mit Zustand nach distaler Radiusfraktur und 12 gesunden Probanden.
In der Gruppe nach distaler Radiusfraktur waren 8 männliche und 6 weibliche Patienten eingeschlossen, das Alter variierte zwischen 23 und 70 Jahren, das Durchschnittsalter lag bei 45,5 ± 16,3 Jahren. Bei 6 Patienten lag eine intraartikuläre Fraktur vor, 8 Patienten erlitten eine extraartikuläre Fraktur. Eine positive Traumaanamnese lag in den letzten 6 Jahren vor (4,1 ± 2,7 Jahren).
Alle traumaspezifischen Therapiemaßnahmen waren in der Frakturgruppe abgeschlossen, und etwaiges Osteosynthesematerial bereits entfernt worden.
Bei den gesunden Probanden waren 8 männlich und 4 weiblich, der Altersdurchschnitt lag bei 33± 3 Jahren.
Alle Patienten wurden mit einem 3T MRT-Gerät nach einem standardisierten Untersuchungsprotokoll untersucht.
Es wurden die Einschuss- und Ausschlusskriterien berücksichtigt.

2.1.1 Patientenaufklärung

Alle Probanden der Studie wurden vor der Durchführung schriftlich über den Studienablauf aufgeklärt. Alle Probanden der Studie wurden vor der Durchführung schriftlich über den Studienablauf aufgeklärt.

2.1.2 Ein- und Ausschlusskriterien

Einschlusskriterien waren:
Volljährigkeit, freiwillige Teilnahme und schriftliches Einverständnis nach ausführlicher Aufklärung.
Als Ausschlusskriterien galten:
Allgemeine relative und absolute Kontraindikationen gegen eine MRT-Untersuchung wie z.B. kardiale Schrittmacher, Defibrillatoren, Cochleaimplantate sowie weitere nicht MR-taugliche Implantate.
Weitere Ausschlusskriterien waren eine zum Zeitpunkt der Untersuchung akute Erkrankung.
Patienten mit einer systemischen Grunderkrankung, die mit einer Knorpelbeteiligung einhergeht, beispielsweise aus dem rheumatischen Formenkreis, waren von der Studie ausgeschlossen.

2.2 Untersuchungsablauf

Die Untersuchung erfolgte mittels 3-Tesla MRT-Gerät (Magnetom Skyra der Firma Siemens Healthineers, Erlangen, Deutschland). Zur Untersuchung diente eine 16-Kanal hochauflösende Handspule.
Die Patienten wurden in Bauchlage positioniert, der zu untersuchende Arm war nach vorne über dem Kopf gelagert.
Die Untersuchungen erfolgten nativ, eine intravenöse Kontrastmittelgabe war nicht erforderlich. Der Untersuchungsdauer lag durchschnittlich bei 22 Minuten.

2.3 MRT-Protokoll

Das Untersuchungs-Protokoll bestand aus Standardsequenzen, die T1 TSE (T1 Turbospinecho) und einer protonengewichteten Sequenz mit Fettsättigung. Als morphologische Sequenzen wurden die 3D DESS und die TrueFISP angefertigt. Für die biochemische Beurteilung diente eine coronare T2*-Sequenz.

2.3.1 Protokoll der Standardsequenzen

Nach Anfertigung der Übersichtsscouts in axialer, sagittaler und coronarer Schnittführung wurde eine coronare T1 TSE (T1-Turbospinecho) mit 18 Schichten und einer Schichtdicke von jeweils 2,5 mm bei einem Untersuchungsfeld von 263x350 mm angefertigt.
Diese diente zur Beurteilung ossärer Strukturen und der allgemeinen Darstellung der anatomischen Verhältnisse am Handgelenk.
Die Untersuchungszeit betrug 4:54 Minuten.
Ebenfalls in coronarer Schnittführung wurde eine 2D PDTSE mit einer Schichtdicke von 2,5 mm und einem FOV (Field of View) von 100x50 mm^2 generiert.
Es wurden 18 Schichten mit einer Akquisitionszeit von 1:26 Minuten angefertigt.
Die protonengewichtete Aufnahme diente zur Beurteilung von ödematösen Veränderungen des Knochenmarks, der Weichteile und zur Detektion von Gelenkergussbildung (detailliertes Protokoll in Tabelle 1).

Sequenz		**PD TSE FS cor**	**T1 TSE cor**
T_R/T_E	[ms]/[ms]	3200x38	1140/16
Field of view	[mm^2]	100 × 50	263x350
Schichtdicke	[mm]	2,5	2,5 mm
Flipwinkel	[°]	150	150
Mittelungen		1	2
Basisauflösung		320	384
Anzahl Bilder		18	18
Gesamtdauer	[min:sec]	1:26	4:54

Tabelle 1: Untersuchungsprotokoll Standard MRT, Übersicht und technische Parameter.
PD TSE = proton density turbo spin echo, T1 TSE = T1 Turbo spin echo, FS = fat saturation, TR =Repetitionszeit, TE =Echozeit, Cor =coronar, ms=Millisekunde.

2.3.2 Protokoll der morphologischen MRT-Sequenzen

In coronarer Schnittführung wurde eine hochauflösende 3D DESS-Sequenz mit einer Repetitionszeit von 11,86 ms (Millisekunde), einer Echozeit von 4,54 ms und einem Flipwinkel von 25° generiert. Es wurden 144 Schichten mit einer Schichtdicke von jeweils 0,42 mm angefertigt.
Die Akquisitionszeit lag bei 5,41 Minuten.

Die TrueFISP wurde ebenfalls hochauflösend 3-dimensional angewendet, die Repititionszeit betrug 10,06 ms, die Echozeit 4,16 ms; 144 Bilder wurden mit einer Schichtdicke von jeweils 0,42 mm angefertigt.
(siehe Übersicht Tabelle 2).

2.3.3 Protokoll der biochemischen Sequenz T2*-Mapping

Für die quantitative Messung der T2*-Relaxationszeiten wurde eine coronare Multiechosequenz angewendet. Es wurden mehrere Gradientenechos nacheinander und mit unterschiedlich langer TE (TE: Echozeit) generiert (TE Zeit: 4,95 ms, 16,1 ms, 32,2 ms, 48,3 ms, 64,4 ms, 80,5 ms, 96,9 ms, 113 ms, 129 ms, 145 ms), Die Repititionszeit (TR) betrug 33 ms. Ein FLIP Winkel von 25° wurde angewendet. Es wurde ein 3D-Block mit 244 Bilder von jeweils 0,42 mm Schichtdicke mit einem FOV von 100x61 mm^2 generiert.
Der Gesamtuntersuchungsdauer der Sequenz lag bei 5:47 Minuten. Die detaillierten Untersuchungsparameter sind in Tabelle 2 wiedergegeben.

		DESS 3D	TrueFISP 3D	T2* map 3D
T_R/T_E	[ms]/[ms]	11.86/4.54	10.06/4.16	33.0/4.95
Field of view	[mm^2]	94 × 61	100 × 61	100 × 61
Flipwinkel	[°]	25	57	25
Mittelungen		2	2	1
Basisauflösung		128	256	256
Schichtdicke	[mm]	0.42	0.42	0.42
Anzahl Bilder		144	144	144
Gesamtdauer	[min:sec]	5:41	5:13	5:47

Tabelle 2: Übersicht über Sequenzen und technische Parameter. DESS= Double Echo Steady State, TrueFISP= True Fast Imaging with Steady-state Precession, 3D= 3-dimensional, TR =Repetitionszeit, TE =Echozeit, Cor =coronar, ms=Millisekunde.

2.3.4 Bildverarbeitung, T2*-Mapping

In allen Bilddaten wurde die Knorpelfläche am Radiocarpalgelenk basierend auf der Lage des Ligamentum scapholunatum (SL-Bandes) auf den coronaren Schnittbildern in 4 Zonen unterteilt: Periphere Zone lunatumseitig (LP), zentrale Zone lunatumseitig (LZ), periphere Zone scaphoidseitig (SP) zentrale Scaphoidzone (SZ).

Für Messung der T2*-Werte wurden ROIs „region of interest“ in jeder Zone gesetzt.

Die korrekte Lage der ROIs wurde mit der 3D DESS-Sequenz verglichen, so konnte die genaue Platzierung der ROIs im Knorpel kontrolliert werden.

Die Datensätze wurden auf die Leonardo® Workstation (Siemens Healthineers, Erlangen, Deutschland) hochgeladen, und für jede Knorpelzone wurde eine Region-of-Interest (ROI)-Analyse durchgeführt.

Alle Daten der biochemischen Sequenz und die gemessenen ROIs wurden in einer T2*-Mapkarte farbkodiert. Die Farbkodierung erfolgte von grün bei intaktem gesunden Knorpel nach blau in geschädigtem Knorpel. Grün stand für lange T2*-Zeiten, blau für kurze T2*-Zeiten.

2.4 Datenanalyse

Die erhobenen Datensätze der Teilnehmer wurden durch zwei Untersucher mit langjähriger Erfahrung in der muskuloskelettalen Diagnostik ausgewertet zur Sicherung der Inter- und Intraklassenreproduzierbarkeit.

Beide Leser waren blind für die klinische Diagnose des Patienten und andere morphologische Befunde. Die morphologische Bildanalyse erfolgte im Konsens (110).

Die Analysen der morphologischen Sequenzen, die 3D DESS und die TrueFISP sowie der biochemischen Sequenz (T2*) wurden im Abstand von 2 Wochen voneinander getrennt durchgeführt, um eine Wiedererkennbarkeit zu vermeiden.

Die T2*-Quantifizierung erfolgte über die Messung der T2*-Relaxationszeit in den gesetzten ROIs in allen vier Knorpelzonen.

Als anatomische Referenz wurde eine T2*-Zeit von 16,1 ms festgelegt.

Der Grad der Knorpelschädigung korreliert dabei mit abnehmenden TE-Zeiten in der T2* -Mapping Analyse (111).

Die ROIs wurden auf die mitregistrierte T2*-Karte übertragen. Es wurden die TE-Zeiten in ms (Millisekunden) für die verschiedenen Knorpelzonen berechnet.

Für die morphologische Knorpelbewertung wurde die modifizierte Outerbridge-Klassifikation mit folgender Einstufung angewendet:

Grad 0: Knorpeldicke normal mit unauffälligem Signal.

Grad 1: Leichte Signalalterationen, Knorpelerweichung aber intakte Oberfläche.

Grad 2: Signalanhebungen, Fissuren, Fibrillationen, nicht mehr als 50% der Knorpeldicke.

Grad 3: Wie Grad 2 jedoch mehr als 50% der Knorpeldicke bis zur subchondralen Platte reichend ohne (3a) oder mit Subchondralödem (3b).

Grad 4: Vollständiger Knorpelverlust bis zur Knorpelglatze (108).

Dabei wurde auf die Knorpeldicke und das Knorpelsignal geachtet.

Die dargestellten Knorpelläsionen wurden anhand ihrer Tiefe und Breite gewertet, die Lage in den vorgegebenen Zonen wurde ebenfalls notiert.

2.5 Statistische Auswertung

Die statistischen Analysen wurden mit MATLAB (MathWorks, Natick, MA, R2015b) durchgeführt.

Der Mittelwert, die Standardabweichung, der Median, das Minimum, das Maximum und das 95% Konfidenzintervall (CI) wurden für alle morphologischen und biochemischen Variablen des Radiocarpalknorpels berechnet.

Kolmogorow-Smirnow-Lilliefors-Test wurde verwendet, um festzustellen, ob die Daten normal verteilt waren.

Univariante Varianzanalyse (ANOVA) und Tukey's Post-Hoc-Test wurden durchgeführt, um statistische Unterschiede in den Mittelwerten der morphologischen und biochemischen Knorpelvariablen der verschiedenen Gruppen und Untergruppen zu bewerten. Nach der Bonferroni-Korrektur wurde $P < 0{,}0167$ als statistisch signifikant angenommen.

Intra- und Interreader-Reproduzierbarkeit für die morphologische Knorpelbewertung wurden mit dem Intraklassenkorrelationskoeffizient (ICC) bewertet.

2.6 Ethikvotum

Die Einwilligung der Ethikkommission der Heinrich-Heine-Universität der Studie lag vor. Studiennummer: 5087R, Registrierung-ID: 20155033435.

3 Ergebnisse

Die Daten des oben beschriebenen Patientenkollektivs von 26 Teilnehmern wurden zur Datenerhebung herangezogen.

Die Knorpelbewertung von 26 Teilnehmern konnte für statistische Analysen angewendet werden.

Die deskriptiven Analysen wurden in Tabelle 3 zusammengefasst (mittlere ± Standardabweichung; Median; Minimum/Maximum; 95% CI [untere Grenze; obere Grenze]. Interreader- (ICC = 0,91) und Intrareader-Realibität (ICC = 0,91) waren ausgezeichnet.

	Mean	**Std**	**Median**	**Min**	**Max**	**CI [lower limit]**	**CI [upper limit]**
DESS Kontrolle	0.521	0.511	0.375	0	3	0.355	0.81
TrueFISP Kontrolle	0.25	0.433	0	0	3	0.005	0.495
T2*map Kontrolle [ms]	21.398	3.45	21.525	12.7	26.9	19.44	23.35
DESS Fraktur	1.696	1.035	1.5	0	4	1.154	2.239
TrueFISP Fraktur	1.607	1.174	1.375	0	4	0.992	2.222
T2* map Fraktur [ms]	18.366	2.913	17.938	11.3	28.8	16.84	19.766

Tabelle 3: Deskriptive Analyse. Übersicht über die Daten der gesunden Probanden und der Patienten der Frakturgruppen.

3.1 Ergebnisse der morphologischen MRT-Sequenzen

Für die Auswertung der Chondropathie in den morphologischen Sequenzen wurde die modifizierte Outerbridge-Klassifikation verwendet. Die Läsionsdicke und -tiefe sowie die Signalgebung wurde bewertet und anhand des Klassifikationssystems dem jeweiligen Stadium 1- 4 zugeordnet.
Es wurden die 3D DESS und die TrueFISP der jeweiligen Frakturgruppe mit der gesunden Probandengruppe verglichen. In der 3D DESS zeigten sich pathologische Knorpelveränderungen bei Patienten mit Z.n. Radiusfraktur im Vergleich zur gesunden Gruppe (siehe Abb. 9).

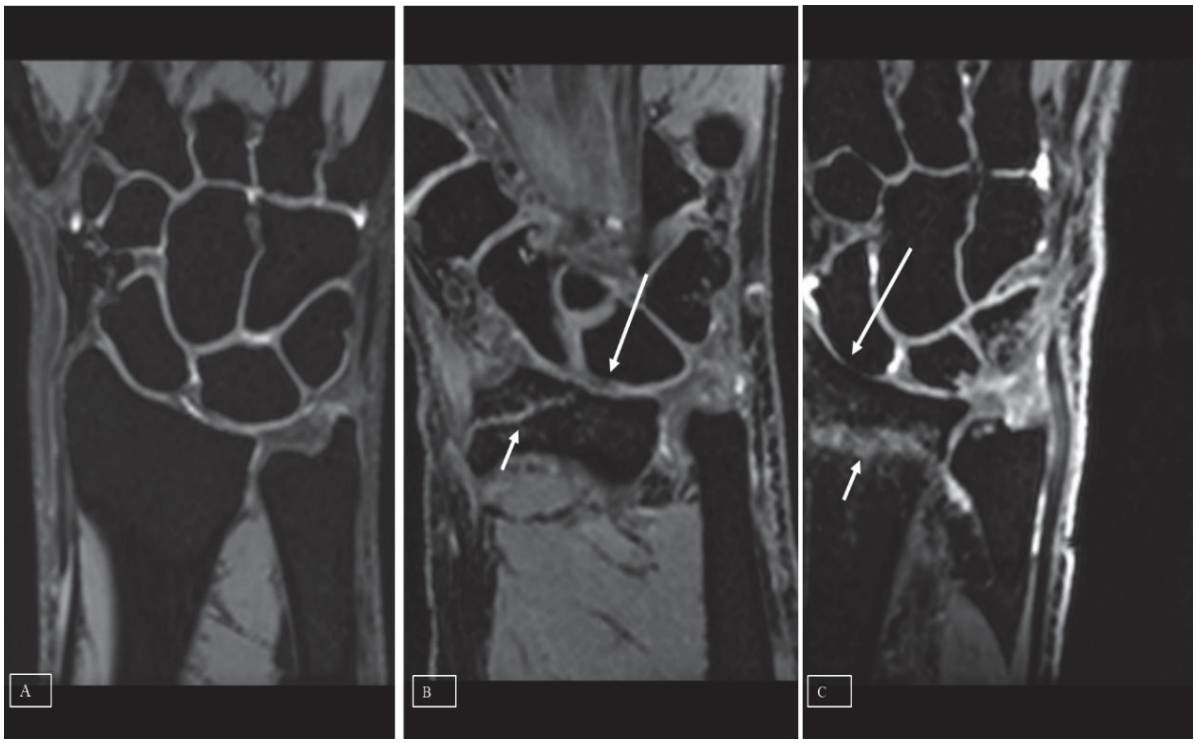

Abb. 9: Bildbeispiel coronare 3D DESS im gesunden und frakturierten Handgelenk:
Unauffällige Signalgebung des Knorpels bei einem gesunden Probanden (A). Deutliche Knorpeldefekte der zentralen Scaphoidzone bei intraartikulärer Fraktur (langer Pfeil in B) und bei extraartikulärer Fraktur (Langer Pfeil in C). Frakturspalt (kurzer Pfeil in B und C).

Die 3D TrueFISP bildete den Knorpel in allen Gruppen hochauflösend ab.
Im Vergleich zur gesunden Kontrollgruppe wies die TrueFISP pathologische Signalveränderungen zuverlässig nach. Es fanden sich höhere Knorpelschäden in der intra- und extraartikulären Frakturgruppe im Vergleich zu gesunden Probanden (siehe Abb. 10).

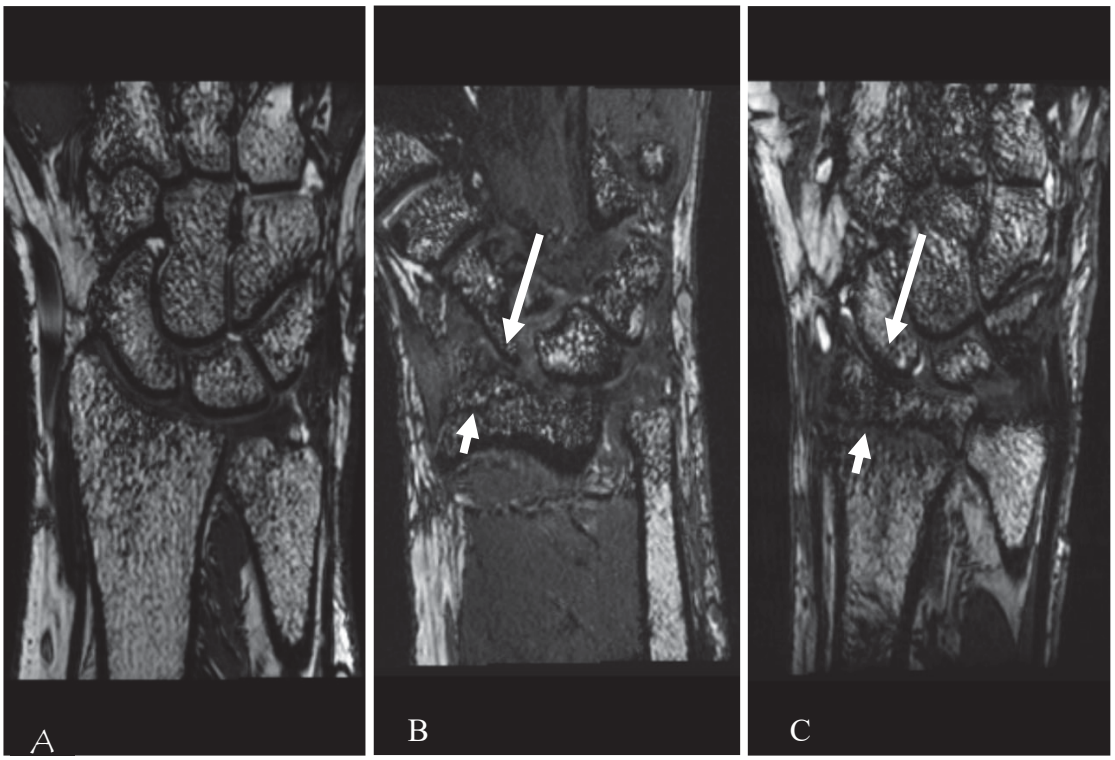

Abb. 10: Bildbeispiel 3D TrueFISP: Ausschnitt eines gesunden Handgelenks (A), Patient mit intraartikulärer (B) und extraartikulärer Fraktur (C). Deutlicher Knorpelschaden der zentralen Scaphoidzone (langer Pfeil in B und C). Frakturspalt (kurzer Pfeil in B und C).

Mittels der 3D DESS konnte ein statistisch signifikant höherer Knorpelschaden in der Gruppe der Patienten mit distaler Radiusfraktur im Vergleich zu gesunden Probanden nachgewiesen werden (p =0,0001) (siehe Abb. 11).

In der 3D TrueFISP konnte ein statistisch signifikant höherer Knorpelschaden gegenüber der gesunden Kontrollgruppe festgestellt werden (p=0,0001) (siehe Abb.11).

Im Vergleich der Knorpelschäden in der intra- und extraartikulären Frakturgruppe zeigt die 3D DESS keinen statistisch signifikanten Unterschied in der der Ausprägung der Knorpelbeteiligung zwischen beiden Frakturformen.

DESS 1.82 ± 1.07 vs. 1.59 ± 0.95, p = 0.62.

In der Auswertung mittels TrueFISP konnte kein statistisch signifikanter Unterschied der Knorpelbeteiligung nach intraartikulärer Fraktur im Vergleich zur extraartikulären Fraktur nachgewiesen werden.

(TrueFISP, 1.82 ± 1.32 vs. 1.41 ± 0.95, p = 0.32) (siehe Abb. 12).

Die Auswertung der Knorpelläsionen und ihre Verteilung in den 4 Knorpelzonen ergab eine höhere Beteiligung der zentralen Lunatum- und Scaphoidzone im Vergleich zur peripheren Lunatum- und Scaphoidzone.

Beide Sequenzen, die 3D DESS und die TrueFISP wiesen statistisch signifikant höhere Knorpelschäden zentral nach.

DESS: 2.61 ± 0.99 (zentral) versus 0.79 ± 1.17 (peripher), p < 0.0001.

TrueFISP: 2.46 ± 1.20 (zentral) versus 0.75 ± 1.27 (peripher), p < 0.0001).

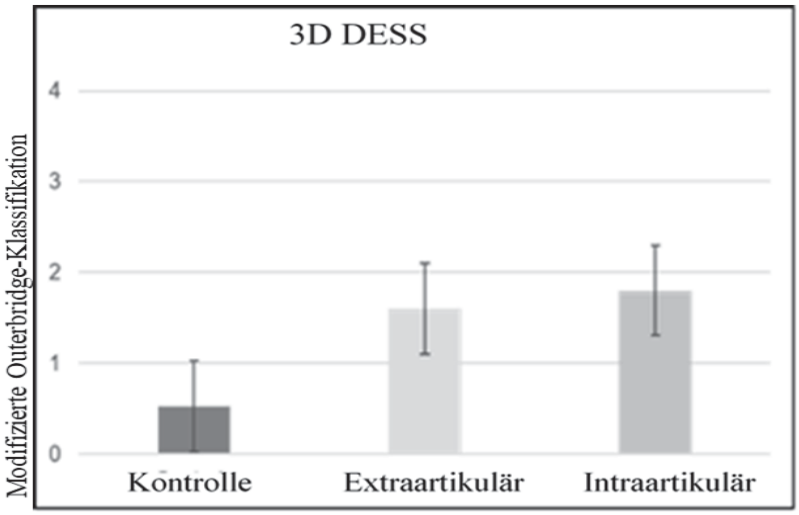

Abb. 11: Deskriptive Statistik der 3D DESS: Auswertung nach modifizierter Outerbridge-Klassifikation für gesunde Kontrollgruppe, Patienten mit extra- und intraartikulärer Radiusfraktur. Im Vergleich zu gesunden Kontrollen signifikant höhere Knorpelschäden nach Fraktur.

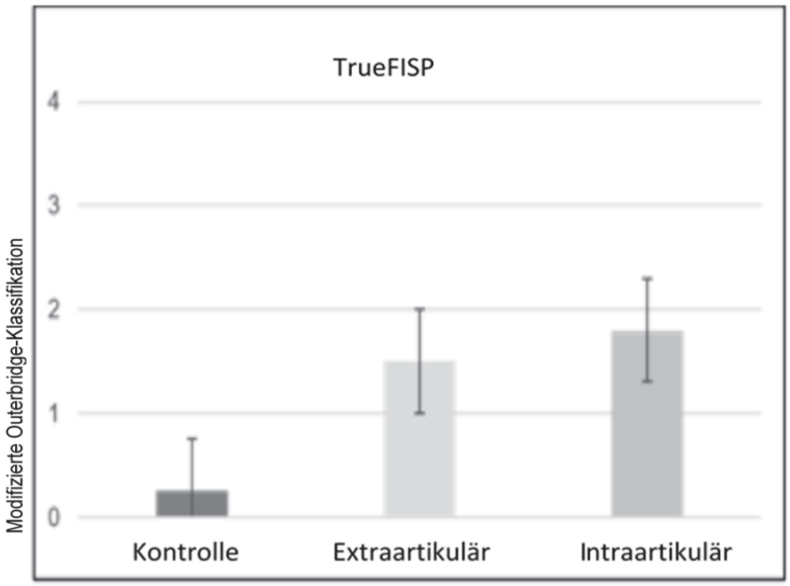

Abb. 12: Deskriptive Statistik der 3D TrueFISP: Knorpelbewertung nach modifizierter Outerbridge-Klassifikation für gesunde Kontrollgruppe, Patienten mit extra- und intraartikulärer Radiusfraktur. Signifikant höhere Knorpelschäden nach Fraktur im Vergleich zur Kontrollgruppe. Kein signifikanter Unterschied zwischen Patienten mit extra- oder intraartikulären Radiusfraktur.

3.1.1 Auswertung der T2*(T2-Stern)

Die T2*-Mappinganalyse wies signifikant höhere Knorpelschäden bei Patienten mit Zustand nach Fraktur des distalen Radius im Vergleich zur gesunden Kontrollgruppe auf (p = 0,009) (siehe Abb. 13 u. 14).

In der Gruppe der intra- und extraartikulären Fraktur konnte kein statistisch signifikanter Unterschied in den T2* Werten festgestellt werden.

(18,39 ± 3,23 ms vs. 18,35 ± 2,72 ms, p = 0,97).

Die zentralen Zonen (SC und LC) zeigten auch hier einen signifikant höheren Knorpelabbau als die beiden peripheren Zonen (SP und LP)

(15,84 ± 2,24 ms vs. 20,90 ± 3,57 ms, p < 0,0001) (siehe Abb. 13).

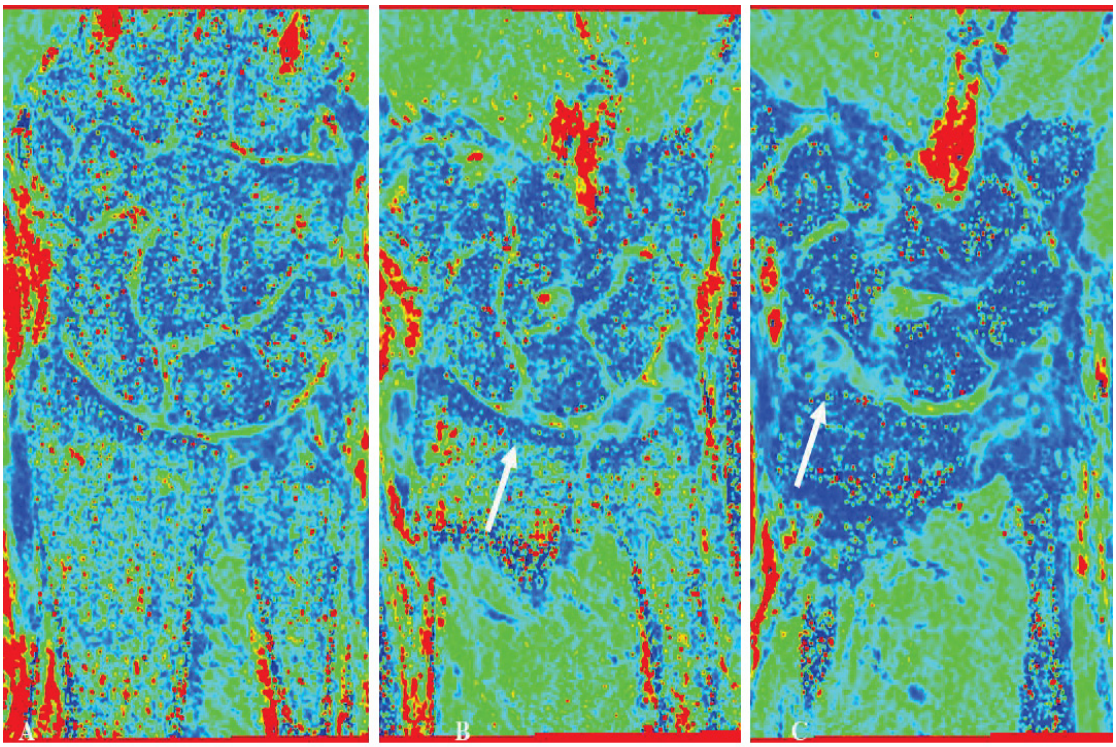

Abb. 13: T2*-Mapping: Die T2*-Werte sind entsprechend einer Farbskala wiedergegeben. Grüne Farbe entspricht gesundem Knorpel, blau entspricht Knorpelläsionen als Ausdruck erniedrigter T2*-Zeiten. B: Extraartikuläre Fraktur mit Knorpelläsion in der zentralen Scaphoidzone (Pfeil). B: Intraartikuläre Fraktur, Knorpeldefekt der zentralen und peripheren Zone mit erniedrigtem T2*-Werte (Pfeil). Im Vergleich gesunder Knorpel in A.

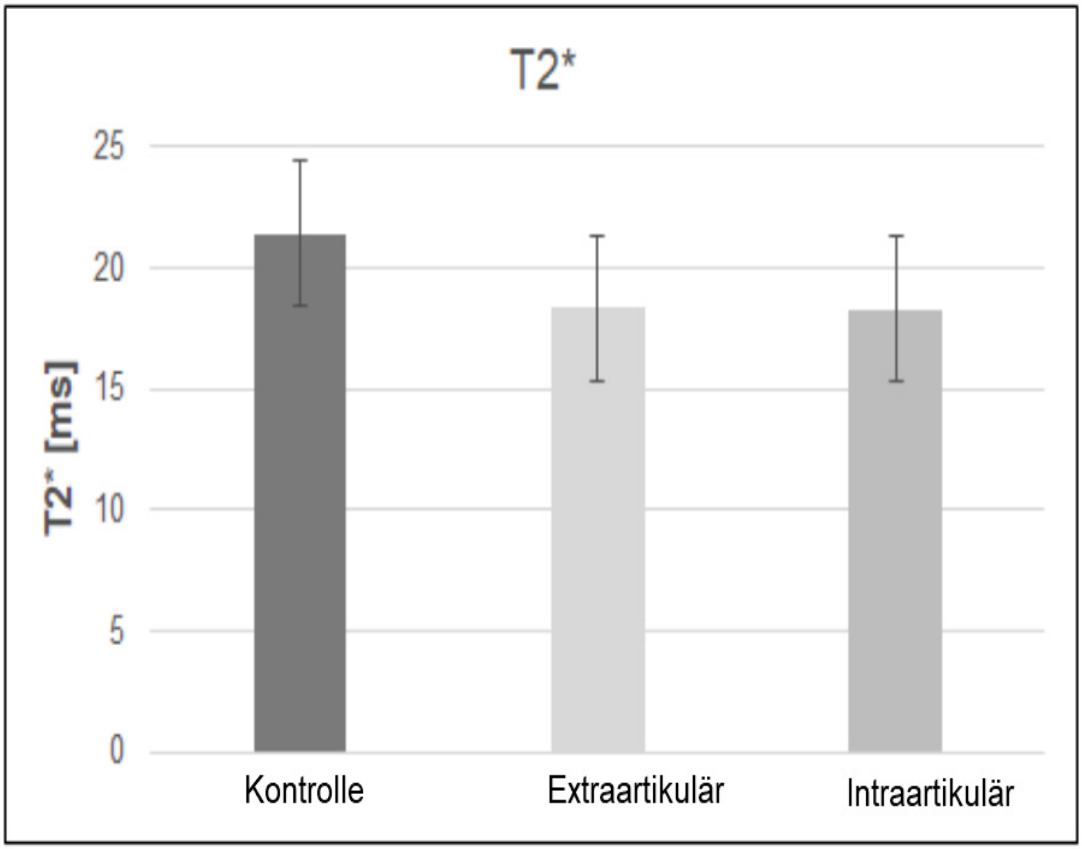

Abb. 14: Deskriptive Statistik T2*-Mapping: Bei Patienten mit extra- und intraartikulärer Fraktur signifikant höhere Knorpelschäden. Kein signifikanter Unterschied zwischen extra- und intraartikulärer Fraktur des distalen Radius**.** Auswertung in Millisekunden (ms).

4 Diskussion

4.1 Allgemeine Aspekte

Die Kernspintomographie dominiert in der Knorpeldiagnostik, insbesondere im Bereich des Handgelenks, aufgrund ihres deutlich überlegenen Weichteilkontrastes (6). Mit Hilfe innovativer Techniken kann eine verbesserte Diagnostik von Knorpelveränderungen erzielt werden (1).

Eine Stärke der MRT gegenüber anderen bildgebenden Verfahren ist die gezielte Abbildung des hyalinen Gelenkknorpels. Die bessere Visualisierung trägt zum Verständnis der Knorpelmorphologie und dem Zusammenspiel der Knorpelmatrix bei. Der hohe Kontrast und die Detailauflösung erlauben die Detektion von Veränderungen im Proteoglykan und im Kollagennetzwerk (69).

Die akkurate Knorpelbeurteilung bleibt nichtsdestotrotz eine diagnostische Herausforderung, dies wird umso deutlicher an kleineren Gelenken wie dem Radiocarpalgelenk (112).

Frühzeitige Erkennung von Knorpelschädigung und initialer Knorpelläsionen beeinflusst die Entwicklung der Chondromalazie und hat Auswirkung bezüglich therapeutischer Herangehensweise, wobei der schmale Knorpelüberzug am Handgelenk eine ausgesprochene Hürde darstellt (88).

Das vorrangige Ziel ist es, den Knorpelschaden in einem möglichst frühen, noch reversiblen Stadium zu entdecken um unwiederbringlichem Knorpelverlust entgegenzuwirken oder gar zu verhindern (113).

Bevor strukturelle Veränderungen makroskopisch erkennbar werden, durchläuft das Knorpelgewebe bestimmte biochemische Prozesse; diese umfassen Veränderungen der Knorpelmatrix, des Proteoglykansgehalts und des Anteils an gebundenen Wassermolekülen. Gerade die Interaktion zwischen Wassermolekülen und Matrix bietet die Basis für eine diagnostische nichtinvasive Knorpelbeurteilung ohne auf intravenöse Kontrastmittelgabe zurückzugreifen (114).

Die Hauptfunktion des hyalinen Knorpels ist die Lastübertragung und Spannungsverteilung im Bereich korrespondierender Gelenkflächen, um eine reibungsarme Artikulation zu ermöglichen. Diese Funktion hängt entscheidend von der Integrität der extrazellulären Matrix ab. Der sogenannte Quelldruck, bedingt durch Wasserbindung an die negativ geladenen Proteoglykane, fängt Spannungen ab und gleicht sie aus. Wenn dieser Mechanismus dekompensiert, erhöht sich die mechanische Belastung und Knorpelschaden tritt auf (115).

Die biomechanischen Wechselwirkungen im Knorpelgewebe unter dem Einfluss von Belastungen oder im Rahmen traumatischer Ereignisse sind ein Gegenstand aktueller Forschung; insbesondere gilt das Interesse der biochemischen MRT-Bildgebung zur Beurteilung der Knorpelkomponenten Kollagen und Proteoglykan sowie der Knorpelhydration (91).

Die T2-Relxationszeit ist sensitiv gegenüber Matrixveränderungen, ein wichtiger Ansatzpunkt in der quantitativen Knorpeldarstellung (116); der dynamische Zusammenhang zwischen Knorpelbelastungen und T2-Zeit konnte in klinischen Studien bereits bestätigt werden (117).

Die morphologische und biochemische MRT ist bei adäquatem Protokoll und hoher Auflösung in der Lage, Knorpelläsionen zuverlässig nachzuweisen. Die quantitative und 3D-Betrachtung des Knorpelgewebes ermöglicht eine objektive, vom individuellen Untersucher unabhängige Diagnostik, auch im Bereich beginnender, noch makroskopisch okkulter Knorpelschäden. Das ist im Hinblick auf progrediente, posttraumatische Prozesse wie Osteoarthrose relevant (118).

In der Literatur gibt es zahlreiche Studien bezüglich T2-Mapping in der Gelenkknorpelbeurteilung. Dahingegen liegen zu Zeit nur wenige Studien vor, welche sich mit T2*-Mapping im Allgemeinen und der radiocarpalen Diagnostik im Speziellen befassen (119).

Ein Augenmerk dieser Studie lag auf der morphologischen und quantitativen MRT in der Beurteilung von Knorpel am Radiocarpalgelenk. Ein Ziel dieser Studie war der Vergleich der morphologischen Sequenzen 3D DESS und 3D TrueFISP und der T2*-Analyse als biochemisch-quantitative Messung hinsichtlich ihrer Eignung in der Beurteilung der Knorpelmorphologie nach Frakturen des Radius. Ferner galt es, die Ausprägung der Chondromalazie in Abhängigkeit der Frakturform näher zu betrachten.

4.2 Posttraumatische Chondromalazie

Die posttraumatischen Knorpelschäden bis hin zu posttraumatischer Arthritis (PTA) weisen weiterhin hohe Prävalenz auf, trotz stetig verbesserter Therapiekonzepte und chirurgischer Interventionsmethoden. Das kann ein Hinweis darauf sein, dass weitere Faktoren neben Frakturstellung, Inkongruenz oder Stellung der Frakturfragmente eine Rolle spielen (51).

Bei Betrachtung verschiedener Statistiken zeigt sich eine hohe Prävalenz der Osteoarthritis, ihr Anteil an muskuloskelettalen Erkrankungen liegt bei 12% mit steigender Tendenz (13).

Ein Ziel dieser Studie war es, eine Beurteilung der posttraumatischen Knorpelschäden am Radiocarpalgelenk hinsichtlich einer Gelenkbeteiligung zu erreichen.

Es galt die Frage zu beantworten, ob posttraumatische Chondromalazie einen Unterschied bezüglich der zugrundeliegenden Frakturform aufweist.

Die Daten dieser Studie konnten keinen signifikanten Unterschied der Knorpelalteration zwischen intra- und extraartikulärer Fraktur zeigen.

Dieses Ergebnis widerspricht auf den ersten Blick allgemeinen Erwartungen, welche in der intraartikulären Fraktur einen maßgeblichen Risikofaktor für posttraumatische Gelenkschäden und Osteoarthritis sehen.

Bei extraartikulärer Fraktur fehlt eine Gelenkbeteiligung als Auslöser einer Knorpeldegeneration. Diese Erkenntnis lässt vermuten, dass andere Faktoren eine Rolle in der Entstehung von Knorpelschäden spielen.

Die pathophysiologischen Mechanismen hinter einer posttraumatischen Knorpelbeteiligung sind multifaktoriell und nicht auf eine ausschließlich mechanische Schädigung beschränkt (59).

Nachfolgend werden die verschiedenen Aspekte näher betrachtet.

Die Osteoarthritis kann in zwei großen Gruppen unterteilt werden. Erstere ist die idiopathische primäre Form, meist bei älteren Patienten und ohne klaren Auslöser. Die zweite Gruppe umfasst die sekundäre posttraumatische Form; diese betrifft überwiegend jüngere Patienten. Schätzungsweise sind 10-12% der symptomatischen Arthrosefälle auf eine posttraumatisch Genese zurückzuführen (39).

Am Handgelenk überwiegt die sekundäre Form der Osteoarthritis, welche einen schnelleren Progress aufweist als die idiopathische Form (120).
Eine Vergleichsstudie wies eine hohe Rate an posttraumatischer Chondromalazie nach distaler Radiusfraktur nach, der prozentuale Anteil wurde hier mit 50% beziffert, ohne Differenzierung bezüglich des Frakturtyps (121).
In der aktuellen Literatur existieren kaum Arbeiten, welche sich gezielt mit extraartikulären Frakturen befassen. Die meisten Studien weisen eine gemischte Patientenkohorte aus beiden Frakturformen auf. Trotz langjähriger Erfahrung mit extraartikulären Frakturen liegen keine Langzeitergebnisse bezüglich der posttraumatischen Gelenkschäden nach einer solchen Fraktur vor (122).
Laut einer Beobachtungsstudie aus dem Jahre 1980 haben Colles-Frakturen eine höhere Komplikationsrate bezüglich Gelenkdegeneration als angenommen, unter 171 Fälle posttraumatischer Komplikation lag die posttraumatische Arthrose mit 20% (37 Fälle) an zweiter Stelle nach der Neuropathie (123).
In einer prospektiven Kohortenstudie von extraartikulären Radiusfrakturen ein Jahr nach dem Trauma aus dem Jahre 2007 berichteten 16,7% der Befragten Patienten mit distaler extraartikulärer Radiusfraktur über persistierende Schmerzen und Beeinträchtigungen (122).
In verschiedenen Studien konnte die Osteoarthritis bei jüngeren Patienten nach extraartikulärer Radiusfraktur ohne ersichtlichen Grund festgestellt werden. Ein Faktor könnten okkulte Schäden am subchondralen Knochen sein, welche trotz intakter Gelenkfläche zu einer vermehrten Belastung des Knorpels führen (124).
Einen zusätzlichen Faktor stellen akute stumpfe Trauma ohne Beteiligung der Gelenkfläche dar. In diesem Zusammenhang konnten Knorpelschäden festgestellt werden, obwohl die artikuläre Fläche intakt blieb (125).
Diese Form der Gelenkbelastung dürfte im Rahmen der extraartikulären Fraktur in unserer Studie eine Rolle gespielt haben.
In Tierstudien waren Schäden und Zelltod an der Grenzzone zwischen Knorpel und subchondralem Knochen evident, obwohl andere Knorpelzonen zunächst intakt blieben. Das steht im Einklang mit der plötzlich einwirkenden Scherkraft und der unterschiedlichen Elastizität von Knorpel und Knochen (126).
Dieses Phänomen wurde in weiteren Arbeiten näher beleuchtet. Daraus folgt die Erkenntnis, dass es bei transartikulärer Belastung auf Subfrakturebene zu okkulter Knorpeldegeneration und -verletzung und zu Chondrozytenapoptose

kommen kann. Hier wird der subchondralen Platte eine entscheidende Rolle zugeschrieben (58).

Dabei kann es zu Stauchung und Bildung von subchondralen Hämatomen bei augenscheinlich intakter Knorpeloberfläche kommen (124). Die Folgen sind ossäre Remodelingvorgänge, welche einer Knorpeldegeneration vorausgehen (14).

Die zelluläre Ebene der posttraumatischen Chondromalazie betrifft die Rolle der Chondrozyten. Nach stumpfem Trauma zeigte sich eine verminderte Lebensfähigkeit der Zellen entweder durch Nekrose oder durch programmierten Zelltod. Der Zellverlust stellt einen essentiellen Mechanismus in der Entstehung und im Progress der Osteoarthritis dar (15).

Studien weisen darauf hin, dass Apoptose infolge stumpfer Trauma auftritt, während höherenergetische Ereignisse und Frakturen eine Zellnekrose induzieren (51).

Diese Tatsache deckt sich mit den Resultaten einer Tierstudie im Bereich des retropatellaren Gelenkknorpels, an dem Knorpelschäden und reaktive Verdickungen des subchondralen Knochens in Folge von stumpfem Trauma auftraten (127).

Die Annahme, dass posttraumatische Gelenkschäden auftreten, obwohl die Gelenkfläche unversehrt bleibt, wird untermauert durch die Ergebnisse einer Studie bei Patienten nach vorderer Kreuzbandruptur, in der bis zur Hälfte der Patienten Osteoarthritis mit Funktionseinschränkung und Schmerzsymptomatik aufwiesen (128).

Eine systematische Übersicht vieler Studien kam zu der Erkenntnis, dass das Risiko einer Osteoarthritis im Bereich des Kniegelenks als Ergebnis stumpfer Verletzungen wie Bandrupturen oder Meniskusverletzungen ansteigt (129).

Einen ungünstigen Faktor spielt die posttraumatische Gelenkeinblutung, welche bereits beim einmaligen Kontakt zu pathophysiologisch noch unklaren bleibenden Veränderungen im Knorpel führen (54).

Die Exposition von Knorpel zum Blut kann eine Chondrozytenapoptose induzieren. Die reaktiven proinflammatorische Vorgänge begünstigen die Nekrose. Die Folge ist ein Gewebe- und Zelluntergang (126).

Der Zusammenhang zwischen stumpfem Trauma und dem Fortschreiten einer posttraumatischen Osteoarthritis wurde in vorherigen Arbeiten experimentell

untersucht; demnach traten initiale degenerative Prozesse bereits einige Wochen nach Traumaereignis auf, im Intervall zeigten sich schwere Knorpelverluste. Die Autoren schlossen daraus, dass zelluläre Ereignisse mit einer fortschreitenden posttraumatischen Osteoarthritis verbunden sind. Ihre Ergebnisse untermauerten sie mit dem Nachweis von ansteigenden proinflammatorischen Zytokinen und Knorpelbiomarkern im Serum (46).
Dabei konnte ein fortschreitender Chondrozytentod bereits bei Trauma unterhalb der Frakturschwelle dokumentiert werden, wobei die Zellschädigung nicht nur am Kontusionsort, sondern auch in tieferen Knorpelschichten auftrat (130).
In unserer Studie lagen Knorpelschäden in beiden Frakturgruppen vor. Wir konnten keinen Unterschied in Abhängigkeit von der Frakturform feststellen. Die Gelenkbeteiligung bei der intraartikulären Fraktur hat nicht zu signifikant höheren degenerativen Knorpelveränderungen geführt.
Unsere Daten werden durch die bereits erwähnten, nicht-mechanischen Aspekte einer posttraumatischen Knorpelbeteiligung untermauert. Von hoher Relevanz erscheinen dabei die Prozesse auf zellulärer Ebene.

4.3 Morphologische MRT-Diagnostik

Die konventionellen MRT-Sequenzen sind in ihrer Knorpelbewertung und in der Detektion von Knorpelläsionen deutlich limitiert. Die hoch auflösenden knorpelspezifischen Sequenzen weisen dagegen hohe Sensitivität auf (108). Eine Beobachtung, welche in dieser Studie bestätigt wird.
Die Gradientenechosequenzen wie die 3D DESS und die TrueFISP liefern hochauflösende Aufnahmen. Der arthrogrammähnliche Effekt, bei dem Gelenkflüssigkeit hohe Signalintensität gegenüber dem umliegenden Gewebe und dem Knorpel zeigt, dient als ein natürliches Kontrastmittel (82).
Beide morphologische Sequenzen, die 3D DESS und die 3D TrueFISP haben in dieser Studie eine äquivalente Genauigkeit bezüglich der Beurteilung von Knorpelläsionen in den Frakturgruppen im Vergleich zum gesunden Kollektiv gezeigt.

Die Beurteilung von Knorpelläsionen mittels Standardtechniken bleibt insuffizient und lückenhaft. Der Vorteil knorpelspezifischer Sequenzen ist, dass sie je nach Ausprägung der Läsion eine höhere Sensitivität und Spezifität aufweisen. Insbesondere erhöht sich die diagnostische Aussagekraft, wenn isotrope Voxel und 3-dimensionale Bildtechniken mit der Möglichkeit einer multiplanaren Bildrekonstruktion kombiniert werden (131).

Die 3D DESS zeigt aufgrund der dreidimensionalen Datenakquisition eine hohe Bildqualität und ermöglicht eine zuverlässige Beurteilung des Knorpels bezüglich seiner Morphologie (98). Die diagnostische Überlegenheit und die morphologische Darstellung des Gelenkknorpels waren den Standard 2D-Sequenzen deutlich überlegen (72).

Unter Modifikation der Sequenzparameter kann die 3-dimensionale DESS T2*-gewichtete Aufnahmen generieren. Hierdurch kann der Kontrast zwischen dem hyalinen Gelenkknorpel mit seinem hohen Signal und dem relativ hypointensen subchondralen Knochen deutlich gesteigert werden, was der diagnostischen Leistung der Sequenz zu Gute kommt (132).

Die 3D Sequenzen erlauben aufgrund der multiplanaren Reformatierung eine detaillierte und lückenlose Inspektion des Knorpels in allen Raumebenen. Sie wies eine hohe Sensitivität in der Detektion aller Grade der Knorpelläsionen II-IV nach der modifizierten Outerbridge Klassifikation auf [92].

Am Kniegelenk zeigte die 3D DESS eine hohe diagnostische Genauigkeit in der Detektion von Knorpelschäden. Große Vorteile dieser Untersuchungstechnik lagen in der kurzen Scanzeit, in den hohen Signal-Rausch-Verhältnis und in dem hohen Kontrast zwischen Knorpel und Gelenkflüssigkeit. Teilvolumenartefakte sind dank der isotropen Bildgebung vermeidbar [81].

Die TrueFISP ist die zweite morphologische Sequenz in unserer Studie. Sie hat im Vergleich zur 3D DESS eine ähnliche diagnostische Genauigkeit der Erkennung der Knorpelläsionen in beiden Frakturgruppe bewiesen. Ein signifikanter diagnostischer Nachteil ergab sich nicht.

In einer vorangegangenen Studie konnte die TrueFISP am besten den Knorpel darstellen; die Vorteile lagen hier, wie bei der 3D DESS, in der hohen Auflösung und dem hohen Kontrast zwischen Knorpel, Gelenkflüssigkeit und Knochenmark (83).

Die bSSFP-Sequenzfamilie, zu der die TrueFISP gehört, ist eine schnelle Sequenz, welche durch das T2/ T1-Verhältnis im Knorpel bestimmt wird, daher bildet sie Flüssigkeit kontrastreich ab. Bewegungsbedingte Artefakte sind dank der kurzen Scandauer nicht dominierend. Um die Untersuchungszeit weiter zu verkürzen, ist es von Vorteil, eine kurze Repititionszeit (TR) und eine große Matrix auszuwählen (133).

In dieser Studie konnte unter Anpassung der Repititionszeit und der Matrixgröße eine kurze Messzeit erzielt werden.

Die 3D TrueFISP zeigt diagnostische Überlegenheit in der Darstellung von Knorpelgewebe im Vergleich zu anderen Sequenzen. Des Weiteren weist sie eine hohe Sensitivität in der Erkennung, sowohl von oberflächlichen, als auch von hochgradigen Knorpelläsionen auf (86).

Dabei liegen die Vorteile der Sequenz in dem hohen Signal-Rausch-Verhältnis, in der kurzen Scandauer und in den hochauflösenden 3D Aufnahmen, insbesondere unter Verwendung in fettgesättigter Technik (84).

Die 3D TrueFISP zeigt sich der 3-dimensionalen DESS ebenbürtig, wenn es um die Knorpelbeurteilung geht. Sie weist eine ähnlich hervorragende diagnostische Qualität mit hohem Signal-Rausch-Verhältnis und hoher Detailgenauigkeit auf (134).

Das können wir durch unsere Daten bestätigen. In unserer Studie zeigten sich beiden Sequenzen, die 3D DESS und TrueFISP, als gleichwertig in der Detektion von Knorpelschäden in beiden Frakturgruppen. Ein signifikanter Unterschied in der diagnostischen Genauigkeit fand sich bei beiden Sequenzen nicht.

Aufgrund der kurzen Scandauer eignet sich die TrueFISP sehr gut für Diagnostik in Echtzeit ohne Einbußen an Kontrast oder Auflösung (135). Was in anderen Bereichen schon heute Anwendung findet, kann im Bereich dynamischer Knorpeldiagnostik weiter ausgebaut werden (135).

Ein Nachteil dieser Sequenz ist, dass sie gelegentlich artefaktanfällig ist. Das liegt an der T2*-Eigenschaft der Sequenz. Hierzu gehören die sogenannten Banding-Artefakte. Diese kommen vor, wenn die TR (Repititionszeit) lang ist. Erfahrungen zeigen, dass dieses vermieden werden kann, wenn kürzere TR-Zeiten von 10 ms und weniger gewählt werden (136).

In unsere Studie konnten wir keine Artefaktanfälligkeit feststellen, was an den gewählten Sequenzparamatern, darunter die kurze TR Zeit von 10.06 ms lag.

4.4 Quantitative MRT, T2*-Mappping

Das dritte Ziel unserer Studie war die Evaluation des Nutzens des T2*-Mapping als biochemisch-diagnostische Methode zur Beurteilung der Knorpelläsionen am Radiocarpalgelenk.

Wie eingangs erwähnt, besteht der hyaline Gelenkknorpel überwiegend aus Wasser (bis zu 70% der Gesamtmasse), der Rest ist eine solide Masse aus Glykosaminoglykanen und Kollagenfasern (81).

Die initialen pathologischen Knorpelveränderungen sind ein erhöhter Anteil an freien ungebundenen Wasserprotonen, die Abnahme an Glykosaminoglykanen (GAG) sowie die Fragmentierung des Kollagennetzwerkes (67).

Die Kollagenfasern haben eine spezifische zonale Anordnung in den verschiedenen Knorpelschichten, die Proteoglykane mit ihren langen GAG-Ketten können aufgrund ihrer hohen negativen Ladung Wasser binden.

Der Verlust an Proteoglykan und an GAG-Komplexen führt zum Austritt von Wasser ins Knorpelgewebe.

Diese Vorgänge können frühzeitig anhand Veränderungen der Relaxationszeiten visualisiert werden (137).

Das gelingt mit neueren Untersuchungsmethoden wie das in dieser Studie angewendete T2*-Mapping. Die transversalen (T2) Relaxationszeiten korrelieren gut mit der komplexen Zusammensetzung des Knorpels aus Kollagen, GAG-Komplexen und Wasser und können Veränderungen in der Knorpelmatrix detektieren (93).

Es existieren zahlreiche Studien zur quantitativen MRT-Knorpeldiagnostik, dabei haben sich in der aktuellen Forschung 3 Techniken herauskristallisiert. Die derzeit am meisten etablierten Methoden sind: Delayed gadolinium-enhanced MRI of cartilage (dGEMRIC), T1-Bildgebung und T2-Mapping (74).

T2-Mapping ist sensitiv gegenüber Veränderungen im Wassergehalt und Interaktion zwischen Wassermolekülen und Knorpelmatrix. Die kontrastmittelunterstützte dGEMRIC-Technik bildet den Glykosaminoglykan-(GAG)-Gehalt ab (116).

Der T2*-Wert entspricht der T2 Relaxationszeit und den lokalen Inhomogenitäten des Magnetfeldes und hängt von der T2-Zeit ab (100).
Der Vorteil der auf die T2- und T2*-basierten Diagnostik liegt darin, dass keine intravenöse Kontrastmittelgabe nötig ist und in der leichten und schnellen Nachrüstung bestehender MRT-Scanner (102).
Der Verzicht auf intravenöses Kontrastmittel gilt als Vorteil im Hinblick auf die beobachteten intrazerebralen Gadoliniumablagerungen (138) und das Risiko der nephrogenen systemischen Fibrose (NSF) (139).
Am weitesten verbreitet ist die T2-Mapping-Methode in der nativen quantitativen Beurteilung von degenerativen Knorpelprozessen, da sie empfindlich sowohl gegenüber Wassergehalt als auch gegenüber Veränderungen des Proteoglykan-Kollagen-Netzes ist. Diese bewirken eine Verlängerung der T2-Zeit (140).
Der T2-Wert ist empfindlich gegenüber veränderten Wechselwirkungen der Wasserspins, welche annähernd der Kollagenkonzentration entsprechen, und gegenüber der physiologischen anisotropen Ausrichtung der Kollagenfasern in der Knorpelmatrix (80).
Aufgrund der knorpelsensitiven Eigenschaften und der Fähigkeit, biochemische Prozesse der extrazellulären Matrix zu detektieren, sind die T2-basierten und somit auch die T2*-Untersuchungstechniken geeignete Biomarker in der Knorpeldiagnostik (95).
Die T2*-Mappingtechnik, die bislang vorwiegend im myokardialen Mapping (141) und in der hepatischen Bildgebung angesiedelt ist, wird zunehmend in der Knorpeldiagnostik angewendet (100).
Sie macht sich einen Nachteil der T2 zu Nutze, welcher Artefakte im T2-Mapping provozieren kann, nämlich die Anfälligkeit der T2-Relaxation für Magic-Angle-Effekte. Diese Empfindlichkeit von T2-Mapping verschlechtert die diagnostische Sicherheit und kann die Messungen nachteilig beeinflussen, initiale Matrixschädigung aufgrund der Dezimierung von Proteoglykanen können daher der Detektion entgehen (92).
Dabei reflektiert die T2*-Relaxationszeit nicht nur die Wasserspins, sondern sie wird, gerade bei kürzeren Werten, vom verminderten Proteoglykangehalt beeinflusst (103).

Die T2* ist gegenüber lokalen Magnetfeldinhomogenitäten empfindlich, dadurch können kürzere T2*-Werte im Knorpelgewebe erfasst, welche den Makromolekülen und weniger dem Wasser zuzuordnen sind (142).
Diese lokalen Magnetfeldinhomogenitäten, beispielsweise bei Kalzifikationen in den Grenzzonen oder bei Granulationsgewebe im Rahmen reparativer Vorgänge, können mittels T2* -Messungen sensitiver als mit der T2-Analyse nachgewiesen werden (143).
Der Suszeptibilitätseffekt kann in den angewendeten Gradientenecho-(GRE)-Sequenzen weiter optimiert werden unter Modifikation des Flipwinkels und der Wahl geeigneter Echozeiten (144). Wir haben in unserem Protokoll einen niedrigen Flipwinkel von 25° und einen Echozug von 9 Echozeiten mit kürzeren Echozeiten beginnend bei 4,95 ms gewählt.
Dabei zeigt das T2*-Mapping hohe Empfindlichkeit in der Erkennung von Knorpelschäden und verfügt in unseren Daten über einen hohen Detektionsgrad von Knorpelläsionen gegenüber gesundem Knorpel.
Sie gilt derzeit als eine vielversprechende Methode mit hohem Potenzial in der Knorpeldiagnostik (94).
Die 3-dimensionalen Eigenschaften vom T2*-Mapping und die Akquisition in dünnen Schichten generieren hochauflösende Aufnahmen, welche die gesamte Knorpelfläche einbeziehen und so die diagnostische Performance gerade in Gelenkflächen mit dünnem Knorpelbelag deutlich verbessern (79).
In Studien konnte die hohe Sensitivität gegenüber Knorpelläsionen und die gute Korrelation mit arthroskopischen, intraoperativen Befunden nachgewiesen werden (110), (143).
Ferner zeigte sich eine gute Korrelation der T2*-Mappingtechnik mit histologischen Stadien der Knorpeldegeneration (9).
Die T2-, und T2* -Relaxationszeitmessungen zeigen einen Unterschied in ihren Werten in Korrelation zu Knorpelschäden. Während die T2-Relaxationszeit im geschädigten Knorpel erhöht ist, finden sich erniedrigte T2* -Werte in degenerativen Knorpelarealen (119).
So berichteten Ellermann et al. über höhere T2* -Werte in gesundem Hüftgelenksknorpel im Vergleich zu solchen mit früher und fortgeschrittener Koxarthrose (143).

Dies deckt sich mit unserem Ergebnis. Die Daten aus unserer Studie wiesen niedrigere T2*-Werte in geschädigten Knorpelzonen in der Frakturgruppe im Vergleich zur gesunden Kohorte nach.
Dieses Ergebnis wird untermauert durch vorangegangene Studien. So zeigten sich niedrigere T2*-Werte in degenerativem Kniegelenkknorpel, mit zunehmender Tendenz bei progredienter Degeneration (145) und im Bereich des Hüftgelenks (110), (146).
In unserer Studie konnten wir zeigen, dass die T2*-Mappingmethode eine adäquate quantitative Beurteilung des Gelenkknorpels am Radiocarpalgelenk ermöglicht, trotz der kleinen Größe und des schmalen Knorpelüberzugs.
Das hohe diagnostische Potential des nicht invasiven T2*- Mappping wird dabei gegenüber der häufiger angewendeten T2-Mappingtechnik deutlich (94) und macht sie zu einem zuverlässigen Biomarker in der Knorpeldiagnostik (93).
Die strukturellen Grundlagen und der Mechanismus des T2* Mappping sind bisher nicht ausreichend durchleuchtet und Gegenstand wissenschaftlicher Diskussionen (147).
Das Verständnis der biochemischen Vorgänge im Gelenkknorpel kann dabei helfen, Prästadien einer Knorpeldegeneration und frühe posttraumatische Knorpelalterationen zu begreifen und somit effektive Therapeimaßnahmen einzuleiten (64).
Das Vorantreiben weiterer Forschung, insbesondere in Bezug auf die posttraumatischen Gelenkschäden wie die progressive posttraumatische Osteoarthritis, ist von hoher klinischer Relevanz (61). Dies ist umso wichtiger im Hinblick auf die überwiegend posttraumatische Genese der Osteoarthritis bei jungen Patienten (148).
Die Identifikation von potenziell gefährdetem Knorpel kann in Zukunft mittels geeigneter quantitativer Bildgebung etabliert werden, um präventive Maßnahmen zu betreiben und adäquate Therapieformen rechtzeitig einzuleiten (95).
Für unsere Studie wurde kein intravenöses Kontrastmittel benötigt.

4.5 Schlussfolgerung

Zusammenfassend lässt sich feststellen, dass mittels Kernspintomographie eine nicht-invasive Detektion und Quantifizierung von posttraumatischen Schäden am Radiocarpalgelenk gelingt.

Die morphologischen Sequenzen, die 3DESS und die 3D TrueFISP wiesen eine ähnlich hohe diagnostische Genauigkeit gegenüber Knorpelläsionen in beiden Frakturgruppen im Vergleich zur gesunden Kohorte auf. Beide Sequenzen sind als gleichwertig anzusehen.
T2*-Mapping zeigt eine hohe Sensitivität in der nicht invasiven biochemisch-quantitativen Knorpelbeurteilung. Es existieren in der aktuellen Literatur wenige Studien, welche ihren Einsatz in der Knorpeldiagnostik erläutern. Das große Potential des T2*-Mapping sollte in der Knorpeldiagnostik breiter eingesetzt werden.

Die Vorteile aller drei hier angewendeten spezifischen Sequenzen sind ihre Detailgenauigkeit und die kurze Akquisitionszeit, was den Einsatz in der täglichen Routinediagnostik erleichtert.
Ein weiteres wichtiges Merkmal ist der Verzicht auf intravenöses Kontrastmittel.

Posttraumatische Chondromalazie war in beiden Frakturgruppen ohne statistisch signifikanten Unterschied evident. Eine Abhängigkeit der Ausprägung der Knorpelschäden von der Frakturform konnte nicht nachgewiesen werden.
Das lässt, insbesondere in Bezug auf die extraartikuläre distale Radiusfaktur, eine multifaktorielle Genese vermuten, welche über die rein mechanische Beteiligung der Gelenkfläche hinausgeht. Diese Erkenntnis ist relevant im Hinblick auf therapeutische und präventive Maßnahme im Rahmen der Traumaversorgung.
Bei geringer präexistenter Datenlage sollte dieser Aspekt in Zukunft stärker in den Fokus rücken und weiter erforscht werden.

5 Limitation

Als Limitation in dieser Studie gilt die geringe Teilnehmerzahl, bedingt durch die strikten Einschlusskriterien, da hier nur Patienten ohne Gelenkerkrankung anderweitiger Genese einbezogen wurden. Aus diesem Grund sind weitere Studien notwendig, um die Ergebnisse zu bestätigen.
Weiterer Limitationsfaktor war die aus ethischen Aspekten fehlende Verifizierung der Ergebnisse mittels Arthroskopie.

6 Literaturverzeichnis

1. Matzat SJ, Kogan F, Fong GW, Gold GE. Imaging strategies for assessing cartilage composition in osteoarthritis. Curr Rheumatol Rep 2014; 16: 462.

2. Haims AH, Moore AE, Schweitzer ME, Morrison WB, Deely D, Culp RW, et al. MRI in the diagnosis of cartilage injury in the wrist. AJR Am J Roentgenol 2004; 182: 1267–1270.

3. Chang AL, Yu HJ, Borstel D von, Nozaki T, Horiuchi S, Terada Y, et al. Advanced Imaging Techniques of the Wrist. AJR Am J Roentgenol 2017; 209: 497–510.

4. Foumani M, Strackee SD, van de Giessen M, Jonges R, Blankevoort L, Streekstra GJ. In-vivo dynamic and static three-dimensional joint space distance maps for assessment of cartilage thickness in the radiocarpal joint. Clin Biomech (Bristol, Avon) 2013; 28: 151–156.

5. Rashmi S. Thakkar MD1, Aaron J Flammang, MBA-BSRT (R) (MR)2, Avneesh Chhabra MD1. 3T MR Imaging of Cartilage using 3D Dual Echo Steady State. MAGNETOM Flash · 3/2011 2011; 3: 33–35.

6. Hayter CL, Gold SL, Potter HG. Magnetic resonance imaging of the wrist: bone and cartilage injury. J Magn Reson Imaging 2013; 37: 1005–1019.

7. Stevens KJ, Wallace CG, Chen W, Rosenberg JK, Gold GE. Imaging of the Wrist at 1.5 Tesla Using Isotropic Three-Dimensional Fast Spin Echo Cube. J Magn Reson Imaging 2011; 33: 908–915.

8. Welsch GH, Hennig FF, Krinner S, Trattnig S. T2 and T2* Mapping. Curr Radiol Rep 2014; 2: 77.

9. Bittersohl B, Miese FR, Hosalkar HS, Herten M, Antoch G, Krauspe R, et al. T2* mapping of hip joint cartilage in various histological grades of degeneration. Osteoarthr Cartil 2012; 20: 653–660.

10. Gulani V, Calamante F, Shellock FG, Kanal E, Reeder SB. Gadolinium deposition in the brain: summary of evidence and recommendations. The Lancet Neurology 2017; 16: 564–570.

11. Schmidt S, Heinz T, Dàvid A. Häufigkeit, Entstehung und Klassifikation der distalen Radiusfraktur. OP-Journal 2003; 19: 10–15.

12. s. C. talwalkar, M. J. hayton, J. K. stanley. Wrist Osteoarthritis. Scandinavian Journal of Surgery 2008; 97: 305.

13. Medvedeva EV, Grebenik EA, Gornostaeva SN, Telpuhov VI, Lychagin AV, Timashev PS, et al. Repair of Damaged Articular Cartilage: Current Approaches and Future Directions. Int J Mol Sci 2018; 19.

14. Cope PJ, Ourradi K, Li Y, Sharif M. Models of osteoarthritis: the good, the bad and the promising. Osteoarthr Cartil 2018; 27: 230–236.

15. Prince DE, Greisberg JK. Nitric oxide-associated chondrocyte apoptosis in trauma patients after high-energy lower extremity intra-articular fractures. J Orthop Traumatol 2015; 16: 335–341.

16. Thomas AC, Hubbard-Turner T, Wikstrom EA, Palmieri-Smith RM. Epidemiology of Posttraumatic Osteoarthritis. J Athl Train 2017; 52: 491–496.

17. Recht MP, Goodwin DW, Winalski CS, White LM. MRI of articular cartilage: revisiting current status and future directions. AJR Am J Roentgenol 2005; 185: 899–914.

18. Bhosale AM, Richardson JB. Articular cartilage: structure, injuries and review of management. Br Med Bull 2008; 87: 77–95.

19. Buckwalter JA. Mechanical Injuries of Articular Cartilage. Iowa Orthop J 1992; 12: 50–57.

20. J D Rubenstein, J G Li, S Majumdar, and R M Henkelman. Image resolution and signal-to-noise ratio requirements for MR imaging of degenerative cartilage. American Journal of Roentgenology 1997; 169: 1089.

21. Adam C, Eckstein F, Milz S, Putz R. The distribution of cartilage thickness within the joints of the lower limb of elderly individuals. J Anat 1998; 193 (Pt 2): 203–214.

22. Choi J-A, Gold GE. MR imaging of articular cartilage physiology. Magn Reson Imaging Clin N Am 2011; 19: 249–282.

23. Wilusz RE, Sanchez-Adams J, Guilak F. The structure and function of the pericellular matrix of articular cartilage. Matrix Biol 2014; 39: 25–32.

24. Chang J, Nakajima H, Poole CA. Structural colocalisation of type VI collagen and fibronectin in agarose cultured chondrocytes and isolated chondrons extracted from adult canine tibial cartilage. J Anat 1997; 190 (Pt 4): 523–532.

25. P. Sewerin, C. Schleich, S. Vordenbäumen, B. Ostendorf. Update on imaging in rheumatic diseases: cartilage. Clinical and Experimental Rheumatology 2018: 139–141.

26. Binks DA, Hodgson RJ, Ries ME, Foster RJ, Smye SW, McGonagle D, et al. Quantitative parametric MRI of articular cartilage: a review of progress and open challenges. Br J Radiol 2013; 86: 20120163.

27. Lattanzio P-J, Marshall KW, Damyanovich AZ, Peemoeller H. Macromolecule and water magnetization exchange modeling in articular cartilage. Magn Reson Med 2000; 44: 840–851.

28. Mankin HJ, Lippiello L. The glycosaminoglycans of normal and arthritic cartilage. J Clin Invest 1971; 50: 1712–1719.

29. Oei EHG, van Tiel J, Robinson WH, Gold GE. Quantitative radiologic imaging techniques for articular cartilage composition: toward early diagnosis and development of disease-modifying therapeutics for osteoarthritis. Arthritis Care Res (Hoboken) 2014; 66: 1129–1141.

30. Wilson W, van Donkelaar CC, van Rietbergen B, Ito K, Huiskes R. Stresses in the local collagen network of articular cartilage: a poroviscoelastic fibril-reinforced finite element study. Journal of Biomechanics 2004; 37: 357–366.

31. Nelson F, Billinghurst RC, Pidoux I, Reiner A, Langworthy M, McDermott M, et al. Early post-traumatic osteoarthritis-like changes in human articular cartilage following rupture of the anterior cruciate ligament. Osteoarthr Cartil 2006; 14: 114–119.

32. Nathaniel P. Cohen, Robert J. Foster, and Van C. Mow. Composition and Dynamics of Articular Cartilage: Structure, Function, and Maintaining Healthy State. JOSPT Volume 28 Number 4 October 1998 1998; 23: 203–215.

33. Mansfield JC, Bell JS, Winlove CP. The micromechanics of the superficial zone of articular cartilage. Osteoarthr Cartil 2015; 23: 1806–1816.

34. Li X, Majumdar S. Quantitative MRI of articular cartilage and its clinical applications. J Magn Reson Imaging 2013; 38: 991–1008.

35. Zheng S, Xia Y. The collagen fibril structure in the superficial zone of articular cartilage by microMRI. Osteoarthr Cartil 2009; 17: 1519–1528.

36. Buckwalter JA. Articular Cartilage: Injuries and Potential for Healing. JOSPT 1998; 28: 192–202.

37. Hirvasniemi J, Kulmala KAM, Lammentausta E, Ojala R, Lehenkari P, Kamel A, et al. In vivo comparison of delayed gadolinium-enhanced MRI of cartilage and delayed quantitative CT arthrography in imaging of articular cartilage. Osteoarthr Cartil 2013; 21: 434–442.

38. Haller JM, Swearingen CA, Partridge D, McFadden M, Thirunavukkarasu K, Higgins TF. Intraarticular Matrix Metalloproteinases and Aggrecan Degradation Are Elevated After Articular Fracture. Clin Orthop Relat Res 2015; 473: 3280–3288.

39. Christiansen BA, Guilak F, Lockwood KA, Olson SA, Pitsillides AA, Sandell LJ, et al. Non-invasive mouse models of post-traumatic osteoarthritis. Osteoarthr Cartil 2015; 23: 1627–1638.

40. Anderson DD, Chubinskaya S, Guilak F, Martin JA, Oegema TR, Olson SA, et al. Post-traumatic osteoarthritis: improved understanding and opportunities for early intervention. J Orthop Res 2011; 29: 802–809.

41. Lameijer CM, Duis HJ ten, Vroling D, Hartlief MT, El Moumni M, van der Sluis CK. Prevalence of posttraumatic arthritis following distal radius fractures in non-osteoporotic patients and the association with radiological measurements, clinician and patient-reported outcomes. Arch Orthop Trauma Surg 2018; 138: 1699–1712.

42. Richter DL, Schenck RC, Wascher DC, Treme G. Knee Articular Cartilage Repair and Restoration Techniques: A Review of the Literature. Sports Health 2016; 8: 153–160.

43. Kleemann RU, Krocker D, Cedraro A, Tuischer J, Duda GN. Altered cartilage mechanics and histology in knee osteoarthritis: relation to clinical assessment (ICRS Grade). Osteoarthr Cartil 2005; 13: 958–963.

44. Lotz MK, Kraus VB. New developments in osteoarthritis. Posttraumatic osteoarthritis: pathogenesis and pharmacological treatment options. Arthritis Res Ther 2010; 12: 211.

45. Alexander PG, McCarron JA, Levine MJ, Melvin GM, Murray PJ, Manner PA, et al. An In Vivo Lapine Model for Impact-Induced Injury and Osteoarthritic Degeneration of Articular Cartilage. Cartilage 2012; 3: 323–333.

46. Mara L. Schenker, MD1 Robert L. Mauck, PhD1 Jaimo Ahn, MD, PhD1. Post-Traumatic Arthritis Following Intra-Articular Fractures: First Hit or Chronic Overload? J Am Acad Orthop Surg 2014; 22: 20–28.

47. D'Lima DD, Hashimoto S, Chen PC, Colwell CW, Lotz MK. Human chondrocyte apoptosis in response to mechanical injury. Osteoarthr Cartil 2001; 9: 712–719.

48. Rundell SA, Baars DC, Phillips DM, Haut RC. The limitation of acute necrosis in retro-patellar cartilage after a severe blunt impact to the in vivo rabbit patello-femoral joint. J Orthop Res 2005; 23: 1363–1369.

49. Buselmaier W. Zelltod. In: Buselmaier W, editor. Biologie für Mediziner. 12., neubearbeitete und erweiterte Auflage. Berlin, Heidelberg: Springer Berlin Heidelberg; 2012: p. 77–79.

50. Blanco FJ, Ochs RL, Schwarz H, Lotz M. Chondrocyte apoptosis induced by nitric oxide. The American Journal of Pathology 1995; 146: 75–85.

51. Stolberg-Stolberg JA, Furman BD, Garrigues NW, Lee J, Pisetsky DS, Stearns NA, et al. Effects of Cartilage Impact with and without Fracture on Chondrocyte Viability and the Release of Inflammatory Markers. J Orthop Res 2013; 31: 1283–1292.

52. Redman SN, Dowthwaite GP, Thomson BM, Archer CW. The cellular responses of articular cartilage to sharp and blunt trauma11Financial support: Engineering and Physical Sciences Research Council (EPSRC) and Smith & Nephew Plc. Osteoarthr Cartil 2004; 12: 106–116.

53. Lyman JR, Chappell J d., Morales TI, Kelley SS, Lee GM. Response of Chondrocytes to Local Mechanical Injury in an Ex Vivo Model. Cartilage 2012; 3: 58–69.

54. Hooiveld M, Roosendaal G, Wenting M, van den Berg M, Bijlsma J, Lafeber F. Short-Term Exposure of Cartilage to Blood Results in Chondrocyte Apoptosis. The American Journal of Pathology 2003; 162: 943–951.

55. Tew SR, Kwan AP, Hann A, Thomson BM, Archer CW. The reactions of articular cartilage to experimental wounding: role of apoptosis. Arthritis Rheum 2000; 43: 215–225.

56. Mahjoub M, Berenbaum F, Houard X. Why subchondral bone in osteoarthritis? The importance of the cartilage bone interface in osteoarthritis. Osteoporosis International 2012; 23: 841–846.

57. Malinin T, Ouellette EA. Articular cartilage nutrition is mediated by subchondral bone: a long-term autograft study in baboons. Osteoarthr Cartil 2000; 8: 483–491.

58. Mrosek EH, Lahm A, Erggelet C, Uhl M, Kurz H, Eissner B, et al. Subchondral bone trauma causes cartilage matrix degeneration: an immunohistochemical analysis in a canine model. Osteoarthr Cartil 2006; 14: 171–178.

59. Johnson DL, Urban WP, Caborn DN, Vanarthos WJ, Carlson CS. Articular cartilage changes seen with magnetic resonance imaging-detected bone bruises associated with acute anterior cruciate ligament rupture. Am J Sports Med 1998; 26: 409–414.

60. Lieberthal J, Sambamurthy N, Scanzello CR. Inflammation in joint injury and post-traumatic osteoarthritis. Osteoarthr Cartil 2015; 23: 1825–1834.

61. Punzi L, Galozzi P, Luisetto R, Favero M, Ramonda R, Oliviero F, et al. Post-traumatic arthritis: overview on pathogenic mechanisms and role of inflammation. RMD Open 2016; 2: e000279.

62. Braun HJ, Gold GE. Advanced MRI of articular cartilage. Imaging Med 2011; 3: 541–555.

63. Amin S, LaValley MP, Guermazi A, Grigoryan M, Hunter DJ, Clancy M, et al. The relationship between cartilage loss on magnetic resonance imaging and radiographic progression in men and women with knee osteoarthritis. Arthritis Rheum 2005; 52: 3152–3159.

64. Huang M, Schweitzer ME. The role of radiology in the evolution of the understanding of articular disease. Radiology 2014; 273: S1-22.

65. Chhabra A, Soldatos T, Thawait GK, Del Grande F, Thakkar RS, Means KR, et al. Current perspectives on the advantages of 3-T MR imaging of the wrist. Radiographics 2012; 32: 879–896.

66. Sophia Fox AJ, Bedi A, Rodeo SA. The basic science of articular cartilage: structure, composition, and function. Sports Health 2009; 1: 461–468.

67. Baum T, Joseph GB, Karampinos DC, Jungmann PM, Link TM, Bauer JS. Cartilage and meniscal T2 relaxation time as non-invasive biomarker for

knee osteoarthritis and cartilage repair procedures. Osteoarthr Cartil 2013; 21: 1474–1484.

68. Williams A, Qian Y, Bear D, Chu CR. Assessing degeneration of human articular cartilage with ultra-short echo time (UTE) T2* mapping. Osteoarthritis Cartilage 2010; 18: 539–546.

69. Gold GE, Chen CA, Koo S, Hargreaves BA, Bangerter NK. Recent advances in MRI of articular cartilage. AJR Am J Roentgenol 2009; 193: 628–638.

70. Johnson D, Stevens KJ, Riley G, Shapiro L, Yoshioka H, Gold GE. Approach to MR Imaging of the Elbow and Wrist: Technical Aspects and Innovation. Magn Reson Imaging Clin N Am 2015; 23: 355–366.

71. Jung JY, Yoon YC, Jung JY, Choe B-K. Qualitative and quantitative assessment of wrist MRI at 3.0T: comparison between isotropic 3D turbo spin echo and isotropic 3D fast field echo and 2D turbo spin echo. Acta Radiol 2013; 54: 284–291.

72. van Dyck P, Vanhevel F, Vanhoenacker FM, Wouters K, Grodzki DM, Gielen JL, et al. Morphological MR imaging of the articular cartilage of the knee at 3 T-comparison of standard and novel 3D sequences. Insights Imaging 2015; 6: 285–293.

73. Wang Y-XJ, Griffith JF, Ahuja AT. Non-invasive MRI assessment of the articular cartilage in clinical studies and experimental settings. World J Radiol 2010; 2: 44–54.

74. Kneeland JB, Reddy R. Frontiers in musculoskeletal MRI: articular cartilage. J Magn Reson Imaging 2007; 25: 339–344.

75. van Dyck P, Vanhevel F, Vanhoenacker FM, Wouters K, Grodzki DM, Gielen JL, et al. Morphological MR imaging of the articular cartilage of the knee at 3 T—comparison of standard and novel 3D sequences. Insights Imaging 2015; 6: 285–293.

76. Chavhan GB, Babyn PS, Jankharia BG, Cheng H-LM, Shroff MM. Steady-state MR imaging sequences: physics, classification, and clinical applications. Radiographics 2008; 28: 1147–1160.

77. Scheffler K, Lehnhardt S. Principles and applications of balanced SSFP techniques. Eur Radiol 2003; 13: 2409–2418.

78. Trattnig S, Winalski CS, Marlovits S, Jurvelin JS, Welsch GH, Potter HG. Magnetic Resonance Imaging of Cartilage Repair: A Review. Cartilage 2011; 2: 5–26.

79. Kijowski R, Gold GE. Routine 3D magnetic resonance imaging of joints. J Magn Reson Imaging 2011; 33: 758–771.

80. Crema MD, Roemer FW, Marra MD, Burstein D, Gold GE, Eckstein F, et al. Articular cartilage in the knee: current MR imaging techniques and applications in clinical practice and research. Radiographics 2011; 31: 37–61.

81. Gold GE, McCauley TR, Gray ML, Disler DG. What's new in cartilage? Radiographics 2003; 23: 1227–1242.

82. Naraghi A, White LM. Three-dimensional MRI of the musculoskeletal system. AJR Am J Roentgenol 2012; 199: W283-93.

83. Rehnitz C, Klaan B, Stillfried F von, Amarteifio E, Burkholder I, Kauczor HU, et al. Vergleich moderner 3D- und 2D-MR-Sequenzen zur Bildgebung der Hand bei 3 Tesla. Rofo 2016; 188: 753–762.

84. Scheffler K, Heid O, Hennig J. Magnetization preparation during the steady state: fat-saturated 3D TrueFISP. Magn Reson Med 2001; 45: 1075–1080.

85. Deshpande VS, Shea SM, Li D. Artifact reduction in true-FISP imaging of the coronary arteries by adjusting imaging frequency. Magn Reson Med 2003; 49: 803–809.

86. Abdulaal OM, Rainford L, MacMahon P, Kavanagh E, Galligan M, Cashman J, et al. 3T MRI of the knee with optimised isotropic 3D sequences: Accurate

delineation of intra-articular pathology without prolonged acquisition times. Eur Radiol 2017; 27: 4563–4570.

87. Hardy PA, Recht MP, Piraino D, Thomasson D. Optimization of a dual echo in the steady state (DESS) free-precession sequence for imaging cartilage. J Magn Reson Imaging 1996; 6: 329–335.

88. Zink J-V, Souteyrand P, Guis S, Chagnaud C, Le Fur Y, Militianu D, et al. Standardized quantitative measurements of wrist cartilage in healthy humans using 3T magnetic resonance imaging. World J Orthop 2015; 6: 641–648.

89. Schmid MR, Pfirrmann CWA, Koch P, Zanetti M, Kuehn B, Hodler J. Imaging of patellar cartilage with a 2D multiple-echo data image combination sequence. AJR Am J Roentgenol 2005; 184: 1744–1748.

90. Welsch GH, Trattnig S, Renner N, Lauer L, Paul D, Uder M, et al. Morphological and biochemical magnetic resonance techniques for cartilage imaging in rheumatoid arthritis: application and analysis. International Journal of Clinical Rheumatology 2011; 6: 95–107.

91. Mamisch TC, Trattnig S, Quirbach S, Marlovits S, White LM, Welsch GH. Quantitative T2 mapping of knee cartilage: differentiation of healthy control cartilage and cartilage repair tissue in the knee with unloading--initial results. Radiology 2010; 254: 818–826.

92. Matzat SJ, van Tiel J, Gold GE, Oei EHG. Quantitative MRI techniques of cartilage composition. Quant Imaging Med Surg 2013; 3: 162–174.

93. Lee SH, Lee YH, Song H-T, Suh J-S. Quantitative T2 Mapping of Knee Cartilage: Comparison between the Synthetic MR Imaging and the CPMG Sequence. Magn Reson Med Sci 2018; 17: 344–349.

94. Andreisek G, Weiger M. T2* mapping of articular cartilage: current status of research and first clinical applications. Invest Radiol 2014; 49: 57–62.

95. Timothy J. Mosher, M.D.,1 and Bernard J. Dardzinski, Ph.D.2,3,4. Cartilage MRI T2 Relaxation Time Mapping: Overview and Applications.

96. Bitar R, Leung G, Perng R, Tadros S, Moody AR, Sarrazin J, et al. MR pulse sequences: what every radiologist wants to know but is afraid to ask. Radiographics 2006; 26: 513–537.

97. Chavhan GB, Babyn PS, Thomas B, Shroff MM, Haacke EM. Principles, techniques, and applications of T2*-based MR imaging and its special applications. Radiographics 2009; 29: 1433–1449.

98. Roemer FW, Crema MD, Trattnig S, Guermazi A. Advances in imaging of osteoarthritis and cartilage. Radiology 2011; 260: 332–354.

99. Mosher TJ, Dardzinski BJ. Cartilage MRI T2 relaxation time mapping: overview and applications. Semin Musculoskelet Radiol 2004; 8: 355–368.

100. Mamisch TC, Hughes T, Mosher TJ, Mueller C, Trattnig S, Boesch C, et al. T2 star relaxation times for assessment of articular cartilage at 3 T: a feasibility study. Skeletal Radiol 2012; 41: 287–292.

101. Bittersohl B, Hosalkar HS, Hesper T, Tiderius CJ, Zilkens C, Krauspe R. Advanced Imaging in Femoroacetabular Impingement: Current State and Future Prospects. Front. Surg. 2015; 2: 34.

102. Surowiec RK, Lucas EP, Ho CP. Quantitative MRI in the evaluation of articular cartilage health: reproducibility and variability with a focus on T2 mapping. Knee Surg Sports Traumatol Arthrosc 2014; 22: 1385–1395.

103. Qian Y, Williams AA, Chu CR, Boada FE. Multicomponent T2* mapping of knee cartilage: technical feasibility ex vivo. Magn Reson Med 2010; 64: 1426–1431.

104. Cameron ML, Briggs KK, Steadman JR. Reproducibility and reliability of the outerbridge classification for grading chondral lesions of the knee arthroscopically. Am J Sports Med 2003; 31: 83–86.

105. Dwyer T, Martin CR, Kendra R, Sermer C, Chahal J, Ogilvie-Harris D, et al. Reliability and Validity of the Arthroscopic International Cartilage Repair

Society Classification System: Correlation With Histological Assessment of Depth. Arthroscopy 2017; 33: 1219–1224.

106. Hunt N, Sanchez-Ballester J, Pandit R, Thomas R, Strachan R. Chondral lesions of the knee: A new localization method and correlation with associated pathology. Arthroscopy 2001; 17: 481–490.

107. Holstein A, Zilkens C, Bittersohl B, Jäger M, Haamberg T, Mamisch TC, et al. Delayed gadolinium-enhanced MRI of cartilage (dGEMRIC) and morphologic MRI of cartilage in the long-term follow-up after Legg-Calvé-Perthes disease (LCPD). J Med Imaging Radiat Oncol 2011; 55: 259–265.

108. Kohl S, Meier S, Ahmad SS, Bonel H, Exadaktylos AK, Krismer A, et al. Accuracy of cartilage-specific 3-Tesla 3D-DESS magnetic resonance imaging in the diagnosis of chondral lesions: comparison with knee arthroscopy. J Orthop Surg Res 2015; 10: 191.

109. Waldt S, Eiber M, Wörtler K, editors. Messverfahren und Klassifikationen in der muskuloskelettalen Radiologie: 75 Tabellen. 2., unveränderte Aufl. Stuttgart: Thieme; 2017.

110. Hesper T, Neugroda C, Schleich C, Antoch G, Hosalkar H, Krauspe R, et al. T2*-Mapping of Acetabular Cartilage in Patients With Femoroacetabular Impingement at 3 Tesla: Comparative Analysis with Arthroscopic Findings. Cartilage 2018; 9: 118–126.

111. Mori V, Sawicki LM, Sewerin P, Eichner M, Schaarschmidt BM, Oezel L, et al. Differences of radiocarpal cartilage alterations in arthritis and osteoarthritis using morphological and biochemical magnetic resonance imaging without gadolinium-based contrast agent administration. Eur Radiol 2019; 29: 2581–2588.

112. Guntern D, Becce F, Richarme D, Palhais NS, Meuli R, Theumann N. Direct magnetic resonance arthrography of the wrist with axial traction: a feasibility study to assess joint cartilage. J Magn Reson Imaging 2011; 34: 239–244.

113. Link TM, Stahl R, Woertler K. Cartilage imaging: motivation, techniques, current and future significance. Eur Radiol 2007; 17: 1135–1146.

114. Liess C, Lüsse S, Karger N, Heller M, Glüer C-C. Detection of changes in cartilage water content using MRI T2-mapping in vivo. Osteoarthr Cartil 2002; 10: 907–913.

115. Franz T, Hasler EM, Hagg R, Weiler C, Jakob RP, Mainil-Varlet P. In situ compressive stiffness, biochemical composition, and structural integrity of articular cartilage of the human knee joint. Osteoarthr Cartil 2001; 9: 582–592.

116. Welsch GH, Mamisch TC, Marlovits S, Glaser C, Friedrich K, Hennig FF, et al. Quantitative T2 mapping during follow-up after matrix-associated autologous chondrocyte transplantation (MACT): full-thickness and zonal evaluation to visualize the maturation of cartilage repair tissue. J Orthop Res 2009; 27: 957–963.

117. Nishii T, Kuroda K, Matsuoka Y, Sahara T, Yoshikawa H. Change in knee cartilage T2 in response to mechanical loading. J Magn Reson Imaging 2008; 28: 175–180.

118. Eckstein F, Wirth W. Quantitative cartilage imaging in knee osteoarthritis. Arthritis 2011; 2011: 475684.

119. Newbould RD, Miller SR, Toms LD, Swann P, Tielbeek JAW, Gold GE, et al. T2* measurement of the knee articular cartilage in osteoarthritis at 3T. J Magn Reson Imaging 2012; 35: 1422–1429.

120. Teunis T, Beekhuizen M, van Osch GVM, Schuurman AH, Creemers LB, van Minnen LP. Soluble Mediators in Posttraumatic Wrist and Primary Knee Osteoarthritis. Arch Bone Jt Surg 2014; 2: 146–150.

121. Lameijer CM, Duis HJ ten, van Dusseldorp I, Dijkstra PU, van der Sluis CK. Prevalence of posttraumatic arthritis and the association with outcome measures following distal radius fractures in non-osteoporotic patients: a systematic review. Arch Orthop Trauma Surg 2017; 137: 1499–1513.

122. Grewal R, MacDermid JC, Pope J, Chesworth BM. Baseline predictors of pain and disability one year following extra-articular distal radius fractures. Hand (N Y) 2007; 2: 104–111.

123. WILLIAM P. COONEY, III, M.D.t, JAMES H. DOBYNS, M.D.J', AND RONALD L. LINSCHEID, M.D. Complications of Colles' Fractures*. THE JOURNAL OF BONE AND JOINT SURGERY 1980; VOL. 62-A, NO. 4, JUNE: 613.

124. Lindau T, Adlercreutz C, Aspenberg P. Cartilage injuries in distal radial fractures. Acta Orthopaedica Scandinavica 2003; 74: 327–331.

125. Rockwood CA, Green DP, Bucholz RW. Rockwood & Green's fractures in adults. 7th ed. Philadelphia, PA: Lippincott, Williams & Wilkins; 2010.

126. Hembree WC, Ward BD, Furman BD, Zura RD, Nichols LA, Guilak F, et al. Viability and apoptosis of human chondrocytes in osteochondral fragments following joint trauma. J Bone Joint Surg Br 2007; 89: 1388–1395.

127. Ewers BJ, Jayaraman VM, Banglmaier RF, Haut RC. Rate of blunt impact loading affects changes in retropatellar cartilage and underlying bone in the rabbit patella. Journal of Biomechanics 2002; 35: 747–755.

128. Lohmander LS, Englund PM, Dahl LL, Roos EM. The long-term consequence of anterior cruciate ligament and meniscus injuries: osteoarthritis. Am J Sports Med 2007; 35: 1756–1769.

129. Øiestad BE, Engebretsen L, Storheim K, Risberg MA. Knee osteoarthritis after anterior cruciate ligament injury: a systematic review. Am J Sports Med 2009; 37: 1434–1443.

130. Szczodry M, Coyle CH, Kramer SJ, Smolinski P, Chu CR. Progressive chondrocyte death after impact injury indicates a need for chondroprotective therapy. Am J Sports Med 2009; 37: 2318–2322.

131. Gustas CN, Blankenbaker DG, Rio AMD, Winalski CS, Kijowski R. Evaluation of the Articular Cartilage of the Knee Joint Using an Isotropic

Resolution 3D Fast Spin-Echo Sequence With Conventional and Radial Reformatted Images. AJR Am J Roentgenol 2015; 205: 371–379.

132. Murphy BJ. Evaluation of grades 3 and 4 chondromalacia of the knee using T2*-weighted 3D gradient-echo articular cartilage imaging. Skeletal Radiol 2001; 30: 305–311.

133. Boutin RD, Buonocore MH, Immerman I, Ashwell Z, Sonico GJ, Szabo RM, et al. Real-time magnetic resonance imaging (MRI) during active wrist motion--initial observations. PLoS ONE 2013; 8: e84004.

134. Friedrich KM, Reiter G, Kaiser B, Mayerhöfer M, Deimling M, Jellus V, et al. High-resolution cartilage imaging of the knee at 3T: Basic evaluation of modern isotropic 3D MR-sequences. Eur J Radiol 2011; 78: 398–405.

135. Quick HH, Ladd ME, Hoevel M, Bosk S, Debatin JF, Laub G, et al. Real-time MRI of joint movement with trueFISP. J Magn Reson Imaging 2002; 15: 710–715.

136. Kijowski R. Cartilage Imaging, An Issue of Magnetic Resonance Imaging Clinics - E-Book: Elsevier Health Sciences; 2011.

137. Dunn TC, Lu Y, Jin H, Ries MD, Majumdar S. T2 relaxation time of cartilage at MR imaging: comparison with severity of knee osteoarthritis. Radiology 2004; 232: 592–598.

138. Robert P, Violas X, Grand S, Lehericy S, Idée J-M, Ballet S, et al. Linear Gadolinium-Based Contrast Agents Are Associated With Brain Gadolinium Retention in Healthy Rats. Invest Radiol 2016; 51: 73–82.

139. Heverhagen JT, Krombach GA, Gizewski E. Application of extracellular gadolinium-based MRI contrast agents and the risk of nephrogenic systemic fibrosis. Rofo 2014; 186: 661–669.

140. Kaneko Y, Nozaki T, Yu H, Chang A, Kaneshiro K, Schwarzkopf R, et al. Normal T2 map profile of the entire femoral cartilage using an angle/layer-dependent approach. J Magn Reson Imaging 2015; 42: 1507–1516.

141. Huelnhagen T, Flemming B, Seeliger E, Schulz-Menger J, Niendorf T. Myocardial T2* mapping at ultrahigh magnetic fields: in vivo myocardial tissue characteri-zation and assessment of cardiac physiology with magnetic resonance imaging. Current Directions in Biomedical Engineering 2017; 3: 433–436.

142. Bittersohl B, Hosalkar HS, Miese FR, Schibensky J, König DP, Herten M, et al. Zonal T2* and T1Gd assessment of knee joint cartilage in various histological grades of cartilage degeneration: an observational in vitro study. BMJ Open 2015; 5: e006895.

143. Ellermann J, Ziegler C, Nissi MJ, Goebel R, Hughes J, Benson M, et al. Acetabular cartilage assessment in patients with femoroacetabular impingement by using T2* mapping with arthroscopic verification. Radiology 2014; 271: 512–523.

144. Lota AS, Gatehouse PD, Mohiaddin RH. T2 mapping and T2* imaging in heart failure. Heart Fail Rev 2017; 22: 431–440.

145. Kim T, Min B-H, Yoon S-H, Kim H, Park S, Lee HY, et al. An in vitro comparative study of T2 and T2* mappings of human articular cartilage at 3-Tesla MRI using histology as the standard of reference. Skeletal Radiol 2014; 43: 947–954.

146. Bittersohl B, Hosalkar HS, Hughes T, Kim Y-J, Werlen S, Siebenrock KA, et al. Feasibility of T2* mapping for the evaluation of hip joint cartilage at 1.5T using a three-dimensional (3D), gradient-echo (GRE) sequence: a prospective study. Magn Reson Med 2009; 62: 896–901.

147. Nebelung S, Post M, Knobe M, Tingart M, Emans P, Thüring J, et al. Detection of Early-Stage Degeneration in Human Articular Cartilage by Multiparametric MR Imaging Mapping of Tissue Functionality. Sci Rep 2019; 9: 5895.

148. Stiebel M, Miller LE, Block JE. Post-traumatic knee osteoarthritis in the young patient: therapeutic dilemmas and emerging technologies. Open Access J Sports Med 2014; 5: 73–79.