Aus dem Institut für Anatomie I
der Heinrich-Heine-Universität Düsseldorf
-Geschäftsführende Direktorin: Univ.-Prof. Dr. med. Dr. rer. pol. Svenja Caspers -

Verteilung neuronaler Strukturen im humanen Ligamentum metatarsale transversum profundum und seiner Umgebungsstrukturen

Dissertation

zur Erlangung des Grades eines Doktors der Medizin
der Medizinischen Fakultät der Heinrich-Heine-Universität Düsseldorf

Vorgelegt von
Andrea Köppe geb. Osthushenrich
2019

Als Inauguraldissertation gedruckt mit Genehmigung der Medizinischen Fakultät der Heinrich-Heine-Universität Düsseldorf

gez.:
Dekan: Prof. Dr. Nikolaj Klöcker
Erstgutachter: Prof. Dr. med. T. J. Filler
Zweitgutachter: PD Dr. med. M. Gliem

Widmung

Für meine Eltern
Ursula und Hans Osthushenrich

I. ZUSAMMENFASSUNG

Verteilung neuronaler Strukturen im humanen Ligamentum metatarsale transversum profundum und seiner Umgebungsstrukturen

vorgelegt von **Köppe, Andrea geb. Osthushenrich** aus Datteln

Fragestellung und Ziele: In der Vorfuß-Chirurgie wird diskutiert, inwieweit der Bandapparat propriozeptive Eigenschaften aufweist und propriozeptive Strukturen (Mechanorezeptoren) bei operativen Eingriffen geschont werden müssen, um neuromuskulär bedingte Vorfußpathologien zu vermeiden. Als zu untersuchende bindegewebige Komponente bietet sich das Ligamentum metatarsale transversum profundum für sensorische Rückkopplung der Vorfußbelastung an, da es in alle Bewegungen in diesem Bereich involviert ist. Gibt es eine neurosensorische Versorgung des Ligamentum metatarsale transversum profundum oder seiner Umgebungsstrukturen, die hinreichend Anlass gibt für eine bessere Berücksichtigung in Therapie und Pathogenese von Vorfußerkrankungen? Ziel der Arbeit ist die Feststellung, ob das Ligament und seine Umgebung eine neuronale Ausstattung aufweisen und ob eine unterschiedliche Verteilung entsprechend der Biomechanik besteht.

Methodik: Von 10 humanen Körperspenden (Kursleichen in Formalin-Fixierung) werden von 18 Vorfüßen vier Anteile (I, II., III. und IV. intermetatarsaler Raum) des Lig. metatarsale transversum profundum in jeweils zwei Ebenen mit seinen umgebenden Bindegewebskomponenten und Sehnen (M. flexor digitorum longus und brevis) entnommen. Nach Präparateverarbeitung erfolgt die Färbung in HE und die Betrachtung der Präparate im Lichtmikroskop. Die Auszählung wird blind durchgeführt. Daraufhin erfolgt die semiquantitative Bildanalyse und der statistische Vergleich der Regionen und Fallgruppen mit Hilfe von SPSS.

Ergebnisse und Diskussion: Das Lig. metatarsale transversum profundum weist in seinem bindegewebigen Apparat keine Mechanorezeptoren auf und ist somit keine propriozeptiv versorgte Struktur. Mechanorezeptoren, wie Vater-Pacini-Körperchen und Ruffini-Körperchen, finden sich im angrenzenden Bindegewebe der Intermetatarsalräume und an den plantaren Platten. Vater-Pacini-Körperchen sind um die Gefäß-Nerven-Straße der Aa. metatarsales plantares lokalisiert und liegen alle plantar des Lig. metatarsale transversum profundum. Wenn auch ohne Signifikanz sind in der subjektiven Betrachtung in den Intermetatarsalräumen II und III die meisten Vater-Pacini-Körperchen zu verzeichnen. Somit ist die Propriozeption, vermittelt durch Vater-Pacini-Körperchen, besonders wichtig in der Hauptbelastungszone im mittleren Bereich des Vorfußes, wobei der linke Vorfuß als Standbein die meisten Vater-Pacini-Körperchen aufweist. Ruffini-Körperchen sieht man in direkter Nähe der Sehnenscheiden der Mm. flexor digitorum longus und brevis und der plantaren Platte lateral und medial im Bereich der Intermetatarsalräume. Somit ist die plantare Platte an der Propriozeption der Metatarsophalangealgelenke beteiligt. Der Nachweis der Ruffini-Körperchen in der Nähe der Sehnenscheiden bestätigt ein neurosensorisches Feedback. Eine schwerpunktmäßige Mengenverteilung auf einzelne Intermetatarsalräume wird bei den Ruffini-Körperchen in den Intermetatarsalräumen nicht gesehen.

Schlussfolgerung: In der klinischen Praxis bedeuten diese Ergebnisse, dass in der Vorfuß-Chirurgie die Durchtrennung des Ligamentum metatarsale transversum profundum als statisches Band keine Auswirkung auf eine propriozeptive Rückkopplung hat. Das umgebende Weichteilgewebe sowie die plantare Platte müssen geschont werden, um die neuromuskuläre Rückkopplung nicht zu stören.

I. SUMMARY

Distribution of neuronal structures in the human deep transverse metatarsal ligament and its surrounding structures

submitted by **Köppe, Andrea geb. Osthushenrich** from Datteln

Question and goals: In forefoot surgery it is discussed to what extent the ligamentous apparatus has proprioceptive properties and wether proprioceptive structures (mechanoreceptors) have to be spared in surgical interventions in order to avoid neuromuscular forefoot pathologies. As a connective tissue component to be examined, the deep transverse metatarsal ligament offers sensory feedback of the forefoot load, as it is involved in all movements in this area. Is there a neurosensory supply of the deep transverse metatarsal ligament or its surrounding structures which gives sufficient reason for a better consideration in therapy and pathogenesis of forefoot diseases? The aim of the work is to determine whether the ligament and its environment have neural features and whether there is a different distribution according to biomechanics.

Methods: Out of ten human body donations (corpses in formalin) 18 forefeet are divided into four parts (I., II., III., and IV. intermetatarsal space) of the deep transverse metatarsal ligament and again divided into two planes with surrounding connective tissue components and tendons (Mm. flexor digitorum longus and brevis). After preparation and staining in HE follows the observation of the specimens in the light microscope. The counting is carried out blindly. This is followed by semi quantitative image analysis and statistical comparison of regions and case groups using SPSS.

Results and discussion: The deep transverse metatarsal ligament has no mechanoreceptors within the connective tissue and therefore is not a proprioceptively supplied structure. Mechanoreceptors, such as Vater-Pacini corpuscles and Ruffini corpuscles, are found in the adjacent connective tissue of the intermetatarsal spaces and on the plantar plates. Vater-Pacini corpuscles are located around the neurovascular bundle of the Aa. metatarsales plantares and all plantar of the deep transverse metatarsal ligament. Though without significance, most of the Vater-Pacini corpuscles are found in subjective observation in the intermetatarsal spaces II and III. Thus, the proprioception, mediated by Vater-Pacini corpuscles, is particularly important in the main load-carrying area in the middle of the forefoot, whereby the left forefoot as the preferential supporting leg contains most of the Vater-Pacini corpuscles. Ruffini corpuscles can be seen in the immediate vicinity of the tendon sheaths of the Mm. flexor digitorum longus and brevis and the plantar plate laterally and medially of the intermetatarsal spaces. Therefore, the plantar plate is involved in the proprioception of metatarsophalangeal joints. Detection of Ruffini corpuscles near the tendon sheath confirms neurosensory feedback. A special distribution of the Ruffini corpuscles on individual intermetatarsal spaces is not seen.

Conclusion: In clinical practice these results indicate that in forefoot surgery the transection of the deep transverse metatarsal ligament as a static ligament has no effect on proprioceptive feedback. The surrounding soft tissue and the plantar plate need to be spared so as not to disturb the neuromuscular feedback.

II. Abkürzungsverzeichnis

A.	Arteria
Abb.	Abbildung
COPD	Chronisch obstruktive Lungenerkrankung
ggf.	gegebenenfalls
HE	Hämalaun-Eosin
IMT	Intermetatarsalraum
KHK	Koronare Herzkrankheit
Li	Links
Lig.	Ligamentum
LMTP	Ligamentum metatarsale transversum profundum
MFK	Mittelfußknochen
MRSA	Methicillin-resistenter Staphylococcus aureus
PP	Plantare Platte
Re	Rechts
RK	Ruffini-Körperchen
u.a.	unter anderem
VP	Vater-Pacini-Körperchen
zw.	zwischen

III. Inhaltsverzeichnis

1. Einleitung 1

1.1 Anatomie 2

1.2 Das Ligamentum metatarsale transversum profundum als stabilisierende Komponente des Vorfußes 5

1.3 Propriozeption und Innervation 6

1.4 Exemplarische Vorfußerkrankungen und deren operative Therapie 8

1.4.1 Morton-Neuralgie/ Morton-Metatarsalgie 8

1.4.2 Hallux valgus 8

2. Ziele der Arbeit 10

3. Material und Methoden 11

3.1 Probenmaterial 11

3.2 Gewebeentnahme 13

3.3 Gewebeuntersuchung im Lichtmikroskop 15

3.4 Qualitative und quantitative Auswertung 15

4. Ergebnisse 16

4.1 Mechanorezeptoren im Ligamentum metatarsale transversum profundum 16

4.2 Mechanorezeptoren im umliegenden Gewebe 17

4.2.1 Vater-Pacini-Körperchen 18

4.2.2 Ruffini-Körperchen 29

4.2.3 Globale Verteilung der Mechanorezeptoren 36

4.3 Statistische Auswertung 37

5. Diskussion 43

5.1 Ligamentum metatarsale transversum profundum -Anatomie und Mechanorezeptoren 43

5.2 Mechanorezeptoren in den Intermetatarsalräumen 44

5.2.1 Vater-Pacini-Körperchen- Lokalisation 45
5.2.2 Vergleich Vater-Pacini-Körperchen rechter und linker Fuß 47
5.2.3 Vater-Pacini-Körperchen- Vergleich Schnittebenen A und B 48
5.2.4 Vater-Pacini-Körperchen bei Diabetes mellitus 48
5.2.5 Verteilung Vater-Pacini-Körperchen Körperspender 71/11 49
5.2.6 Ruffini-Körperchen- Lokalisation 49
5.2.7 Ruffini-Körperchen im rechten und linken Fuß 51
5.2.8 Ruffini-Körperchen- Vergleich Schnittebenen A und B 51
5.2.9 Ruffini-Körperchen bei Diabetes mellitus 52
5.2.10 Verteilung Ruffini-Körperchen Körperspender 71/11 52
5.2.11 Kartografierung der Vater-Pacini-Körperchen und Ruffini-Körperchen im Vorfuß 52

5.3 Konsequenzen der Anatomie in der Chirurgie 54
5.4 Limitation der Studie 55

6. Schlussfolgerung 56

7. Literatur- und Quellenverzeichnis 58

8. Anhang 60
Abbildungsverzeichnis 60
Tabellenverzeichnis 61
Verzeichnis Diagramme 61
Abb. 15 Linker Fuß-vergrößerte Ansicht 63
Abb. 16 Rechter Fuß-vergrößerte Ansicht 64

9. Danksagung

1. Einleitung

Der aufrechte Gang mit aufrechtem Rumpf auf zwei Beinen zeichnet den Menschen in seiner Fortbewegung aus. Körperhaltung und Balance sind wesentliche Faktoren, die das menschliche Fortbewegungssystem beeinflussen. Hier spielt die Propriozeption eine wichtige Rolle. Die Propriozeption, auch Tiefensensibilität, hilft uns, die Stellung und Bewegung unseres Körpers im Raum wahrzunehmen. Informationen über Muskelspannung, Muskellänge und Gelenkstellung werden durch spezifische Rezeptoren registriert und auf Rückenmarksebene verschaltet. Unter Einbeziehung der Afferenzen von Vestibularapparat und Mechanorezeptoren der Haut und Unterhaut können diese Informationen zentral verarbeitet werden. Besonders unsere Füße spielen als Hauptbelastungszonen in unserem Bewegungsablauf eine wichtige Rolle. Die Propriozeption und taktile Rückkopplung der Fußsohlen und Sprunggelenke liefern Informationen für die Haltungskontrolle des Körpers. Ein Druckwechsel unter den Fußsohlen passt die Haltung an die jeweiligen Gegebenheiten des Untergrundes an (Kavounoudias et al., 2001). Die propriozeptiven Rezeptoren im Fuß sind zum Beispiel sehr sensibel für die Rotation der Großzehe und können Informationen für das Gleichgewicht liefern, wenn Haltungsveränderungen auf den Großzeh wirken (Fitzpatrick and McCloskey, 1994). Erkrankungen, wie die periphere Neuropathie bei Diabetes mellitus, erschweren die Aufrechterhaltung der Balance durch Störung dieser Rückkopplung und erhöhen die Sturzgefahr (van Deursen and Simoneau, 1999).

Die Mechanorezeptoren als sensible Endorgane der Propriozeption finden sich in verschiedenen Bereichen des menschlichen Körpers, unter anderem im Bandhalteapparat von Gelenken. Bänder sind wichtige Strukturen, die Gelenken nicht nur eine statische Stabilität geben, sondern auch eine sensomotorische Kontrolle der Gelenkbewegungen innehaben. So wurden Bänder als sensorische Organe erkannt, die relevante kinetische und propriozeptive Daten liefern (Solomonow, 2006). Werden Bänder am Fuß oder an der Großzehe durch Unfälle oder iatrogen verletzt und somit ihre zugehörigen Mechanorezeptoren beschädigt, hat dies ein Defizit in der Propriozeption zur Folge (Freeman et al., 1965). Das Fehlen dieser propriozeptiven Informationen wirkt sich negativ auf unseren Bewegungsablauf und unser Gleichgewicht aus.

Es haben sich schon einige Studiengruppen mit Mechanorezeptoren im Bandapparat von Gelenken und der Propriozeption beschäftigt und Ansammlungen von Mechanorezeptoren und freien Nervenendigungen beobachtet (Schultz et al., 1984; Zimny et al., 1986).

In der vorliegenden Arbeit wird das Ligamentum metatarsale transversum profundum untersucht. Das Ligamentum metatarsale transversum profundum bietet sich als bindegewebige Komponente für die sensorische Rückkopplung der Vorfußbelastung an, da es in alle Bewegungen in diesem Bereich involviert ist. Es wird angenommen, dass das Ligamentum metatarsale transversum profundum eine propriozeptiv versorgte Struktur ist. Dies ist bisher in keiner Studie betrachtet worden. Es ist zu untersuchen, ob eine neurosensorische Versorgung des Ligamentum metatarsale transversum profundum oder seiner direkten Umgebung vorhanden ist, die hinreichend Anlass gibt für eine bessere Berücksichtigung in Pathogenese und Therapie von Vorfußerkrankungen.

1.1 Anatomie

Der statische Bandapparat, der die Bewegung im kleinen Metatarsophalangealgelenk führt und sichert, ist sehr komplex. Die vorgelegte Arbeit legt ihren Augenmerk nun speziell auf die Region des Ligamentum metatarsale transversum profundum. Das Ligamentum metatarsale transversum profundum ist ein Band, das die Metatarsalköpfchen des Vorfußes untereinander verbindet (siehe Abb. 1). Die Ligamenta plantaria der kleinen metatarsophalangealen Gelenke und das dazwischen liegende Ligamentum metatarsale transversum profundum formen ein kontinuierliches Band festen ligamentären Gewebes durch den Vorfuß (Stainsby, 1997).

Unter den Metatarsalköpfchen liegen ergänzend die plantaren Platten. Diese arbeiten als ein Insertionspunkt für Sehnen und Ligamente. Sie liefern eine geschmeidige Oberfläche für die Flexorensehnen und die Metatarsalköpfchen (Johnston et al., 1994).

Die plantaren Platten der Metatarsalköpfchen sind an beiden Seiten mit dem Ligamentum metatarsale transversum profundum verbunden und auf der plantaren Seite eingefasst von den Sehnenscheiden der Flexorensehnen der Zehen, den zwei longitudinalen Septen der Plantaraponeurose, den transversalen Köpfen des Musculus adductor hallucis und den superfizialen Komponenten der Plantaraponeurose (Sarrafian, 1983). Kranial des Bandes ziehen die Sehnen der Musculi interossei plantares zu ihren Insertionsstellen. Das Band dient auch als Ursprungsfläche für das Caput transversum des Musculus adductor hallucis (siehe Abb. 2 und 3).

Fuß im Überblick

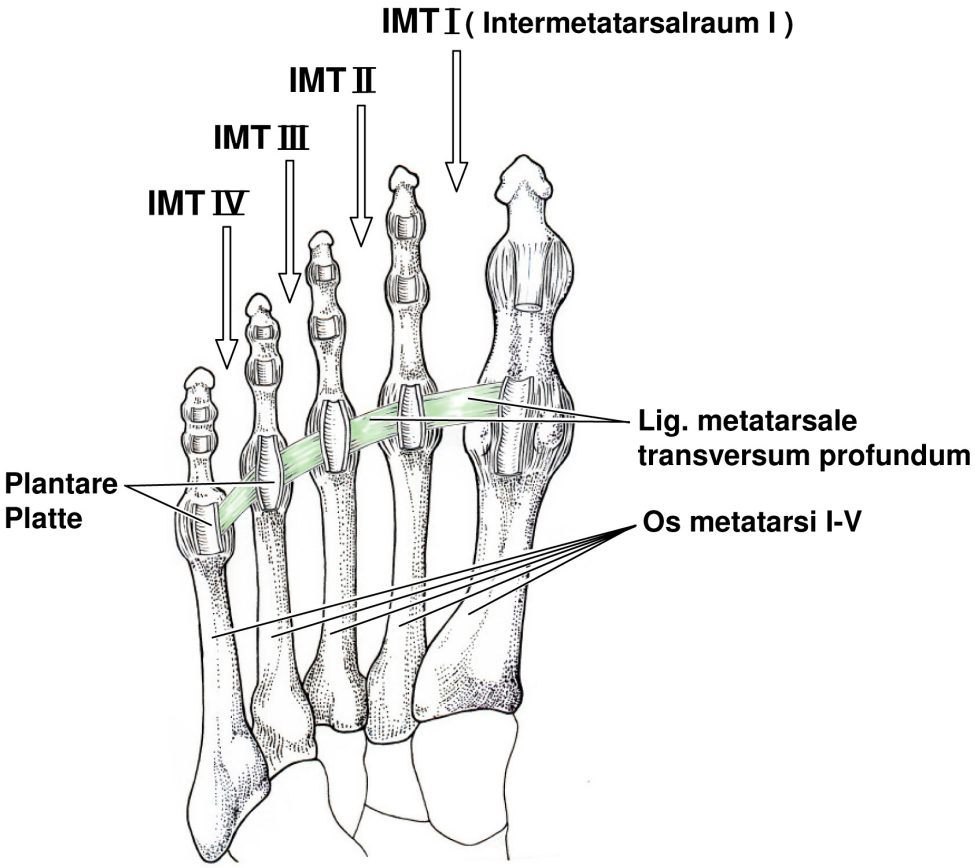

Abb. 1: Fuß im Überblick

Der erste Metatarsalkopf der Großzehe, Caput ossis metatarsi I, unterscheidet sich von den Metatarsalköpfchen der Kleinzehen, da der Metatarsalkopf der Großzehe zwei Sesambeine aufweist. Die Sesambeine, Ossa sesamoidea, artikulieren mit den rinnenförmigen Gelenkflächen des Caput ossis metatarsi I. Die Ossa sesamoidea sind eingelagert in den Sehnen des Musculus flexor hallucis brevis, die sich distal fortführen, um im plantaren Teil der Basis der proximalen Phalanx der Großzehe zu inserieren. Das mediale Sesambein ist ebenfalls eingelagert in die Sehne des Musculus abductor hallucis und das laterale Sesambein in die Sehnen des Musculus adductor hallucis. Alle drei Sehnenanteile, die das laterale Sesambein überziehen, passieren dorsal das Ligamentum metatarsale transversum profundum, ehe sie zu ihren Insertionsstellen gelangen (Sarrafian, 1983).

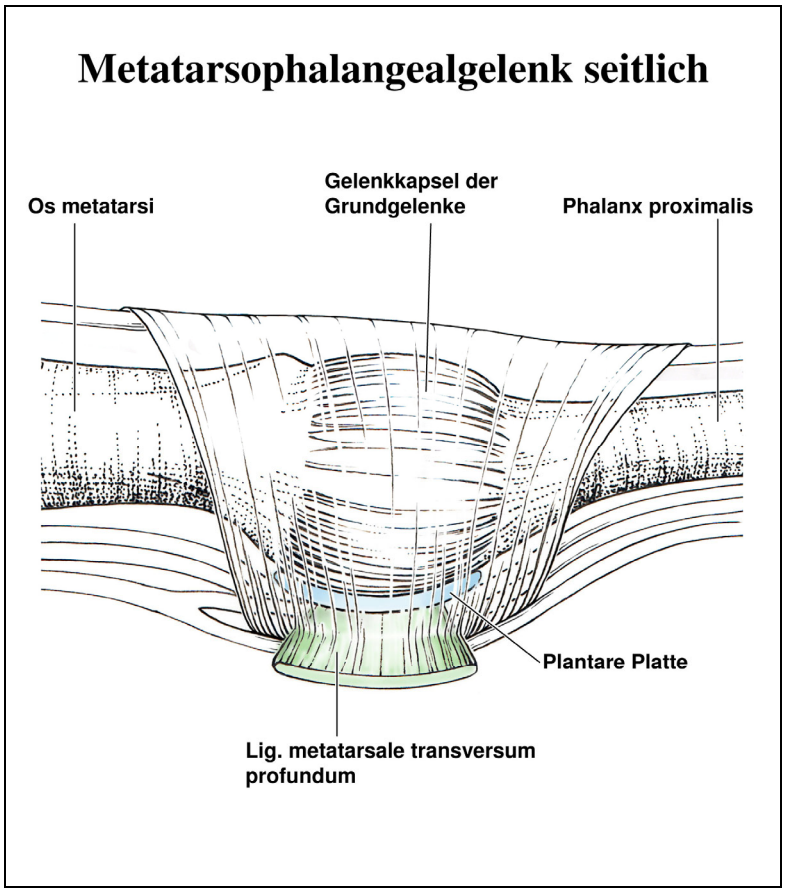

Abb. 2: Metatarsophalangealgelenk seitlich

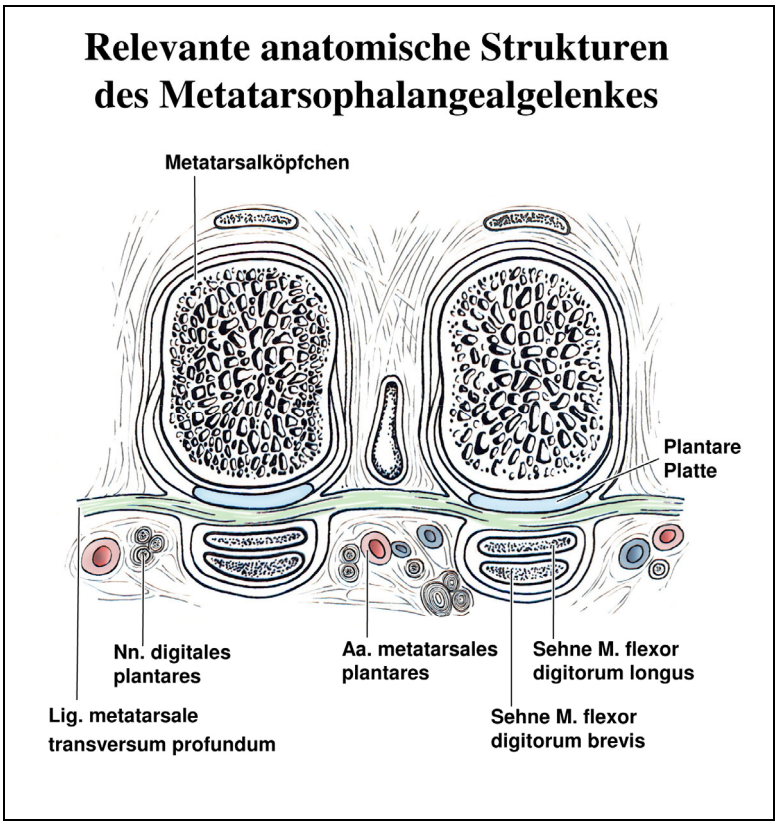

Abb. 3: Relevante anatomische Strukturen des Metatarsophalangealgelenkes

1.2 Das Ligamentum metatarsale transversum profundum als stabilisierende Komponente des Vorfußes

Das Ligamentum metatarsale transversum profundum hat eine wesentliche Funktion, die Ligamentstabilität der Metatarsophalangealgelenke aufrechtzuerhalten. Sowohl eine unilaterale als auch bilaterale Durchtrennung des Ligamentum metatarsale transversum profundum hat eine erhebliche Instabilität im Metatarsophalangealgelenk zur Folge (Wang et al., 2014). Dies belegen auch biomechanische Studien: Das Ligamentum metatarsale transversum profundum ist für das Aufrechterhalten der Knochenausrichtung beim Gang und der mediolateralen Stabilität wichtig (Duo Wai-Chi Wong, 2013). Es zeigt sich, dass der mittlere Bereich des Ligamentum metatarsale transversum profundum beim Aufsetzen des Fußes einer höheren Dehnungsbelastung ausgesetzt ist, als die beiden seitlichen Bereiche (Gu et al., 2014).

G.D. Stainsby et all. (1997) zeigen in einer Studie an menschlichen Vorfüßen, dass eine Durchtrennung des Ligamentum metatarsale transversum profundum bei lateralem Zug, also Vorfußbelastung, ein Verschieben des ersten Os metatarsale und somit des Großzehengrundgelenkes nach medial zur Folge hat. Ebenso verschieben sich die Ossa metatarsale IV und V nach lateral weg von den Os metatarsale II und III. Die Ligamenta plantaria und das Ligamentum metatarsale transversum profundum formen somit einen `Profilsteg´ durch den Vorfuß, der das Spreizen sowohl zwischen den benachbarten Ossa metatarsalia als auch zwischen Os metatarsale I und V kontrolliert. Somit ist die Intaktheit und korrekte Position dieses Bandes wichtig für die normale Funktion des Fußes. Defekte und Fehlstellungen verursachen Deformitäten des Vorfußes und der Zehen, wie Hallux valgus, Krallenzehen, Digitus minimus varus und Hammerzehen (Stainsby, 1997).

Eine Durchtrennung des Ligamentum metatarsale transversum profundum wird in der Vorfußchirurgie zum Beispiel bei der Dekompression von Morton-Neuromen oder beim lateralen Release zur Korrektur des Hallux valgus durchgeführt. Jedoch hat eine Durchtrennung des Ligamentum metatarsale transversum profundum eine starke Instabilität in den kleinen Metatarsophalangealgelenken zur Folge, über die sich der Chirurg bei der Durchtrennung des Bandes bewusst sein sollte. Bei Durchtrennung nimmt die Stabilität des Metatarsophalangealgelenkes in der Extension (Dorsalflexion) und in der dorsalen Subluxation signifikant ab (Wang et al., 2014).

1.3 Propriozeption und Innervation

Die Innervation von Ligamenten ist durch spezifische Nervenenden charakterisiert, auch Mechanorezeptoren genannt, die durch ihre typischen Formen und neurophysiologischen Merkmale klassifiziert werden (Freeman and Wyke, 1967; Wyke, 1967).

Nach M. A. Freeman und B. Wyke werden die Mechanorezeptoren in folgende Typen klassifiziert. Es wurde die gängigste Nomenklatur als Bezeichnung gewählt und die Tabelle zum besseren Verständnis vereinfacht. Wenn in dieser Arbeit Mechanorezeptoren genannt werden, ist der Bezug auf diese Tabelle zu sehen.

Tabelle 1: Mechanorezeptoren

Typ	Bezeichnung	Struktur	Lage	Funktion
I	Ruffini-Körperchen	Kugel-/ Eiförmig, feine Kapsel (1-2 Schichten), Gruppierungen von 3-4 Körperchen	Fibröse Kapseln	Mechanorezeptor, afferent
II	Vater-Pacini-Körperchen	Zylindrisch/konisch, dicht lamminierte Kapsel (10-12 Schichten, Gruppierungen von 2-3 Körperchen)	Fibröse Kapseln nahe Blutgefäßen	Mechanorezeptor, afferent
III	Golgi-Mazzoni-Körperchen	Spindelförmig, dünne Kapsel (1-3 Schichten), gewöhnlich einzeln oder gruppiert bis zu 3 Körperchen	Gelenk-Bänder	Mechanorezeptor, afferent
IV	Freie nichtmyelinisierte Nervenenden	nichtmyelinisierte Geflechte	Fibröse Kapseln, Bänder, Fett	Schmerzrezeptoren, afferent, Vasomotor, efferent

I: Ruffini-Körperchen sind langsam adaptierende Dehnungsrezeptoren

II: Vater-Pacini-Körperchen sind schnell adaptierende Mechanorezeptoren, die Vibrationen weiterleiten

III: Golgi-Mazzoni-Körperchen reagieren auf Druck und Vibrationen

IV: Freie Nervenendigungen reagieren auf thermische, chemische und mechanische Noxen

Der Fuß des Menschen wurde schon häufiger auf Mechanorezeptoren untersucht. Das Ligamentum metatarsale transversum profundum ist bisher nicht betrachtet worden. Es wird beschrieben, dass Vater-Pacini-Körperchen vereinzelt und gehäuft entlang der Digitalnerven und der Gefäße in einer Belastungszone unter dem Ligamentum metatarsale transversum profundum gefunden werden (Bojsen-Moller and Flagstad, 1976). Die meisten Untersuchungen beziehen sich hauptsächlich auf die Bänder der Großzehe. So sehen S. Rein et al. (Rein et al., 2013a) in ihrer Studie zu sensorischen Nervenenden in Bändern der Großzehe Mechanorezeptoren nahe von Bandinsertionen, jedoch auch in epiligamentären Regionen. Sie stellen fest, dass Bereiche mit vielen vorhandenen Blutgefäßen eine hohe Anzahl von freien Nervenenden beinhalten. Hauptsächlich finden sich freie Nervenenden, gefolgt von Ruffini-Körperchen, Vater-Pacini-Körperchen und Golgi-ähnlichen Strukturen an den Bändern der Großzehe. Jedoch nimmt die Anzahl von Ruffini-Körperchen und freien Nervenenden im Alter ab, so Rein et al. Die gleiche Forschungsgruppe untersuchte ebenfalls den Unterschied der Innervation zwischen dem linken und rechten Fuß. Die Autoren finden jedoch keine signifikanten Unterschiede im Innervationsmuster des rechen und linken Fußes (Rein et al., 2013b).

Auch Wu et al. (2015) identifizieren die vier typischen Mechanorezeptortypen in den Kollateralbändern der Großzehe. Die Vater-Pacini-Körperchen sind hier die häufigsten Mechanorezeptoren, um die Gelenkbewegung und Geschwindigkeit wiederzugeben (Wu 2015). Michelson et al. (1995) beschreiben Mechanorezeptoren in den Bändern des Sprunggelenkes. Besonders häufig findet man Vater-Pacini- und Golgi-Mazzoni-Rezeptoren, gefolgt von wenigen Ruffini-Körperchen (Michelson and Hutchins, 1995).

Hagert E. et al. schlussfolgern in ihrer Studie zu menschlichen Handwurzelbändern, dass der Unterschied der Innervation zwischen den Ligamenten unterschiedliche Funktionen widerspiegelt, sodass Ligamente ohne Innervation als Struktur passiver Verspannung arbeiten und Ligamente mit starker Innervation propriozeptive Informationen liefern (Hagert et al., 2005).

Studien vom Bandkapselapparat an der Hüfte haben gezeigt, dass in Bereichen hoher Belastung generell eine höhere Innervationsdichte besteht (Gardner, 1948).

Hier setzt nun diese Arbeit mit der Frage an, ob es eine nennenswerte Innervation und ein Muster dessen im Bereich des Ligamentum metatarsale transversum profundum gibt.

1.4 Exemplarische Vorfußerkrankungen und deren operative Therapie

Bei der operativen Therapie einiger Vorfußerkrankungen wird das Ligamentum metatarsale transversum profundum durchtrennt. Wie bereits vorhergehend erwähnt, wirkt sich diese Durchtrennung negativ auf die Vorfußstabilität aus. Im folgendem werden zwei häufige Vorfußerkrankungen und deren operative Therapieverfahren mit Durchtrennung des Ligamentum metatarsale transversum profundum genannt.

1.4.1 Morton-Neuralgie/ Morton-Metatarsalgie

Die Morton-Neuralgie, auch Morton-Metatarsalgie, ist schmerzassoziiert mit einem Neurofibrom des Interdigitalnerven, das meist zwischen den Köpfchen der Mittelfußknochen III und IV auftritt (Betts, 1940). In seinem Verlauf wird der Nerv bei der Extension des Vorfußes gegen das Ligamentum metatarsale transversum profundum gedrückt und so eingeengt (Graham and Graham, 1984).

Die operative Therapie der Morton-Neuralgie besteht in einer Entfernung des Neuroms und häufig auch in einer Spaltung des Ligamentum metatarsale transversum profundum.

Eine Verlaufsstudie über rund 15 Jahre nach diesen Operationsmaßnahmen zeigt geringfügig, jedoch nicht signifikant, bessere postoperative Ergebnisse nach Spaltung des Ligamentum metatarsale transversum profundum. Die Beurteilung des Operationserfolges wird unter anderem an postoperativen Schmerzen, Aktivitätseinschränkungen, Notwendigkeit von orthopädischem Schuhwerk und Gelenkstabiliät bemessen (Kasparek and Schneider, 2013).

Leider beziehen sich die Ergebnisse nach Ligamentdurchtrennung eher auf den Empfindungszustand im Intermetatarsalraum und nicht direkt auf die durch Mechanorezeptoren vermittelte Stabilität nach Ligamentdurchtrennung. Hier wären detailliertere Verlaufsstudien mit der Fragestellung interessant, inwiefern die Durchtrennung des Ligamentum metatarsale transversum profundum Auswirkungen auf Tiefensensibilität, Balance und Fußarchitektur hat.

1.4.2 Hallux valgus

Der Hallux valgus ist eine Abweichung der Großzehe nach lateral mit nach medial vorspringendem Metatarsalköpfchen. Ätiologisch spielen verschiedene Faktoren eine Rolle, die den Hallux valgus begünstigen. Unter anderem können Disposition, Insuffizienz der Bänder und Muskeln, gestörtes Muskelgleichgewicht und zu enges Schuhwerk genannt

werden. Es gibt verschiedene Operationstechniken zur Korrektur des Hallux valgus. Milde Deformitäten werden vorzugsweise durch eine distale Metatarsale-I-Osteotomie korrigiert, zum Beispiel die Chevron-Osteotomie. Bei schweren Deformitäten erfolgt die Korrektur durch einen Weichteileingriff am Großzehengrundgelenk und eine gleichzeitige Osteotomie an der Basis des Metatarsale I. In diesem Fall müssen die Weichteile auf der lateralen Seite des Großzehengrundgelenkes durchtrennt werden, was als laterales Release bezeichnet wird. Vorläufer vom Weichteileingriff sind schon lange bekannt und wurden insbesondere von McBride empfohlen. Die heute am weitesten verbreitete Technik wurde von Mann geprägt (Wülker and Mittag, 2012).

Das Ligamentum metatarsale transversum profundum stellt eine fibröse Verbindung zwischen dem lateralen Sesambein und der plantaren Platte des zweiten Metatarsophalangealgelenkes her. Eine Durchtrennung des Ligamentum metatarsale transversum profundum beim lateralen Release der Hallux valgus-OP kann zu einer Überkorrektur mit medialer Verlagerung des Sesambeines führen und hat nahezu keinen korrigierenden Effekt (Schneider, 2013).

Inwieweit sich eine Durchtrennung des Ligamentum metatarsale transversum profundum nach Hallux valgus-OP negativ auf die Gesamtkonfiguration des Fußes auswirkt, wurde meines Wissens noch nicht solitär betrachtet. Da die Hallux valgus-Korrektur sehr umfangreich sein kann und viele Faktoren zum operativen Gelingen beitragen, ist dies auch schwer zu beurteilen.

2. Ziele der Arbeit

In den letzten Jahren wird in der Vorfuß-Chirurgie zunehmend diskutiert, inwieweit propriozeptive Eigenschaften des Bandapparates eine Rolle bei der Entwicklung von Pathologien spielen und ob die sensorische Versorgung beim operativen Vorgehen in diesem Bereich berücksichtigt werden muss. Inwieweit der Bandapparat des Vorfußes propriozeptive Eigenschaften aufweist, ist bisher unvollständig untersucht worden. Deshalb ist unbekannt welche propriozeptiven Strukturen bei operativen Eingriffen geschont werden müssen, um neuromuskulär bedingte Vorfußpathologien zu vermeiden.

Es gibt wenige morphologische Arbeiten zum Vorfuß zur Verteilung neuronaler propriozeptiver Strukturen. Als bindegewebige Komponente bietet sich aus allgemein-anatomischem Verständnis das Lig. metatarsale transversum profundum und seine Umgebung für die sensorische Rückkopplung der Vorfußbelastung an, da es in alle Bewegungen in diesem Bereich involviert ist. Es wird angenommen, dass das Lig. metatarsale transversum profundum eine propriozeptiv versorgte Struktur ist. Die Fragestellung zielt auf die fehlenden anatomischen Grundinformationen: Gibt es eine neurosensorische Versorgung des Lig. metatarsale transversum profundum oder seiner Umgebungsstrukturen, die hinreichend Anlass gibt für seine bessere Berücksichtigung in Therapie und Pathogenese von Vorfußerkrankungen? Ziel der Arbeit ist die Feststellung, ob das Ligament oder seine Umgebung eine relevante neuronale Ausstattung aufweist und ob es entsprechend seiner Biomechanik eine unterschiedliche Verteilung der Mechanorezeptoren hat. Hierfür sollten die einzelnen Intermetatarsalräume des Vorfußes von 10 menschlichen Körperspendern lichtmikroskopisch eingehend betrachtet werden, sodass ein histologischer Überblick über das Ligamentum metatarsale transversum profundum, die plantaren Platten, der Gefäß-Nerven-Straße der Aa. metatarsales plantares und des Weichteilgewebes, begrenzt von den Sehnen der Mm. flexor digitorum longus und brevis, entsteht. Danach kann die Bestimmung der Anzahl der neuronalen Strukturen in Bezug auf die einzelnen Intermetatarsalräume und seiner Leitstrukturen erfolgen, um ggf. ein Verteilungsmuster der Mechanorezeptoren zu erkennen. Außerdem soll untersucht werden, ob bei den Mechanorezeptoren zahlenmäßige Unterschiede zwischen dem rechten und linken Vorfuß vorhanden sind oder ob sich andere tendenzielle Verteilungsmuster, abhängig von Anatomie oder Charakteristika der Körperspender, ergeben. Die Ergebnisse sollten mit anderen Studienbeobachtungen verglichen und diskutiert werden.

Zum Schluss stellt sich die Frage, wo in der Vorfuß-Chirurgie bei operativen Verfahren eine Rücksichtnahme auf die sensorische Versorgung stattfinden muss.

3. Material und Methoden

3.1 Probenmaterial

Es wurden 18 Füße von 10 Körperspenden aus dem anatomischen Institut der Heinrich-Heine-Universität Düsseldorf untersucht. Davon wurden von zwei Körperspenden nur die rechten Füße untersucht, da die linken Füße aufgrund von Vorpräparationen nicht mehr geeignet waren. Bei den Körperspendern handelte es sich um Menschen, die sich nach ihrem Ableben mittels einer eigens unterschriebenen Erklärung dem anatomischen Institut der Heinrich-Heine-Universität Düsseldorf zu medizinischen Zwecken, insbesondere Forschung und Lehre, zur Verfügung gestellt haben. Es wurde um ein Ethikvotum gebeten, das unter der Studiennummer 4904 Zustimmung fand. Die Erhebung der probenbezogenen Daten zu den Körperspendern erfolgte pseudonymisiert im Sinne eines Zahlencodes. Die folgenden Daten bezüglich der Körperspender liegen den Totenscheinen zugrunde. Es wurden die Vorfüße von drei weiblichen und sieben männlichen Körperspendern im Alter von 76 Jahren bis 97 Jahren untersucht, wobei darauf geachtet wurde, dass die Füße vollständig intakt ohne Anzeichen einer Gangrän waren. Bei drei Füßen fand sich ein Hallux valgus und ein Körperspender hatte Krallenzehen beidseits im Sinne einer krallenartigen Beugung der Zehen II bis V mit Überstreckung im Zehengrundgelenk. Die anderen 15 Füße waren ohne Anzeichen einer Deformität. Körperspender 02/14 hatte einen Diabetes mellitus, was Auswirkungen auf die nervale Versorgung des Fußes haben konnte. Bei den anderen Körperspenden war in den Diagnosen kein Hinweis auf eine periphere arterielle Verschlusskrankheit vorhanden, die durch mangelnde Durchblutung der Extremitäten Auswirkungen auf das Vorfußgewebe haben konnte. So kann man vermuten, dass bis auf eine Diabetes mellitus-Erkrankung eines Körperspenders die Vorfüße einer durchschnittlichen Altersdegeneration unterlagen. Die Diagnosen geben einen Anhalt für eine vermutliche Todesursache.

Die folgende Tabelle 2 gibt einen Überblick über Alter, Krankheitsdiagnosen und Fußdeformitäten zum Todeszeitpunkt:

Tabelle 2: Körperspender

Körperspender mit Geschlecht	Alter zum Todeszeitpunkt	Diagnosen	Fußdeformität
14/11 männlich	77	Pankreaskarzinom mit Lebermetastasen, Peritonealkarzinose, KHK,	Hallux valgus beidseits
39/11 männlich	87	Sepsis mit Multiorganversagen, multiple Leberabszesse, infrarenales Bauchaortenaneurysma, Y-Stent-Graft-Bifurkatio-Prothese, Prostatakarzinom, Depression	Beidseits keine Deformitäten
55/11 männlich	88	Pulmonale Kachexie bei COPD, KHK, Vitium Cordis	Beidseits keine Deformitäten
71/11 weiblich	97	Lungenödem, Chronische Niereninsuffizienz, Demenz	Nur rechter Fuß (keine Deformität)
55/12 weiblich	87	Schwere Sepsis, ischämische Colitis, Arterielle Hypertonie, obere gastrointestinale Blutung Forrest 2C	Krallenzehen beidseits
13/13 männlich	82	Intestinale Blutung, terminale Niereninsuffizienz, Herzinsuffizienz	Beidseits keine Deformitäten
41/13 weiblich	72	Cardiale Dekompensation, COPD, Cor hypertonicum, Lungenemphysem	Beidseits keine Deformitäten
93/13 männlich	85	Maligne Herzrhythmusstörungen, Vorhofflimmern, COPD	Beidseits keine Deformitäten
105/13 männlich	76	Metastasiertes Bronchialcarzinom, Nierenversagen	Beidseits keine Deformitäten
02/14 männlich	83	Kardiale Dekompensation mit respiratorischer Insuffizienz, Tachyarrhythmia absoluta bei Vorhofflimmern, Diabetes mellitus	Nur rechter Fuß (keine Deformität)

3.2 Gewebeentnahme

Das Probenmaterial, spezifisch das Ligamentum metatarsale transversum profundum mit seinen umgebenden Strukturen, wurde entnommen, indem vom rechten und linken Vorfuß Gewebsblöcke zwischen den Metatarsalköpfchen I und II, II und III, III und IV, sowie IV und V entfernt wurden. Die Größe der Gewebsblöcke betrug hierbei rund 2 cm im Längsschnitt und 1 cm im Querschnitt. Bei der Entnahme des Gewebes zwischen den Metatarsalköpfchen I und II wurden die Sesambeinchen zur späteren Verarbeitungserleichterung entfernt, um eine Entkalkung des Knochens und so eine eventuelle Präparatbeeinträchtigung zu vermeiden. Die folgenden Abbildungen 4, 5, 6 und 7 veranschaulichen die einzelnen Schritte der Präparation.



Abb. 4: Vorfuß mit abgetrenntem Präparat proximal und distal der Metatarsalköpfchen. Körperspender 71/11 IMG_3358



Abb. 5: Ungeschnittenes Präparat mit Sicht auf die plantaren Platten und umliegendem Gewebe Körperspender 71/11 IMG_3395



Abb. 6: Gewebsblöcke der Intermetatarsalräume I, II, III, IV mit Basis der Paraffineinbettung.

Körperspender 71/11 IMG_3363

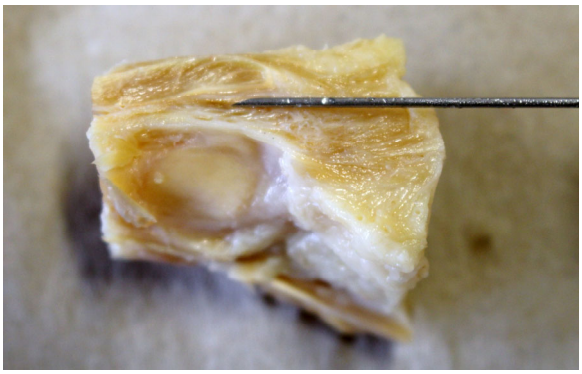

Abb. 7: Gewebsblock II. Intermetatarsalraum mit Ligamentum metatarsale transversum profundum (siehe Nadelspitze). Körperspender 71/11 IMG_3375

Die Gewebsblöcke wurden nach Entnahme fünf Tage gewässert, um das Formalin auszuspülen. Danach wurden die Präparate in eine Alkoholreihe überführt, wo das Präparat jeweils drei Tage verblieb. Die Staffelung der Alkoholkonzentration war wie folgt: 50%, 70%, 90%, 96% und 100 % Alkohol. Nach diesem Prozess konnten die Gewebsblöcke in Paraffin gegossen werden (siehe Abb. 8 und 9).



Abb. 8: Gewebsblöcke der Intermetatarsal - räume eingebettet in Paraffin mit Gitterbasis für den Gewebsschnitt.
Körperspender 71/11 IMG_3467



Abb. 9: Ausgehärteter Paraffinblock mit Gewebe eines Intermetatarsalraumes.

Körperspender 71/11 IMG_3477

Nach der vollständigen Aushärtung des Paraffins konnten die Gewebsblöcke in sieben Mikrometer dicke Schichten geschnitten werden. Die Schnittführung erfolgte im Querschnitt des Vorfußes von proximal nach distal. Hier wurde speziell darauf geachtet, dass die Schnitte das Ligamentum metatarsale transversum profundum enthielten bzw. die plantaren Platten sichtbar waren. Es wurden jeweils zwei Schnittebenen pro Intermetatarsalraum ausgewählt. Die erste Schnittebene des Gewebblockes lag proximal am Rande der plantaren Platten (Ebene A). Die zweite Schnittebene war ungefähr in der Mitte der plantaren Platten (Ebene B). Es ergaben sich für die vier Intermetatarsalräume mit zwei Ebenen A und B pro Intermetatarsalraum für die 18 Vorfüße insgesamt 144 Schnitte. Jede der 144 ausgewählten Schnittebenen wurde acht mal geschnitten, um ausreichend viele Schnitte zur weiteren Verarbeitung zu sichern. Somit ergaben sich 1154 Präparate. Die 144 Schnitte wurden auf Objektträger gezogen. Daraufhin erfolgte die Färbung des Gewebes in der HE-Färbung (Hämalaun-Eosin-Färbung) unter Verwendung des sauren Hämalaun nach Mayer wie folgt:

1. Getrocknete Schnitte bei 60°C in den Brutschrank stellen 20 Min.
2. Ohne Abkühlung sofort in Xylol bringen 10 Min.
3. 100%-90%-80%-70% Alkohol je 2 Min.

4. Aqua bidest	
5. Kernfärbung in saurem Hämalaun nach Meyer	8-10 Min.
6. "Bläuen" in fließendem Leitungswasser	5 Min.
7. Plasmafärbung in 0,3% wässrigem Eosin	1,5-3 Min.
8. Kurz spülen in Leitungswasser	
9. Kurz 70%-80%-90%-Alkohol	
10. 100% Alkohol 2x, Xylol 2x	je 2 Min.
11. Eindecken mit DePeX (Einbettungsmedium für die Histologie)	

3.3 Gewebeuntersuchung im Lichtmikroskop

Die Begutachtung der Präparate und die Auszählung der neuronalen Strukturen erfolgten "blind". Das bedeutet, dass die Bezeichnung des Intermetatarsalraumes durch eine Zahl ersetzt wurde. So wusste der Untersucher nicht, welcher Intermetatarsalraum bei Begutachtung und Auszählung betrachtet wurde. Die Bezeichnung des Intermetatarsalraumes wurde im Verlauf von MFK (Mittelfußknochen) auf IMT (Intermetatarsalraum) umbenannt. In der tabellarischen Auflistung wurde die gemischte Bezeichnung beibehalten, da die Objektträger weiterhin mit MFK und IMT bezeichnet waren. Die Untersuchung der Objektträger erfolgte mit einem Leica®-Lichtmikroskop mit den Vergrößerungen 4x und 10x. Jedes Präparat eines Objektträgers wurde in einer Zeichnung von Hand festgehalten. In dieser Zeichnung wurden die plantaren Platten, die Gefäße und Nerven, das Ligamentum metatarsale transversum profundum und präparatespezifische Auffälligkeiten, wie Mechanorezeptoren und neuronale Strukturen eingetragen. Zur Dokumentation und Veranschaulichung wurden einzelne Mechanorezeptoren im Lichtmikroskop fotografiert.

3.4 Qualitative und quantitative Auswertung

Nach Begutachtung der Präparate wurde die Verblindung für die Zuordnung der Lokalisation wieder aufgelöst. Danach konnten Tabellen mit der Anzahl der beobachteten Mechanorezeptoren und deren Aufteilung im linken und rechten Fuß erstellt werden (siehe hierzu Tabellen 3, 5, 6, 7, 8, 9). Die Daten wurden in Diagrammen verdeutlicht und mit Grafiken veranschaulicht. Auf diese Daten und Bilder stützt sich die anschließende Diskussion.

4. Ergebnisse

4.1 Mechanorezeptoren im Ligamentum metatarsale transversum profundum

Bei der Untersuchung der 144 Präparate konnte das Ligamentum metatarsale transversum profundum als parallelfaseriges Bindegewebe erkannt werden.

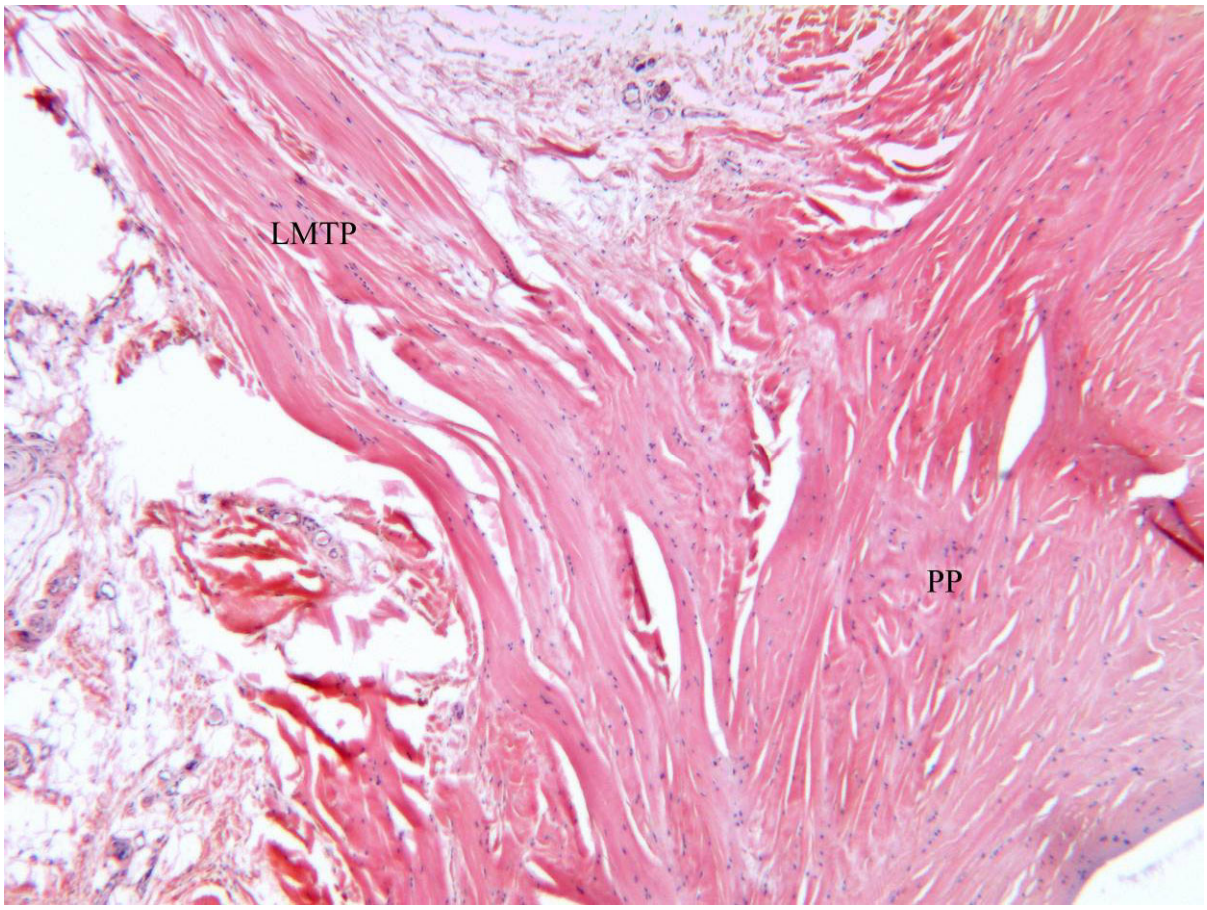

Abb. 10: Ligamentum metatarsale transversum profundum (LMTP) mit seinem Ansatz an der plantaren Platte (PP) Körperspender 105/13 MFK 4/5 B re

Das Lig. metatarsale transversum profundum zieht zwischen den plantaren Platten im Intermetatarsalraum durch fettreiches Gewebe, während die Gefäß-Nerven-Straße plantar des Bandes verläuft. Die Arteria metatarsales plantares, ihre Begleitvenen und die Aufzweigungen der Nervi digitales plantares communis liegen zwischen den Ansatzsehnen der Musculi flexor digitorum brevis. Das Ligamentum metatarsale transversum profundum

selbst enthält keine Mechanorezeptoren. Es zeichnet sich durch seine parallelfaserigen, fibrillären Bindegewebszüge aus.

4.2 Mechanorezeptoren im umliegenden Gewebe

In der HE-Färbung konnte man außerhalb des Bandes im Präparat eindeutig Vater-Pacini-Körperchen mit ihrer zwiebelschalenartigen Konfiguration und Ruffini-Körperchen mit ovaler, zylindrisch abgeflachter Form sehen. Freie Nervenendigungen oder Meißner Tastkörperchen wurden nicht gefunden.

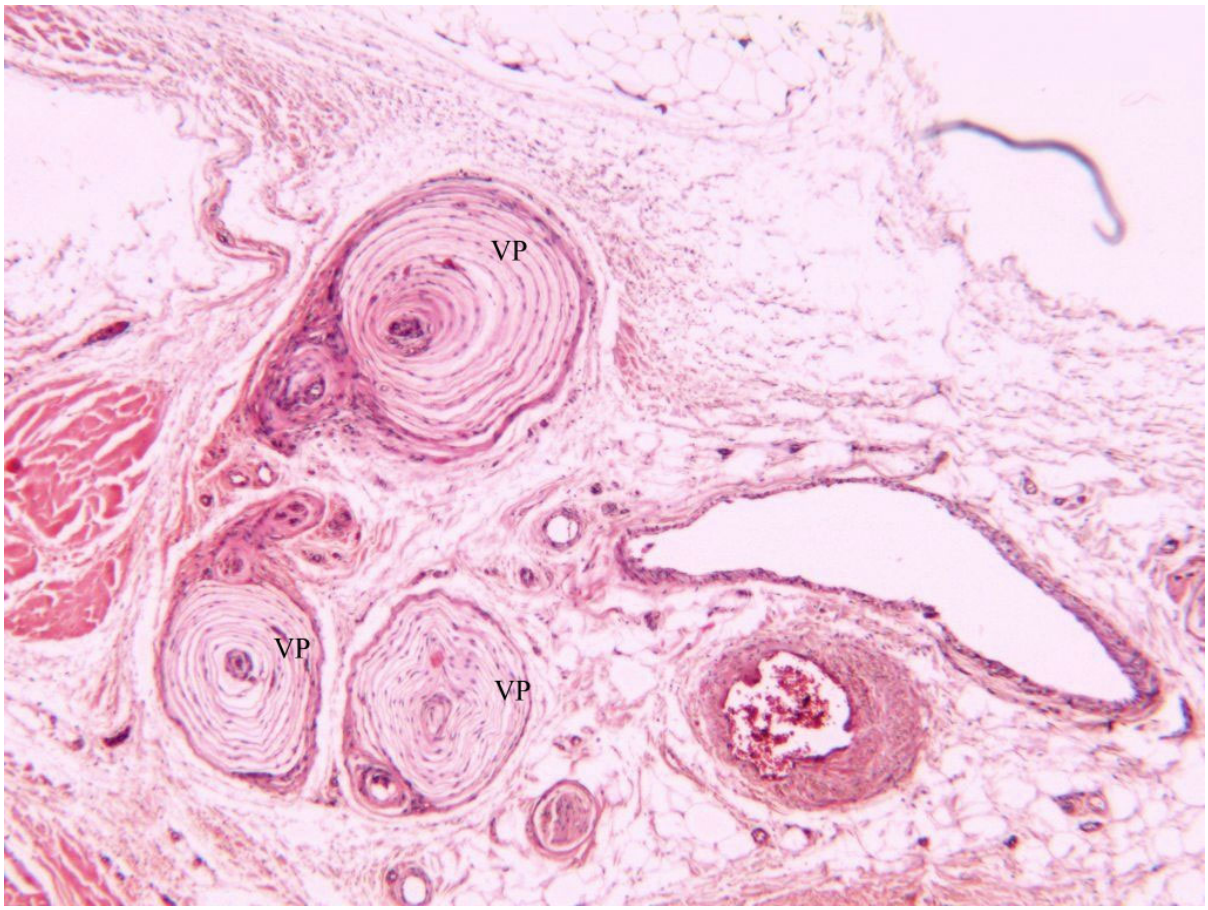

Abb. 11: Vater-Pacini-Körperchen mit ihrer zwiebelschalenartigen Konfiguration.

Körperspender 41/13 MFK 2/3 B li

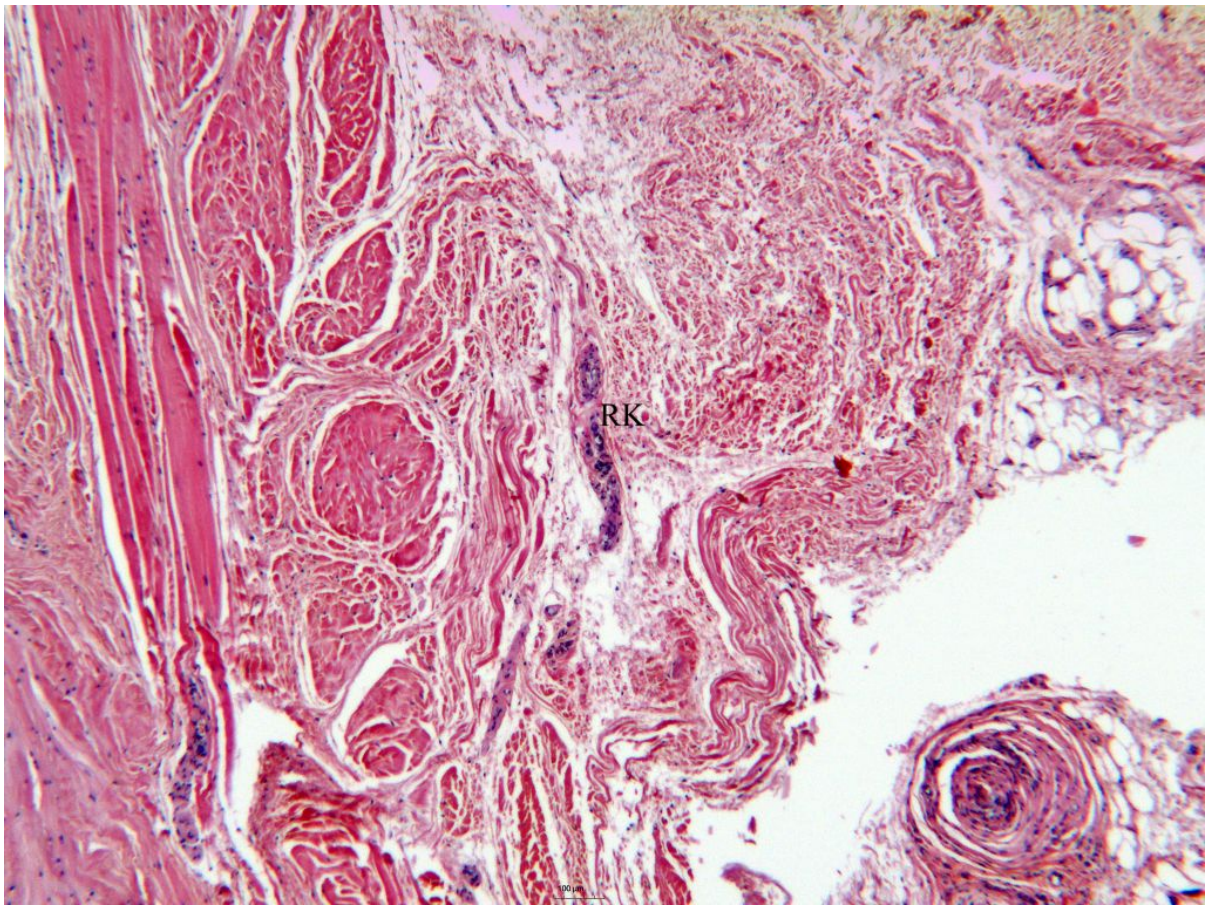

Abb. 12: Flaches Ruffini-Körperchen (RK) im Bindegewebe unter dem Ligamentum metatarsale transversum profundum. Körperspender 13/13 IMT 4/5 B li

4.2.1 Vater-Pacini-Körperchen

Nachfolgend sind alle Präparate tabellarisch mit der Anzahl der gefundenen Vater-Pacini-Körperchen aufgeführt. Die Tabelle unterteilt sich in Ebene A und B. Sie gibt die Anzahl der gefundenen Vater-Pacini-Körperchen pro Präparat an. MFK und IMT bezeichnen beide den betreffenden Intermetatarsalraum.

Tabelle 3: Anzahl Vater-Pacini-Körperchen pro Präparat

Präparat Ebene A	Vater-Pacini -Körperchen (Anzahl)	Präparat Ebene B	Vater-Pacini – Körperchen (Anzahl)
93/13 Re MFK 1/2 (5)	-	93/13 Re MFK 1/2 (2)	-
93/13 Re MFK 2/3 (8)	-	93/13 Re MFK 2/3 (4)	1
93/13 Re MFK 3/4 (2)	-	93/13 Re MFK 3/4 (7)	-
93/13 Re MFK 4/5 (7)	-	93/13 Re MFK 4/5 (3)	-

93/13 Li MFK 1/2 (6)	**-**	**93/13 Li MFK 1/2 (5)**	**-**
93/13 Li MFK 2/3 (4)	**1**	**93/13 Li MFK 2/3 (8)**	**-**
93/13 Li MFK 3/4 (1)	**1**	**93/13 Li MFK 3/4 (6)**	**3**
93/13 Li MFK 4/5 (3)	**-**	**93/13 Li MFK 4/5 (1)**	**-**
55/12 Re MFK 1/2 (7)	**-**	**55/12 Re MFK 1/2 (3)**	**-**
55/12 Re MFK 2/3 (5)	**-**	**55/12 Re MFK 2/3 (6)**	**-**
55/12 Re MFK 3/4 (4)	**1**	**55/12 Re MFK 3/4 (2)**	**-**
55/12 Re MFK 4/5 (3)	**1**	**55/12 Re MFK 4/5 (1)**	**-**
55/12 Li MFK 1/2 (8)	**-**	**55/12 Li MFK 1/2 (7)**	**-**
55/12 Li MFK 2/3 (1)	**-**	**55/12 Li MFK 2/3 (8)**	**-**
55/12 Li MFK 3/4 (2)	**1**	**55/12 Li MFK 3/4 (4)**	**2**
55/12 Li MFK 4/5 (6)	**1**	**55/12 Li MFK 4/5 (5)**	**3**
02/14 Re IMT 1/2 (3)	**-**	**02/14 Re IMT 1/2 (4)**	**-**
02/14 Re IMT 2/3 (4)	**4**	**02/14 Re IMT 2/3 (3)**	**2**
02/14 Re IMT 3/4 (2)	**1**	**02/14 Re IMT 3/4 (2)**	**1**
02/14 Re IMT 4/5 (1)	**3**	**02/14 Re IMT 4/5 (1)**	**-**
41/13 Re MFK 1/2 (7)	**1**	**41/13 Re MFK 1/2 (3)**	**-**
41/13 Re MFK 2/3 (5)	**-**	**41/13 Re MFK 2/3 (2)**	**2**
41/13 Re MFK 3/4 (1)	**6**	**41/13 Re MFK 3/4 (5)**	**1**
41/13 Re MFK 4/5 (3)	**-**	**41/13 Re MFK 4/5 (6)**	**2**
41/13 Li MFK 1/2 (2)	**-**	**41/13 Li MFK 1/2 (4)**	**-**
41/13 Li MFK 2/3 (4)	**1**	**41/13 Li MFK 2/3 (8)**	**3**
41/13 Li MFK 3/4 (8)	**1**	**41/13 Li MFK 3/4 (7)**	**2**
41/13 Li MFK 4/5 (6)	**1**	**41/13 Li MFK 4/5 (1)**	**-**
55/11 Re IMT 1/2 (6)	**-**	**55/11 Re IMT 1/2 (1)**	**1**
55/11 Re IMT 2/3 (4)	**-**	**55/11 Re IMT 2/3 (2)**	**2**
55/11 Re IMT 3/4 (3)	**-**	**55/11 Re IMT 3/4 (3)**	**-**
55/11 Re IMT 4/5 (2)	**-**	**55/11 Re IMT 4/5 (4)**	**-**
55/11 Li IMT 1/2 (7)	**3**	**55/11 Li IMT 1/2 (5)**	**1**
55/11 Li IMT 2/3 (8)	**2**	**55/11 Li IMT 2/3 (6)**	**-**
55/11 Li IMT 3/4 (5)	**4**	**55/11 Li IMT 3/4 (7)**	**2**
55/11 Li IMT 4/5 (1)	**2**	**55/11 Li IMT 4/5 (8)**	**1**
14/11 Re MFK 1/2 (2)	**2**	**14/11 Re MFK 1/2 (6)**	**-**

14/11 Re MFK 2/3 (4)	**-**	**14/11 Re MFK 2/3 (8)**	**-**
14/11 Re MFK 3/4 (8)	**-**	**14/11 Re MFK 3/4 (1)**	**1**
14/11 Re MFK 4/5 (5)	**-**	**14/11 Re MFK 4/5 (4)**	**1**
14/11 Li MFK 1/2 (6)	**-**	**14/11 Li MFK 1/2 (3)**	**1**
14/11 Li MFK 2/3 (7)	**-**	**14/11 Li MFK 2/3 (5)**	**-**
14/11 Li MFK 3/4 (3)	**-**	**14/11 Li MFK 3/4 (7)**	**-**
14/11 Li MFK 4/5 (1)	**-**	**14/11 Li MFK 4/5 (2)**	**-**
39/11 Re MFK 1/2 (6)	**-**	**39/11 Re MFK 1/2 (4)**	**-**
39/11 Re MFK 2/3 (2)	**-**	**39/11 Re MFK 2/3 (1)**	**-**
39/11 Re MFK 3/4 (4)	**1**	**39/11 Re MFK 3/4 (3)**	**-**
39/11 Re MFK 4/5 (5)	**-**	**39/11 Re MFK 4/5 (8)**	**1**
39/11 Li MFK 1/2 (1)	**2**	**39/11 Li MFK 1/2 (5)**	**-**
39/11 Li MFK 2/3 (3)	**1**	**39/11 Li MFK 2/3 (2)**	**1**
39/11 Li MFK 3/4 (8)	**-**	**39/11 Li MFK 3/4 (7)**	**-**
39/11 Li MFK 4/5 (7)	**1**	**39/11 Li MFK 4/5 (6)**	**-**
13/13 Re IMT 1/2 (6)	**-**	**13/13 Re IMT 1/2 (8)**	**-**
13/13 Re IMT 2/3 (3)	**4**	**13/13 Re IMT 2/3 (7)**	**1**
13/13 Re IMT 3/4 (7)	**-**	**13/13 Re IMT 3/4 (3)**	**1**
13/13 Re IMT 4/5 (4)	**-**	**13/13 Re IMT 4/5 (2)**	**-**
13/13 Li IMT 1/2 (8)	**2**	**13/13 Li IMT 1/2 (1)**	**3**
13/13 Li IMT 2/3 (1)	**1**	**13/13 Li IMT 2/3 (6)**	**2**
13/13 Li IMT 3/4 (5)	**1**	**13/13 Li IMT 3/4 (4)**	**-**
13/13 Li IMT 4/5 (2)	**-**	**13/13 Li IMT 4/5 (5)**	**1**
71/11 Re IMT 1/2 (4)	**-**	**71/11 Re IMT 1/2 (1)**	**-**
71/11 Re IMT 2/3 (3)	**1**	**71/11 Re IMT 2/3 (3)**	**-**
71/11 Re IMT 3/4 (2)	**1**	**71/11 Re IMT 3/4 (2)**	**-**
71/11 Re IMT 4/5 (1)	**1**	**71/11 Re IMT 4/5 (4)**	**-**
105/13 Re MFK 1/2 (1)	**-**	**105/13 Re MFK 1/2(1)**	**-**
105/13 Re MFK 2/3 (3)	**-**	**105/13 Re MFK 2/3(3)**	**1**
105/13 Re MFK 3/4 (5)	**-**	**105/13 Re MFK 3/4(2)**	**-**
105/13 Re MFK 4/5 (2)	**-**	**105/13 Re MFK 4/5(4)**	**-**
105/13 Li MFK 1/2 (4)	**-**	**105/13 Li MFK 1/2 (5)**	**-**
105/13 Li MFK 2/3 (7)	**2**	**105/13 Li MFK 2/3 (6)**	**-**

105/13 Li MFK 3/4 (6)	**-**	**105/13 Li MFK 3/4 (8)**	**-**
105/13 Li MFK 4/5 (8)	**2**	**105/13 Li MFK 4/5 (7)**	**-**

Bei jedem Körperspender wurden in den Intermetatarsalräumen Vater-Pacini-Körperchen gefunden (siehe Tabelle 3). Die Vater-Pacini-Körperchen hatten in fast allen Präparaten eine enge Lagebeziehung zur Gefäß-Nerven-Straße der A. metatarsales plantares. Nur in wenigen Präparaten fanden sich versprengte Vater-Pacini-Körperchen im Bereich des umgebenden Fettgewebes abseits der Gefäß-Nervenstraße.

Im Präparat 02/14 Re IMT 4/5 Ebene A konnte man ebenfalls ein Golgi-Mazzoni-Körperchen erkennen, dass sich in direkter Beziehung zur Gefäß-Nerven-Straße befand.

Die Vater-Pacini-Körperchen stehen in keiner Lagebeziehung zum Ligamentum metatarsale transversum profundum. Auch die Sehnen haben keinen direkten Kontakt mit den Vater-Pacini-Körperchen. Die Mechanorezeptoren waren unterschiedlich auf die Schnittebenen A und B und die Intermetatarsalräume verteilt.

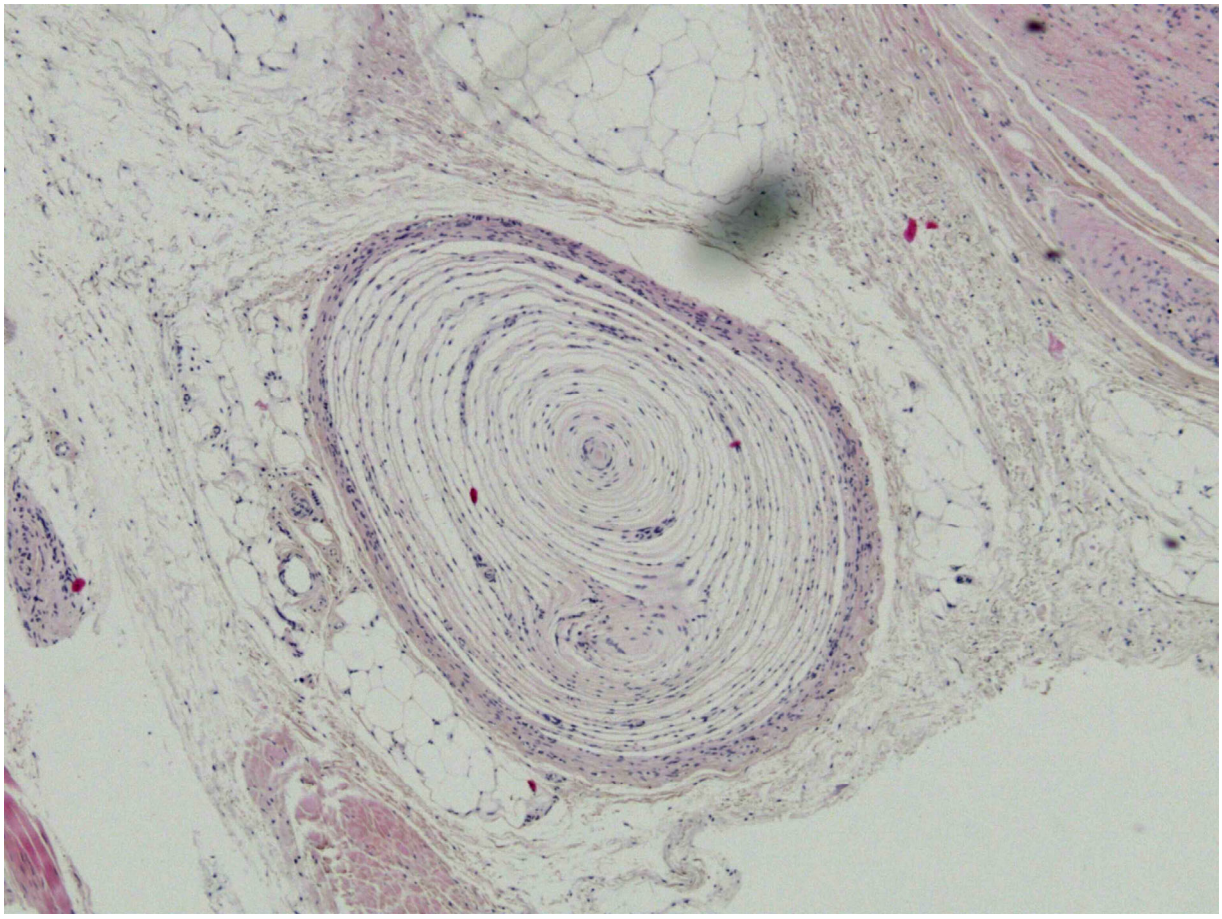

Abb. 13: Vater-Pacini-Körperchen mit ovaler, ziebelschalenartiger Konfiguration

Körperspender 02/14 Re IMT 3/4 Ebene A

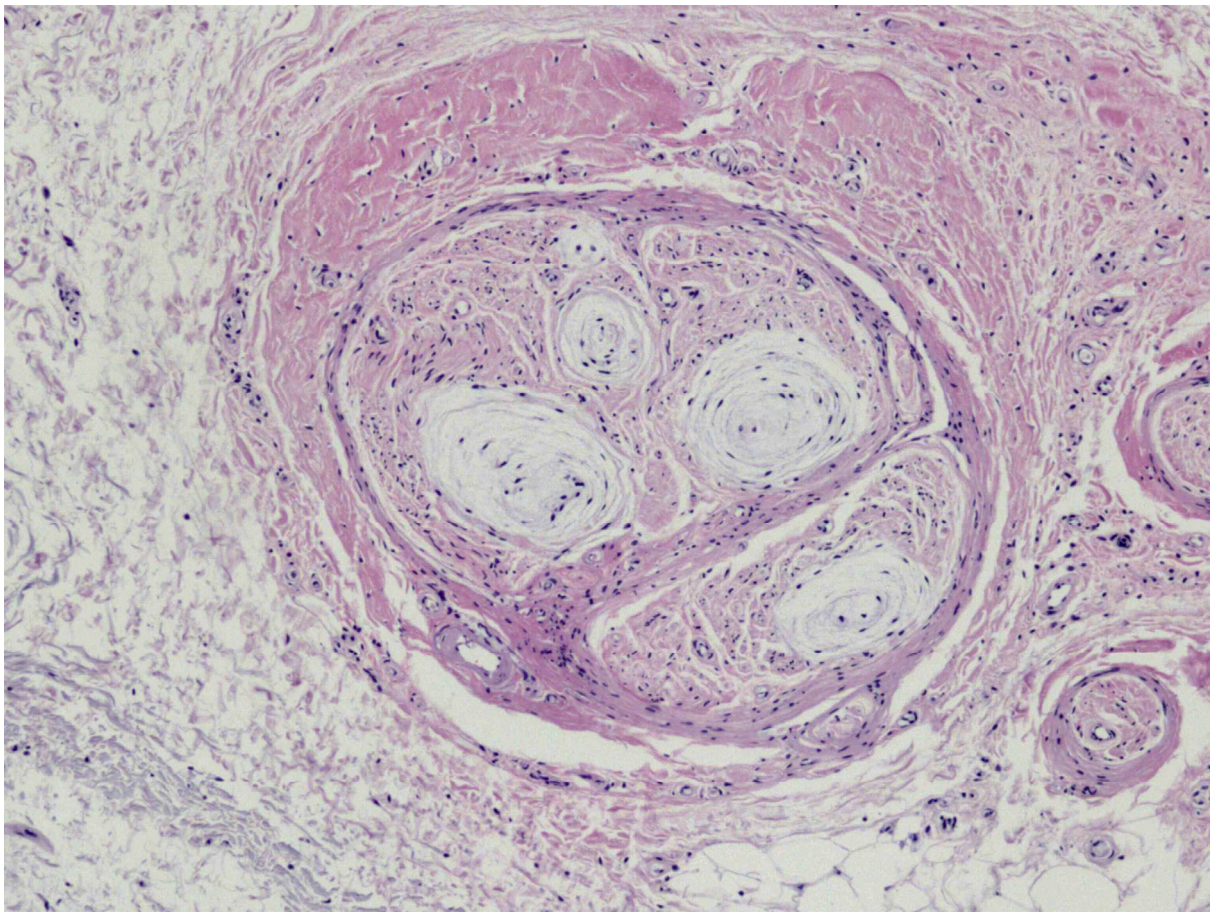

Abb. 14: Golgi-Mazzoni-Körperchen bestehend aus mehreren Vater-Pacini-Körperchen

Körperspender 02/14 Re IMT 4/5 Ebene A

In der folgenden Tabelle wird die Lagebeziehung der Vater-Pacini-Körperchen zur Gefäß-Nerven-Straße in den einzelnen Präparaten aufgelistet (siehe Tabelle 4).

Tabelle 4: Lagebeziehung der Vater-Pacini-Körperchen

Präparat	Ebene	Lagebeziehung der Vater-pacini-Körperchen
93/13 Li MFK 2/3	A	1 Direkte Nähe Gefäß-Nerven-Straße, zw. plantaren Platten
93/13 Li MFK 3/4	A	1 Direkte Nähe Gefäß-Nerven-Straße, zw. plantaren Platten
93/13 Re MFK 2/3	B	1 Direkte Nähe Gefäß-Nerven-Straße, zw. plantaren Platten
93/13 Li MFK 3/4	B	3 Direkte Nähe Gefäß-Nerven-Straße, zw. plantaren Platten
55/12 Re MFK 3/4	A	1 Direkte Nähe Gefäß-Nerven-Straße, zw. plantaren Platten
55/12 Re MFK 4/5	A	1 Direkte Nähe Gefäß-Nerven-Straße, zw. plantaren Platten
55/12 Li MFK 3/4	A	1 Nähe Gefäß-Nerven-Straße, zw. plantaren Platten
55/12 Li MFK 4/5	A	1 Direkte Nähe Gefäß-Nerven-Straße, zw. plantaren Platten
55/12 Li MFK 3/4	B	2 Direkte Nähe Gefäß-Nerven-Straße, zw. plantaren Platten

55/12 Li MFK 4/5	B	3 Direkte Nähe Gefäß-Nerven-Straße, zw. plantaren Platten
02/14 Re IMT 2/3	A	2 Direkte Nähe Gefäß-Nerven-Straße, 2 peripher alle zw. plantaren Platten
02/14 Re IMT 3/4	A	1 Nähe Gefäß-Nerven-Straße zw. Platten
02/14 Re IMT 4/5	A	Golgi-Mazzoni-Körperchen, 1 peripher, zw. plantaren Platten
02/14 Re IMT 2/3	B	2 Direkte Nähe Gefäß-Nerven-Straße, zw. plantaren Platten
02/14 Re IMT 3/4	B	1 Nähe Gefäß-Nerven-Straße zw. plantaren Platten
41/13 Re MFK 1/2	A	1 Nähe Gefäß-Nerven-Straße zw. plantaren Platten
41/13 Re MFK 3/4	A	6 Direkte Nähe Gefäß-Nerven-Straße, zw. plantaren Platten
41/13 Re MFK 2/3	B	2 Direkte Nähe Gefäß-Nerven-Straße, zw. plantaren Platten
41/13 Re MFK 3/4	B	1 peripher Gefäß-Nerven-Straße zw. plantaren Platten
41/13 Re MFK 4/5	B	2 peripher versprengt zw. plantaren Platten
41/13 Li MFK 2/3	A	1 Nähe Gefäß-Nerven-Straße
41/13 Li MFK 3/4	A	1 Nähe Gefäß-Nerven-Straße
41/13 Li MFK 4/5	A	1 Nähe Gefäß-Nerven-Straße, zw. plantaren Platte
41/13 Li MFK 2/3	B	3 Direkte Nähe Gefäß-Nerven-Straße, zw. plantaren Platten
41/13 Li MFK 3/4	B	2 Direkte Nähe Gefäß-Nerven-Straße, zw. plantaren Platten
55/11 Re IMT 1/2	B	1 Direkte Nähe Gefäß-Nerven-Straße, zw. plantaren Platten
55/11 Re IMT 2/3	B	2 Direkte Nähe Gefäß-Nerven-Straße, zw. plantaren Platten
55/11 Li IMT 1/2	A	3 Zwei peripher einer in der Nähe Gefäß-Nerven-Straße
55/11 Li IMT 2/3	A	1 direkte Nähe Gefäß-Nerven-Straße, 1 peripher, beide zw. plantaren Platten
55/11 Li IMT 3/4	A	2 direkte Nähe Gefäß-Nerven-Straße, 2 periph. Alle zw. plantaren Platten
55/11 Li IMT 4/5	A	2 Nähe Gefäß-Nerven-Straße
55/11 Li IMT 1/2	B	1 Nähe Gefäß-Nerven-Straße
55/11 Li IMT 3/4	B	2 Nähe Gefäß-Nerven-Straße zw. plantaren Platten
55/11 Li IMT 4/5	B	1 peripher Gefäß-Nerven-Straße
14/11 Re MFK 1/2	A	2 Direkte Nähe Gefäß-Nerven-Straße
14/11 Re MFK 3/4	B	1 Direkte Nähe Gefäß-Nerven-Straße, zw. plantaren Platten
14/11 Re MFK 4/5	B	1 Nähe Gefäß-Nerven-Straße
14/11 Li MFK 1/2	B	1 Direkte Nähe Gefäß-Nerven-Straße

39/11 Re MFK 3/4	A	1 peripher Gefäß-Nerven-Straße über Ligament
39/11 Re MFK 4/5	B	1 Direkte Nähe Gefäß-Nerven-Straße, zw. plantaren Platten
39/11 Li MFK 1/2	A	2 Nähe Gefäß-Nerven-Straße
39/11 Li MFK 2/3	A	1 peripher der Gefäß-Nerven-Straße zw. plantaren Platten
39/11 Li MFK 4/5	A	1 Nähe Gefäß-Nerven-Straße, zw. plantaren Platten
39/11 Li MFK 2/3	B	1 Nähe Gefäß-Nerven-Straße zw. plantaren Platten
13/13 Re IMT 2/3	A	3 direkte Nähe Gefäß-Nerven-Straße, 1 in der Nähe, alle zw. plantaren Platten
13/13 Re IMT 2/3	B	1 peripher Gefäß-Nerven-Straße, zw. plantaren Platten
13/13 Re IMT 3/4	B	1 Direkte Nähe Gefäß-Nerven-Straße, zw. plantaren Platten
13/13 Li IMT 1/2	A	1 Nähe Gefäß-Nerven-Straße, 1 direkte Nähe Gefäß-Nerven-Straße, beide zw. plantaren Platten
13/13 Li IMT 2/3	A	1 Direkte Nähe Gefäß-Nerven-Straße
13/13 Li IMT 3/4	A	1 zw. plantaren Platten gelegen, Gefäße nicht sichtbar
13/13 Li IMT 1/2	B	3 Nähe Gefäß-Nerven-Straße
13/13 Li IMT 2/3	B	2 Direkte Nähe Gefäß-Nerven-Straße, zw. plantaren Platten
13/13 Li IMT 4/5	B	1 Direkte Nähe Gefäß-Nerven-Straße, zw. plantaren Platten
71/11 Re IMT 2/3	A	1 Nähe Gefäß-Nerven-Straße
71/11 Re IMT 3/4	A	1 Direkte Nähe Gefäß-Nerven-Straße
71/11 Re IMT 4/5	A	1 Nähe Gefäß-Nerven-Straße
105/13 Re MFK 2/3	B	1 Nähe Gefäß-Nerven-Straße zw. plantaren Platten
105/13 Li MFK 2/3	A	2 Direkte Nähe Gefäß-Nerven-Straße, zw. plantaren Platten
105/13 Li MFK 4/5	A	2 zw. plantaren Platten gelegen, Gefäße nicht sichtbar

Verteilung Vater-Pacini-Körperchen

Die folgenden Tabellen 5 und 6 und Diagramm 1 und 2 zeigen die Verteilung der Vater-Pacini-Körperchen (VP) in den einzelnen Intermetatarsalräumen pro Präparate (P), wobei die einzelnen Intermetatarsalräume aller Präparate zusammengefasst wurden. Die Tabellen sind unterteilt in "rechter Fuß“ (Tabelle 5) und "linker Fuß“ (Tabelle 6), um die Vater-Pacini-Körperchen der beiden Fußseiten zu vergleichen und eine eventuelle Häufigkeitsverteilung zwischen rechts und links aufzuzeigen. Ebenfalls werden die untersuchten Ebenen „A“ und „B“ gesondert betrachtet. Präparate von Körperspender 02/14 und 71/11 wurden nicht berücksichtigt, da hier wie bereits erwähnt nur jeweils der rechte Fuß untersucht wurde.

Tabelle 5: Verteilung Vater-Pacini-Körperchen rechter Fuß

Rechter Fuß	Ebene A	Ebene B	Gesamt
IMT 1/2	3 VP/ 2 P	1 VP/ 1 P	4 VP/ 3 P
IMT 2/3	4 VP/ 1 P	7 VP/ 5 P	11VP/ 6 P
IMT 3/4	8 VP/ 3 P	3 VP/ 3 P	11VP/ 6 P
IMT 4/5	1 VP/ 1 P	4 VP/ 3 P	5 VP/ 4 P
Gesamt	16 VP/ 7 P	15 VP/ 12 P	31 VP/19 P

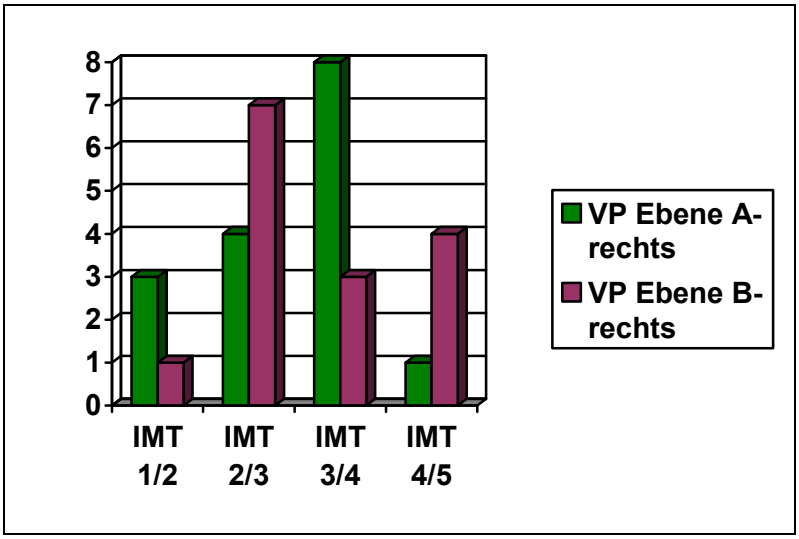

Diagramm 1: Vater-Pacini-Körperchen (VP) der Ebenen A und B auf die Intermetatarsalräume des rechten Fußes verteilt (IMT)

Tabelle 6: Verteilung Vater-Pacini-Körperchen linker Fuß

Linker Fuß	Ebene A	Ebene B	Gesamt
IMT 1/2	7 VP/ 3 P	5 VP/ 3 P	12 VP/ 6 P
IMT 2/3	8 VP/ 6 P	6 VP/ 3 P	14 VP/ 9 P
IMT 3/4	8 VP/ 5 P	9 VP/ 4 P	17 VP/ 9 P
IMT 4/5	7 VP/ 5 P	5 VP/ 3 P	12 VP/ 8 P
Gesamt	30 VP/ 19 P	25 VP/ 13 P	55 VP/ 32 P

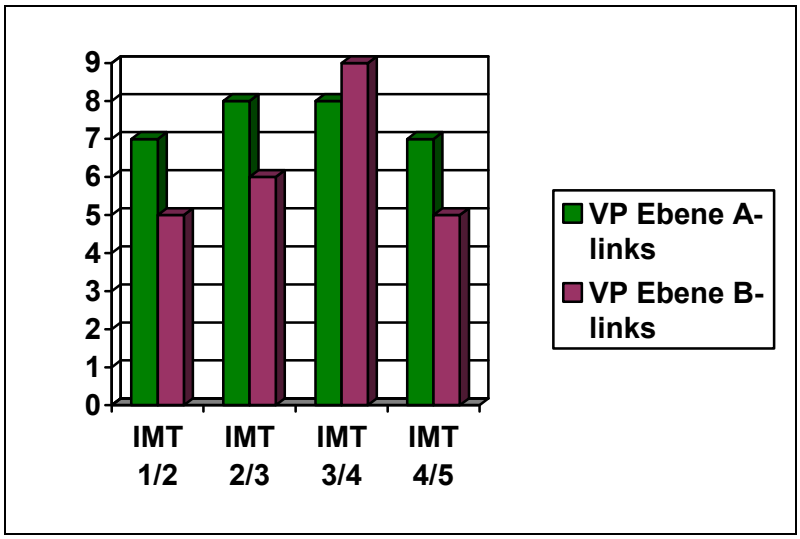

Diagramm 2: Vater-Pacini-Körperchen (VP) der Ebenen A und B auf die Intermetatarsalräume des linken Fußes verteilt (IMT)

Die Tabelle 5 zeigt, dass im IMT 1/2 des rechten Fußes in Ebene A insgesamt drei Vater-Pacini-Körperchen (VP) in zwei Präparaten (P) gefunden wurden. Im IMT 2/3 des rechten Fußes der Ebene A wurden hingegen 4 Vater-Pacini-Körperchen verteilt auf einem Präparat gesehen. Der IMT 3/4 enthielt 8 Vater-Pacini-Körperchen in 3 Präparaten und der IMT 4/5 1 Vater-Pacini-Körperchen in einem Präparat. Die Verteilung der Vater-Pacini-Körperchen der Ebene B lässt sich ebenfalls in der Tabelle 5 ablesen. Tabelle 6 zeigt dieses für den linken Fuß. Außerdem wurde die Verteilung der Vater-Pacini-Körperchen in Diagrammen verdeutlicht (siehe Diagramm 1 und 2). Im Diagramm 1 wird gezeigt, dass der rechte Fuß im Intermetatarsalraum 3/4 mit 8 Vater-Pacini-Körperchen die höchste Anzahl an Vater-Pacini-Körperchen der Ebene A enthielt. In der Ebene B war im IMT 2/3 mit 7 Vater-Pacini-Körperchen die höchste Anzahl zu finden. Im Diagramm 2 des linken Fußes in Ebene A zogen IMT 2/3 und 3/4 mit 8 Vater-Pacini-Körperchen gleich. In der Ebene B des linken Fußes zeigte der IMT 3/4 mit 9 Vater-Pacini-Körperchen die höchste Anzahl.

Vergleich rechter Fuß und linker Fuß

Des Weiteren zeigt das Diagramm 3 den Vergleich der Verteilung aller Vater-Pacini-Körperchen der Ebenen A und B zwischen rechtem und linkem Fuß auf die einzelnen Intermetatarsalräume bezogen.

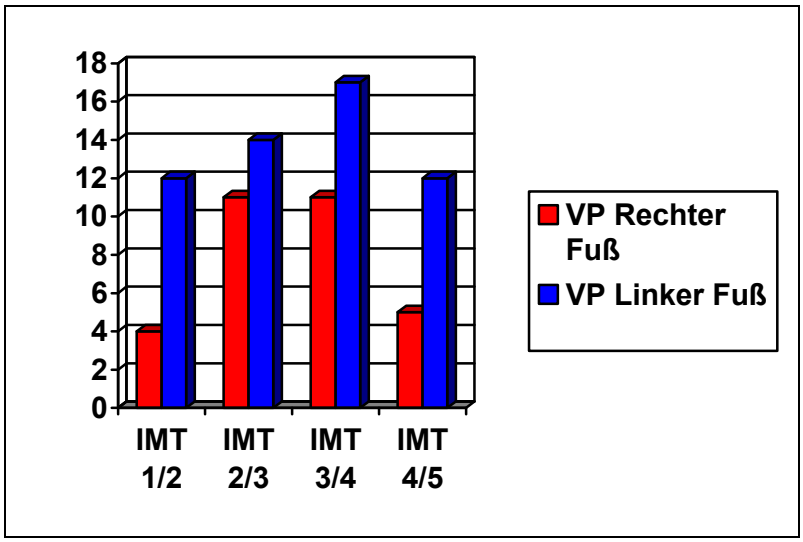

Diagramm 3: Rechts-Links-Vergleich Anzahl der Vater-Pacini-Körperchen (VP) in den Intermetatarsalräumen (IMT)

Betrachtet man in Bezug auf Diagramm 3 die rechten Füße, wurden im IMT 1/2 insgesamt 4 Vater-Pacini-Körperchen gesehen, im IMT 2/3 11 Vater-Pacini-Körperchen, im IMT 3/4 ebenfalls 11 und im IMT 4/5 5 Vater-Pacini-Körperchen. Die linken Füße enthielten im IMT 1/2 12 Vater-Pacini-Körperchen, der IMT 2/3 14, der IMT 3/4 17 und der IMT 4/5 12 Vater-Pacini-Körperchen. Somit wiesen IMT 2/3 und 3/4 im rechten Fuß die meisten Vater-Pacini-Körperchen auf. Im linken Fuß fanden sich im IMT 3/4 die meisten Vater-Pacini-Körperchen. Somit wurden in den Intermetatarsalräumen linker Füße mit insgesamt 55 Vater-Pacini-Körperchen mehr Vater-Pacini-Körperchen gefunden, als in den Intermetatarsalräumen der rechten Füße mit 31 Vater-Pacini-Körperchen (siehe auch Diagramm 4).
Außerdem war die Präparateanzahl mit gesehenen Vater-Pacini-Körperchen in 32 Präparaten links ebenfalls höher als in 19 Präparaten rechts.

Vergleich Schnittebenen A und B

Wenn man die Schnittebenen A (proximales Ende der plantaren Platte) und B (Schnittebene Mitte der plantaren Platte) vergleicht, zeigen sich im rechten Fuß in der Ebene A insgesamt 16 Vater-Pacini Körperchen gegenüber Ebene B mit 15 Vater-Pacini-Körperchen. Im linken Fuß enthielt Ebene A insgesamt 30 und Ebene B 25 Vater-Pacini-Körperchen (siehe Diagramm 4). Somit wurden in Ebene A mehr Vater-Pacini-Körperchen gezählt als in der Ebene B.

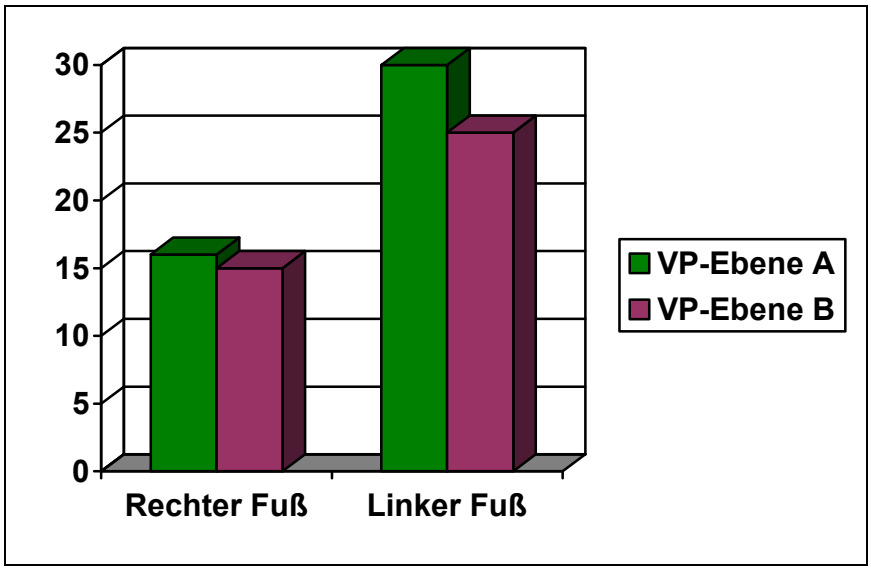

Diagramm 4: Vergleich Anzahl der Vater-Pacini-Körperchen (VP) der Ebenen A und B beim linken und rechten Fuß

Vater-Pacini-Körperchen bei Diabetes mellitus

Auch bei Körperspender 02/14, bei dem ein Diabetes mellitus unbekannter Ausprägung vorlag, fanden sich Vater-Pacini-Körperchen.

Tabelle 7: Verteilung Vater-Pacini-Körperchen

Körperspender 02/14 mit Diabetes mellitus-rechter Fuß

Rechter Fuß	Ebene A	Ebene B	Gesamt
IMT 1/2	0 VP/ 0 P	0 VP/ 0 P	0 VP/ 0 P
IMT 2/3	4 VP/ 1 P	2 VP/ 1 P	6 VP/ 2 P
IMT 3/4	1 VP/ 1 P	1 VP/ 1 P	2 VP/ 2 P
IMT 4/5	3 VP/ 1 P	0 VP/ 0 P	3 VP/ 1 P
Gesamt	8 VP/ 3 P	3 VP/ 2 P	11 VP/ 5 P

Körperspender 71/11 (ältester Körperspender)

In Tabelle 8 erfolgt eine Auflistung der Vater-Pacini-Körperchen bei Körperspender 71/11 ohne bekanntem Diabetes mellitus. Der Körperspender war mit 97 Jahren der älteste Körperspender. Insgesamt fanden sich 3 Vater-Pacini-Körperchen.

Tabelle 8: Verteilung Vater-Pacini-Körperchen

Körperspender 71/11 (ältester Körperspender)

Rechter Fuß	Ebene A	Ebene B	Gesamt
IMT 1/2	0 VP/ 0 P	0 VP/ 0 P	0 VP/ 0 P
IMT 2/3	1 VP/ 1 P	0 VP/ 0 P	1 VP/ 1 P
IMT 3/4	1 VP/ 1 P	0 VP/ 0 P	1 VP/ 1 P
IMT 4/5	1 VP/ 1 P	0 VP/ 0 P	1 VP/ 1 P
Gesamt	3 VP/ 3 P	0 VP/ 0 P	3 VP/ 3 P

4.2.2 Ruffini-Körperchen

Es folgen alle Präparate tabellarisch mit der Anzahl der gefundenen Ruffini-Körperchen. Die Tabelle unterteilt sich ebenfalls in Ebene A und B. Sie gibt die Anzahl der gefundenen Ruffini-Körperchen pro Präparat an.

Tabelle 7: Anzahl Ruffini-Körperchen pro Präparat

Präparat Ebene A	Ruffini-Körperchen (Anzahl)	Präparat Ebene B	Ruffini-Körperchen (Anzahl)
93/13 Re MFK 1/2 (5)	1	93/13 Re MFK 1/2 (2)	-
93/13 Re MFK 2/3 (8)	-	93/13 Re MFK 2/3 (4)	-
93/13 Re MFK 3/4 (2)	-	93/13 Re MFK 3/4 (7)	-
93/13 Re MFK 4/5 (7)	-	93/13 Re MFK 4/5 (3)	-
93/13 Li MFK 1/2 (6)	-	93/13 Li MFK 1/2 (5)	-
93/13 Li MFK 2/3 (4)	-	93/13 Li MFK 2/3 (8)	-
93/13 Li MFK 3/4 (1)	-	93/13 Li MFK 3/4 (6)	-
93/13 Li MFK 4/5 (3)	-	93/13 Li MFK 4/5 (1)	-
55/12 Re MFK 1/2 (7)	-	55/12 Re MFK 1/2 (3)	-
55/12 Re MFK 2/3 (5)	-	55/12 Re MFK 2/3 (6)	1
55/12 Re MFK 3/4 (4)	-	55/12 Re MFK 3/4 (2)	-
55/12 Re MFK 4/5 (3)	-	55/12 Re MFK 4/5 (1)	-
55/12 Li MFK 1/2 (8)	2	55/12 Li MFK 1/2 (7)	-
55/12 Li MFK 2/3 (1)	-	55/12 Li MFK 2/3 (8)	1
55/12 Li MFK 3/4 (2)	1	55/12 Li MFK 3/4 (4)	-

55/12 Li MFK 4/5 (6)	**-**	**55/12 Li MFK 4/5 (5)**	**-**
02/14 Re IMT 1/2 (3)	**-**	**02/14 Re IMT 1/2 (4)**	**-**
02/14 Re IMT 2/3 (4)	**-**	**02/14 Re IMT 2/3 (3)**	**1**
02/14 Re IMT 3/4 (2)	**2**	**02/14 Re IMT 3/4 (2)**	**-**
02/14 Re IMT 4/5 (1)	**-**	**02/14 Re IMT 4/5 (1)**	**-**
41/13 Re MFK 1/2 (7)	**-**	**41/13 Re MFK 1/2 (3)**	**-**
41/13 Re MFK 2/3 (5)	**-**	**41/13 Re MFK 2/3 (2)**	**-**
41/13 Re MFK 3/4 (1)	**-**	**41/13 Re MFK 3/4 (5)**	**-**
41/13 Re MFK 4/5 (3)	**-**	**41/13 Re MFK 4/5 (6)**	**1**
41/13 Li MFK 1/2 (2)	**-**	**41/13 Li MFK 1/2 (4)**	**-**
41/13 Li MFK 2/3 (4)	**-**	**41/13 Li MFK 2/3 (8)**	**-**
41/13 Li MFK 3/4 (8)	**-**	**41/13 Li MFK 3/4 (7)**	**-**
41/13 Li MFK 4/5 (6)	**-**	**41/13 Li MFK 4/5 (1)**	**-**
55/11 Re IMT 1/2 (6)	**1**	**55/11 Re IMT 1/2 (1)**	**-**
55/11 Re IMT 2/3 (4)	**-**	**55/11 Re IMT 2/3 (2)**	**-**
55/11 Re IMT 3/4 (3)	**1**	**55/11 Re IMT 3/4 (3)**	**1**
55/11 Re IMT 4/5 (2)	**-**	**55/11 Re IMT 4/5 (4)**	**-**
55/11 Li IMT 1/2 (7)	**-**	**55/11 Li IMT 1/2 (5)**	**-**
55/11 Li IMT 2/3 (8)	**-**	**55/11 Li IMT 2/3 (6)**	**-**
55/11 Li IMT 3/4 (5)	**-**	**55/11 Li IMT 3/4 (7)**	**-**
55/11 Li IMT 4/5 (1)	**-**	**55/11 Li IMT 4/5 (8)**	**1**
14/11 Re MFK 1/2 (2)	**-**	**14/11 Re MFK 1/2 (6)**	**-**
14/11 Re MFK 2/3 (4)	**-**	**14/11 Re MFK 2/3 (8)**	**-**
14/11 Re MFK 3/4 (8)	**1**	**14/11 Re MFK 3/4 (1)**	**-**
14/11 Re MFK 4/5 (5)	**-**	**14/11 Re MFK 4/5 (4)**	**-**
14/11 Li MFK 1/2 (6)	**-**	**14/11 Li MFK 1/2 (3)**	**1**
14/11 Li MFK 2/3 (7)	**-**	**14/11 Li MFK 2/3 (5)**	**-**
14/11 Li MFK 3/4 (3)	**-**	**14/11 Li MFK 3/4 (7)**	**-**
14/11 Li MFK 4/5 (1)	**-**	**14/11 Li MFK 4/5 (2)**	**-**
39/11 Re MFK 1/2 (6)	**1**	**39/11 Re MFK 1/2 (4)**	**-**
39/11 Re MFK 2/3 (2)	**-**	**39/11 Re MFK 2/3 (1)**	**-**
39/11 Re MFK 3/4 (4)	**1**	**39/11 Re MFK 3/4 (3)**	**-**
39/11 Re MFK 4/5 (5)	**-**	**39/11 Re MFK 4/5 (8)**	**-**

39/11 Li MFK 1/2 (1)	**-**	**39/11 Li MFK 1/2 (5)**	**-**
39/11 Li MFK 2/3 (3)	**1**	**39/11 Li MFK 2/3 (2)**	**-**
39/11 Li MFK 3/4 (8)	**-**	**39/11 Li MFK 3/4 (7)**	**-**
39/11 Li MFK 4/5 (7)	**-**	**39/11 Li MFK 4/5 (6)**	**-**
13/13 Re IMT 1/2 (6)	**-**	**13/13 Re IMT 1/2 (8)**	**-**
13/13 Re IMT 2/3 (3)	**-**	**13/13 Re IMT 2/3 (7)**	**-**
13/13 Re IMT 3/4 (7)	**-**	**13/13 Re IMT 3/4 (3)**	**-**
13/13 Re IMT 4/5 (4)	**-**	**13/13 Re IMT 4/5 (2)**	**-**
13/13 Li IMT 1/2 (8)	**-**	**13/13 Li IMT 1/2 (1)**	**-**
13/13 Li IMT 2/3 (1)	**-**	**13/13 Li IMT 2/3 (6)**	**-**
13/13 Li IMT 3/4 (5)	**-**	**13/13 Li IMT 3/4 (4)**	**1**
13/13 Li IMT 4/5 (2)	**1**	**13/13 Li IMT 4/5 (5)**	**1**
71/11 Re IMT 1/2 (4)	**-**	**71/11 Re IMT 1/2 (1)**	**-**
71/11 Re IMT 2/3 (3)	**-**	**71/11 Re IMT 2/3 (3)**	**-**
71/11 Re IMT 3/4 (2)	**-**	**71/11 Re IMT 3/4 (2)**	**-**
71/11 Re IMT 4/5 (1)	**-**	**71/11 Re IMT 4/5 (4)**	**-**
105/13 Re MFK 1/2 (1)	**-**	**105/13 Re MFK 1/2(1)**	**-**
105/13 Re MFK 2/3 (3)	**-**	**105/13 Re MFK 2/3(3)**	**-**
105/13 Re MFK 3/4 (5)	**-**	**105/13 Re MFK 3/4(2)**	**-**
105/13 Re MFK 4/5 (2)	**2**	**105/13 Re MFK 4/5(4)**	**-**
105/13 Li MFK 1/2 (4)	**1**	**105/13 Li MFK 1/2 (5)**	**-**
105/13 Li MFK 2/3 (7)	**-**	**105/13 Li MFK 2/3 (6)**	**-**
105/13 Li MFK 3/4 (6)	**-**	**105/13 Li MFK 3/4 (8)**	**-**
105/13 Li MFK 4/5 (8)	**-**	**105/13 Li MFK 4/5 (7)**	**-**

Insgesamt wurden 25 Ruffini-Körperchen in den Präparaten gefunden. Die Ruffini-Körperchen befanden sich angrenzend oder in direkter Nähe der Sehnenscheiden hauptsächlich unterhalb des Ligamentum metatarsale transversum profundum. Auch die Ruffini-Körperchen haben keinen Bezug zum Ligamentum metatarsale transversum profundum oder dessen Bindegewebsfasern. Einige Ruffini-Körperchen lagerten sich den plantaren Platten an, wobei insgesamt zwei Ruffini-Körperchen in der Faserschicht der plantaren Platte zu beobachten waren.

Verteilung Ruffini-Körperchen

Die folgenden Tabellen 8 und 9 und Diagramme 5 und 6 zeigen die Verteilung der Ruffini-Körperchen (RK) in den einzelnen Intermetatarsalräumen (IMT) pro Präparate (P), wobei hier ebenfalls wie bei der Betrachtung der Vater-Pacini-Körperchen die einzelnen Intermetatarsalräume aller Präparate zusammengefasst wurden. Auch diese Tabellen sind unterteilt in "rechter Fuß“ (Tabelle 8) und "linker Fuß“ (Tabelle 9), um die Ruffini-Körperchen der beiden Fußseiten zu vergleichen und eine eventuelle Häufigkeitsverteilung zwischen rechts und links aufzuzeigen. Auch die untersuchten Ebenen „A“ und „B“ wurden gesondert betrachtet. Auf die Präparate von Körperspender 02/14 und 71/11 wurde wiederholt verzichtet.

Tabelle 8: Verteilung Ruffini-Körperchen rechter Fuß

Rechter Fuß	Ebene A	Ebene B	Gesamt
IMT 1/2	3 RK/ 3 P	0 RK/ 0 P	3 RK/ 3 P
IMT 2/3	0 RK/ 0 P	1 RK/ 1 P	1 RK/ 1 P
IMT 3/4	3 RK/ 3 P	1 RK/ 1 P	4 RK/ 4 P
IMT 4/5	2 RK/ 1 P	1 RK/ 1 P	3 RK/ 2 P
Gesamt	8 RK/ 7 P	3 RK/ 3 P	11 RK/ 10 P

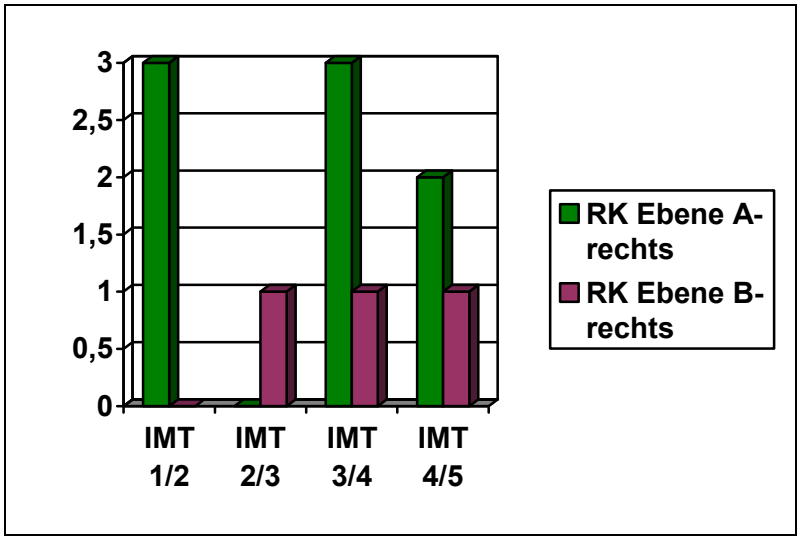

Diagramm 5: Ruffini-Körperchen (RK) der Ebenen A und B auf die Intermetatarsalräume des rechten Fußes verteilt (IMT)

Tabelle 9: Verteilung Ruffini-Körperchen linker Fuß

Linker Fuß	Ebene A	Ebene B	Gesamt
IMT 1/2	3 RK/ 2 P	1 RK/ 1 P	4 RK/ 3 P
IMT 2/3	1 RK/ 1 P	1 RK/ 1 P	2 RK/ 2 P
IMT 3/4	1 RK/ 1 P	1 RK/ 1 P	2 RK/ 2 P
IMT 4/5	1 RK/ 1 P	2 RK/ 2 P	3 RK/ 3 P
Gesamt	6 RK/ 5 P	5 RK/ 5 P	11 RK/ 10 P

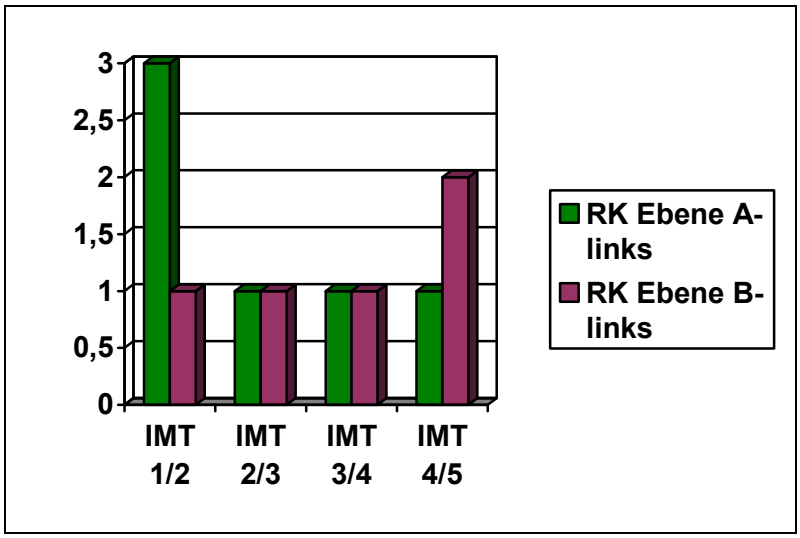

Diagramm 6: Ruffini-Körperchen (RK) der Ebenen A und B auf die Intermetatarsalräume des linken Fußes verteilt (IMT)

Man sah in 7 Präparaten des rechten Fußes der Ebene A insgesamt 8 Ruffini-Körperchen (Tabelle 8 und Diagramm 5). Dabei wurden im IMT 1/2 insgesamt 3 Ruffini-Körperchen verteilt auf 3 Präparate gesehen, im IMT 2/3 waren keine Ruffini-Körperchen vorhanden, im IMT 3/4 ebenfalls 3 Ruffini-Körperchen auf 3 Präparate und im IMT 4/5 2 Ruffini-Körperchen in einem Präparat. IMT 1/2 und 3/4 enthielten somit in der Ebene A die meisten Ruffini-Körperchen. Bei Ebene B des rechten Fußes verteilten sich jeweils ein Ruffini-Körperchen auf ein Präparat in den IMT 2/3, 3/4 und 4/5. Im IMT 1/2 der Ebene B wurde kein Ruffini-Körperchen gefunden.

In 5 Präparaten des linken Fußes in Ebene A fanden sich insgesamt 6 Ruffini-Körperchen und Ebene B zeigte 5 Präparate mit 5 Ruffini-Körperchen. Die Aufteilung kann man der Tabelle 9 und dem Diagramm 6 entnehmen. Hier stach in der Ebene A der IMT 1/2 mit 3 Ruffini-Körperchen verteilt auf 2 Präparate heraus. In der Ebene B des linken Fußes sah man im IMT 4/5 mit 2 Ruffini-Körperchen die höchste Anzahl.

Vergleich rechter Fuß und linker Fuß

Hier zeigt das Diagramm 7 den Vergleich der Verteilung aller Ruffini-Körperchen der Ebenen A und B zwischen rechtem und linkem Fuß auf die einzelnen Intermetatarsalräume bezogen.

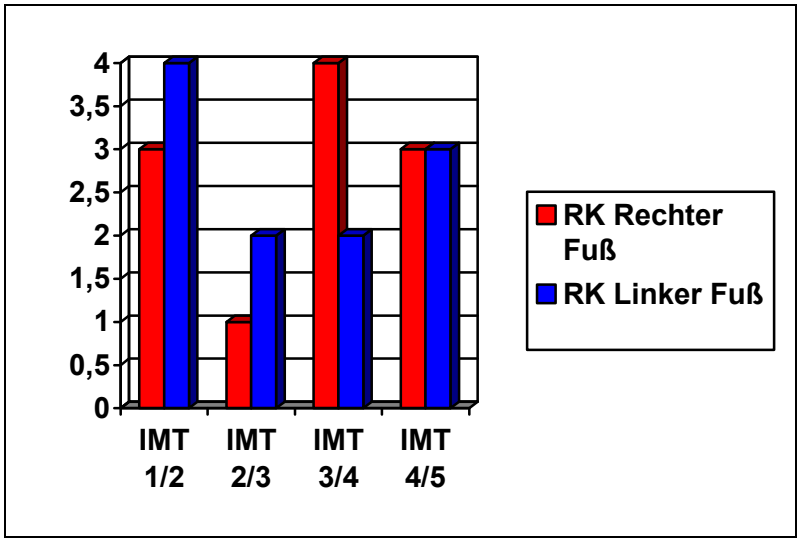

Diagramm 7: Rechts-Links-Vergleich Anzahl der Ruffini-Körperchen (RK) in den Intermetatarsalräumen (IMT)

Im Diagramm 7 zeigten Präparate der rechten Füße im IMT 1/2 insgesamt 3 Ruffini-Körperchen. Im IMT 2/3 war es 1 Ruffini-Körperchen, im IMT 3/4 4 und im IMT 4/5 3 Ruffini-Körperchen. Im Vergleich enthielten die linken Füße im IMT 1/2 4 Ruffini-Körperchen, der IMT 2/3 2, der IMT 3/4 ebenfalls 2 und der IMT 4/5 3 Ruffini-Körperchen.
Im IMT 3/4 des rechten Fußes wurden somit die meisten Ruffini-Körperchen gesehen und bei dem linken Fuß war die totale Zahl der Ruffini-Körperchen im IMT 1/2 am höchsten.
Insgesamt fanden sich in Präparaten des rechten Fußes 11 Ruffini-Körperchen und im linken Fuß ebenfalls 11 Ruffini-Körperchen. Sowohl der rechte als auch der linke Fuß wiesen insgesamt 10 Präparate mit Ruffini-Körperchen auf.

Vergleich Schnittebenen A und B

Auch bei den Ruffini-Körperchen wurden die Schnittebenen A (proximales Ende der plantaren Platte) und B (Schnittebene Mitte der plantaren Platte) verglichen (Diagramm 8). Hier sieht man im rechten Fuß in der Ebene A insgesamt 8 Ruffini-Körperchen gegenüber Ebene B mit 3 Ruffini-Körperchen. Im linken Fuß enthielt Ebene A insgesamt 6 und Ebene B 5 Ruffini-Körperchen. Ebene A enthielt mehr Ruffini-Körperchen als Ebene B.

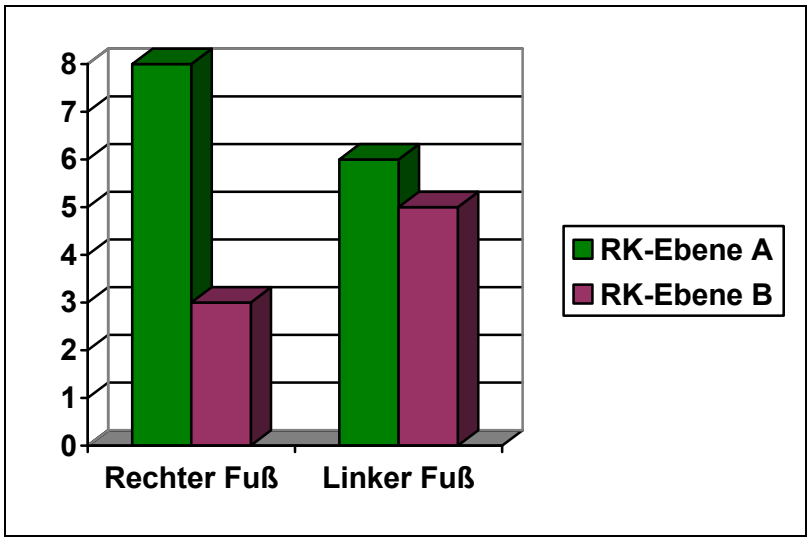

Diagramm 8: Vergleich Anzahl der Ruffini-Körperchen (RK) der Ebenen A und B beim linken und rechten Fuß

Ruffini-Körperchen bei Diabetes mellitus

Bei Körperspender 02/14 mit Diabetes mellitus in der Krankengeschichte fanden sich insgesamt 3 Ruffini-Körperchen.

Tabelle 10: Verteilung Ruffini-Körperchen Körperspender 02/14 mit Diabetes mellitus-rechter Fuß

Rechter Fuß	Ebene A	Ebene B	Gesamt
IMT 1/2	0 RK/ 0 P	0 RK/ 0 P	0 RK/ 0 P
IMT 2/3	0 RK/ 0 P	1 RK/ 1 P	1 RK/ 1 P
IMT 3/4	2 RK/ 1 P	0 RK/ 0 P	2 RK/ 1 P
IMT 4/5	0 RK/ 0 P	0 RK/ 0 P	0 RK/ 0 P
Gesamt	2 RK/ 1 P	1 RK/ 1 P	3 RK/ 2 P

Körperspender 71/11

(ältester Körperspender)

Bei Spender 71/11 waren in den Präparaten keine Ruffini-Körperchen vorhanden. Zur Vollständigkeit wurde hier trotz fehlender Ruffini-Körperchen eine Tabelle wie folgt aufgestellt.

Tabelle 11: Verteilung Ruffini-Körperchen Körperspender 71/11 (ältester Körperspender)

Rechter Fuß	Ebene A	Ebene B	Gesamt
IMT 1/2	0 RK/ 0 P	0 RK/ 0 P	0 RK/ 0 P
IMT 2/3	0 RK/ 0 P	0 RK/ 0 P	0 RK/ 0 P
IMT 3/4	0 RK/ 0 P	0 RK/ 0 P	0 RK/ 0 P
IMT 4/5	0 RK/ 0 P	0 RK/ 0 P	0 RK/ 0 P
Gesamt	0 RK/ 0 P	0 RK/ 0 P	0 RK/ 0 P

4.2.3 Globale Verteilung der Mechanorezeptoren

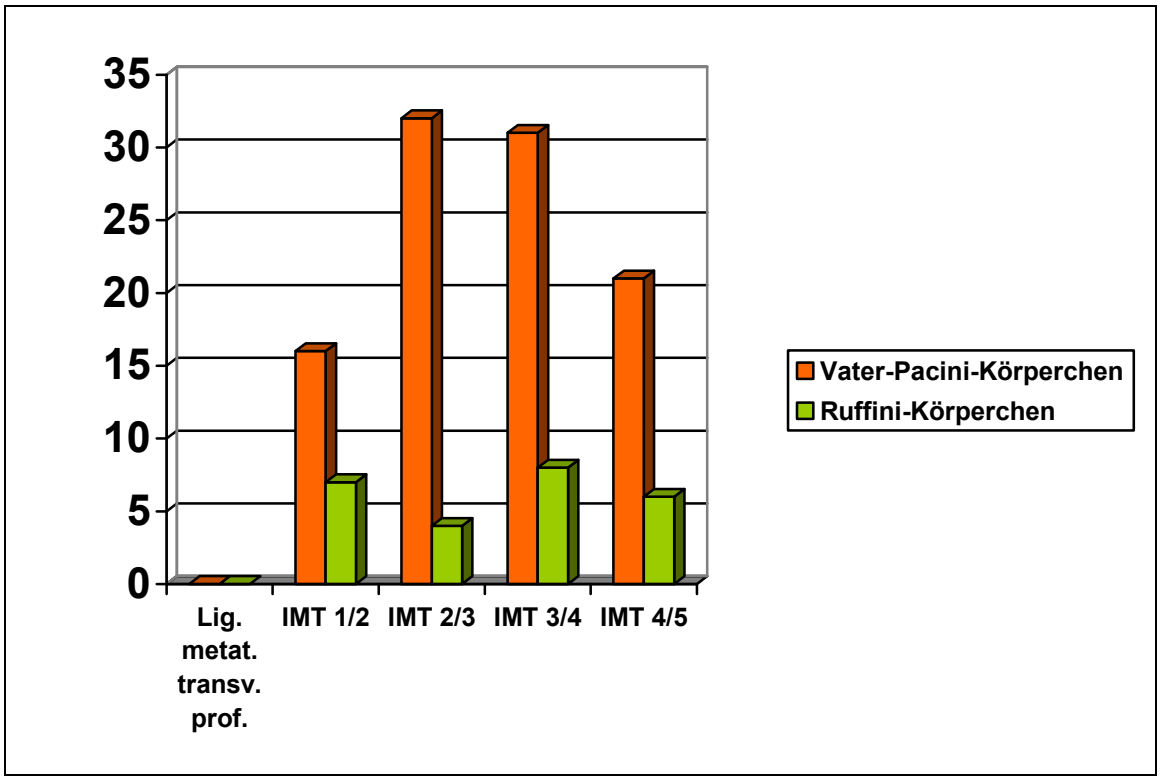

Diagramm 9: Vergleich Anzahl aller Vater-Pacini-Körperchen und aller Ruffini-Körperchen auf die einzelnen Intermetatarsalräume (IMT) und das Ligamentum metatarsale transversum profundum bezogen

Das Diagramm 9 zeigt abschließend die anzahlmäßige Verteilung der Vater-Pacini- und Ruffini-Körperchen jeweils auf das Ligamentum metatarsale transversum profundum und die Intermetatarsalräume 1/2, 2/3, 3/4 und 4/5 bezogen. Sowohl die Anzahl aller Vater-Pacini- als auch aller Ruffini-Körperchen aller Ebenen und Seiten wurden zusammengezählt und den Unterteilungen zugeordnet. Die Körperspender 02/14 und 71/11 wurden hierbei

miteinbezogen. Das Ligamentum metatarsale transversum profundum wurde ohne jegliche Mechanorezeptoren auf Null gesetzt. Insgesamt waren 16 Vater-Pacini-Körperchen im IMT 1/2 vorhanden, im IMT 2/3 insgesamt 32 VP, im IMT 3/4 31 VP und im IMT 4/5 21 Vater-Pacini-Körperchen. Ruffini-Körperchen wurden insgesamt 7 im IMT 1/2 gesehen, 4 RK im IMT 2/3, 8 RK im IMT 3/4 und 6 Ruffini-Körperchen im IMT 4/5.
Im IMT 2/3 sah man die meisten Vater-Pacini-Körperchen und im IMT 3/4 die meisten Ruffini-Körperchen.

4.3 Statistische Auswertung

Für die Statistik wurden die absoluten Anzahlen der Propriozeptoren verwendet, die sich bei der lichtmikroskopischen Betrachtung der Feinschnitte ergaben. Es wurden aus den insgesamt 1152 Präparaten 144 Objektträger der Jahre 2011 (56 Schnitte), 2012 (16 Schnitte), 2013 (64 Schnitte) und 2014 (8 Schnitte) ausgewählt und mittels dem Statistikprogramm SPSS verarbeitet. 72 Proben lagen unmittelbar distal der plantaren Platte (Ebene A) und 72 medial der plantaren Platte (Ebene B), wovon auf die 4 Bereiche zwischen den Zehen jeweils 18 Schnitte je Lage (Ebene) von 18 Vorfüßen entfielen.
Ausgewertet wurde das Auftreten von Vater-Pacini-Körperchen und Ruffini-Körperchen. Tabelle 12 und 13 zeigen im folgenden eine Übersicht über die absolute Verteilungshäufigkeit der Vater-Pacini- und Ruffini-Körperchen.

Tabelle 12: Zahl der Vater-Pacini-Körperchen

Menge	Häufigkeit	Prozent	Gültige Prozente	Kumulierte Prozente
0	85	59	59	59
1	34	23,6	23,6	82,6
2	15	10,4	10,4	93,1
3	6	4,2	4,2	97,2
4	3	2,1	2,1	99,3
6	1	0,7	0,7	100
Anzahl gesamt	144	100	100	

Tabelle 13: Zahl der Ruffini-Körperchen

Menge	Häufigkeit	Prozent	Gültige Prozente	Kumulierte Prozente
0	122	84,7	84,7	84,7
1	19	13,2	13,2	97,9
2	3	2,1	2,1	100
Anzahl gesamt	144	100	100	

In Bezug auf Tabelle 12 traten bis zu 6 Vater-Pacini-Körperchen in einem Schnitt (ca. 1,5 cm2) auf. Insgesamt waren sie in 41% der Schnitte nachweisbar (59 Vater-Pacini-Körperchen von 144). Am häufigsten traten Vater-Pacini-Körperchen solitär auf (23,6%). Tabelle 13 zeigt, dass Ruffini-Körperchen in 15% der Schnitte erkannt wurden (22 Ruffini-Körperchen von 144), wobei nicht mehr als bis zu 2 pro Schnitt vorkamen. Auch sie traten zu 13,2% solitär auf. Es wurden folgende fünf Hypothesen mit einem Signifikanzniveau von 0,05 mit dem Programm SPSS auf ihre Signifikanz untersucht.

1. Auftreten der Menge von Vater-Pacini Körperchen und Ruffini-Körperchen

Es wird vermutet, dass das Auftreten der beiden Körperchen unterschiedlich ist (Nullhypothese).

H1: Das Auftreten der Vater-Pacini- und Ruffini-Körperchen ist gleich.

H0(H1): Das Auftreten der Vater-Pacini- und Ruffini-Körperchen ist unterschiedlich.

Die Proben sind miteinander verbunden, ordinal-skaliert und nicht normalverteilt (Verteilungseigenschaft mit Chi-Quadrat-Anpassungstest geprüft, p-Wert ist 0,0 für beide Körperchen). Zur Anwendung kommt der Wilcoxon-Test. Der p-Wert ist 0,0.

Demnach besteht ein Unterschied zwischen dem Auftreten der beiden Sensoren. Das heißt, sie können unabhängig voneinander betrachtet werden.

2. Abhängigkeit des Auftretens der Vater-Pacini Körperchen und Ruffini-Körperchen zueinander

Die nächste Überprüfung galt der Frage, ob das Auftreten der beiden Körperchen voneinander abhängt. Die Nullhypothese besagt, dass das Auftreten eines Vater-Pacini-Körperchen bzw. eines Ruffini-Körperchen unabhängig von dem des jeweils anderen Körperchens ist.

H2: Das Auftreten der beiden Mechanorezeptoren ist voneinander abhängig.

H0(H2): Das Auftreten der beiden Mechanorezeptoren ist voneinander unabhängig.

Die Voraussetzungen sind wie zuvor. Zur Anwendung kommt der Chi-Quadrat-Unabhängigkeitstest nach Pearson. Das zweiseitige asymptotische Signifikanzniveau lag bei einem p-Wert von 0,984.
Demnach ist das Auftreten der Propriosensoren voneinander unabhängig.

3. Vergleich rechter Fuß und linker Fuß

Es wurde geprüft, ob das Auftreten der Mechanorezeptoren von der Körperseite abhängt. Aus Diagramm 3 konnte man ablesen, dass Vater-Pacini-Körperchen häufiger im linken Fuß (55 Vater-Pacini-Körperchen) auftraten als im rechten Fuß (31 Vater-Pacini-Körperchen). Ruffini-Körperchen waren im linken und rechten Fuß mengenmäßig gleich verteilt (Diagramm 7 jeweils 11 Ruffini-Körperchen links und rechts).
Die Nullhypothese besagt, dass ihr Vorkommen von der Körperseite unabhängig ist.
H3: Das Auftreten der Mechanorezeptoren ist von der Körperseite abhängig.
H0(H3): Das Auftreten der Mechanorezeptoren ist von der Körperseite unabhängig.
Die Daten sind Häufigkeiten aus zufälligen Stichproben. Die Seitenangabe ist eine nominal-skalierter Variable. Zur Anwendung kommt der Chi-Quadrat-Unabhängigkeitstest nach Pearson. Für Vater-Pacini-Körperchen betrug der zweiseitige asymptotische p-Wert 0,097 und für Ruffini-Körperchen 0,897.
Demnach gibt es keine Seitenabhängigkeit für beide Mechanorezeptoren. Statistisch betrachtet besteht kein Unterschied in der Mengenverteilung der Vater-Pacini-Körperchen und Ruffini-Körperchen im rechten und linken Fuß.

4. Bezug der Vater-Pacini Körperchen und Ruffini-Körperchen zu den Zehenzwischenräumen

Weiter wird vermutet, dass die Verteilung zwischen den Zehenzwischenräumen nicht gleich ist. Diese Vermutung stützt sich auf das Diagramm 9 für die Verteilung der Vater-Pacini-Körperchen und Ruffini-Körperchen in den Zehenzwischenräumen. Hier zeigte sich eine Mehrverteilung der Vater-Pacini-Körperchen im IMT 2/3 und 3/4. Ruffini-Körperchen zeigten keine klare Tendenz in der Verteilung.
Die Nullhypothese besagt, dass das Auftreten eines Vater-Pacini-Körperchen bzw. eines Ruffini-Körperchen unabhängig von dem intermetatarsalen Raum ist.
H4: Die Verteilung der Mechanorezeptoren ist von den Intermetatarsalräumen abhängig.
H0(H4): Die Verteilung der Mechanorezeptoren ist von den Intermetatarsalräumen unabhängig.

Die Daten sind Häufigkeiten aus zufälligen Stichproben. Die zu untersuchende Variable ist nominal-skaliert. Zur Anwendung kommt der Chi-Quadrat-Unabhängigkeitstest nach Pearson. Für Vater-Pacini-Körperchen betrug der zweiseitige asymptotische p-Wert 0,410 und für Ruffini-Körperchen 0,942. Demnach ist das Auftreten der Propriosensoren statistisch unabhängig von einem Bezug zu den Zehenzwischenräumen (IMT). Dies steht im Gegensatz zu Diagramm 9 in Bezug auf die Vater-Pacini-Körperchen.

Die Diagramme 10 und 11 zeigen diese Beziehungen nochmals in grafischer Form, aufgeschlüsselt in der Menge der absolut gefundenen Mechanorezeptoren.

Das Diagramm 10 zeigt, wie sich die einzelnen gefundenen Vater-Pacini-Körperchen aus den 144 Schnitten (Anzahl) auf die Zehenzwischenräume verteilen. Zum Beispiel wurde im Intermetatarsalraum 3 (gelb) am häufigsten ein Vater-Pacini-Körperchen gefunden. In einem Schnitt wurden einmal 6 Vater-Pacini-Körperchen im Intermetatarsalraum 3 gefunden. Im Intermetatarsalraum 2 (grün) fanden sich am häufigsten zwei Vater-Pacini-Körperchen im Vergleich zu den anderen Intermetatarsalräumen. Intermetatarsalraum 1 wird blau dargestellt und Intermetatarsalraum 4 lila mit der Anzahl der gefundenen Vater-Pacini-Körperchen.

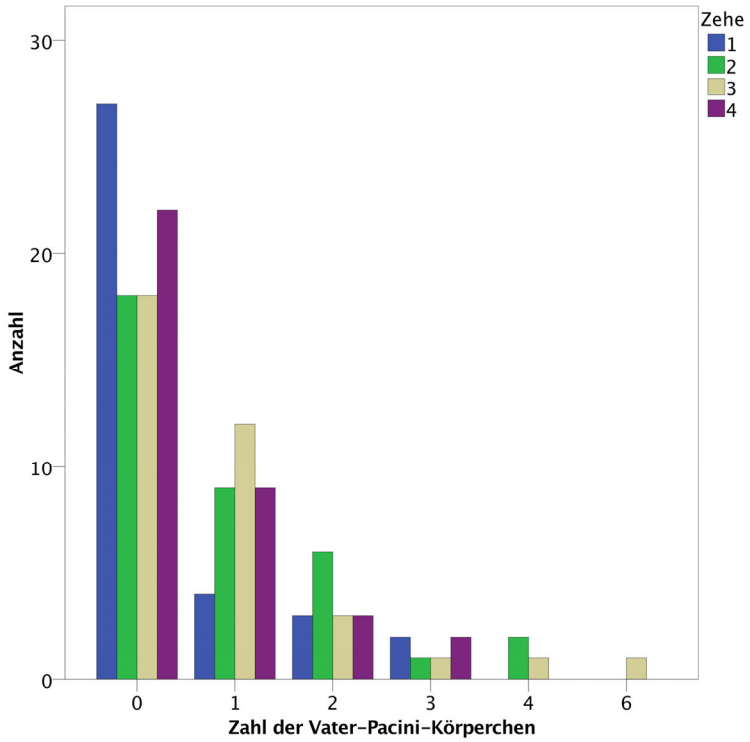

Diagramm 10: Zahl der Vater-Pacini-Körperchen in Bezug zu den Zehenzwischenräumen

Gleiches gilt in der Darstellung und Farbgebung für Diagramm 11 in Bezug auf die Ruffini-Körperchen. Bis zu zwei Ruffini-Körperchen wurden in einem Schnitt von 144 gesehen. Im Intermetatarsalraum 3 (gelb) fanden sich zum Beispiel die meisten Ruffini-Körperchen solitär.

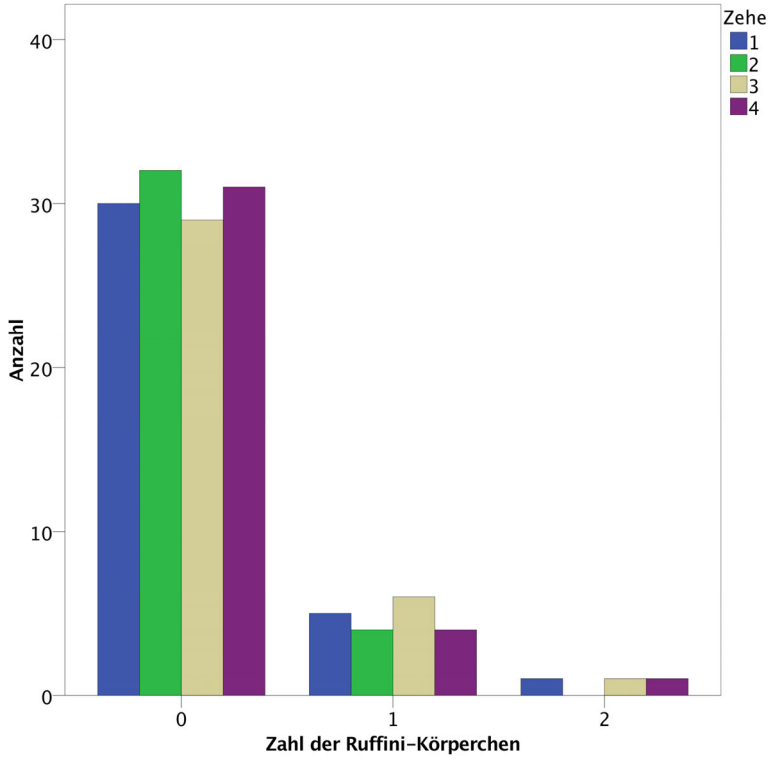

Diagramm 11: Zahl der Ruffini-Körperchen in Bezug zu den Zehenzwischenräumen

5. Abhängigkeit der Vater-Pacini Körperchen und Ruffini-Körperchen von der Topographie

Da die beobachteten Rezeptoren entweder einer Lage in Höhe der plantaren Platte (Ebene B) oder einer Lage weiter distal der plantaren Platte (Ebene A) zugeordnet wurden, wurde abschließend geprüft, ob das Auftreten der Propriosensoren von dieser Topographie abhängt. Hier sind im Vergleich Diagramm 1, 2 und 4 für Vater-Pacini-Körperchen zu sehen und Diagramm 5, 6 und 8 für Vater-Pacini-Körperchen. Tabelle 5 und 6 zeigen insgesamt 46 Vater-Pacini-Körperchen in Ebene A versus 40 in der Ebene B. Für Ruffini-Körperchen ergeben sich insgesamt 14 Ruffini-Körperchen in Ebene A versus 8 in Ebene B (siehe Tabelle 8 und 9).

Die Nullhypothese besagt, dass ihr Vorkommen von der Topografie unabhängig ist.

H5: Das Auftreten der Mechanorezeptoren ist von dieser Topographie abhängig.

H0(H5): Das Auftreten der Mechanorezeptoren ist von dieser Topographie unabhängig.

Die Daten sind Häufigkeiten aus zufälligen Stichproben. Die Angabe zur Topographie ist eine nominal-skalierter Variable. Zur Anwendung kommt der Chi-Quadrat-Unabhängigkeitstest

nach Pearson. Für Vater-Pacini-Körperchen betrug der zweiseitige asymptotische p-Wert 0,053 und für Ruffini-Körperchen 0,684. Demnach gibt es keine Abhängigkeit des Auftretens von der Topographie der Ebenen A und B.

5. Diskussion

Der Fokus der Untersuchung richtet sich auf die Hypothese, dass das Ligamentum metatarsale transversum profundum eine propriozeptiv versorgte Struktur ist. Es bietet sich für die sensorische Rückkopplung der Vorfußbelastung an, da es in alle Bewegungen in diesem Bereich involviert ist. Die neurosensorische Versorgung des Ligamentum metatarsale transversum profundum wurde mittels der vorhergehend genannten Materialien und Methoden betrachtet und anschließend tabellarisch und schematisch übersetzt. Außerdem wurden die Ergebnisse statistisch ausgewertet. Somit konnte das Ligamentum metatarsale transversum profundum und seine Umgebung in den Metatarsalräumen I-V zwischen den plantaren Platten auf Mechanorezeptoren untersucht und bewertet werden.

5.1 Ligamentum metatarsale transversum profundum - Anatomie und Mechanorezeptoren

Das Lig. metatarsale transversum profundum besteht aus dichtem, avaskulärem Bindegewebe, das sich als Stabilisator durch den Vorfuß zieht und die plantaren Platten untereinander verbindet. Es ist etwas lockerer gepackt als die plantare Platte selbst und somit in der Lichtmikroskopie von der bindegewebigen Struktur der plantaren Platte abzugrenzen. In den lichtmikroskopischen Untersuchungen in HE-Färbung imponiert das Band als kontinuierlich ziehende Bindegewebsstruktur, das zwischen der plantaren Platte und den Sehnen der Muskuli flexor digitorum longus und brevis entlangführt (Abb. 17). Dies stimmt auch mit Stainsby et al. (1997) überein, die das Band ebenfalls als ein kontinuierliches Band festen ligamentären Gewebes beschreiben, das durch den Vorfuß zieht. Im Verhältnis zur plantaren Platte wird es als "dazwischenfahrendes", intervenierendes Band bezeichnet. Zusammen werden diese beiden Strukturen als Quertraverse ("Transverse tie-bar") benannt.

Die erste Frage dieser Arbeit lautet, ob das Lig. metatarsale transversum profundum eine propriozeptiv versorgte Struktur ist: Das Lig. metatarsale transversum profundum weist in seinem bindegewebigen Apparat keine Mechanorezeptoren auf. Dies zeigen die in HE gefärbten Präparate. Somit ist das Ligamentum metatarsale transversum profundum keine propriozeptiv versorgte Struktur. Bei dem Ligamentum metatarsale transversum profundum handelt es sich, wie bereits beschrieben, um dichtes, avaskuläres Bindegewebe. In der Studie von E. Haggert et al. (2005) weisen Bänder des Handgelenkes, die hauptsächlich aus avaskulärem Kollagen bestehen, keinerlei Innervation auf, wobei gut vaskularisierte Bänder eine hohe Innervationsdichte beinhalten. Es besteht eine positive Korrelation zwischen

Vaskularisierung und Innervation. Somit ist davon auszugehen, dass das Ligamentum metatarsale transversum profundum als avaskuläres Ligament ohne direkte Innervation durch Mechanorezeptoren eine Struktur ist, die den Vorfuß passiv verspannt. Es dehnt sich auf Druck, steuert jedoch nicht selbstständig dem Druck entgegen (Hagert et al., 2005).
Das Band gibt also bei Dehnung und Belastung kein Feedback über die Bewegungsabläufe.

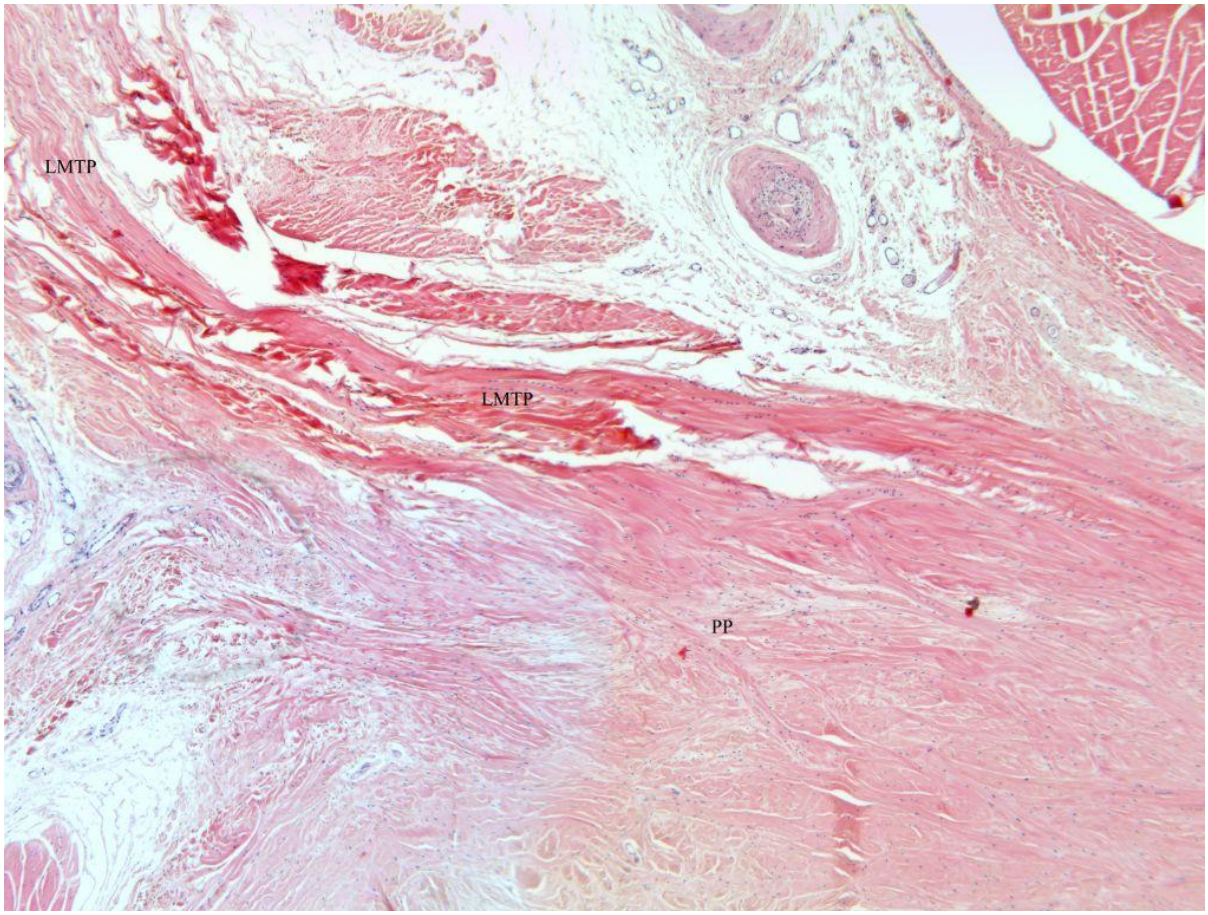

Abb. 17: Das Ligamentum metatarsale transversum profundum (LMTP) als feste Bindegewebsstruktur und plantare Platte (PP). Körperspender 105/13 MFK 3/4 B re

5.2 Mechanorezeptoren in den Intermetatarsalräumen

Weiterhin stellt sich die Frage, ob in der Umgebung des Ligamentum metatarsale transversum profundum propriozeptive Endorgane zu finden sind: Es finden sich Vater-Pacini-Körperchen und Ruffini-Körperchen im angrenzenden Bindegewebe der Intermetatarsalräume. Bei einem Körperspender (Körperspender 02/14 Re IMT 4/5 Ebene A) ist auch ein Golgi-Mazzoni-Körperchen vorhanden. Freie Nervenenden konnten nicht identifiziert werden. Somit ist auch die Frage nach den Mechanorezeptoren im Intermetatarsalraum beantwortet. Ergänzend

erfolgt eine Beschreibung der Lokalisation der Mechanorezeptoren. Teilweise ist eine klare lokale Verteilung der einzelnen Mechanorezeptoren festzustellen.

5.2.1 Vater-Pacini-Körperchen- Lokalisation

Vater-Pacini-Körperchen werden an ihrer lamellenartigen Struktur, bestehend aus mehreren Schichten, in ovaler oder elliptoider Form identifiziert (Abb. 18- Cauna and Mannan, 1958; Freeman and Wyke, 1967; Wyke, 1967).

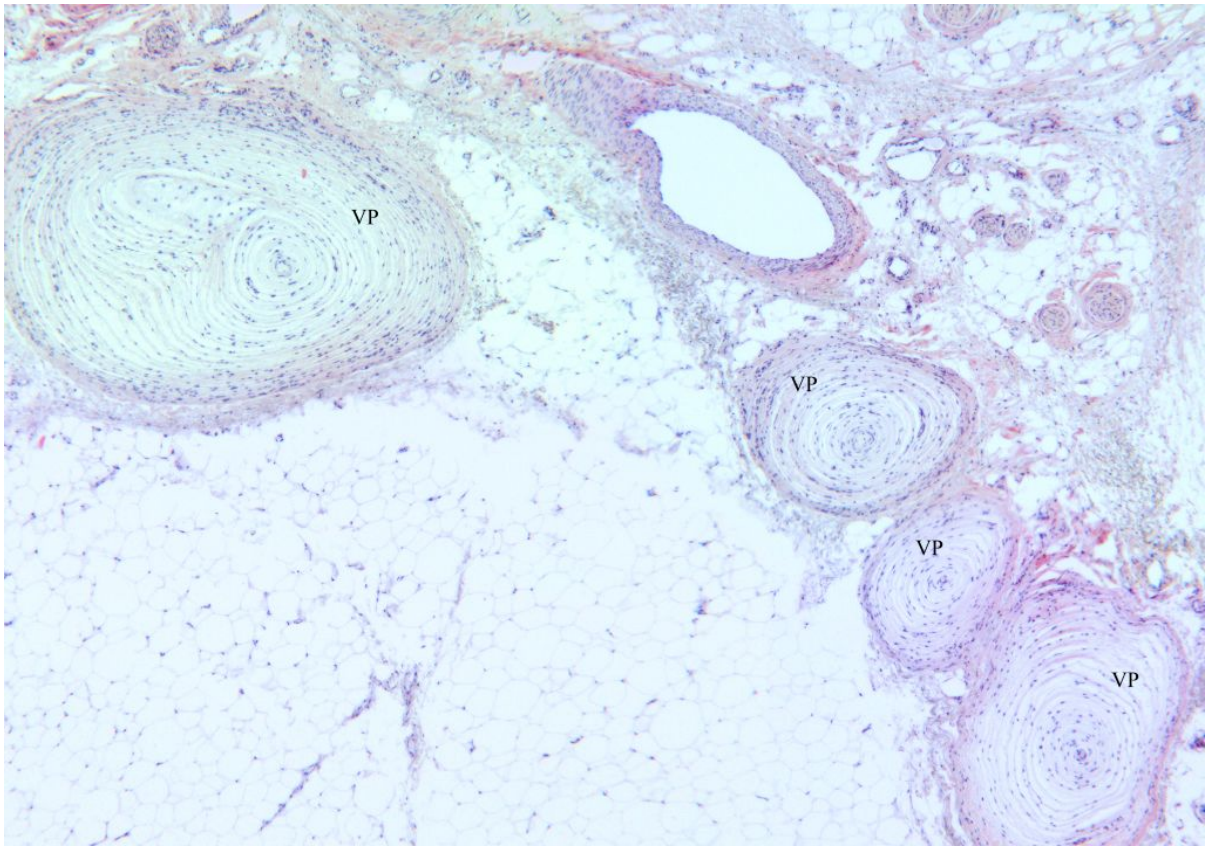

Abb. 18: Vier Vater-Pacini-Körperchen (VP) im umliegenden Gewebe unter dem Lig. metatarsale transversum profundum. Körperspender 41/13 MFK 3/4 A re

Die Lokalisation der Vater-Pacini-Körperchen befindet sich hauptsächlich um die Gefäß-Nerven-Straße der Aa. metatarsales plantares (siehe Tabelle 4 und Abb. 15, 16, 19). Die Vater-Pacini-Körperchen lagern sich um die Aa. metatarsales plantares und ihre begleitenden Venen sowie die Nn. digitales plantares im Bindegewebe (Abb. 19). Es wurden 54 Vater-Pacini-Körperchen in direkter Nähe der Gefäß-Nerven-Straße gezählt und 25 Vater-Pacini-Körperchen lagen in relativer Nähe der Gefäß-Nerven-Straße (siehe Tabelle 4). Nur in wenigen Präparaten fanden sich versprengte Vater-Pacini-Körperchen im Bereich des

umgebenden Fettgewebes abseits der Gefäß-Nervenstraße (19 Vater-Pacini-Körperchen). Bojsen-Moller and Flagstad (1976) bestätigen diese Beobachtung. Auch sie beschreiben Vater-Pacini-Körperchen vereinzelt und gehäuft entlang der Digitalnerven und der Gefäße in einer Belastungszone unter dem Ligamentum metatarsale transversum profundum. Vereinzelt finden auch sie die Vater-Pacini-Körperchen im Bereich der deckenden Fettkörper und des umgebenden Bindegewebes.

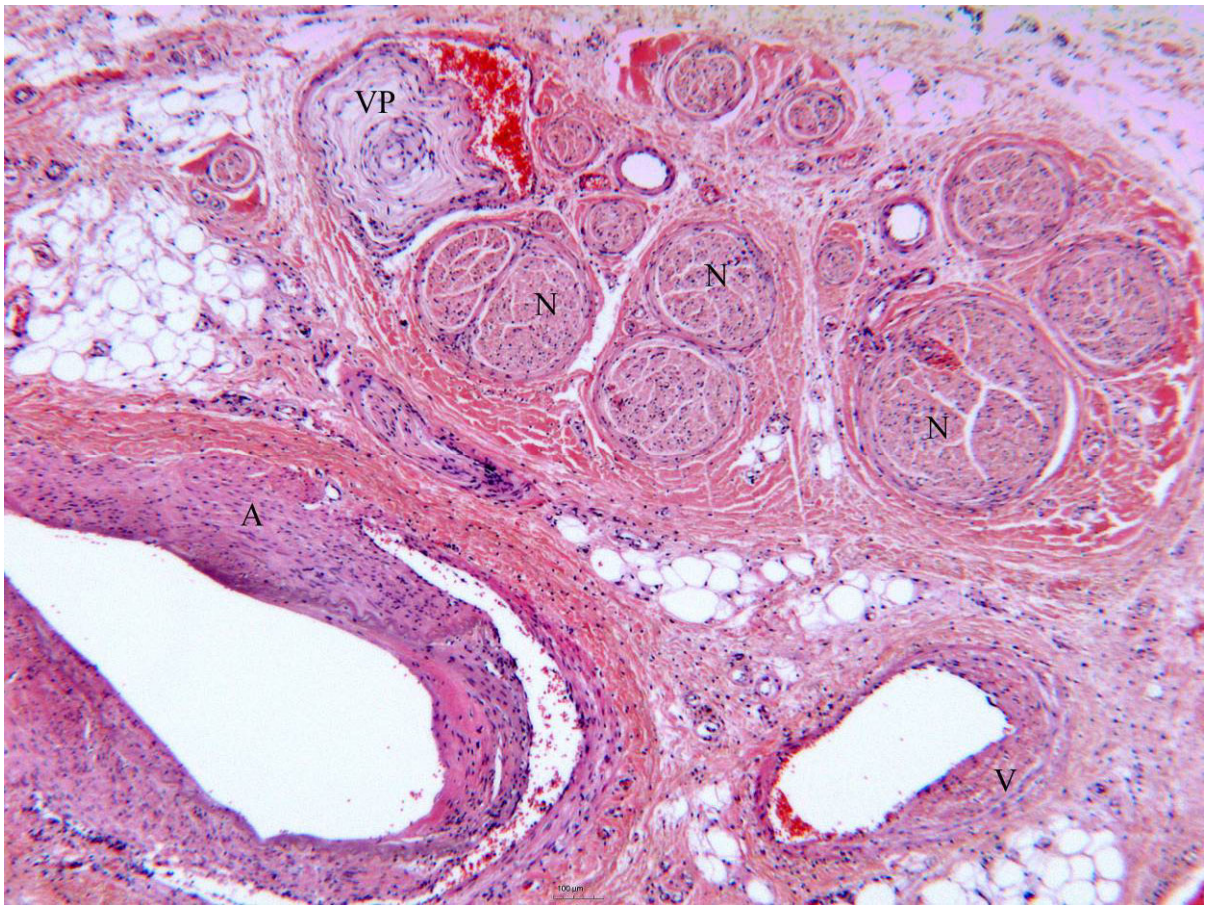

Abb. 19: Vater-Pacini-Körperchen (VP) in enger Lagebeziehung zu Nerven (N) und Begleitarterien (A)/Venen (V) der Aa. metatarsales plantares. Körperspender 02-14 IMT 2/3 A Re

Auch Cauna and Mannan (1958) sehen die Vater-Pacini-Körperchen in enger Lagebeziehung zu den großen Arterien an der Hand. Dies passt weiterhin zu der Beobachtung, dass eine hohe Vaskularisierung eine höhere Innervationsdichte zeigt (Hagert et al., 2005).

Studien des Bandkapselapparates an der Hüfte ergeben, dass in Bereichen hoher Belastung eine höhere Innervationsdichte besteht (Gardner, 1948). Hillstrom et al. untersuchen in einer Studie die Hauptbelastungszonen des Fußes beim Menschen. Obwohl die Hauptbelastungszonen des Fußes beim Menschen ganz individuell von möglichen

Fußdeformitäten (Pes planus, rectus, cavus) oder Fehlhaltungen geprägt sind, ist die Hauptbelastungszone des Vorfußes auf den Bereich um das Köpfchen des Os metatarsale II definiert, dicht gefolgt von Köpfchen des Os metatarsale III (Hillstrom, 2013). Nach Bojsen-Moller et al. (Bojsen-Moller and Flagstad, 1976) finden sich Vater-Pacini-Körperchen gehäuft in Bereichen der höchsten Gewichtsbelastungszone sowohl beim Zehenspitzenstand als auch in Normalposition. In dieser Arbeit wurde gezeigt, dass die Anzahl der Vater-Pacini-Körperchen in den Intermetatarsalräumen 2/3 und 3/4 am größten ist. Diese Intermetatarsalräume liegen in der höchsten Gewichtsbelastungszone des Vorfußes. In Bezug auf Diagramm 9 waren 16 Vater-Pacini-Körperchen im IMT 1/2 vorhanden, im IMT 2/3 insgesamt 32 VP, im IMT 3/4 31 VP und im IMT 4/5 21 Vater-Pacini-Körperchen. Man kann damit von einer positiven Korrelation der Belastung mit der Anzahl an Vater-Pacini-Körperchen ausgehen. Betrachtet man den linken und den rechten Fuß solitär, bestätigt sich diese Beobachtung. Auch hier war die Anzahl der Vater-Pacini-Körperchen in den Intermetatarsalräumen 2/3 und 3/4 am höchsten (siehe Tabelle 5 und 6, Diagramm 1 und 2). Diese Beobachtung ist jedoch laut Statistik nicht signifikant. H0(H4): Das Auftreten der Propriosensoren ist unabhängig von einem Bezug zu den Zehen (asymptotische Signifikanz p= 0,410 im Chi-Quadrat-Unabhängigkeitstest nach Pearson). Es lässt sich jedoch vermuten, dass die Fallzahl der untersuchten Füße und somit die gefundene Menge an Mechanorezeptoren zu niedrig ist. Dieser Faktor ist erheblich relevant für die statistische Untersuchung, die bei niedrigen Fallzahlen keine klare Aussage über die tatsächliche Signifikanz geben kann. Somit wäre die vorhergehende These, dass es Unterschiede in der Anzahl der Verteilung der Mechanorezeptoren in den Zehenzwischenräumen gibt, mit einer höheren Anzahl an Vorfüßen zu überprüfen. Es lässt sich trotz nicht korrelierender Statistik vermuten, dass die Propriozeption, vermittelt durch Vater-Pacini-Körperchen, besonders wichtig im mittleren Bereich des Vorfußes ist. So ist eine besonders gute Tiefensensibilität im Stand gewährleistet.

5.2.2 Vergleich Vater-Pacini-Körperchen rechter und linker Fuß

Den Tabellen 5 und 6 sowie den Diagrammen 3 und 4 kann man entnehmen, dass die linken Vorfüße mit ihren Intermetatarsalräumen mehr Vater-Pacini-Körperchen enthalten, als die rechten Vorfüße. Es wurden in den Intermetatarsalräumen linker Füße insgesamt 55 Vater-Pacini-Körperchen gefunden und in den Intermetatarsalräumen der rechten Füße 31 Vater-Pacini-Körperchen. Auch hier spricht die Statistik gegen diese Beobachtungen, sodass folgendes nur Vermutungen sein können, die ebenfalls mit einer Erhöhung der Fallzahlen

überprüft werden müssten. Die Nullhypothese H0(H3) wird nicht verworfen (Chi-Quadrat-Unabhängigkeitstest nach Pearson mit Vater-Pacini-Körperchen p-Wert 0,097 und Ruffini-Körperchen p=0,897). Demnach gibt es laut Statistik keine Seitenabhängigkeit der Mechanorezeptoren.
85-90 Prozent der Menschen werden als Rechtshänder bezeichnet. Somit ist bei den meisten Menschen der linke Fuß das Standbein und der rechte Fuß das Spielbein (homogene Lateralität). Die höhere Anzahl der Vater-Pacini-Körperchen im Bereich des linken Vorfußes könnte durch eine häufigere Belastung des linken Fußes erklärt werden. Der rechte Fuß hingegen wird hauptsächlich beim Gang und beim geraden Stehen belastet. Leider ist unbekannt, ob die Körperspender den Links- oder Rechtshändern angehörten. Diese Hypothese könnte überprüft werden.

5.2.3 Vater-Pacini-Körperchen-Vergleich Schnittebenen A und B

Wenn alle Vater-Pacini-Körperchen der Ebene A und alle Vater-Pacini-Körperchen der Ebene B aus allen Intermetatarsalräumen zusammengefasst werden, ergibt sich in Bezug auf Tabelle 5 und 6 sowie Diagramm 4 eine Mehrverteilung der Vater-Pacini-Körperchen in der Ebene A und somit im proximalen Anteil der plantaren Platte. Betrachtet man die einzelnen Intermetatarsalräume (Diagramm 1 und 2), zeigt sich keine Tendenz in Bezug auf die Anzahl der Vater-Pacini-Körperchen in den Ebenen A und B. Um eine klare Häufigkeitsverteilung in Bezug auf die Ebenen festzustellen, müssten die Vater-Pacini-Körperchen auch in den einzelnen Intermetatarsalräumen eine höhere Mengenanzahl aufweisen. Somit ergibt sich kein eindeutiger Unterschied zwischen der Mengenanzahl der Vater-Pacini-Körperchen in den Ebenen A und B. Dies bestätigt die statistische Auswertung mit der Nullhyothese H0(H5). Es gibt keine Abhängigkeit des Auftretens von der Topographie, bzw. von der Schnittebene A und B.

5.2.4 Vater-Pacini-Körperchen bei Diabetes mellitus

Bei dem Körperspender 02/14 fanden sich trotz einer Diabetes mellitus-Erkrankung Vater-Pacini-Körperchen (11 VP-Körperchen im rechten Fuß, Tabelle 7). Der Schweregrad und die Dauer dieser Erkrankung ist unbekannt. Außerdem ist die Betrachtung eines Körperspenders nicht ausreichend aussagekräftig. Demnach kann hier keine allgemeingültige Aussage getroffen werden, ob bei Patienten mit Diabetes mellitus die Anzahl der Mechanorezeptoren von der Erkrankung unbeeinflusst bleibt. Man kann aber feststellen, dass auch bei Diabetes mellitus Vater-Pacini-Körperchen vorhanden sind.

5.2.5 Verteilung Vater-Pacini-Körperchen Körperspender 71/11 (ältester Körperspender)

Betrachtet man den mit 97 Jahren ältesten Körperspender, wurden hier 11 Vater-Pacini-Körperchen gesehen. Tabelle 3 zeigt im Vergleich, dass andere Körperspender jüngeren Alters mehr oder weniger Vater-Pacini-Körperchen pro Fuß aufweisen. Es zeigt sich keine altersabhängige Abnahme oder Zunahme der Mechanorezeptoren, da die Altersstruktur zwischen 72-97 Jahren zu ähnlich ist.

5.2.6 Ruffini-Körperchen- Lokalisation

Die Ruffini-Körperchen werden je nach Schnittebene kugel- oder eiförmig in die Länge gezogen, umgeben von einer feinen Bindegewebskapsel beschrieben (Freeman and Wyke, 1967). Die Ruffini-Rezeptorzellen sind in Gruppierungen von 3-4 Körperchen anzutreffen. Die Kapsel besteht aus ein bis zwei Lagen von Bindegewebszellen, die tangential angeordnet sind. Auf einer Seite der Kapsel befindet sich eine Einbuchtung (Hilum), die eine bohnenförmige Erscheinung vermittelt. Hier dringt ein myelinisiertes Axon ein und spaltet sich in drei bis vier unmyelinisierte Äste auf, die sich in weitere Filamente verzweigen. Die kapsuläre Oberfläche wird von feinen Blutgefäßen durchbrochen, die diesen Mechanorezeptor ebenfalls charakteristisch machen.

Insgesamt 25 Ruffini-Körperchen wurden angrenzend oder in direkter Nähe der Sehnenscheiden hauptsächlich unterhalb des Ligamentum metatarsale transversum profundum gesehen (siehe Abb. 20). Hiervon lagen zwei Ruffini-Körperchen in der Faserschicht der plantaren Platte. Die relativ niedrige Anzahl der detektierten Ruffini-Körperchen im Vergleich zu Pacini-Körperchen lässt sich wie folgt deuten. Die Anzahl von Ruffini-Körperchen nimmt im Alter signifikant ab (Rein 2012). Schon ab einem Alter von 60 Jahren zeigt sich fast eine Halbierung der vorhandenen Ruffini-Körperchen im Vergleich zu einem 38-jährigen Menschen. Der jüngste Körperspender in dieser Arbeit war 72 Jahre. Außerdem limitiert die variable Konfiguration der Ruffini-Körperchen eine genaue Identifikation des Mechanorezeptors (Halata 1977, Rein 2015).

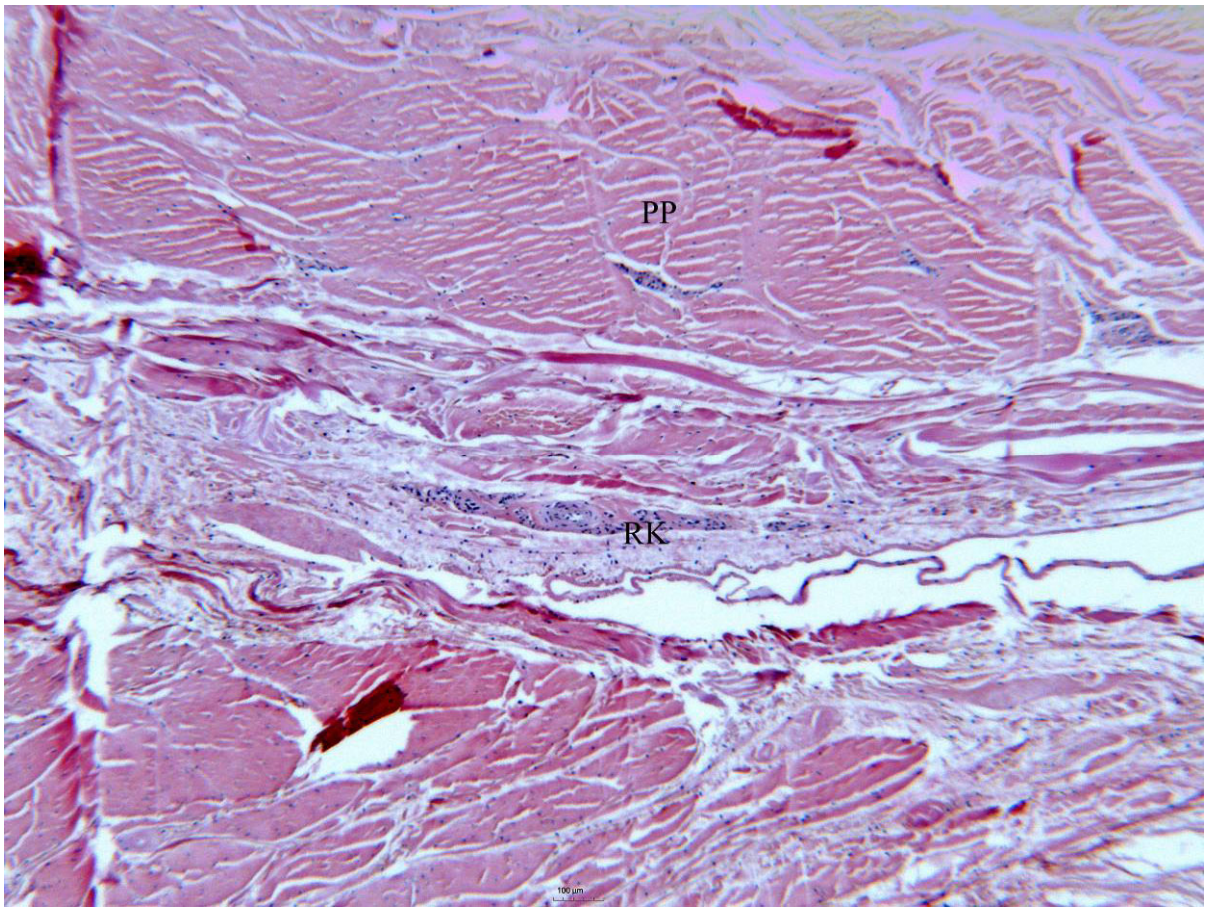

Abb. 20: Ruffini-Körperchen (RK) unter der plantaren Platte (PP) im Bindegewebe gelegen.

Körperspender 39/11 MFK 2/3 A Li

Ruffini-Körperchen als sich langsam adaptierende Dehnungsrezeptoren werden in verschiedenen Studien in Gelenken und Bändern gefunden. In einer Studie wird die plantare Faszie auf Mechanorezeptoren untersucht (Stecco et al. 2012). Die plantare Faszie zeigt sich gut innerviert. Es finden sich Ruffini- und Vater-Pacini-Körperchen speziell im Bereich der Insertionsstellen der Muskeln an der plantaren Faszie. In Gelenken beobachten andere Studiengruppen Ruffini-Körperchen hauptsächlich im Stratum fibrosum der Gelenkkapseln (Halata 1977) oder in Zwischengelenksscheiben (Asaki 2006). Rein et al. sehen ebenfalls viele Ruffini-Körperchen in den Kollateralbändern der Großzehe oder in Ligamenten der Handwurzel (Rein 2012, 2015). Am Beispiel des volaren radioulnaren Ligamentes zeigt sich, dass dieses Band mit vielen Ruffini-Körperchen eine wichtige Rolle bei der Bestimmung der Gelenkposition und für die neuromuskuläre Stabilität wichtig ist (Rein S. 2015). Bänder mit besonders vielen Mechanorezeptoren seien zwingend zu schonen bei operativen Eingriffen.
In dieser Arbeit sind Ruffini-Körperchen in direkter Nähe der Sehnenscheiden der Mm. flexor digitorum longus und brevis und der plantaren Platte zu sehen. Somit ist die plantare Platte an

der Propriozeption der Metatarsophalangealgelenke beteiligt. Der Nachweiß der Ruffini-Körperchen in der Nähe der Sehnenscheiden bestätigt auch hier ein neurosensorisches Feedback für die neuromuskuläre Gelenkstabilität.
Ruffini-Körperchen lagern sich dem lateralen und medialen Bereich des Intermetatarsalraumes an (Sehnenscheiden, plantare Platte, siehe Abb. 15 und 16). Zentral über dem Ligamentum metatarsale transversum profundum sind sie nicht zu finden.
Betrachtet man das Diagramm 9 zeigt sich keine eindeutige Tendenz der Ruffini-Körperchen zu einem Intermetatarsalraum. Im IMT 1/2 wurden insgesamt 7 Ruffini-Körperchen gesehen, 4 RK im IMT 2/3, 8 RK im IMT 3/4 und 6 Ruffini-Körperchen im IMT 4/5.
Zwar werden die meisten Ruffini-Körperchen im IMT 3/4 gezählt, jedoch ist der Mengenunterschied der Ruffini-Körperchen nicht signifikant, was auch statistisch bestätigt wird (H0(H4)).

5.2.7 Ruffini-Körperchen im rechten und linken Fuß

Insgesamt fanden sich in Präparaten des rechten Fußes 11 Ruffini-Körperchen und im linken Fuß ebenfalls 11 Ruffini-Körperchen. Sowohl der rechte als auch der linke Fuß wiesen insgesamt 10 Präparate mit Ruffini-Körperchen auf (Diagramm 7). Es besteht demnach kein Unterschied zwischen dem rechten und linken Fuß. Dies kann darauf hindeuten, dass sich Ruffini-Körperchen als Dehnungsrezeptoren anders als Vater-Pacini-Körperchen nicht druckabhängig verteilen. Im rechten Fuß traten Ruffini-Körperchen gehäuft in den Intermetatarsalräumen 1/2 und 4/5 auf, während im linken Fuß die Ruffini-Körperchen unterschiedlich auf die Intermetatarsalräume verteilt waren (siehe Diagramm 7). Somit ergab sich kein eindeutiges Verteilungsmuster. Dies besagt auch die statistische Betrachtung H0(H3).

5.2.8 Ruffini-Körperchen- Vergleich Schnittebenen A und B

Sowohl Tabelle 8 und 9 als auch Diagramm 8 zeigen im rechten und linken Fuß mehr Ruffini-Körperchen in der Ebene A als in der Ebene B (rechter Fuß Ebene A insgesamt 8 Ruffini-Körperchen gegenüber Ebene B mit 3 Ruffini-Körperchen, linker Fuß Ebene A 6 und Ebene B 5 Ruffini-Körperchen). Dies stimmt auch mit der Beobachtung der Mengenverteilung der Vater-Pacini-Körperchen in den Ebenen A und B überein. Jedoch zeigen die Diagramme 5 und 6 im Vergleich der einzelnen Intermetatarsalräume ebenfalls keine Mehrheitstendenz zu Ebene A oder B. Somit findet man insgesamt mehr Ruffini-Körperchen in der Ebene A,

jedoch nicht auf die einzelnen Intermetatarsalräume bezogen. In der Statistik H0(H5) war diese Beobachtung ebenfalls nicht signifikant.

5.2.9 Ruffini-Körperchen bei Diabetes mellitus

Ruffini-Körperchen können bei der Diabetes mellitus-Erkrankung unbekannter Ausprägung ebenfalls detektiert werden (Tabelle 9 mit 3 Ruffini-Körperchen im rechten Fuß). Eine Aussage über den Einfluss einer solchen Erkrankung auf die Mechanorezeptoren kann man auch hier aus oben genannten Gründen (siehe Vater-Pacini-Körperchen bei Diabetes mellitus) nicht treffen.

5.2.10 Verteilung Ruffini-Körperchen Körperspender 71/11 (ältester Körperspender)

Es wurden keine Ruffini-Körperchen in Präparaten des rechten Fußes des ältesten Körperspenders gesehen (Tabelle 10). Jedoch sind bei den anderen Körperspendern in einzelnen Füßen auch keine Ruffini-Körperchen zu finden (Tabelle 7). Somit kann hier keine Abnahme der Ruffini-Körperchen im Alter gezeigt werden und diese These von Rein et al. (2012) nicht bestätigt werden. Hier müssten jüngere Körperspender im Vergleich zu älteren Körperspendern gesetzt werden.

5.2.11 Kartografierung der Vater-Pacini-Körperchen und Ruffini-Körperchen im Vorfuß

Die Mechanorezeptoren wurden ergänzend durch Summation topographisch kartografiert. Abbildung 15 und 16 zeigen die lokale Verteilung der Vater-Pacini-Körperchen und Ruffini-Körperchen in den Präparaten in Bezug auf die Gefäß-Nerven-Straße, die plantaren Platten und das Ligamentum metatarsale transversum profundum (siehe auch Anhang vergrößert Seite 70 und 71). Die Summation und Eintragung in die Kartierung verdeutlichen das Verteilungsmuster der Mechanorezeptoren. Die Vater-Pacini-Körperchen sind unterhalb des Lig. metatarsale transversum profundum um die Gefäß-Nerven-Straße lokalisiert (rot). Ruffini-Körperchen sind hauptsächlich in lateralen Anteilen der Intermetatarsalräume an den Sehnenscheiden lokalisiert und liegen vereinzelt zusätzlich an den plantaren Platten (blau).

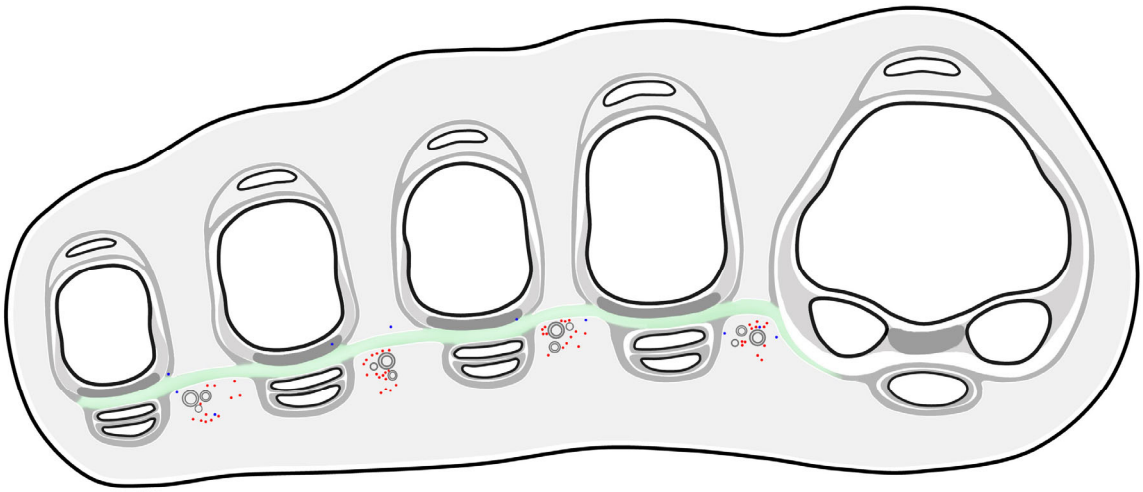

Abb. 15 Linker Fuß: Grafische Darstellung aller Vater-Pacini-Körperchen (rot) und Ruffini-Körperchen (blau) in den Intermetatarsalräumen. Das Ligamentum metatarsale transversum profundum als grüne Struktur zwischen den Metatarsalköpfchen.

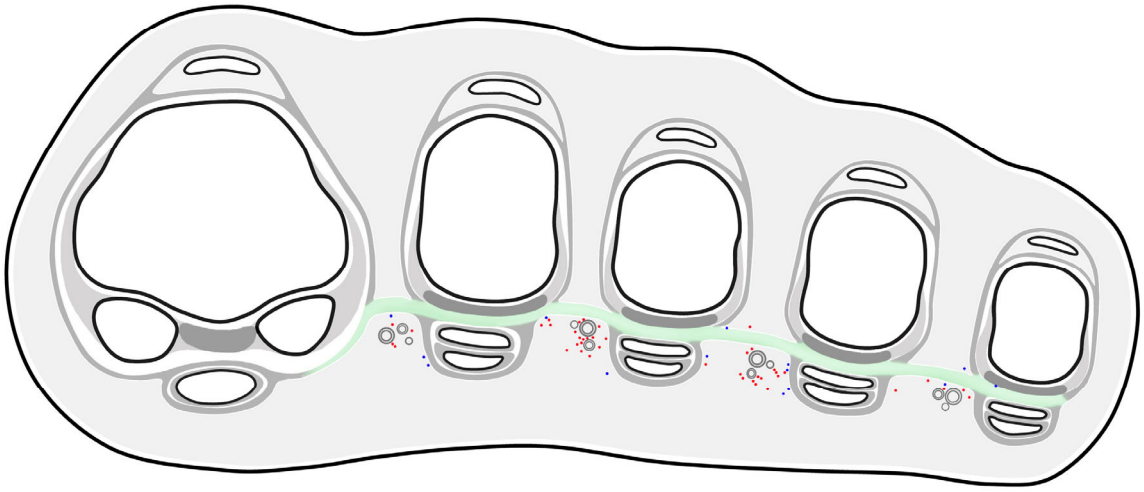

Abb. 16 Rechter Fuß: Grafische Darstellung aller Vater-Pacini-Körperchen (rot) und Ruffini-Körperchen (blau) in den Intermetatarsalräumen. Das Ligamentum metatarsale transversum profundum als grüne Struktur zwischen den Metatarsalköpfchen.

5.3 Konsequenzen der Anatomie in der Chirurgie

Das Ligamentum metatarsale transversum profundum ist ein Band ohne eigene Innervation durch Mechanorezeptoren und verspannt somit passiv den Vorfuß. Falls ein behandelnder Chirurg zum Beispiel bei einem Hallux valgus die Indikation zu einem operativen Verfahren mit Durchtrennung des Ligamentum metatarsale transversum profundum gestellt hat, kann dies ohne eine negative Auswirkung auf eine sensorische, propriozeptive Rückkopplung durchgeführt werden. Mit der Durchtrennung des Bandes verletzt man im Ligamentum metatarsale transversum profundum keine Mechanorezeptoren und stört somit keine sensorisch geprägte Rückkopplung. Jedoch sollte man das Band bei dem dorsalen Zugang mittig durchtrennen und somit die lateral und medial liegenden Mechanorezeptoren, wie Ruffini-Körperchen, schonen. Außerdem darf das Weichteilgewebe unterhalb des Bandes nicht verletzt werden, da dort die Vater-Pacini-Körperchen rund um die Gefäß-Nerven-Straße angesiedelt sind. Wie bereits in der Einleitung erwähnt, hat eine Durchtrennung des Ligamentum metatarsale transversum profundum eine starke Instabilität in den kleinen Metatarsophalangealgelenken zur Folge und ist unverzichtbar bei der Aufrechterhaltung der Knochenausrichtung beim Gang und der mediolateralen Stabilität. Dies hatten bereits einige Forschungsgruppen, wie G.D. Stainsby et al. (1997), Wang et al. (2014), Duo Wai-Chi Wong (2013) etc. in mehreren Studien bewiesen. Somit sollte vor jeder Operation am Fuß mit Auswirkung auf die Bandstabilität des Ligamentum metatarsale transversum profundum der Bennefit gegenüber dem Verlust der Stabilität in den Metatarsophalangealgelenken abgewogen werden. Jedoch wird zum Beispiel bei der Chevron-Osteotomie nicht nur das Ligamentum metatarsale transversum profundum durchtrennt, sondern ebenfalls ein erheblicher Weichteilschaden verursacht. Beim lateralen Release erfolgt der Zugang durch einen dorsalen Hautschnitt in den ersten Interdigitalraum bis auf die Sehne des Musculus adductor hallucis. Nach Abtrennung der Sehne von der lateralen Kante des fibularen Sesambeins und der Grundphalanx erfolgt die Durchtrennung des Ligamentum metatarsale transversum profundum am fibularen Sesambein. Bei der Durchtrennung der Sehne des M. adductor hallucis und des Ligamentum metatarsale transversum profundum wird das meiste Weichteilgewebe im Interdigitalraum geschädigt. Hier ist besondere Vorsicht geboten, dass die Gefäß-Nerven-Straße der Aa. metatarsales plantares und der Nn. digitales plantares nicht verletzt werden. In diesem Bereich sind, wie oben beschrieben, gehäuft die Vater-Pacini-Körperchen anzutreffen. Ebenfalls können Ruffini-Körperchen bei der Durchtrennung der M.

adductor hallucis-Sehne zerstört werden. Auch die Indikation zur operativen Therapie des Morton-Neuroms mit dem Zugang durch den Fußrücken sollte zurückhaltend gestellt werden. Mittlerweile wird die Durchtrennung des Ligamentum metatarsale transversum profundum wegen der statischen Komplikationen weitestgehend vermieden und es wird sich auf die Entfernung ödematösen Gewebes beschränkt.

5.4 Limitation der Studie

Es gibt eine hohe morphologische Variabilität von Mechanorezeptortypen. Dies haben bereits einige Studien beschrieben (u.a. Halata 1977, Rein 2015). Die Untersuchung der einzelnen Mechanorezeptoren und Klassifikation ist durch die Lichtmikroskopie und Färbemethode in HE limitiert. Somit konnten vermutlich nicht alle Mechanorezeptoren erfasst werden. Besonders Ruffini-Körperchen zeichnen sich durch hohe morphologische Variabilität aus. Vater-Pacini-Körperchen sind durch ihre charakteristische Form sehr gut zu erkennen, sodass die Mengenangaben in dieser Arbeit repräsentativ sind. Jedoch war die Fragestellung in dieser Dissertation nicht auf eine Mengenangabe der Mechanorezeptoren bezogen, sondern auf die allgemeingültige These, ob Mechanorezeptoren im Ligamentum metatarsale transversum profundum und seiner Umgebung vorhanden sind oder nicht. Eine weiterführende Untersuchung mittels Immunhistochemie kann die Frage nach der Mengenverteilung der Mechanorezeptoren intensivieren. Die Erhöhung der Fallzahlen kann ergänzend die statistische Relevanz erhöhen.

6. Schlussfolgerungen

Das Ligamentum metatarsale transversum profundum ist ein Band, bestehend aus einer kontinuierlich ziehenden Bindegewebsstruktur, das zwischen den plantaren Platten und den Sehnen der Musculi flexor digitorum longus und brevis entlangführt. Es weist in seinem bindegewebigen Apparat keine Mechanorezeptoren auf und ist somit keine propriozeptiv versorgte Struktur. Mechanorezeptoren, wie Vater-Pacini-Körperchen und Ruffini-Körperchen, finden sich im angrenzenden Bindegewebe der Intermetatarsalräume und den plantaren Platten.

Die Vater-Pacini-Körperchen sind hauptsächlich um die Gefäß-Nerven-Straßen der Aa. metatarsales plantares lokalisiert und liegen alle unterhalb (plantar) des Ligamentum metatarsale transversum profundum. Im Vergleich mit allen Intermetatarsalräumen des Vorfußes sind in den Intermetatarsalräumen 2/3 und 3/4 die meisten Vater-Pacini-Körperchen zu verzeichnen. Diese Beobachtung lässt sich in Bezug zu der Erkenntnis setzen, dass in Bereichen hoher Belastung generell eine höhere Innervationsdichte besteht. Die Hauptbelastungszonen des Vorfußes wurden auf den Bereich um das Köpfchen des Os metatarsale II definiert, dicht gefolgt vom Köpfchen des Os metatarsale III (Hillstrom, 2013). Somit ist die Propriozeption, vermittelt durch Vater-Pacini-Körperchen, besonders wichtig im mittleren Bereich des Vorfußes. Da ebenfalls eine höhere Innervationsdichte durch Vater-Pacini-Körperchen im linken Vorfuß (Standbein) festzustellen ist, kann auch hier von einer positiven Korrelation der Belastung mit der Anzahl an Vater-Pacini-Körperchen ausgegangen werden. Dies ist jedoch nicht statistisch untermauert.

Ruffini-Körperchen wurden in direkter Nähe der Sehnenscheiden der Mm. flexor digitorum longus und brevis und der plantaren Platte gesehen. Somit ist die plantare Platte an der Propriozeption der Metatarsophalangealgelenke beteiligt. Der Nachweis der Ruffini-Körperchen in der Nähe der Sehnenscheiden bestätigt auch hier ein neurosensorisches Feedback für die neuromuskuläre Gelenkstabilität. Ruffini-Körperchen sind lateral und medial im Bereich der Intermetatarsalräume angesiedelt. Zentral über dem Ligamentum metatarsale transversum profundum sind keine Ruffini-Körperchen vorhanden. Eine schwerpunktmäßige Mengenverteilung auf einzelne Intermetatarsalräume wurde im Gegensatz zur beobachteten Verteilung der Vater-Pacini-Körperchen in den Intermetatarsalräumen nicht gesehen. Es zeigte sich auch kein Unterschied in der Mengenverteilung der Ruffini-Körperchen im linken und rechten Fuß. Man kann spekulieren,

dass Ruffini-Körperchen als Dehnungsrezeptoren nicht mit der Vorfußbelastung in ihrer Anzahl korrelieren wie Vater-Pacini-Körperchen. Eine altersabhängige Ab- oder Zunahme der Mechanorezeptoren konnte hier nicht erkannt werden.

In der klinischen Praxis bedeuten diese Ergebnisse, dass in der Vorfußchirurgie die Durchtrennung des Ligamentum metatarsale transversum profundum als statisches Band keine Auswirkungen auf eine propriozeptive Rückkopplung hat, solange das umgebende Weichteilgewebe geschont wird. Die Durchtrennung des Bandes hat jedoch eine Instabilität in den kleinen Metatarsophalangealgelenken zur Folge (G.D. Stainsby et al. (1997), Wang et al. (2014), Duo Wai-Chi Wong (2013)).

7. Literatur- und Quellenverzeichnis

Asaki S., Sekikawa M., Kim YT., 2006. Sensory innervation of temporomandibular joint disk. J Orthop Surg (Hong Kong). 14(1):3-8.

Betts, L. O., 1940. Morton's Metatarsalgia: neuritis of the fourth digital nerve. Med J Aust 1:514-515.

Bojsen-Moller, F., Flagstad, K.E., 1976. Plantar aponeurosis and internal architecture of the ball of the foot. J. Anat. 121, 599–611.

Cauna, N., Mannan, G., 1958. The structure of human digital pacinian corpuscles (corpuscula lamellosa) and its functional significance. J Anat. 92(1):1-20.

Duo Wai-Chi Wong, M.Z., 2013. The Role of Deep Transverse Metatarsal Ligament on Hallux Valgus at Initial Push-off.

Fitzpatrick, R., McCloskey, D.I., 1994. Proprioceptive, visual and vestibular thresholds for the perception of sway during standing in humans. J. Physiol. 478 (Pt 1), 173–186.

Freeman, M.A., Dean, M.R., Hanham, I.W., 1965. The etiology and prevention of functional instability of the foot. J. Bone Joint Surg. Br. 47, 678–685.

Freeman, M.A., Wyke, B., 1967. The innervation of the knee joint. An anatomical and histological study in the cat. J. Anat. 101, 505–532.

Gardner, E., 1948. The innervation of the hip joint. Anat. Rec. 101, 353–371.

Graham, C.E., Graham, D.M., 1984. Morton's neuroma: a microscopic evaluation. Foot Ankle 5, 150–153.

Gu, Y.D., Liang, M.J., Li, Z.Y., 2014. Deep transverse metatarsal ligaments mechanical response during landing. J. Chem. Pharm. Res. Vol 6 Issue 4 p762.

Hagert, E., Forsgren, S., Ljung, B.-O., 2005. Differences in the presence of mechanoreceptors and nerve structures between wrist ligaments may imply differential roles in wrist stabilization. J. Orthop. Res. Off. Publ. Orthop. Res. Soc. 23, 757–763.

Halata Z., 1977. The ultrastructure of the sensory nerve endings in the articular capsule of the knee joint of the domestic cat (Ruffini corpuscles and Pacinian corpuscles). J Anat. 124(Pt 3):717-29.

Hillstrom, H. J., Song, J., Kraszewski, A. P., Hafer, J. F., Mootanah, R., Dufour, A. B., Deland, J. T. 2013. Foot Type Biomechanics Part 1: Structure and Function of the Asymptomatic Foot. Gait Posture, 37(3), 445–451.

Johnston, R.B., Smith, J., Daniels, T., 1994. The plantar plate of the lesser toes: an anatomical study in human cadavers. Foot Ankle Int. 15, 276–282.

Kasparek, M., Schneider, W., 2013. Surgical treatment of Morton's neuroma: clinical results after open excision. Int. Orthop. 37, 1857–1861.

Kavounoudias, A., Roll, R., Roll, J.P., 2001. Foot sole and ankle muscle inputs contribute jointly to human erect posture regulation. J. Physiol. 532, 869–878.

Michelson, J.D., Hutchins, C., 1995. Mechanoreceptors in human ankle ligaments. J. Bone Joint Surg. Br. 77, 219–224.

Rein, S., Hagert, E., Hanisch, U., Lwowski, S., Fieguth, A., Zwipp, H., 2013a. Immunohistochemical analysis of sensory nerve endings in ankle ligaments: a cadaver study. Cells Tissues Organs 197, 64–76.

Rein, S., Hanisch, U., Zwipp, H., Fieguth, A., Lwowski, S., Hagert, E., 2013b. Comparative analysis of inter- and intraligamentous distribution of sensory nerve endings in ankle ligaments: a cadaver study. Foot Ankle Int. 34, 1017–1024.

Rein S, Semisch M, Garcia-Elias M, Lluch A, Zwipp H, Hagert E., 2015. Immunohistochemical Mapping of Sensory Nerve Endings in the Human Triangular Fibrocartilage Complex. Clin Orthop Relat Res. 473(10):3245-53.

Sarrafian, S., 1983. Anatomy of the Foot and Ankle: descriptive, topographic, functional. JB Lippincott, Philadelphia.

Schneider, W., 2013. Distal soft tissue procedure in hallux valgus surgery: biomechanical background and technique. Int. Orthop. 37, 1669–1675.

Schultz, R.A., Miller, D.C., Kerr, C.S., Micheli, L., 1984. Mechanoreceptors in human cruciate ligaments. A histological study. J. Bone Joint Surg. Am. 66, 1072–1076.

Solomonow, M., 2006. Sensory-motor control of ligaments and associated neuromuscular disorders. J. Electromyogr. Kinesiol. Off. J. Int. Soc. Electrophysiol. Kinesiol. 16, 549–567.

Stainsby, G.D., 1997. Pathological anatomy and dynamic effect of the displaced plantar plate and the importance of the integrity of the plantar plate-deep transverse metatarsal ligament tie-bar. Ann. R. Coll. Surg. Engl. 79, 58–68.

Stecco C., Corradin M., Macchi V., Morra A., Porzionato A., Biz C., De Caro R., 2013. Plantar fascia anatomy and its relationship with Achilles tendon and paratenon. J Anat. 223(6):665-76.

Van Deursen, R.W., Simoneau, G.G., 1999. Foot and ankle sensory neuropathy, proprioception, and postural stability. J. Orthop. Sports Phys. Ther. 29, 718–726.

Wang, B., Guss, A., Chalayon, O., Bachus, K.N., Barg, A., Saltzman, C.L., 2014. Deep Transverse Metatarsal Ligament and Static Stability of Lesser Metatarsophalangeal Joints: A Cadaveric Study. Foot Ankle Int. 36(5):573-8.

Wu X., Song W., Zheng C., Zhou S., Bai S., 2015. Morphological study of mechanoreceptors in collateral ligaments of the ankle joint. J Orthop Surg Res. 12;10:92.

Wülker, N., Mittag, F., 2012. The treatment of hallux valgus. Dtsch. Ärztebl. Int. 109(49): 857-68.

Wyke, B., 1967. The neurology of joints. Ann. R. Coll. Surg. Engl. 41, 25–50.

Zimny, M.L., Schutte, M., Dabezies, E., 1986. Mechanoreceptors in the human anterior cruciate ligament. Anat. Rec. 214, 204–209.

8. Anhang

Abbildungsverzeichnis

Abb. 1: Fuß im Überblick

Abb. 2: Metatarsophalangealgelenk seitlich

Abb. 3: Relevante anatomische Strukturen des Metatarsophalangealgelenkes

Abb. 4: Vorfuß mit abgetrenntem Präparat proximal und distal der Metatarsalköpfchen

Abb. 5: Ungeschnittenes Präparat mit Sicht auf die plantaren Platten und umliegendem Gewebe

Abb. 6: Gewebsblöcke der Intermetatarsalräume I, II, III, IV mit Basis der Paraffineinbettung

Abb. 7: Gewebsblock II. Intermetatarsalraum mit Ligamentum metatarsale transversum profundum

Abb. 8: Gewebsblöcke der Intermetatarsalräume eingebettet in Paraffin mit Gitterbasis für den Gewebsschnitt

Abb. 9: Ausgehärteter Paraffinblock mit Gewebe eines Intermetatarsalraumes

Abb. 10: Ligamentum metatarsale transversum profundum (LMTP) mit seinem Ansatz an der plantaren Platte (PP). Körperspender 105/13 MFK 4/5 B re

Abb. 11: Vater-Pacini-Körperchen mit ihrer zwiebelschalenartigen Konfiguration. Körperspender 41/13 MFK 2/3 B li

Abb. 12: Flaches Ruffini-Körperchen im Bindegewebe unter dem Ligamentum metatarsale transversum profundum. Körperspender 13/13 IMT 4/5 B li

Abb. 13: Vater-Pacini-Körperchen mit ovaler, ziebelschalenartiger Konfiguration Körperspender 02/14 Re IMT 3/4 Ebene A

Abb. 14: Golgi-Mazzoni-Körperchen bestehend aus mehreren Vater-Pacini-Körperchen Körperspender 02/14 Re IMT 4/5 Ebene A

Abb. 15: Linker Fuß: Grafische Darstellung aller Vater-Pacini-Körperchen (rot) und Ruffini-Körperchen (blau) in den Intermetatarsalräumen. Das Ligamentum metatarsale transversum profundum als grüne Struktur zwischen den Metatarsalköpfchen.

Abb. 16: Rechter Fuß: Grafische Darstellung aller Vater-Pacini-Körperchen (rot) und Ruffini-Körperchen (blau) in den Intermetatarsalräumen. Das Ligamentum metatarsale transversum profundum als grüne Struktur zwischen den Metatarsalköpfchen.

Abb. 17: Das Ligamentum metatarsale transversum profundum (LMTP) als feste Bindegewebsstruktur, ansetzend an der plantaren Platte (PP). Körperspender 105/13 MFK 3/4 B re

Abb. 18: Vier Vater-Pacini-Körperchen im umliegenden Gewebe unter dem Lig. metatarsale transversum profundum. Körperspender 41/13 MFK 3/4 A re
Abb. 19: Vater-Pacini-Körperchen (VP) in enger Lagebeziehung zu Nerven (N) und der Begleitarterien (A)/Venen (V) der Aa. metatarsales plantares. Körperspender 02-14 IMT 2/3 A Re
Abb. 20: Ruffini-Körperchen (RK) unter der plantaren Platte (PP) im Bindegewebe gelegen. Körperspender 39/11 MFK 2/3 A Li

Tabellenverzeichnis

Tabelle 1: Mechanorezeptoren
Tabelle 2: Körperspender
Tabelle 3: Anzahl Vater-Pacini-Körperchen pro Präparat
Tabelle 4: Lagebeziehung der Vater-Pacini-Körperchen
Tabelle 5: Verteilung Vater-Pacini-Körperchen rechter Fuß
Tabelle 6: Verteilung Vater-Pacini-Körperchen linker Fuß
Tabelle 7: Anzahl Ruffini-Körperchen pro Präparat
Tabelle 8: Verteilung Ruffini-Körperchen rechter Fuß
Tabelle 9: Verteilung Ruffini-Körperchen linker Fuß
Tabelle 10: Verteilung Ruffini-Körperchen Körperspender 02/14 mit Diabetes mellitus-rechter Fuß
Tabelle 11: Verteilung Ruffini-Körperchen Körperspender 71/11 (ältester Körperspender)
Tabelle 12: Zahl der Vater-Pacini-Körperchen
Tabelle 13: Zahl der Ruffini-Körperchen

Verzeichnis Diagramme

Diagramm 1: Vater-Pacini-Körperchen (VP) der Ebenen A und B auf die Intermetatarsalräume des rechten Fußes verteilt (IMT)
Diagramm 2: Vater-Pacini-Körperchen (VP) der Ebenen A und B auf die Intermetatarsalräume des linken Fußes verteilt (IMT)
Diagramm 3: Rechts-Links-Vergleich Anzahl der Vater-Pacini-Körperchen (VP) in den Intermetatarsalräumen (IMT)
Diagramm 4: Vergleich Anzahl der Vater-Pacini-Körperchen (VP) der Ebenen A und B beim linken und rechten Fuß

Diagramm 5: Ruffini-Körperchen (RK) der Ebenen A und B auf die Intermetatarsalräume des rechten Fußes verteilt (IMT)
Diagramm 6: Ruffini-Körperchen (RK) der Ebenen A und B auf die Intermetatarsalräume des linken Fußes verteilt (IMT)
Diagramm 7: Rechts-Links-Vergleich Anzahl der Ruffini-Körperchen (RK) in den Intermetatarsalräumen (IMT)
Diagramm 8: Vergleich Anzahl der Ruffini-Körperchen (RK) der Ebenen A und B beim linken und rechten Fuß
Diagramm 9: Vergleich Anzahl aller Vater-Pacini-Körperchen und aller Ruffini-Körperchen auf die einzelnen Intermetatarsalräume (IMT) und das Ligamentum metatarsale transversum profundum bezogen.
Diagramm 10: Zahl der Vater-Pacini-Körperchen in Bezug zu den Zehenzwischenräumen
Diagramm 11: Zahl der Ruffini-Körperchen in Bezug zu den Zehenzwischenräumen

Abb. 15

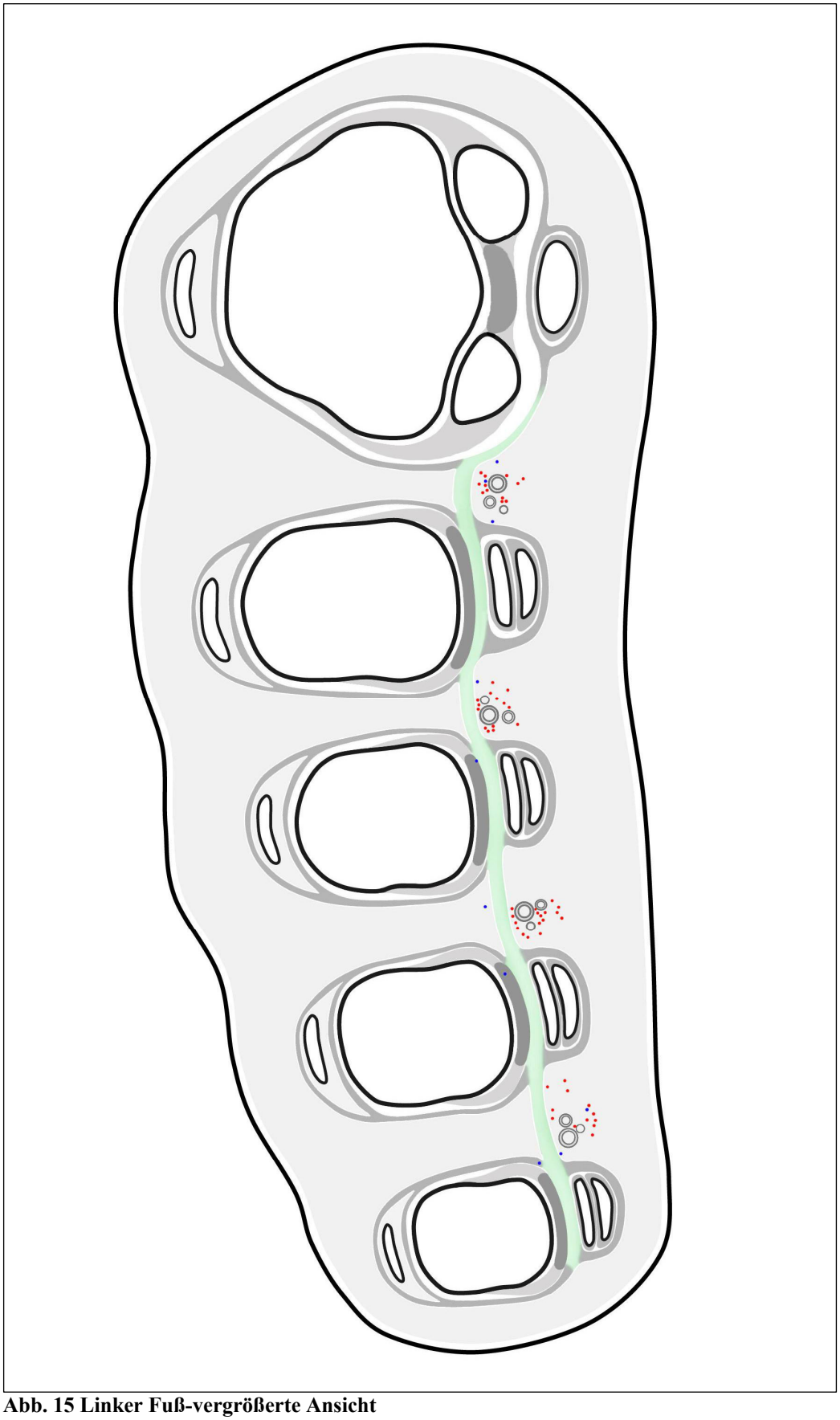

Abb. 15 Linker Fuß-vergrößerte Ansicht

Abb. 16

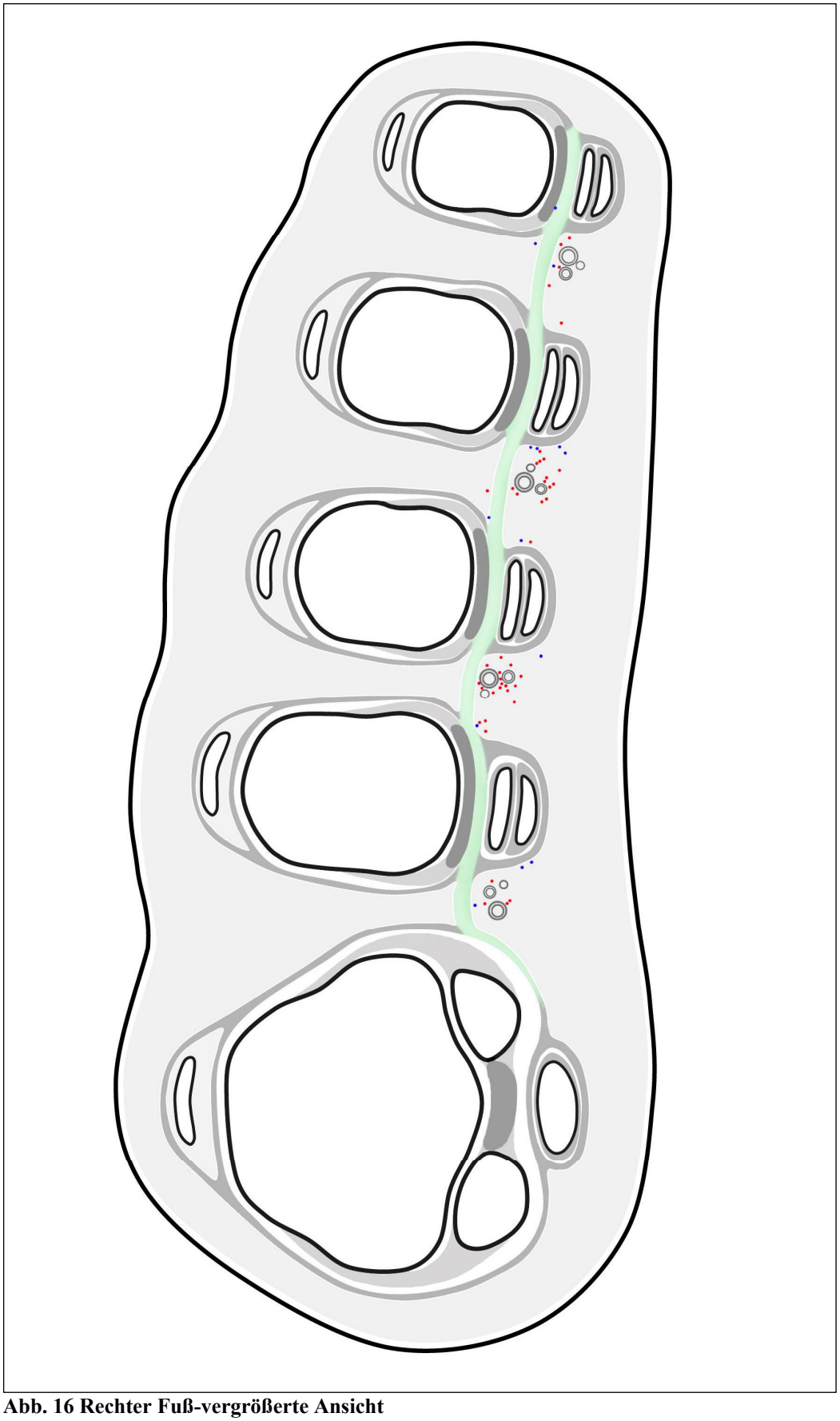

Abb. 16 Rechter Fuß-vergrößerte Ansicht

Danksagung

Ich danke der Heinrich-Heine-Universität Düsseldorf für die Möglichkeit der Durchführung dieser Dissertation, speziell dem Fachbereich der Anatomie I und dessen Mitarbeitern für die freundliche Unterstützung in Rat und Tat. Besonders sei Prof. Dr. T. J. Filler erwähnt, der mir als Doktorvater die Möglichkeit gegeben hat, diese Arbeit zu verfassen. Außerdem seien Andrea Paas und Robert Kubitza hervorgehoben, die mich in der Verarbeitung der Präparate und der Färbung unterstützt haben. Ein weiterer Dank geht an Christine Opfermann-Rüngeler, die meine Grafiken zeichnerisch umgesetzt hat.

Weiterhin geht ein ganz besonderer Dank an meine Eltern Ursula und Hans Osthushenrich, die mich in jeder Lebenslage mit Geduld, Beratung und Hilfe unterstützen. Weiterhin wertschätze ich den Beistand meines Ehemannes Dr. Tobias Köppe, der mir mit Ansporn, Trost und Kritik zur Seite gestanden hat und mich immer tapfer und liebevoll begleitet.

Andrea Köppe