Aus der Klinik für Allgemein-, Viszeral- und Kinderchirurgie

der Heinrich-Heine-Universität Düsseldorf

Direktor: Univ.- Prof. Dr. med. W.T. Knoefel

Xenotransplantation humaner Ösophaguskarzinomzelllinien in NOD/SCID IL2Rγ^{null} - Mäuse

Dissertation

zur Erlangung des Grades eines Doktors der Medizin

der Medizinischen Fakultät der Heinrich-Heine-Universität Düsseldorf

vorgelegt von

Vivian Katrin Hoya

2019

Als Inauguraldissertation gedruckt mit Genehmigung der
Medizinischen Fakultät der Heinrich-Heine-Universität Düsseldorf

gez.:
Dekan: Univ.-Prof. Dr. med. Nikolaj Klöcker
Erstgutachter: Prof. Dr. med. Stoecklein
Zweitgutachter: Prof. Dr. Schulz

Meinen Eltern

Zusammenfassung

Das Ziel dieser Arbeit war die Etablierung eines *in vivo*-Metastasierungsmodells für humane Ösophaguskarzinomzelllinien in NOD/SCID IL2Rγ^{null} - Mäusen. Zusätzlich sollte eine Charakterisierung der subkutan herangewachsenen Tumore bezüglich des Tumorwachstums, der Morphologie und des Expressionsverhaltens ausgewählter epithelialer Differenzierungs- und Proliferationsmarker durchgeführt werden.

Die Xenotransplantation von neun humanen Ösophaguskarzinomzelllinien (KYSE-30, KYSE-270, KYSE-410, KYSE-520, COLO-680N, OE-33, OE-19, PT1590 und LN1590) erfolgte subkutan in die Flanken der Mäuse und intravenös in die Schwanzvene. Die nach subkutaner Xenotransplantation entstandenen Tumore wurden mittels Immunhistochemie untersucht. Die monoklonalen Antikörper Ber-EP4, AE1/AE3 und MIB-1 dienten der Darstellung der EpCAM, der Zytokeratin und der Ki-67 Expression. Zur Interpretation der Stärke der EpCAM Expression wurde der immunreaktive Score (IRS) angewandt. Zur Quantifizierung der Ki-67 Expression wurde der Anteil der angefärbten Zellkerne prozentual angegeben. Für den Nachweis der Zytokeratin Expression wurde unterschieden, ob die Tumore der untersuchten Zelllinien ein positives oder negatives Farbsignal aufwiesen. Um einen Vergleich zwischen der Translations- und Transkriptionsebene zur ermöglichen wurde die mRNA Expression von *EPCAM* und *MKI67* mittels quantitativer *real-time* PCR analysiert. Zur Auswertung des Metastasierungsverhaltens der untersuchten Ösophaguskarzinomzelllinien nach intravenöser Xenotransplantation wurden die Organe der Mäuse makro- und mikroskopisch auf Tumorzellabsiedlungen untersucht.

Die xenotransplantierten Ösophaguskarzinomzelllinien wuchsen unterschiedlich schnell *in vivo*. KYSE-520 entwickelte die bei Plattenepithelkarzinomen häufig vorkommenden Hornperlen. OE-19 und OE-33 wiesen die für Adenokarzinome typischen Gangstrukturen auf. In der Immunhistochemie konnte für die subkutan gewachsenen Tumore je nach untersuchter Zelllinie eine unterschiedlich starke EpCAM Expression festgestellt werden. Tumore, die drei Wochen oder länger in der Maus wuchsen, exprimierten EpCAM und Ki-67 schwächer, als Tumore, die ein oder zwei Wochen *in vivo* gewachsen waren. Für EpCAM war diese Beobachtung bei KYSE-30 ($p<0{,}0001$) und OE-33 ($p=0{,}0352$) und für Ki-67 bei den Zelllinien KYSE-30 ($p=0{,}0055$), KYSE-520 ($p=0{,}0010$), OE-33 ($p=0{,}0401$) und LN1590 ($p=0{,}0117$) signifikant. Für die Tumore der Zelllinie PT1590 war kein positives Farbsignal für EpCAM und die Zytokeratine nachzuweisen. Auf Transkriptionsebene fand sich ein signifikanter Unterschied in der *EPCAM* Expression zwischen den Tumoren, die ein oder zwei Wochen und denen, die drei Wochen oder länger in der Maus gewachsen waren bei OE-33 ($p=0{,}048$) und PT1590 ($p=0{,}024$). Eine unterschiedliche *MKI67* Expression zwischen den unterschiedlich lang *in vivo* gewachsenen Tumoren der untersuchten Zelllinien konnte für *MKI67* nicht beobachtet werden. Eine spontane Metastasierung erfolgte nach subkutaner Xenotransplantation nicht. Nach intravenöser Xenotransplantation kam es bei allen Zelllinien, mit Ausnahme von OE-19, zu pulmonalen Tumormanifestationen. PT1590, KYSE-270 und KYSE-410 wiesen zusätzlich metastatische Tumorzellabsiedlungen in der Leber auf. OE-33 zeigte zudem subkutane Tumorformationen.

Zusammenfassend lässt sich schlussfolgern, dass sich die subkutane Xenotransplantation in dem hier vorgestellten Modell nicht zur zuverlässigen Generierung einer spontanen Metastasierung eignet, jedoch eine Analyse der entstandenen Tumore im Hinblick auf ausgewählte Differenzierungs- und Proliferationsmarker ermöglicht. Dies kann zur Untersuchung des lokalen Tumorwachstums *in vivo* nützlich sein. Darüber hinaus scheint die intravenöse Xenotransplantation zur Untersuchung der Kolonisierung von Organen gut anwendbar zu sein.

Abstract

The goal of this work was to establish an *in vivo* model of metastasis for human oesophageal cancer cell lines in NOD/SCID IL2Rγ^{null} mice. The characterisation of the subcutaneously grown tumours regarding tumour growth, morphology and the expression of epithelial differentiation and proliferation markers was an additional objective.

Subcutaneous xenotransplantation in the flank and intravenous xenotransplantation in the tail vein of the mice was performed with nine human oesophageal cancer cell lines (KYSE-30, KYSE-270, KYSE-410, KYSE-520, COLO-680N, OE-33, OE-19, PT1590 und LN1590). After subcutaneous injection, the locally grown tumours were analysed using immunohistochemistry. The monoclonal antibodies Ber-EP4, AE1/AE3 and MIB-1 were used to investigate the expression of EpCAM, cytokeratin and Ki-67. The immunoreactive score (IRS) was applied for an interpretation of the EpCAM expression. The percentage of stained cell nuclei was indicated for the quantification of Ki-67. The expression of cytokeratin was differentiated in positive or negative staining. In order to allow for a comparison between the translational and transcriptional level, quantitative real-time PCR was used to investigate the mRNA expression for *EPCAM* and *MKI67*. After intravenous xenotransplantation, metastatic behaviour of the oesophageal cancer cell lines was evaluated by quantifying the macro- and microscopic metastasis in the organs of the mice.

The oesophageal tumour cell lines analysed showed a different growth rate *in vivo.* KYSE-520 demonstrated typical keratin pearls of squamous cell carcinoma. OE-19 und OE-33 expressed glandular morphology patterns often found within adenocarcinoma. Using immunohistochemistry the strength of EpCAM expression varied between the examined tumours of the different tumour cell lines. All the tumours growing three weeks or longer expressed a lower EpCAM and Ki-67 than the tumours which were growing less than three weeks. Regarding EpCAM, this finding was significant for KYSE-30 ($p<0{,}0001$) and OE-33 ($p=0{,}0352$). Concerning Ki-67, the cell lines KYSE-30 ($p=0{,}0055$), KYSE-520 ($p=0{,}0010$), OE-33 ($p=0{,}0401$) and LN1590 ($p=0{,}0117$) showed similar significant results. PT1590 showed no staining for EpCAM and all the analysed cytokeratins in immunohistochemistry. On transcriptional level, OE-33 ($p=0{,}048$) and PT1590 ($p=0{,}024$) showed a significant difference in *EPCAM* expression between the tumours growing three weeks or longer and the tumours growing less than three weeks in the mice. A difference in *MKI67* expression between the tumours with a growth of three weeks or longer *in vivo* and the tumours that grew less than three weeks could not be detected. A spontaneous metastasis could not be found after subcutaneous xenotransplantation. Except OE-19, all cell lines showed pulmonary tumour growth after intravenous xenotransplantation. Moreover, PT1590, KYSE-270 and KYSE-410 generated tumour formations in the liver and OE-33 exhibited subcutaneous tumour growth.

All in all, the mouse xenograft model presented does not seem to be reliable in creating spontaneous metastasis after subcutaneous xenotransplantation, but it enables the analysis of primary tumours regarding certain differentiation and proliferation markers. Therefore, this model might be useful for the investigation of local tumour growth *in vivo*. Intravenous xenotransplantation of the oesophageal tumour cell lines analysed seems to be valuable for generating metastasis formations in distant organs.

Inhaltsverzeichnis

ZUSAMMENFASSUNG ..... **I**

ABSTRACT ..... **II**

INHALTSVERZEICHNIS ..... **III**

ABKÜRZUNGSVERZEICHNIS ..... **V**

1 EINLEITUNG **1**

1.1 Das Ösophaguskarzinom 1

1.2 Metastasierungsmodelle 5

1.2.1 In vitro-Modell: 3D-Zellkultur 5

1.2.2 In vivo-Modell: Xenograft 6

1.2.3 In vivo-Modell: Xenograft für das Ösophaguskarzinom 9

1.3 Differenzierungs- und Proliferationsmarker 10

1.3.1 EpCAM 11

1.3.2 Ki-67 13

1.3.3 Zytokeratine 13

2 FRAGESTELLUNG **15**

3 MATERIAL UND METHODEN **16**

3.1 Materialliste 16

3.1.1 Reagenzien und Chemikalien 16

3.1.2 Geräte 17

3.1.3 Kits 17

3.1.4 Materialien 18

3.1.5 Software 18

3.2 Zelllinien 19

3.3 Zellkultur 20

3.4 Versuchstiere und Versuchstierhaltung 20

3.5 Xenotransplantation 21

3.5.1 Subkutan 21

3.5.2 Intravenös 22

3.6 Paraffinschnitte 25

3.7 Hämatoxylin-Eosin-Färbung 25

3.8 Immunhistochemie 26

3.9 RNA-Isolation 28
3.10 cDNA-Synthese 30
3.11 Durchführung der quantitativen real-time PCR 30
3.12 Statistische Auswertung 33
4 ERGEBNISSE 34
4.1 Subkutane Xenotransplantation 34
4.1.1 Tumorwachstum 34
4.1.2 Morphologie 36
4.1.3 Immunhistochemie 39
4.1.3.1 EpCAM 39
4.1.3.2 Ki-67 45
4.1.3.3 Zytokeratine 51
4.1.3.4 Übersicht über die Ergebnisse der Immunhistochemie 52
4.1.4 Quantitative real-time PCR 53
4.1.4.1 *EPCAM* 53
4.1.4.2 *MKI67* 54
4.2 Intravenöse Xenotransplantation 56
4.2.1 Vorversuch 56
4.2.2 Folgeversuch 59
5 DISKUSSION 64
6 LITERATURVERZEICHNIS 74
7 ANHANG 85
7.1 Abbildungsverzeichnis 85
7.2 Tabellenverzeichnis 87
8 DANKSAGUNG 88

Abkürzungsverzeichnis

ABC	Avidin-Biotin-Complex
AK	Antikörper
BmfZ	Biologisches-Medizinisches Forschungszentrum
°C	Grad Celsius
cDNA	*complementary* DNA
CK	Zytokeratin
cm	Zentimeter
cm^3	Kubikzentimeter
CO_2	Kohlendioxid
Ct	*threshold cycle*
DAB	3,3`-Diaminobenzidin
dATP	Desoxyadenosintriphosphat
DAPI	4´,6-Diamidin-2-Phenylindol
dCTP	Desoxycytidintriphosphat
dGTP	Desoxyguanosintriphosphat
DNA	*Deoxyribonucleic Acid*
dNTP	Desoxyribonukleosid-triphosphat
dTTP	Desoxythymidintriphosphat
E260	Extinktion bei 260nm
E280	Extinktion bei 280nm
ECACC	*European Collection of Authenticated Cell Cultures*
EDTA	Ethylendiamintetraacetat
EMT	Epitheliale-mesenchymale Transition
EpCAM	*Epithelial cell adhesion molecule*
FAM	6-Carboxyfluorescein-phosphamid
GEMM	*Genetically engineered mouse models*
h	Stunde
HE	Hämatoxylin-Eosin
IgG1	Immunglobulin G1
IHC	Immunhistochemische Färbung
IL2Rγ^{null}	*Interleukin-2-Receptor(gamma chain)null*
IRS	Immunreaktivitäts-Score
kDa	Kilodalton
LK	Lymphknoten
M	Metastasierung
M	Mol
MA	makroskopisch
Max	Maximum
MI	mikroskopisch
µM	Mikromol
µl	Mikroliter
µm	Mikrometer
Min	Minimum
min	Minute
MET	Mesenchymale-epitheliale Transition

mg	Milligramm
ml	Milliliter
mRNA	*messenger RNA*
MW	Mittelwert
N	Lymphknotenstatus
n	Anzahl
nm	Nanometer
NOD	*Non-obese diabetic*
n.s.	nicht signifikant
O_2	Sauerstoff
OD	Optische Dichte
PBS	Phosphat-gepufferte Salzlösung
PCR	*polymerase chain reaction*
PDX	*patient derived xenograft*
p.i.	*post injection*
%	Prozent
PP	Prozentzahl positiver Zellen
PS-2	Presenilin-2
qRT-PCR	quantitative *real-time PCR*
RIN	RNA-Integritätsnummer
RIP	Regulierte intramembranäre Proteolyse
RKI	Robert-Koch-Institut
RNA	*Ribonucleic Acid*
rmp	*rounds per minute*
s.	signifikant
SCID	*Severe combined immune deficiency*
s	Sekunden
SI	Färbeintensität
s.c.	subkutan
SD	Standardabweichung
sog.	sogenannt
STR	*short tandem repeats*
T	Tumorausdehnung
TACE	*TNF-α converting enzyme*
TAMRA	Tetramethyl-6-Carboxyrhodamin
TG	Tumorgewebe
TNM	T=*Tumor*; N=*Nodes*; M=*Metastasis*
U	*Units*
UICC	*Union for International Cancer Control*
V	Volumen
Wo	Wochen
Δ	Delta

1 Einleitung

1.1 Das Ösophaguskarzinom

Das Ösophaguskarzinom ist weltweit die achthäufigste Tumorerkrankung und die sechsthäufigste krebsbedingte Todesursache. In den Entwicklungsländern finden sich 80% aller Krankheits- und Todesfälle. Weltweit nimmt die Inzidenz rapide zu. Trotz Verbesserungen in der Diagnostik und Therapie liegt das 5-Jahresüberleben zwischen 15% und 20% (Pennathur et al. 2013, Napier et al. 2014).

Es handelt sich um eine Tumorerkrankung des fortgeschrittenen Alters. Der Häufigkeitsgipfel liegt in der siebten Lebensdekade mit Präferenz für das männliche Geschlecht. Im Ösophagus kommt es hauptsächlich zur Entwicklung von zwei histologisch unterschiedlichen Typen, dem Plattenepithelkarzinom und dem Adenokarzinom (Zoller 2002, Enzinger and Mayer 2003). Das Plattenepithelkarzinom ist der am häufigsten vorkommende histologische Subtyp weltweit und hat seine höchsten Inzidenzen in den Entwicklungsländern. Das Vorkommen des Adenokarzinoms hat in den westlichen Ländern über die letzten Jahrzehnte dramatisch zugenommen (Lagergren and Lagergren 2013, Napier et al. 2014).

Hauptrisikofaktoren für die Entstehung des Plattenepithelkarzinoms sind Nikotin- und Alkoholkonsum, ein niedriger sozioökonomischer Status, die Achalasie und in einigen Ländern der hohe Konsum heißer Getränke (Enzinger and Mayer 2003). Das ösophageale Plattenepithelkarzinom entwickelt sich über eine Inflammation des Plattenepithels über verschiedene Dysplasiestadien zu einem *Carcinoma in situ* und über weitere Tumorprogression hin zu dem invasiv wachsenden Plattenepithelkarzinom, das zumeist im mittleren und unteren Drittel des Ösophagus lokalisiert ist (Mao et al. 2011, Zhang 2013).

Das Adenokarzinom entsteht in der Regel auf dem Boden einer Zylinderepithelzellmetaplasie (Barrett-Ösophagus) im unteren Drittel der Speiseröhre. Ein unbehandelter gastroösophagealer Reflux stellt den Hauptrisikofaktor für die Entstehung eines Barrett-Ösophagus und im weiteren Verlauf eines Adenokarzinoms dar (Spechler 2013, Zhang 2013). Adipositas ist ein weiterer Risikofaktor, der einen gastroösophagealen Reflux verstärkt und durch die Generierung inflammatorischer Mediatoren (z.B. Zytokine, Adipokine) aus dem Fettgewebe eine Tumorprogression fördert (Nieman et al. 2013).

Das Ösophaguskarzinom ist ein sehr aggressiv wachsender Tumor mit einem raschen lokalen Wachstum und einer frühzeitigen lymphatischen und hämatogenen Metastasierung. Bei mehr

als 50% der Patienten liegt bereits zum Zeitpunkt der Diagnosestellung eine nicht resektable Tumormanifestation oder eine Fernmetastasierung vor (Enzinger and Mayer 2003). Dies begründet sich in einigen anatomischen Besonderheiten des Ösophagus.

In der lokalen Ausbreitung spielt das Fehlen der Serosa eine wichtige Rolle. Ohne diese anatomische Barriere kann sich der Primärtumor rasch organüberschreitend ausbreiten. Der Ösophagus verfügt über ein komplexes Drainagesystem von Lymphflüssigkeit. Es gibt zwei Hauptabflussgebiete nach abdominal und zervikal. Da jedoch alle Lymphbahnen untereinander kommunizieren kann es unabhängig von der Lokalisation des Primarius zu einer lymphatischen Metastasierung in abdominelle und thorakale Lymphknoten kommen (Napier et al. 2014). Dabei gilt der Nachweis von Lymphknotenmetastasen als wichtigster Prognoseparameter. Eine hämatogene Metastasierung scheint in der Tumorprogression bereits deutlich früher stattzufinden als bisher angenommen (Rose 2005, Stoecklein and Klein 2010). Die am häufigsten von Fernmetastasen betroffenen Organe sind Lunge, Leber, Knochen, Nebennieren, Nieren und das Gehirn (Quint et al. 1995).

Da Frühsymptome selten sind, treten Beschwerden meist erst bei einem fortgeschrittenen Tumorwachstum auf. Hauptsymptom des Ösophaguskarzinoms, ist die stenotisch bedingte Dysphagie. Als weitere Symptome finden sich Regurgitation, Übelkeit und postprandiales Erbrechen, retrosternale Schmerzen, Zeichen einer oberen gastrointestinalen Blutung, chronischer Husten, eine meist linksseitige Rekurrensparese oder ein Horner-Syndrom, sowie die allgemeinen Zeichen des fortgeschrittenen Tumorleidens wie Gewichtsabnahme, Abgeschlagenheit, Nachtschweiß und Fieber (Zoller 2002). Die Diagnose wird durch weiterführende Diagnostik gesichert. Hierzu gehört die Ösophagogastroduodenoskopie mit Biopsiegewinnung zur histologischen Sicherung der Diagnose, die Endosonographie zur Bestimmung der Infiltrationstiefe und des Lymphknotenstatus, die Bronchoskopie bei Verdacht auf die Infiltration der Atemwege, sowie die Computertomographie und die Positronenemissionstomographie zur Komplettierung der Ausbreitungsdiagnostik (Napier et al. 2014). Die Ausbreitung des Ösophaguskarzinoms wird durch die internationale TNM-Klassifikation und durch die UICC-Stadieneinteilung klassifiziert (**Tabelle 1** und **Tabelle 2**).

Kategorie	Beschreibung
Tis	*Carcinoma in situ*
T1a	Tumor infiltriert Lamina propria, Muscularis mucosae
T1b	Tumor infiltriert Submukosa
T2	Tumor infiltriert Muscularis propria
T3	Tumor infiltriert Adventitia
T4a	Tumor infiltriert Pleura, Perikard oder Zwerchfell
T4b	Tumor infiltriert Aorta, Wirbelkörper oder Trachea
N0	Keine regionären Lymphknotenmetastasen
N1	Metastasen in 1 bis 2 regionären* Lymphknoten
N2	Metastasen in 3 bis 6 regionären* Lymphknoten
N3	Metastasen in 7 oder mehr regionären* Lymphknoten
M0	Keine Fernmetastasen
M1	Fernmetastasen

Tabelle 1: TNM-Klassifikation des Ösophaguskarzinoms. T = Ausbreitung des Primärtumors, N = Lymphknotenmetastasen, M = Fernmetastasen (Wittekind and Meyer 2010). *Diejenigen Lymphknoten (LK), die in dem lymphatischen Abflussgebiet des Ösophagus lokalisiert sind, eingeschlossen die zoeliakalen LK und paraösophagealen LK des Halses. Bei Karzinomen des gastroösophagealen Übergangs werden auch die LK des Magens hinzugerechnet (Porschen 2015).

Stadium	TNM Klassifikation		
0	Tis	N0	M0
IA	T1	N0	M0
IB	T2	N0	M0
IIA	T3	N0	M0
IIB	T1, T2	N1	M0
IIIA	T4a	N0	M0
	T3	N1	M0
	T1, T2	N2	M0
IIIB	T3	N2	M0
IIIC	T4a	N1, N2	M0
	T4b	Jedes N	M0
	Jedes T	N3	M0
IV	Jedes T	Jedes N	M1

Tabelle 2: Stadiengruppierung des Ösophaguskarzinoms (Wittekind and Meyer 2010).

Die Prognose des Ösophaguskarzinoms hängt entscheidend vom Krankheitsstadium ab, was an der prognostischen Bedeutung des TNM-Stadiums abgelesen werden kann (Napier et al. 2014). Aufgrund des Fehlens von Früherkennungsmaßnahmen kommen die allermeisten Patienten erst in fortgeschrittenen Krankheitsstadien in die ärztliche Behandlung. Nur etwa jeder siebte Patient kann derzeit in einem frühen Stadium (T1) diagnostiziert werden (RKI 2015). Die einzigen kurativen Therapiemaßnahmen sind die R0-Resektion und bei Inoperabilität die definitive Radiochemotherapie. Ist der Patient funktionell operabel und der Tumor onkologisch resektabel, erfolgt im T1- und T2-Stadium eine chirurgische Resektion. In ausgewählten Fällen kann bei Adenokarzinomen im T1-Stadium eine endoskopische Resektion durchgeführt werden. Bei fortgeschrittenen Tumoren im T3- und T4-Stadium oder bei Vorliegen einer lymphonodulären Metastasierung sollte eine präoperative Radiochemotherapie gefolgt von einer Resektion durchgeführt werden. Bei distalen Adenokarzinomen des Ösophagus und des gastroösophagealen Übergangs ist eine perioperative Chemotherapie eine Alternative zur Radiochemotherapie. Bei funktionaler oder lokaler Inoperabilität kann alternativ zur Resektion die definitive Radiochemotherapie noch in kurativer Intention durchgeführt werden (Herskovic et al. 1992, Porschen 2015). Trotz Verbesserungen in den Bereichen der operativen Technik, der Frühdiagnostik und dem Einsatz multimodaler Therapiestrategien, liegt die 5-Jahres-Überlebensrate nach vollständiger Resektion des Primärtumors (R0) für Patienten mit einem Adenokarzinom lediglich bei 46,8% und für Patienten mit einem Plattenepithelkarzinom nur bei 37,4% (Siewert et al. 2001).

Ursächlich für die weiterhin schlechte Gesamtprognose dieser Patienten ist die systemische Tumorausbreitung mit Entstehung von Fernmetastasen. Die Metastasierung ist ein sehr komplexer Vorgang, der eine Vielzahl von aufeinanderfolgenden Schritten aus zahlreichen Interaktionen zwischen der Tumorzelle und ihrer Umgebung beinhaltet (Valastyan and Weinberg 2011). *In vitro* Experimente können immer nur Teilaspekte dieser komplexen Metastasierungskaskade darstellen. Bei spontan metastasierenden Xenograftmodellen hingegen muss die Tumorzelle jeden Schritt dieser Metastasierungskaskade durchlaufen, um Fernmetastasen entwickeln zu können (Francia et al. 2011). Tiermodelle sind gut geeignet das Verhalten humaner Tumorzellen *in vivo* genauer zu untersuchen. Dadurch kann ein besseres Verständnis des Metastasierungsverhaltens erlangt und gegebenenfalls neue therapeutische Zielstrukturen entdeckt werden.

1.2 Metastasierungsmodelle

Die Metastasierung ist nach wie vor für die meisten Todesfälle und Therapiemisserfolge bei der Behandlung onkologischer Patienten verantwortlich. Die Entstehung von Metastasen beruht auf einem komplexen Vorgang indem einzelne Tumorzellen durch epigenetische und genetische Veränderungen die Fähigkeit erlangen, sich vom Primärtumor zu lösen und sich andernorts erneut anzusiedeln. Diese sogenannte Metastasierungskaskade umfasst die Migration durch das umgebende Gewebe, gefolgt von Invasion und Penetration von Lymph- und Blutgefäßen. Über diese Lymph- und Blutgefäße gelangen die disseminierten Tumorzellen zu den Sekundärorganen, wo sie nach Adhäsion am Gefäßendothel und Extravasation mit der Proliferation beginnen. Hierbei spielen eine Vielzahl von Interaktionen mit der neuen Gewebsumgebung eine wichtige Rolle (Langley and Fidler 2011, Valastyan and Weinberg 2011). Um den komplexen Vorgang der Metastasierung noch genauer verstehen zu können, bedarf es der Weiterentwicklung bzw. Etablierung geeigneter *in vitro*- und *in vivo*-Modellsysteme. Um das Wachstums- und Metastasierungsverhalten maligner Zellen zu untersuchen, stehen unterschiedliche *in vitro*- und *in vivo*- Modelle zur Verfügung.

1.2.1 *In vitro*-Modell: 3D-Zellkultur

Spezielle dreidimensionale Zellkultur-Systeme ermöglichen durch den Einsatz von kokultivierten Stromazellen und extrazellulärer Matrix die Erforschung von Zell-Zell- und Zell-Extrazellularmatrix-Interaktionen. Zusätzlich kann der Einfluss einer spezifisch geschaffenen Mikro-Umgebung auf die zelluläre Differenzierung, Proliferation, Apoptose und Gen-Expression untersucht werden (Kim 2005, Rose 2005). Der Einfluss der Mikro-Umgebung in dreidimensionalen Zellkultur-Systemen auf die Gen-Expression und den Phänotyp konnte für das Mammakarzinom insbesondere durch Mina Bissell's Arbeitsgruppe verdeutlicht werden (Weigelt et al. 2014). Die Auswirkung der Mikro-Umgebung auf die Tumorprogression erklärt den hohen Stellenwert dieses Systems im Forschungsbereich der Tumorbiologie. Die Möglichkeit zur Erschaffung kontrollierter Bedingungen stellt im Vergleich zu der komplexen Wirtsumgebung eines *in vivo*-Modells einen Vorteil dar, sodass 3D-Zellkultur-Modelle vor allem bei präklinischen Testungen neuer Medikamente eingesetzt werden (Katt et al. 2016). Allerdings kann die 3D-Zellkultur die Mikro-Umgebung des Tumors nicht vollständig nachahmen, da die systemischen Einflüsse eines Organismus fehlen (Choi et al. 2014).

1.2.2 *In vivo*-Modell: Xenograft

In vivo-Transplantationsmodelle werden in Syngenetische- und Xenograftmodelle unterteilt. Bei den syngenetischen Modellen wird der Maus oder Ratte murines Tumorgewebe transplantiert, um einen gleichen genetischen Hintergrund zwischen dem Wirtstier und den implantierten Tumorzellen zu erhalten (Rose 2005). Der Vorteil dieses Modells ist, dass die Mikro-Umgebung des Tumorgewebes dem des Wirtstiers entspricht. Dies ist wichtig, da die Interaktion zwischen diesen beiden Komponenten eine wichtige Rolle im Metastasierungsprozess spielt. Allerdings fehlt diesem Modell die genetische Komplexität von humanem Tumorgewebe und seinen Metastasen (Khanna and Hunter 2005).

Bei dem Xenograftmodell werden Tumorzellsuspensionen oder malignes Gewebe humanen Ursprungs auf ein immundefizientes Tier übertragen. Die entstandenen Tumore setzen sich aus murinem Stroma und humanen Tumorzellen zusammen. Dies kann zu Einschränkungen in der Tumor-Stroma-Interaktion führen, die wichtig für die Tumorprogression und Metastasierung ist. Bei der Xenotransplantation muss das Wirtstier immunsupprimiert sein, damit es zu einem Anwachsen der humanen Tumorzellen kommt. Die Rolle des Immunsystems im Rahmen des Tumorwachstums und der Metastasierung kann somit nicht beurteilt werden. Am häufigsten werden Nackt- oder SCID-Mäuse eingesetzt (Khanna and Hunter 2005).

Je nach benötigtem immunologischen Profil stehen auch Tiere mit erweiterter Immunsuppression zur Verfügung. Hierzu gehören die NOD/SCID IL2Rγ^{null} - Mäuse. Diese Tiere sind homozygot für die sog. „severe combined immunodeficient“ (SCID)-Mutation. Durch diese SCID-Mutation wird die Differenzierung der Lymphozyten blockiert. Zusätzlich liegt bei den Mäusen eine Null-Mutation des Interleukin-2-Rezeptor-gamma-Gens vor. Der Verlust der gamma-Kette des IL2-Rezeptors führt zu einer Blockade des IL2-Signalweges, welcher wichtig für die Zelldifferenzierung und die Antikörperproduktion ist. Letztendlich resultiert daraus ein Verlust des gesamten adaptiven Immunsystems durch dysfunktionale T-, B-, und NK-Zellen und eine reduzierte Zytokinproduktion (Ito et al. 2002, Shultz et al. 2005, Simpson-Abelson et al. 2008).

Die meisten humanen transplantierten Tumorzellen bilden in diesen immuninkompetenten Mäusen Tumore. Für zahlreiche Tumorentitäten wie z.B. das Mammakarzinom (Richmond and Su 2008), kolorektale Karzinome (McIntyre et al. 2015), das maligne Melanom (Kuzu et al. 2015) und das Pankreaskarzinom (Herreros-Villanueva et al. 2012) etc. konnten bereits entsprechende SCID-Mausmodelle etabliert werden.

Wird die Xenotransplantation als Metastasierungsmodell eingesetzt, wird zwischen der experimentellen und der spontanen Metastasierung unterschieden. Bei der experimentellen Metastasierung werden die Tumorzellen direkt in die Blutbahn injiziert. Hierbei steht die Generierung von Metastasen in den Organen der Maus im Vordergrund und nicht die Entstehung eines Primärtumors. Am häufigsten erfolgt die Applikation der Tumorzellen über die Schwanzvene, um pulmonale Metastasen zu erzeugen. Die Injektion von Tumorzellen in die Milz oder die Pfortader wird zur Entstehung von Lebermetastasen genutzt. Nach einer intrakardialen Tumorzellinjektion kann es zur Metastasierung in verschiedene Organe kommen, unter anderem in den Kochen. Gute Reproduzierbarkeit und Vergleichbarkeit der Metastasen, die einfache Umsetzbarkeit des Modells und die bestehende Kontrolle über die injizierten Zellen und die Zellzahl sind Vorteile dieses Models. Ein wesentlicher Nachteil ist, dass die biologisch notwendigen Schritte der Metastasierungskaskade von den Tumorzellen nicht durchlaufen werden (Khanna and Hunter 2005).

Bei den Xenograftmodellen in denen eine spontane Metastasierung erzielt werden soll, werden die Tumorzellen oder das Tumorgewebe subkutan (ektop) an einen gut vaskularisierten Ort (z.B. die Flanke) oder an die analoge murine Lokalisation des humanen Primärtumors, z.B. in den Ösophagus (orthotop) injiziert oder transplantiert. Die wahrscheinlich am häufigsten verwendete Vorgehensweise ist die subkutane Injektion von etablierten Tumorzelllinien zur Testung der Tumorigenität (Khanna and Hunter 2005). Allerdings kommt es wahrscheinlich aufgrund eines schnellen lokalen Tumorwachstums und der fremden Mikro-Umgebung nur selten zu einer spontanen Metastasierung (Ruggeri et al. 2014).

Bei der orthotopen Xenotransplantation finden die Tumorzellen oder das Tumorgewebe der Hypothese nach eine ähnliche Mikro-Umgebung wieder, wie in ihrer ursprünglichen humanen Situation. In dem Vorhandensein dieses natürlicheren Milieus wird die Ursache der höheren spontanen Metastasierungsraten bei diesem Modell vermutet. Da sich in dieser natürlichen Mikro-Umgebung sowohl die lokale Tumorprogression als auch die Metastasierung analysieren lässt, ist dieses Modell vor allem in der präklinischen Forschung wertvoll (Saxena and Christofori 2013, Ruggeri et al. 2014). Jedoch fordert der Versuchsaufbau je nach Organsystem einen mehr oder minder komplexen operativen Eingriff mit entsprechend hohem Zeitaufwand und ggf. notwendigem Training des Experimentators (Bibby 2004).

Beiden Metastasierungsmodellen, der experimentellen und der spontanen Metastasierung, liegt zugrunde, dass hauptsächlich etablierte Tumorzelllinien aus einem Zellkultursystem verwendet werden. Diese Zelllinien haben sich an das Wachstum in einem künstlichen und fremden Milieu gewöhnt. Durch klonale Selektion resultieren homogene Tumorzellpopulatio-

nen, die stark von den heterogenen Tumoren im Menschen abweichen. Diese homogenen selektierten Tumorzellen bilden *in vivo* schnell Tumore, die jedoch in Histologie, Geno- und Phänotyp nur wenig Ähnlichkeit mit dem humanen Primärtumor aufweisen. Durch diese Selektion der Tumorzellen, dem fehlenden Immunsystem im Wirtstier und der fremden Mikro-Umgebung kommt es ebenfalls zur eingeschränkten Tumor-Stroma-Interaktion und daraus resultierend nicht oder nur selten zu einer spontanen Metastasierung (Choi et al. 2014, Ruggeri et al. 2014).

Bei den sog. patient-derived xenografts (PDX) wird eine Tumorbiopsie direkt nach der operativen Gewinnung in ein immundefizientes Tier transplantiert. Dies kann ektop oder orthotop geschehen. Ein Vorteil dieser Methode ist, dass hierbei der Tumor-Stroma-Verband mitsamt seiner Tumorheterogenität erhalten bleiben kann. Man geht davon aus, dass von Tumorgewebe, welches die biologischen und molekularen Charakteristika des humanen Primärtumors wiederspiegelt, besser Schlussfolgerungen über die Situation im Menschen gezogen werden können und so eine höhere klinische Relevanz erzielt werden kann (Choi et al. 2014).

Eine Alternative zu den Xenograftmodellen stellen die sog. *genetically engineered mouse models* (GEMMs) dar. Durch die Veränderung der Regulation bestimmter Gene, die in der Tumorentstehung eine relevante Rolle spielen, kann das Tumorwachstum spontan und autochthon bei einem funktionalen Immunsystem ermöglicht werden. Diese Modelle kommen dem klinischen Setting wesentlich näher, als Modelle, die auf der Zellkultur oder Transplantaten von Tumorgewebe basieren (Khanna and Hunter 2005). Ein wesentlicher Nachteil dieser Modelle ist, dass die Tumore mit langer Latenz zu unterschiedlichen Zeitpunkten entstehen und eine Metastasierung ebenfalls erst spät erzielt wird. Daher haben diese Modelle die Xenotransplantation auch im präklinischen Setting noch nicht vollständig abgelöst (Francia et al. 2011, Ruggeri et al. 2014).

Alle Modelle benötigen zur Beurteilung der Tumorprogression und Metastasierung eine *in vivo* Bildgebung, z.B. mittels Magnetresonanztomographie (MRT), Computertomographie (CT) oder Positronenemissionstomographie (PET). Weitere Möglichkeiten bestehen darin, die Tumorzellen vor der Xenotransplantation z.B. mit einem Luciferase-Reporter Gen zu markieren oder mit einem grün fluoreszierenden Protein zu transfizieren. Dies ermöglicht eine *in vivo* Bildgebung über Biolumineszenz oder Fluoreszenz (Khanna and Hunter 2005, Gros 2009, Ip et al. 2015).

1.2.3 *In vivo*-Modell: Xenograft für das Ösophaguskarzinom

Für das Ösophaguskarzinom existieren bereits verschiedene Xenograftmodelle. Subkutane Xenotransplantationsmodelle wurden schon in den achtziger Jahren publiziert. Bereits 1983 konnte durch Robinson und Bux eine erfolgreiche subkutane Xenotransplantation mit Ösophaguskarzinomzelllinien beschrieben werden (Robinson and Bux 1983, Tetreault 2015). Der Arbeitsgruppe Hosch *et al.* gelang die Etablierung zweier humaner Ösophaguskarzinomzelllinien aus dem Primärtumor (PT1590) und einer lymphatischen Mikrometastase (LN1590). Das Metastasierungspotential der humanen Zelllinie LN1590 konnte durch Hosch *et al.* ebenfalls in einem Xenograftmodell beschrieben werden. Nach subkutaner Injektion der Tumorzellen entstanden neben dem herangewachsenen Primärtumor makroskopisch sichtbare Lungenmetastasen. Zusätzlich gelang es der Arbeitsgruppe aus verschiedenen Geweben, wie den Lymphknoten, dem Knochenmark und der Lunge, in denen sich makroskopisch keine Metastasen fanden, erneut Tumorzelllinien zu erzeugen, was somit zusätzlich für eine okkulte Metastasierung in diese Organe sprach (Hosch et al. 2000).

Die erste erfolgreiche Transplantation eines Ösophaguskarzinoms, im Sinne eines sog. patient-derived xenograft (PDX) wurde 1981 beschrieben (Kitamura et al. 1981, Tetreault 2015). Erst vor nicht allzu langer Zeit konnten Dodbiba *et al.* feststellen, dass humanes Primärtumorgewebe nach subkutaner Transplantation in Morphologie und Genetik nahezu stabil bleiben kann und Tumorgewebe, das bereits zuvor mit einer neoadjuvanten Radiochemotherapie behandelt wurde, in der Maus weniger effektiv Tumore ausbildet. Dieses Modell, welches vornehmlich die Anwachsraten der xenotransplantierten Tumorgewebe mit den klinisch-pathologischen Daten (z.B.: Risikofaktoren, Histologie, Behandlungsregime und Überlebensdaten) der Patienten und ihrer Tumore vergleicht, soll vor allem der Etablierung eines präklinischen Modells zur Aufdeckung entstandener Resistenzmechanismen nach bereits erfolgter Tumortherapie dienen und so die Beurteilung der Effektivität neuer Medikamente ermöglichen (Dodbiba et al. 2013, Dodbiba et al. 2015).

Da nach subkutaner Xenotransplantation nur selten eine spontane Metastasierung beobachtet werden kann, wird vermehrt die orthotope Xenotransplantation angewandt (Hoffman 1999, Bibby 2004). Die erste orthotope Xenotransplantation eines Ösophaguskarzinoms wurde 1990 für eine pharmakologische Testung durchgeführt (Toi et al. 1990, Tetreault 2015). Gros *et al.* gelang die Etablierung eines orthotopen Metastasierungsmodells für die humane Ösophaguskarzinomzelllinie PT1590 (Gros 2009), welches das hohe Metastasierungspotential dieser Zelllinie belegte. Nach subkutaner Injektion von fünf Millionen Tumorzellen bildete die Zell-

linie PT1590 keine makroskopischen oder mittels Fluoreszenz sichtbaren Metastasen aus. Es entstanden jedoch Metastasen in Leber, Lunge und Lymphkoten nach orthotoper Implantation des in der Maus herangewachsenen Tumors. In einer weiteren Studie der Arbeitsgruppe fand sich nach orthotoper Injektion von Tumorzellen der Zelllinie PT1590 neben Metastasen in Lunge, Leber und Lymphknoten eine peritoneale Tumorzellaussaat. Ein Primärtumor an der Injektionsstelle entstand nicht (Gros et al. 2010). Für die ösophageale Adenokarzinomzelllinie OE-19 konnte die gleiche Arbeitsgruppe ebenfalls ein orthotopes Metastasierungsmodell in Nacktmäusen generieren. Auch hier kam es nach orthotoper Implantation von Fragmenten des in der Maus subkutan herangewachsenen Primärtumors zu Metastasen in Leber, Lunge und Lymphkoten, sowie zu einem Tumorwachstum im Bereich der orthotopen Transplantationslokalisation. Eine *in vivo* Bildgebung erfolgte mittels Magnetresonanztomographie (Gros et al. 2010).

Modelle für die Generierung einer experimentellen Metastasierung sind für das Ösophaguskarzinom ebenfalls beschrieben. Nach der Injektion von einer Million Tumorzellen der Zelllinie KYSE-150 in die Schwanzvene von immundefizienten Nacktmäusen kam es nach 35 bis 50 Tagen zur Ausbildung von Lungenmetastasen (Chen et al. 2009, Wang et al. 2015). Eine andere Arbeitsgruppe konnte durch die abdominelle Tumorzellinjektion eine intraabdominelle Tumorzellaussaat mit Peritonealkarzinose und blutigem Aszites hervorrufen (Yamai et al. 2009).

1.3 Differenzierungs- und Proliferationsmarker

Die Tumorentstehung und die Embryogenese sind der Hypothese nach konzeptionell sehr ähnlich. Die normale embryonale Entwicklung zeigt viele Eigenschaften, die sich bei der Tumorentstehung wiederfinden. Hierzu gehören unter anderem eine rasche Proliferation, eine geringe Zelldifferenzierung und eine erhöhte Zellmigration. In vielen Fällen resultieren diese Eigenschaften im Tumor aus einer abnormen Aktivierung eines embryonalen Entwicklungsprogramms. Gene, die in der Embryogenese eine Schlüsselrolle spielen, werden in ausdifferenzierten Geweben herunterreguliert und in Tumoren erneut reaktiviert. Die gleichen intrazellulären Signale, die in der Embryogenese im Rahmen von Entwicklungsprogrammen der Zelle die Proliferation und Differenzierung kontrollieren, beeinflussen auch die Tumorentstehung. Durch eine Dysregulation dieser Entwicklungsprogramme kommt es zu einer unkontrollierten Proliferation und zu einer De- und Transdifferenzierung der Zellen, die mit einer

Veränderung des Phänotyps einhergehen kann (Zhang et al. 2004).

Ein bekanntes Phänomen in der Tumorentwicklung ist die epitheliale-mesenchymale Transition (EMT). Hierbei handelt es sich um ein Zellprogramm aus der Embryogenese, welches zu einer Transdifferenzierung der Zelle führt. Durch drastische molekulare Veränderungen ändert sich die Zellmorphologie von einem epithelialen hin zu einem mesenchymalen Phänotyp. Die Tumorzellen erlangen mesenchymale Eigenschaften wie Mobilität und Invasivität. Hierbei werden unter anderem Zell-Zell- und Zell-Matrix-Kontakte gelöst (Thiery et al. 2009). So hat z.B. der Transkriptionsfaktor ZEB1, der regulierenden Einfluss auf die EMT hat, im Zebrafisch zu einer Herabregulation des epithelialen Zelladhäsionsmoleküls EpCAM geführt (Vannier et al. 2013). Dass die EMT bei dem Ösophaguskarzinom eine signifikante Assoziation mit der Tumorinvasion, Metastasierung und dem Gesamtüberleben hat, konnte durch die Arbeitsgruppe um *Liu et al.* dargestellt werden (Liu et al. 2014). Die Arbeitsgruppe um *Tomizawa et al.* konnte in der Immunhistochemie zeigen, dass die für die EMT charakteristischen Proteine insbesondere in der Invasionsfront der Adenokarzinome in den untersuchten frühen T1 und T2 Stadien nachweisbar waren und schlussfolgerte, dass diese Zellen ein höheres Metastasierungspotential hätten (Tomizawa et al. 2012).

Zytokeratine sind ein Hauptbestandteil des Ösophagusepithels und werden zu verschiedenen Entwicklungsstadien der Zellen und im Rahmen der Tumorentstehung unterschiedlich stark exprimiert. Bei dem Plattenepithelkarzinom des Ösophagus konnte festgestellt werden, dass verschiedene Expressionsprofile der Zytokeratine Auskunft über das Ausmaß der Dedifferenzierung und somit über das Malignitätspotential des Tumors geben können. Yang und Lipkin beschrieben als erste einen Zusammenhang zwischen der Zytokeratinexpression und dem Grad der Differenzierung im Plattenepithelkarzinom des Ösophagus (Yang and Lipkin 1990, Singh et al. 2009).

Da die meisten dieser Beobachtungen auf *in vitro* Experimenten beruhen, war das Ziel dieser Arbeit eine *in vivo* Analyse des Phänotyps der untersuchten Tumorzelllinien im Hinblick auf ausgewählte Differenzierungs- und Proliferationsmarker während der Tumorprogression.

1.3.1 EpCAM

Bei dem epithelialen Zelladhäsionsmolekül (EpCAM, CD326) handelt es sich um ein transmembranäres 40 Kilodalton (kDa) Glykoprotein aus der Familie der Zelladhäsionsmoleküle, dessen Gen GA733-2 auf Chromosom 2q21 lokalisiert ist. Das Gen kodiert für eine extrazel-

luläre, eine transmembranäre und eine zytoplasmatische Domäne des EpCAM-Proteins. Interaktionen der extrazellulären Domäne mit Kollagen, Laminin und Fibronektin, sowie der intrazellulären Domäne mit α-Aktinin, Talin und Vinculin dienen Zell-Matrix- und Zell-Zell-Kontakten (Litvinov et al. 1994, Balzar et al. 1999, Calabrese et al. 2001, Trzpis et al. 2007). Neben der Zelladhäsion scheint EpCAM auch Einfluss auf die Zellmigration, Proliferation und Differenzierung, sowie auf die Signaltransduktion und den Zellzyklus zu nehmen (Munz et al. 2004, Osta et al. 2004, Baeuerle and Gires 2007, Trzpis et al. 2007, Maetzel et al. 2009, Chaves-Perez et al. 2013).

EpCAM wird in adulten epithelialen Geweben in einschichtigem, vor allem drüsigem, oder Übergangsepithel an der basolateralen Zellmembran exprimiert. Normales mehrschichtiges Plattenepithel ist EpCAM negativ. Viele Tumorerkrankungen epithelialen Ursprungs weisen eine hohe EpCAM-Expression auf (Balzar et al. 1999, Went et al. 2004, Went et al. 2006, Trzpis et al. 2007, Maetzel et al. 2009). Eine solche Überexpression korreliert beim Plattenepithelkarzinom des Ösophagus mit einer deutlich schlechteren Prognose (Stoecklein et al. 2006). Diese Beobachtung findet sich ebenfalls beim Mammakarzinom (Gastl et al. 2000, Spizzo et al. 2004), Ovarialkarzinom (Spizzo et al. 2006) und Gallenblasenkarzinom (Varga et al. 2004, Prince et al. 2008).

Die Expression von EpCAM scheint auch beim Metastasierungsprozess eine relevante Rolle zu spielen. So konnten verschiedene Arbeitsgruppen belegen, dass EpCAM über unterschiedliche Mechanismen epitheliale Zell-Zell-Kontakte destabilisiert, und so eine Metastasierung begünstigen kann (Litvinov et al. 1997, Winter et al. 2003, Osta et al. 2004, Ladwein et al. 2005). Dass die EpCAM-Expression im Rahmen von Tumorwachstum und Metastasierung einer funktionellen Dynamik unterliegt, konnte durch Driemel *et al.* in *in vitro*- und *in vivo*-Experimenten veranschaulicht werden. Die Arbeitsgruppe demonstrierte, dass eine niedrige EpCAM-Expression vornehmlich mit Migration und Invasion und eine starke Expression insbesondere mit Proliferation und Adhäsion der Tumorzellen einhergehen (Driemel et al. 2013).

Dieses onkogene Potential macht EpCAM weiterhin zu einer interessanten Zielstruktur für molekulare Therapieansätze. Seit seiner Entdeckung 1979 durch Herlyn *et al*. und der Entwicklung des monoklonalen Antikörpers 17-1A (Endrecolomab, Panorex®), zur adjuvanten Therapie des Kolorektalenkarzinoms, ist EpCAM eine Zielstruktur im Rahmen der molekularen Krebstherapie verschiedenster Tumorentitäten geworden (Herlyn et al. 1979, Sears et al. 1984, Riethmuller et al. 1994). Bis heute wurden zahlreiche Therapeutika entwickelt (therapeutische monoklonale Antikörper, bi-/trispezifische Antikörper, Tumorvakzine, toxinkonjungierte Antikörperfragmente, sowie therapeutische Fusionsproteine), die zum Teil eine Regres-

sion in der Tumorprogression bewirken konnten (Armstrong and Eck 2003, Baeuerle and Gires 2007).

Vor dem Hintergrund, der stetigen Weiterentwicklung molekularer Therapieoptionen erscheint eine genaue Analyse des Expressionsverhaltens von EpCAM während des Tumorwachstums und der Metastasierung *in vivo* von großer Bedeutung, um so ein noch besseres Verständnis des onkogenen Potentials dieser Zielstruktur zu erreichen.

1.3.2 Ki-67

Das humane Ki-67 Antigen ist ein ubiquitär exprimiertes Protein des Zellkerns. Initial wurden zwei Isoformen beschrieben, die von demselben Gen kodiert werden, ein Molekulargewicht von 320 und 359 kDa erreichen und während des gesamten Zellzyklus, mit Ausnahme der G0-Phase, exprimiert werden. Da es ausschließlich mit der Zellproliferation assoziiert ist, wird es auch als Proliferationsmarker bezeichnet und zur Bestimmung der Wachstumstendenz humaner Tumore eingesetzt (Gerdes et al. 1983, Gerdes et al. 1984, Gerdes et al. 1991, Schluter et al. 1993, Duchrow et al. 1996). Beim Plattenepithelkarzinom des Ösophagus konnte eine positive Korrelation zwischen der Proliferationsaktivität des Tumors und seiner Invasionstiefe, dem Differenzierungsgrad und der lymphatischen Metastasierung festgestellt werden (Chino et al. 2007). Besonders für Tumore der Prostata und der Brust konnte der prognostische Wert des Ki-67 Antigens nachgewiesen werden (Scholzen and Gerdes 2000).

In der hier vorgelegten Arbeit wurde das Ki-67 Antigen mit dem Antikörper MIB-1 immunhistochemisch dargestellt. Angegeben wurde der Anteil der Tumorzellen mit einem positiven nukleären Färbeergebnis in Prozent am gesamten Tumorgewebe in einem zuvor angefertigten Paraffinschnitt des Tumors. Die Nachweisbarkeit von Ki-67 über diese Methode stellt den Goldstandart dar (Dowsett et al. 2011, Inwald et al. 2013).

1.3.3 Zytokeratine

Die zytoplasmatische Matrix verschiedener Zelltypen wird von einem fädigen Netzwerk durchspannt, dem sogenannten Zytoskelett. Morphologisch unterscheidet man drei verschiedenartige Netzwerke: Mikrofilamente, Intermediärfilamente und Mikrotubuli. Die Zytokeratinfilamente stellen eine Subklasse der Intermediärfilamente dar (Fletcher and Mullins 2010,

Wickstead and Gull 2011). Diese Zytokeratinfilamente sind Proteine, die aus verschiedenen Kombinationen von Polypeptiden bestehen und charakteristisch für epitheliale Zellen sind. Ihr Molekulargewicht liegt zwischen 40 und 68 kDa. Weit verbreitet ist die Einteilung durch Moll *et al.* Hier werden 20 verschiedene Zytokeratinfilamente in zwei Subklassen unterteilt: die alkalischen Typ I Zytokeratine 9-20 und die basischen Typ II Zytokeratine 1-8 (Moll et al. 1982). Inzwischen sind 58 Zytokeratine bekannt, welche die Epithelzellen vor mechanischem und nicht-mechanischem Stress schützen. Zudem spielen sie eine Rolle in der apico-basalen Polarität, sowie in der Mobilität, Zellgröße und Proteinsynthese (Kim et al. 2006, Oriolo et al. 2007, Vijayaraj et al. 2009). Während der Zelltransformation in der Tumorentstehung bleibt die spezifische Keratinexpression der tumorinitiierenden Zelle größtenteils erhalten. Dies ermöglicht eine Klassifizierung des Tumors und gibt einen Hinweis auf den epithelialen Ursprung des malignen Gewebes. Aufgrund dessen werden Zytokeratine schon lange als Differenzierungsmarker in der Diagnose des Primärtumors eingesetzt (Moll et al. 2008).

2 Fragestellung

Weltweit steht das Ösophaguskarzinom an sechster Stelle der krebsbedingten Todesursachen (Herszenyi and Tulassay 2010). 2012 erkrankten in Deutschland 5.030 Männer und 1.510 Frauen neu an Speiseröhrenkrebs. Dies entspricht einem Anteil von 2,0% bei Männern und 0,7% bei Frauen an allen bösartigen Neubildungen. Das Ösophaguskarzinom zählt trotz erheblicher Verbesserungen in der Diagnostik und Therapie in letzter Zeit noch immer zu den Tumorarten mit einer sehr schlechten Prognose. Die relativen 5-Jahres-Überlebensraten liegen derzeit für Männer bei 22% und für Frauen bei 24% (RKI 2015). Diese Zahlen begründen das große klinische Interesse an neuen therapeutischen Ansätzen.

Um das Verhalten der Tumorzellen *in vivo* zu analysieren und hieraus eventuelle Therapieoptionen humaner Tumore und ihrer Metastasen ableiten zu können, sind Tiermodelle von essentieller Bedeutung. Ziel dieser Arbeit war es, ein geeignetes Xenograftmodell für humane Ösophaguskarzinome zu etablieren.

In dieser Arbeit sollten folgende Fragen untersucht werden:

- Wie sieht das Wachstums- und Metastasierungsverhalten von humanen Ösophaguskarzinomzelllinien in NOD/SCID IL2Rγ^{null} - Mäuse aus?
- Wie verhält sich die Morphologie der einzelnen Zelllinien während des Tumorwachstums *in vivo*?
- Welches Expressionsmuster weisen die in den Mäusen gewachsenen Primärtumore im Hinblick auf ausgewählte Differenzierungs- und Proliferationsmarker auf?

3 Material und Methoden

3.1 Materialliste

3.1.1 Reagenzien und Chemikalien

AB-Serum	Biotest (805135)
AE1/AE3-Antikörper	BioGenex (AM071-5M)
β-Mercaptoethanol	Sigma (M3148-100ML)
DAB + Chromogen	Dako (K3468)
dNTPs, je 10mM dATP, dCTP, dGTP, dTTP	Roche (11581295001)
Eisessig	Merck (1000631011)
Entellan®	Merck (1.07961.0100)
Eosin G	Merck (1.15935.0100)
EpCAM-Antikörper (Ber-EP4)	Dako (M0804)
TACSD1 Primer und Sonde	Eurofins MWG
Ethanol 100%	Merck (1.00983.2511)
FastStart TaqMan Probe Master	Roche (04673417001)
Hämalaun nach Mayer	Merck (1.09249.2500)
Hämatoxylin Lösung nach Gill III	Merck (1.05174.1000)
HPRT1 Primer und Sonde	Eurofins MWG
Isofluran	Deltaselect
Ki-67-Antikörper (MIB-1)	Dako (M7240)
Kochsalzlösung 0,9%	Braun (2350748)
Matrigel® growth factor reduced	BD Biosciences
MOPC-21, Mouse IgG1	Sigma (M5284)
Nukleasefreies Wasser	Gibco, UltraPure™ RNAse/DNAse free
Oligo dT Primer	Invitrogen (18418012)
PBS (pH 7,4)	Gibco (14190-169)
Protector RNase Inhibitor 40U/µl	Roche (03 335 402 001)
RPMI 1640 Medium	Gibco (6187004)
RNAse-Free DNAse Set	Qiagen (79254)
Target Retrieval Solution	Dako (S1699)
Transcriptor Reverse Transcriptase 20U/µl	Roche (03 531 317 001)
Transcriptor RT Reaction Buffer	Roche (03 531 325)
Trypsin 0,05% + 0,02% EDTA	Gibco (25300054)

Wasserstoffperoxid (H_2O_2)	Merck (8597.1000.304)
Xylol	Merck (1.08685.2500)

3.1.2 Geräte

Brutschrank	Heraeus Instruments
Cryoschneider	SLEEMainz, MHR-Controller, 22778
DyadDisciple Chromo 4	BioRad
Einbettautomat Paraffin	Leica
Gefrierschrank	Thermo electron corporation, Forma 905
Kamera	Leica, DFC 280, 49658
Kühlschrank	Thermo Scientific
Mikroskop	Leica, DMIL, 49775
Mikrotom	Leica, SM2000R, 50749
Mr. Frosty™ Freezing Container	Thermo Scientific
Neubauer-Zählkammer	Brand
Pipettierhilfe	Hirschmann Laborgeräte
Photometer Infinite 200 Pro Nano-Quant	Tecan
Sterilbank	Thermo Electron Corporation
Stickstofftank	Cryotherm
Tailveiner TV-150	Bioseb
Thermoblock	StarLab
Thermomixer comfort	Eppendorf
InfraRotLeuchte IR 10	Petra electrica
Vortexer	VWR
Wärmeschrank	Memmert
Wasserbad (Färbung)	Memmert
Wasserbad (Schnitte)	Leica
Zentrifuge (RNA-Isolation)	Thermo electron corporation, Heraeus Fresco 17 Centrifuge
Zentrifuge (Zellkultur) Universal 32R	Hettich

3.1.3 Kits

ABC-Kit (Mouse IgG)	Vectastain (PK-4002)
PCR Mycoplasmen Test Kit I/C	PromoKine (PK-CA91-1024)
Power-Plex ESi 17 Pro	Promega (DC7781)
RNeasy Mini Kit	Qiagen (74106)

3.1.4 Materialien

Deckgläschen	Menzel-Gläser
Insulinspritzen 0,5ml, 29G	BD Micro-Fine+ (324824)
Sterican 20G gelb	Braun (4657519)
Liquid Blocker Super Pap Pen Mini	Brand (297840010)
Objektträger	Engelbrecht
PCR-Platte Microseal® PCR-Plates™ white	BioRad
Stripetten	Eppendorf
Pipettenspitzen	Eppendorf
Spritzen Omnifix 1ml	Braun (9161406V)
Zellkulturflaschen 75cm^2	Greiner

3.1.5 Software

GraphPad Prism Version 6.0	GraphPad Software Inc.
i-control™ Version 1.8	Tecan
Leica Application Suite Version 3.8.0	Leica
Microsoft® Excel Version 2011	Microsoft Corporation
Microsoft® PowerPoint Version 2011	Microsoft Corporation
Microsoft® Word Version 2011	Microsoft Corporation
Opticon Monitor Version 3.1.32	BioRad
Probefinder Version 2.45	Roche

3.2 Zelllinien

In dieser Arbeit wurden neun verschiede humane Ösophaguskarzinomzelllinien untersucht. Dabei handelte es sich um fünf Plattenepithelkarzinomzelllinien: KYSE-30, KYSE-270, KYSE-410, KYSE-520 und COLO-680N, sowie vier Adenokarzinomzelllinien: OE-19, OE-33, PT1590 und LN1590. Die Zelllinien KYSE-30, KYSE-270, KYSE-410, KYSE-520 und COLO-680N stammen von der Deutschen Sammlung von Mikroorganismen und Zellkulturen (DSMZ, Braunschweig, Deutschland), die Zelllinien OE-19 und OE-33 aus der Europäischen Sammlung von Zellkulturen (ECACC). Eine Übersicht der Zelllinien findet sich in **Tabelle 3**. Die Zelllinien PT1590 und LN1590 wurden 1997 im chirurgischen Forschungslabor der Klinik für Allgemein-, Viszeral- und Thoraxchirurgie am Universitätsklinikum Hamburg-Eppendorf (Direktor: Prof. Dr. med. J. R. Izbicki) hergestellt. Hierbei handelt es sich um einen Primärtumor und seine zugehörige Lymphknotenmetastase. Für die Zelllinie LN1590 wurde die Tumorigenität und Metastasierungsfähigkeit durch subkutane Xenotransplantation in SCID-Mäuse bereits beschrieben (Scheunemann et al. 1999, Hosch et al. 2000).

Die Durchführung einer *short tandem repeat* (STR) Analyse ergab eine Übereinstimmung der in dieser Arbeit eingesetzten Ösophaguskarzinomzelllinien mit der STR-Datenbank.

Zelllinie	**Verdopplungs-zeit (h)**	**Immunhistochemische Marker**				**Referenz**
		EpCAM	**CK**	**CK8**	**CK19**	
Plattenepithelkarzinome						
KYSE-30	30	+	+	+		(Shimada et al. 1992)
KYSE-270	24	+	+	+	+	
KYSE-410	45	+	+	+	+	
KYSE-520	30	+	+	+	+	
COLO-680N	60 - 70	+	+	+		
Adenokarzinome						
OE-19	50 – 60	+	+	+	+	(Rockett et al. 1997)
OE-33	30	+	+	+	+	

Tabelle 3: Eigenschaften der untersuchten Zelllinien. Charakteristika der vom DSMZ und der ECACC bezogenen Zelllinien (Quelle: www.dsmz.de). CK = Zytokeratin, + = positiv, h = Stunden.

3.3 Zellkultur

Die Zelllinien wurden in Zellkulturflaschen mit einer Wachstumsfläche von 75cm^2 unter Standardbedingungen (37°C, 100% relative Luftfeuchtigkeit, 5% CO_2) kultiviert. Als Nährmedium wurde RPMI 1640 Medium mit einem Zusatz von 10% hitzeinaktiviertem fetalem Kälberserum verwendet (im Verlauf als Kulturmedium bezeichnet). Die Zellen wurden bei guter Konfluenz zweimal wöchentlich passagiert. Hierzu wurde das Kulturmedium abgenommen und die Zellen mit 5ml 0.1M Kochsalz-Phosphat Puffer (PBS, pH 7.4) gespült. Anschließend wurden 3ml Trypsin-EDTA auf die Zellen pipettiert und bei 37°C und 5% CO_2 inkubiert, bis sich die Zellen vom Flaschenboden lösten. Im nächsten Schritt erfolgte die Zugabe von 3ml Kulturmedium, um das Trypsin zu inaktivieren und eine Schädigung der Zellen zu vermeiden. Nach Überführung in ein 50 ml Falcon-Röhrchen wurde die Zellsuspension 5min bei 1500rpm und Raumtemperatur zentrifugiert. Nach Abnahme des Überstandes wurde das Zellpellet mit Kulturmedium resuspendiert und auf neue Zellkulturflaschen verteilt.

Vor der Übertragung der Tumorzellen auf die Versuchstiere wurden alle Zelllinien auf eine Infektion mit Mykoplasmen getestet. Dazu wurde das PCR Mykoplasmen Test Kit I/C (Promokine, Heidelberg, Deutschland) eingesetzt, welches mittels Polymerase-Kettenreaktion alle Mykoplasmenspezies detektieren kann, die typischerweise eine Zellkultur kontaminieren. Der Test wurde nach dem Protokoll des Herstellers durchgeführt. Zum Zeitpunkt der Injektion in die Versuchstiere konnte eine Kontamination der Zelllinien mit Mykoplasmen ausgeschlossen werden.

Zur Identitätsprüfung der Zelllinien wurden DNA-Fingerprint-Analysen mit Hilfe des Kits Power-Plex ESi 17 Pro (Promega GmbH, Mannheim, Deutschland) im Institut für Rechtsmedizin des Universitätsklinikums Düsseldorf durchgeführt und mit den Originalangaben abgeglichen. Hierbei ergab sich eine Übereinstimmung.

3.4 Versuchstiere und Versuchstierhaltung

Die in dem Xenograft-Modell eingesetzten NOD/SCID IL2Rγ^{null} - Mäuse (NOD scid gamma, NSG) wurden im Jackson Laboratory (Bar Harbor, USA) durch Shultz *et al.* generiert und durch unser Labor von dort bezogen (Shultz et al. 2005). Eine Aufzucht der Tiere erfolgte im Institut für Versuchstierkunde der Heinrich-Heine-Universität Düsseldorf. Für die Tierversuche

wurden ca. 12 Wochen alte Versuchstiere eingesetzt.

Alle Tierversuche waren zuvor durch das Landesamt für Natur, Umwelt und Verbraucherschutz Nordrhein-Westfalen genehmigt worden (Aktenzeichen 8.87-50.10.37.09.105). Die Tiere wurden nach den entsprechenden Richtlinien zur Versuchstierhaltung in der zentralen Tierversuchsanstalt der Heinrich-Heine-Universität Düsseldorf untergebracht. Alle Tiere wurden in Filter-Top Käfigen gehalten und mit sterilem Wasser und Trockenfutter *ad libidum* versorgt.

3.5 Xenotransplantation

Von den in flüssigem Stickstoff gelagerten neun Zelllinien wurde je ein Aliquot aufgetaut und mindestens zwei Wochen lang kultiviert. Zur Vorbereitung der Tumorzellen für die Xenotransplantation auf die NOD/SCID IL2Rγ^{null} - Mäuse wurden diese zuvor abtrypsiniert und zentrifugiert.

3.5.1 Subkutan

Das Zellpellet wurde im Kulturmedium resuspendiert und die Zellzahl pro ml in einer Neubauer-Zählkammer bestimmt. Die Zellzahl wurde auf $1x10^6$ Zellen pro 100µl eingestellt. 100µl der Zellsuspension wurden mit 100µl Wachstumsfaktor-reduziertem BD Matrigel® in einem Eppendorf-Reaktionsgefäß auf Eis resuspendiert, anschließend in 1ml Spritzen aufgezogen und auf Eis gelagert. Für die Negativ-Kontrolle wurden 100µl Kulturmedium mit 100µl Wachstumsfaktor-reduziertem BD Matrigel® vermischt und ebenfalls auf Eis gelagert. Bis zur Injektion in die NOD/SCID IL2Rγ^{null} - Mäuse vergingen hiernach weniger als 45min.

Unter Inhalationsanästhesie mit Isofluran erfolgte die subkutane Injektion von $1x10^6$ in 200µl Matrigel®/Kulturmedium gelösten Tumorzellen in die Flankenregion der Versuchstiere. Der Negativkontroll-Maus wurden zusätzlich 200µl Matrigel®/Kulturmedium ohne Tumorzellen subkutan in die Flanke der anderen Seite injiziert. Für jede Zelllinie und jeden geplanten Tötungszeitpunkt pro Zelllinie gab es ein Tier mit zusätzlich injizierter Negativkontrolle.

Alle Versuchstiere wurden täglich auf pathologische Veränderungen kontrolliert. Einmal wöchentlich wurden alle Mäuse gewogen und die heranwachsenden Tumore palpiert. Ein bis sechs Wochen nach der Übertragung der Tumorzellen auf die Versuchstiere bzw. bei Erreichen einer kritischen Tumorgröße von ≥1,5cm im Durchmesser wurden die Tiere getötet und anschließend

obduziert. Neben der Tumorgröße waren ein Gewichtsverlust von mehr als 20%, pathologische Veränderungen des Verhaltens, Kachexie, Bewegungseinschränkungen, Apathie, gestäubtes Haarkleid und Veränderungen an der Implantationsstellen, im Sinne von Ulzerationen oder Abszessen, Indikationen zur Euthanasie. Die Tötung der Versuchstiere erfolgte je nach Tumorwachstum und Zelllinie zu unterschiedlichen Zeitpunkten. Hierzu wurden die Mäuse mittels Inhalation von Kohlenstoffdioxid getötet.

Bei der Obduktion der Versuchstiere wurden die herangewachsenen Tumore seziert und zweidimensional vermessen. Bei den Mäusen in denen die Tumorzellen einer Zelllinie am längsten herangewachsen waren, wurden zusätzlich Lunge und Leber entnommen, um diese Organe histologisch auf eine mögliche Tumorzellaussaat untersuchen zu können. Alle entnommenen Gewebe wurden für 24 Stunden in 4%-Formalin fixiert. Im Anschluss wurden die Präparate gewässert und durchliefen eine aufsteigende Alkoholreihe. Abschließend erfolgte die Einbettung in Paraffin. Von jeder Zelllinie wurden Tumoranteile für weitere Analysen in flüssigem Stickstoff schockgefroren und bei -80°C gelagert. Die Ermittlung des Tumorvolumens erfolgte mit Hilfe folgender Formel: $V = \text{Länge} \times (\text{Breite})^2 / 2$ (Carlsson et al. 1983).

3.5.2 Intravenös

Für die Tumorzellinjektion in die Schwanzvene wurde das Zellpellet in sterilem PBS resuspendiert und nochmals bei 1500rpm für drei Minuten abzentrifugiert, um letzte Reste des Kulturmediums auszuwaschen. Das neu entstandene Zellpellet wurde abermals in sterilem PBS resuspendiert und die Zellzahl pro ml in einer Neubauer-Zählkammer bestimmt. Die Zellzahl wurde dann auf die je nach Zelllinie benötigte Zellzahl pro 200µl eingestellt. Diese je nach Zelllinie unterschiedliche Tumorzellzahl war zuvor für jede Zelllinie in einem Vorversuch bestimmt worden. Für den Folgeversuch wurde die Zellzahl gewählt, bei der die Tiere nach der Injektion und im weiteren Verlauf am wenigsten pathologische Veränderungen aufwiesen und zuverlässig Tumorzellabsiedlungen in den Organen beobachtet werden konnten. Eine Ausnahme stellte die Zelllinie PT1590 dar. Hier wurde die gleiche Zellzahl wie bei der Zelllinie LN1590 gewählt um eine Vergleichbarkeit zwischen diesen beiden Zelllinien, dem Primärtumor und seiner Lymphknotenmetastase, zu erhalten. Nach erneuter dreiminütiger Zentrifugation bei 1500rpm und anschließender Abnahme des PBS-Überstandes wurden die Tumorzellen in 200µl 0,9% Kochsalzlösung resuspendiert und in 1ml-Spritzen aufgezogen. Für das Negativkontroll-Tier wurden 200µl 0,9% Kochsalzlösung ohne Tumorzellen in 1ml-Spritzen aufgezogen. Bis zur Injektion

in die NOD/SCID IL2Rγ^{null} - Mäuse vergingen weniger als 45min.

Vor der intravenösen Injektion wurden die Tiere fünf Minuten unter einer UV-Lampe gewärmt, damit sich die venösen Gefäße erweiterten und somit die Injektion erleichtert wurde. Eine Überhitzung der Versuchstiere wurde durch sorgfältiges Beobachten ausgeschlossen. Anschließend wurden die Tiere in einer Zwangsröhre fixiert und die Tumorzellen in die laterale Schwanzvene injiziert. Alle Versuchstiere wurden täglich auf pathologische Veränderungen kontrolliert und einmal wöchentlich gewogen. Bei einem Gewichtsverlust von mehr als 20% ihres Körpergewichts oder andere Anzeichen, die auf eine Einschränkung der Vitalität hindeuteten wurden die Tiere getötet und die Lunge und die Leber entnommen. Die sezierten Organe wurden in einer Petrischale gewogen und anschließend für 24 Stunden in 4%-Formalin fixiert. Im Anschluss wurden die Präparate gewässert und durchliefen eine aufsteigende Alkoholreihe. Abschließend erfolgte die Einbettung in Paraffin.

Die Tumorzellabsiedlungen wurden quantifiziert, indem zunächst eine Auszählung aller makroskopisch sichtbaren Metastasen erfolgte, wobei 1-10 Metastasen mit dem Wert 1+, 11-50 mit 2+ und >50 mit 3+ beschrieben wurden. Waren makroskopisch keine Tumorzellabsiedlungen erkennbar, wurde der Wert 0 vergeben. Angefertigte Paraffinschnitte der Lunge und tumorös veränderte Abschnitte der Leber wurden anschließend mittels Hämatoxylin-Eosin-Färbung untersucht. Es erfolgte die genaue Beurteilung der Morphologie des herangewachsenen Tumorgewebes. Die Tumorzellabsiedlungen in der Lunge wurden zusätzlich mikroskopisch in einem Querschnitt aller Lungenlappen quantifiziert, wobei die gleiche Skala verwendet wurde wie bei der makroskopischen Beurteilung. Zusätzlich wurde der prozentuale Anteil von Tumorgewebe am gesamten Gewebe im vorliegenden Lungenquerschnitt abgeschätzt.

Der Ablauf der subkutanen und intravenösen Xenotransplantation ist in **Abbildung 1** schematisch dargestellt.

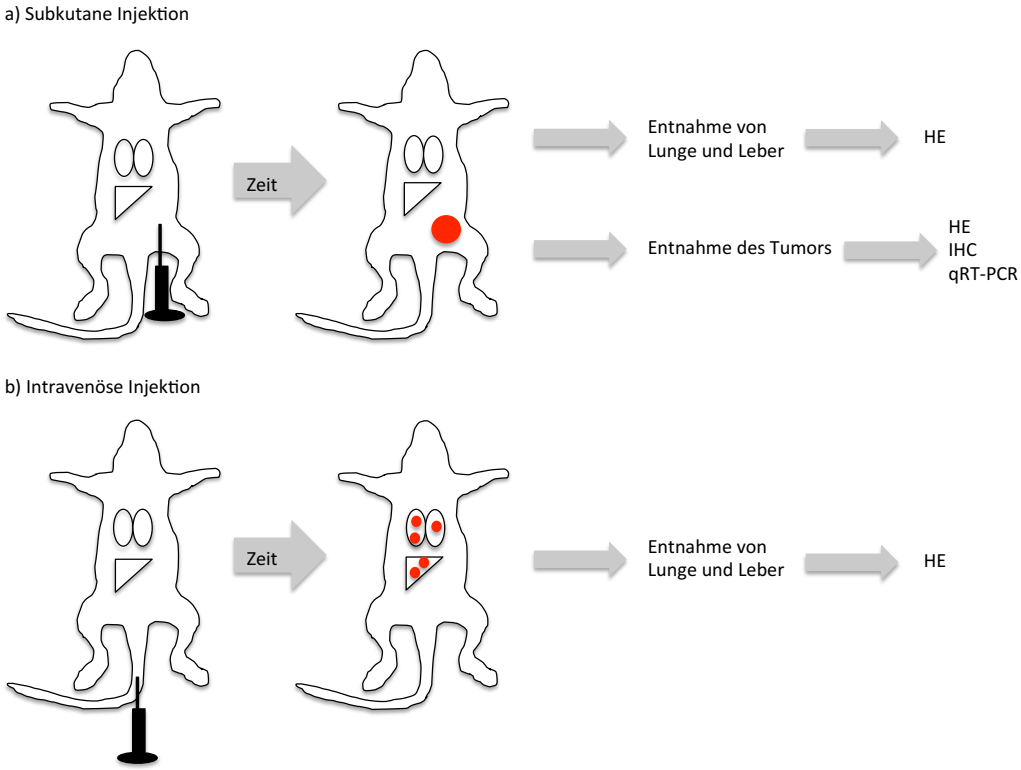

Abb. 1: Schematische Darstellung der subkutanen und intravenösen Xenotransplantation. Experimenteller Ablauf nach Heranwachsen der Tumore und Euthanasie der Tiere. HE = Hämatoxylin-Eosin-Färbung, IHC = immunhistochemische Färbung, qRT-PCR = quantitative *real-time* PCR

Für eine Übersicht der Probenanzahl in den durchgeführten Analysen siehe **Tabelle 4**.

Zelllinie	Tumorvolumen	Immunhistochemie	*real-time* PCR
Plattenepithelkarzinome			
KYSE-30	21	20	8
KYSE-270	20	21	9
KYSE-410	15	15	9
KYSE-520	28	14	9
COLO-680N	21	20	12
Adenokarzinome			
OE-33	18	18	9
OE-19	18	18	9
LN1590	18	18	9
PT1590	18	18	9

Tabelle 4: Probenanzahl in den durchgeführten Analysen. Anzahl der untersuchten Proben je Zelllinie für die drei durchgeführten Untersuchungen: Bestimmung des Tumorvolumens, Durchführung der Immunhistochemie und der quantitativen *real-time* PCR.

3.6 Paraffinschnitte

Von den in Paraffin eingebetteten Tumoren und den Organen wurden mit einem Mikrotom 5µm dicke Paraffinschnitte angefertigt. Es wurden insgesamt fünf Schnitte je Tumor für die HE-Färbung und die Immunhistochemie angefertigt. Von der Lunge und der Leber wurde jeweils nur ein Schnitt für die HE-Färbung angefertigt. Die Paraffinschnitte wurden in ein Wasserbad mit 45°C überführt und auf beschichtete Objektträger aufgenommen. Anschließend erfolgte die Trocknung für 20min bei 70°C und danach über Nacht bei 56°C im Wärmeschrank. Für die folgenden Färbungen wurden die Schnitte in Xylol zunächst entparaffiniert und mittels einer absteigenden Alkoholreihe rehydriert.

3.7 Hämatoxylin-Eosin-Färbung

Für die HE-Färbung wurden die Zellkerne der Präparate für 45 Sekunden in Mayers-Hämalaun blau gefärbt, fünf Minuten unter fließendem Leitungswasser und anschließend kurz mit destilliertem Wasser gespült. Anschließend erfolgte eine dreiminütige Färbung der Präparate mit Eosin. Dadurch erschienen das Zytoplasma und das Bindegewebe rosa; die Muskulatur und die Erythrozyten rot und die Zellkerne blau. Abschließend wurden die Schnitte durch eine aufsteigende Alkoholreihe dehydriert und verblieben nochmals für zehn Minuten in Xylol. Abschließend wurden die Präparate mit Corbit-Balsam eingedeckelt und bei Raumtemperatur getrocknet.

Die HE-Färbung diente der Beurteilung der Morphologie aller in der NOD/SCID IL2Rγ^{null} – Maus herangewachsenen Tumore und der Quantifizierung der Lungenmetastasen. Die morphologische Beurteilung der Tumorzellen erfolgte auch im Hinblick auf histologische Malignitätskriterien. Zu den strukturellen Malignitätskriterien gehören beispielsweise ein invasives, lokal destruierendes Wachstum und das Fehlen einer Bindegewebskapsel um das Tumorgewebe. Die zytologischen Malignitätskriterien umfassen unter anderem eine zugunsten des Zellkerns verschobene Kern-Plasma-Relation, Kernpleomorphie und -atypie, Kernhyperchromasie, vergrößerte Nukleolen (Kernkörperchen) und der Nachweis von vermehrten und atypischen Mitosen. Zur Quantifizierung der Lungenmetastasen wurden die Tumorzellabsiedlungen in den HE-gefärbten Lungenquerschnitten mit 100-facher Vergrößerung unter dem Lichtmikroskop ausgezählt und im Hinblick auf ihre Quantität zwischen den einzelnen Zelllinien verglichen.

3.8 Immunhistochemie

Alle in den Versuchstieren nach subkutaner Xenotransplantation herangewachsenen Primärtumore wurden immunhistochemisch untersucht. Für die immunhistochemische Färbung wurde zur Visualisierung der Zielstrukturen die Avidin-Biotin-Complex (ABC)-Methode angewandt. Hierbei bindet zunächst ein primärer Antikörper an ein spezifisches Antigen. Der sekundäre Antikörper, welcher den Fc-Teil des Primärantikörpers bindet, trägt ein Biotin-Molekül, das Avidin binden kann. Das Avidin wiederum ist in der Lage, Biotin und daran gekoppelte Peroxidase zu binden. Diese Peroxidase katalysiert die Oxidation von 3,3-Diaminobenzin (DAB) und erzeugt so eine braune Färbung der Zielstruktur. Erst durch diese enzymatische Reaktion wird die spezifische Bindung des primären Antikörpers an seine Zielstruktur sichtbar (**Abbildung 2**). Verwendet wurde das ABC-Kit Mouse IgG (Vectastain).

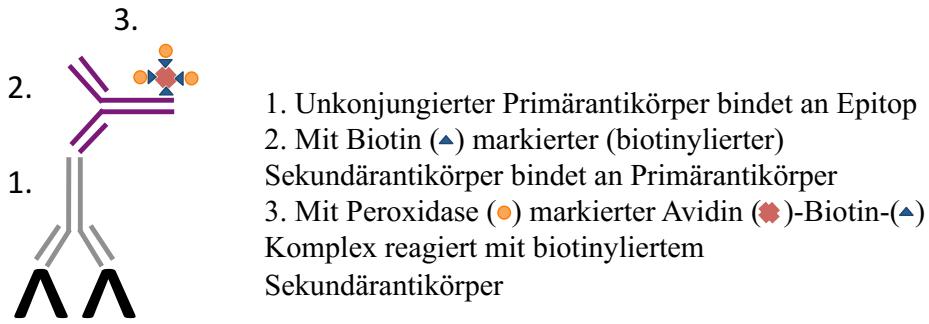

Abb. 2: Schematische Darstellung der Avidin-Biotin-Methode.

Zunächst wurden alle Schnitte zehn Minuten in Xylol entparaffiniert und anschließend in einer absteigenden Alkoholreihe hydriert. Im Anschluss erfolgte die Freilegung der spezifischen Antigenstrukturen an die der primäre Antikörper bindet. Zur Demaskierung dieser sog. Epitope wurden die Schnitte 30 Minuten in „*Target Retrieval Solution*“ bei 95°C im Wasserbad inkubiert und 20 Minuten bei Raumtemperatur abgekühlt. Zur Inhibition der endogenen Peroxidase verblieben alle Schnitte für 30 Minuten bei Raumtemperatur in 0,3% Wasserstoffperoxid. Dieser Vorgang diente dem Herabsetzten einer unspezifischen Hintergrundfärbung. Zur Minimierung unspezifischer Bindungen wurde normales Pferdeserum für 20 Minuten auf die Schnitte pipettiert. Nachfolgend wurden die Objektträger für 30 Minuten bei Raumtemperatur mit dem primären Antikörper (Ber-EP4) inkubiert. Als Negativkontrolle wurde zudem ein weiterer Objektträger mit dem gleichen Präparat mit der Isotypkontrolle MOPC-21 inkubiert. Beide Anti-

körper wurden zuvor mit 10% AB-Serum auf eine Konzentration von 2µg/ml verdünnt. Anschließend erfolgte die Inkubation für 30 Minuten bei Raumtemperatur mit dem sekundären (biotinylierten) Antikörper. Danach wurde der Avidin-Biotin-Peroxidase-Komplex für 30 Minuten aufgetragen. Zur Visualisierung der Zielstruktur wurden alle Schnitte für zehn Minuten mit DAB-Substrat im Dunkeln inkubiert und danach mit Leitungswasser gespült. Zwischen dem Auftragen der verschiedenen Antikörper wurden die Schnitte zweimal für je fünf Minuten in PBS gewaschen, um nicht gebundene Antikörper zu entfernen. Die Gegenfärbung erfolgte mit Mayers-Hämalaun. Zur Dehydrierung durchliefen die Präparate eine aufsteigende Alkoholreihe und verblieben nochmals zwei Minuten in Xylol. Die Objektträger wurden mit Corbit-Balsam eingedeckelt und bei Raumtemperatur getrocknet. Bei allen Färbungen des epithelialen Zelladhäsionsmoleküls EpCAM wurde für jedes Präparat eine Negativkontrolle durch den unspezifischen monoklonalen anti-Maus IgG1 Antikörper MOPC-21 durchgeführt. Zusätzlich wurde als Positivkontrolle bei jedem Färbevorgang eine sicher für EpCAM positive Kolonmukosa mitgeführt.

Die Immunhistochemie der Zytokeratine und von Ki-67 wurden nach dem Standardprotokoll für Routinediagnostik vom Institut für Pathologie des Universitätsklinikums Düsseldorf durchgeführt und für diese Arbeit zur Verfügung gestellt. Die Negativkontrolle erfolgte durch das Weglassen des primären Antikörpers während des Färbeprozesses. Keine der Kontrollen zeigte eine Färbereaktion.

Die immunhistochemischen Präparate wurden unter einem Fotomikroskop ausgewertet und fotografisch dokumentiert. Für die Auswertung der immunhistochemischen Färbung von EpCAM wurde ein standardisiertes Auswertungssystem eingesetzt, der sog. Immunreaktivitäts-Score (IRS) oder auch Remmele Score (Remmele et al. 1986). Dieser setzt sich zusammen aus der Färbeintensität (SI, „*staining intensity*“) und der Anzahl positiver Zellen (PP, „Prozentzahl positiver Zellen“). Die Färbeintensität wurde in vier Gruppen unterteilt: 0 (negativ), 1 (schwach), 2 (mittel), 3 (stark). Die Anzahl positiver Zellen wurde in fünf Gruppen eingeteilt: 0 (keine), 1 (≤10%), 2 (11-50%), 3 (51-80%), 4 (>80%). Der IRS ergibt sich nun aus der Multiplikation beider Werte (SI x PP). Dabei entstehen Werte von 0-12, wobei ein niedriger IRS als schwach positiv und ein hoher IRS als stark positiv gewertet wurde. Nekrotische Bereiche wurden nicht berücksichtigt (**Tabelle 5** und **Abbildung 3**).

Für die Auswertung der nukleären Ki-67-Färbung wurde die Färbeintensität nicht berücksichtigt und allein der Anteil gefärbter Zellen im Präparat prozentual angegeben (Dowsett et al. 2011).

Prozent positiver Zellen (PP)	
keine	0
1-10%	1
11-50%	2
51-80%	3
>80%	4

Färbeintensität (SI)	
negativ	0
schwach	1
mittel	2
stark	3

Tabelle 5: IRS (Immunreaktivitäts-Score; Remmele Score) zur Auswertung der EpCAM Färbung. Der Score ergibt sich aus dem Produkt von PP (Prozent positiver Zellen) und SI („*staining intensity*"; Färbeintensität), so dass man Werte von 0-12 erhält.

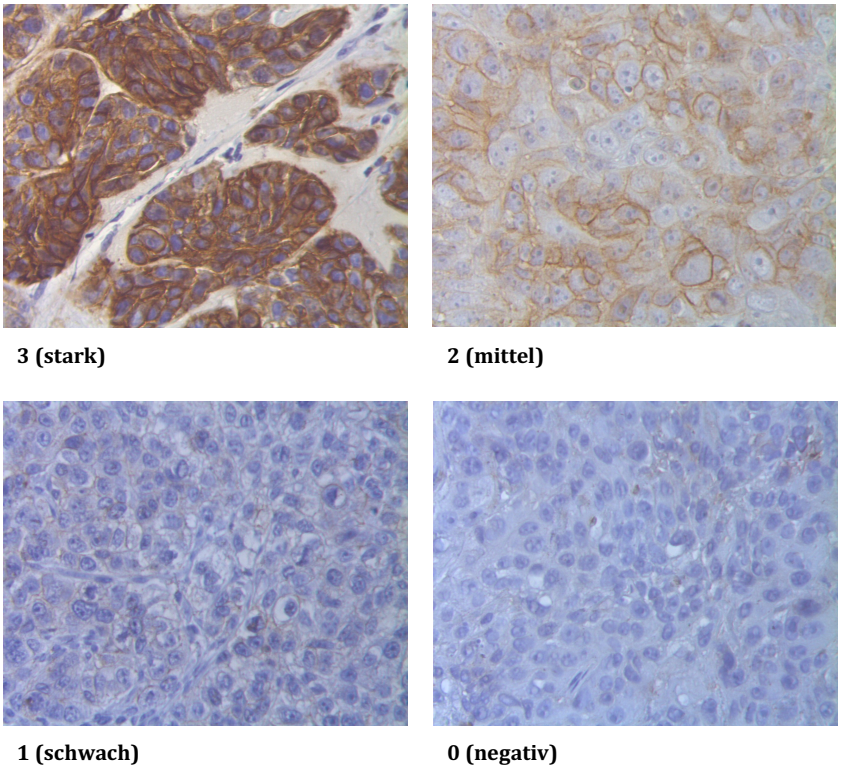

Abb. 3: Beispiele für die vier Gruppen der Färbeintensität (SI). Maßstab: 100µm (200x).

3.9 RNA-Isolation

Für die Durchführung der quantitativen *real-time* PCR (qRT-PCR) war es notwendig aus dem vorhandenen Tumorgewebe zunächst die *messenger* RNA (mRNA) zu gewinnen und diese mittels einer reversen Transkriptase in homologe *complementary* DNA (cDNA) umzuschreiben.

Für die Gewinnung der RNA aus den bei -80°C kryokonservierten Tumoren wurde das Tumorgewebe unter einem Kryotom zerkleinert und anschließen die RNA mit Hilfe des RNeasy Mini Kit (Qiagen, Hilden, Deutschland) isoliert. Zunächst wurde der RLT-Puffer mit □-

Mercaptoethanol im Verhältnis 1:1000 vermischt. Das zerkleinerte Tumorgewebe (<20mg) wurde anschließend mit 350µl RLT-Puffer und mit Hilfe einer Kanüle unter dem Abzug lysiert. Das Lysat wurde für drei Minuten bei maximaler Geschwindigkeit und Raumtemperatur zentrifugiert. Der Überstand wurde abgenommen und mit 350µl 70%-Ethanol mittels einer Pipette vermischt. Das Verhältnis von Ethanol zum RLT-Puffer betrug 1:1. Das gesamte Volumen wurde auf eine Säule gegeben und erneut 15 Minuten bei >10.000rpm und Raumtemperatur zentrifugiert. Der Durchfluss wurde verworfen. Nun wurde die Säule mit 350µl RW1 Puffer gewaschen und erneut 15 Sekunden bei Raumtemperatur und 10.000rpm zentrifugiert. Der nächste Schritt umfasst den DNAse-Verdau zur Reinigung der Probe von genomischer DNA. Hierzu wurde 10µl DNAse I Stock Solution und 70µl RDD Puffer vermischt, anschließend auf die Säule pipettiert und 15 Minuten bei Raumtemperatur inkubiert. Nach erneuter Zugabe von 350µl RW1 Puffer wurde nochmals 15 Sekunden bei Raumtemperatur und >10.000rpm zentrifugiert. Nach Verwerfen des Durchflusses erfolgte ein erneutes Waschen mit 500µl RPE-Puffer, welcher zuvor mit dem vierfachen Volumen 96-100%-Ethanol vermischt worden war, gefolgt von einer Zentrifugation bei Raumtemperatur und >10.000rpm für 15 Sekunden. Die RNA wurde abschließend aus der Säule mittels 30-50µl RNAse freiem Wasser in ein 1,5ml Eppendorf-Reaktionsgefäß eine Minute bei Raumtemperatur und >10.000rpm abzentrifugiert.

Die Qualität und Quantität der RNA wurde durch die Messung der optischen Dichte (OD) bei einer Wellenlänge von 260nm und 280nm mit dem Photometer Infinite® 200 Pro NanoQuant und der Software i-control™ 1.8 (Tecan) gemessen. Zur Normierung wurde destilliertes Wasser verwendet. Der Reinheitsgrad der untersuchten Proben lässt sich über den Quotienten E260/E280 beurteilen. Liegt dieser über 1,9 liegt reine RNA vor. Ab Werten <1,6 ist von einer Verunreinigung auszugehen, sodass solche Proben nicht verwendet wurden.

Besonders für die qRT-PCR ist eine hohe RNA-Qualität wichtig, um ungenaue Ergebnisse oder erhebliche Variationen in den Expressionsergebnissen zu vermeiden. Daher wurde zusätzlich die sogenannte RNA-Integritätsnummer (RIN) zur Qualitätsanalyse bestimmt. Die Analyse erfolgte im Biologisch-Medizinischen Forschungszentrum (BmfZ) der Heinrich-Heine-Universität Düsseldorf. Der RNA wird hierbei ein Zahlenwert von 1-10 zugeordnet, wobei der Wert 1 einer vollständig degradierten RNA und 10 einer völlig intakten RNA entspricht. Eine Studie konnte feststellen, das nur Proben mit einem RIN-Wert >5 für die qRT-PCR verwendet werden sollten (Fleige 2007). Keine der untersuchten Proben wies einen RIN-Wert <5 auf.

3.10 cDNA-Synthese

Für die Synthese der cDNA wurde in einem 1,5ml Eppendorf-Reaktionsgefäß für jede Probe folgender Mastermix auf Eis zusammen pipettiert:

4,0µl Transcriptor RT Reaction Puffer
0,5µl Protector RNase Inhibitor 40U/µl
2,0µl dNTP-Mix
2,0µl OligodT Primer (1:10 mit nukleasefreiem Wasser verdünnt)
0,5µl Reverse Transkriptase 20U/µl

Zu diesem Mastermix wurden 11µl RNA-Lösung mit insgesamt maximal 2µg RNA zugefügt. Lag die RNA-Konzentration in der Lösung über 2µg in 11µl wurde mit nukleasefreiem Wasser verdünnt. Anschließend erfolgte die cDNA-Synthese im Thermoblock bei 55°C für 30 Minuten. Zur Inaktivierung der reversen Transkriptase wurden die Proben für 5 Minuten auf 85°C im Thermoblock erhitzt und danach erneut auf Eis gestellt. Anschließend wurde die cDNA bis zum Einsatz in der qRT-PCR bei -20°C gelagert.

3.11 Durchführung der quantitativen *real-time* PCR

Zur Quantifizierung spezifischer cDNA in den Proben wurde die qRT-PCR eingesetzt. Ein Problem bei der Untersuchung von Genexpressionen ist die potentielle Verunreinigung der zu untersuchenden RNA (beziehungsweise der durch reverse Transkription erhaltenen komplementären cDNA) mit genomischer DNA. Die mRNA enthält im Vergleich zu genomischer DNA keine nicht codierenden Genabschnitte, sog. Introns. Um eine Amplifikation genomischer DNA zu vermeiden werden die Primer so gewählt, dass diese zentral über einer Exon-Exon-Grenze liegen. Dies soll neben dem DNAse-Verdau im Rahmen der RNA-Isolation eine hohe Spezifität gewährleisten (Ginzinger 2002). Alle Primer wurden mit Hilfe der Blast Datenbank (http://blast.ncbi.nlm.nih.gov/Blast.cgi) auf diese Eigenschaft geprüft.

Alle Sonden und Primer für die qRT-PCR wurden mit der Universal Probe Library Assay Design Center, Probe Finder Version 2.45 der Firma Roche, entwickelt und über Eurofins MWG Operon bezogen (**Tabelle 6**).

Primer	Sequenz
***TACSTD1*, Chromosom 2, Exons 3/4, 111 bp**	
vorwärts	5' – CTC CAC GTG CTG GTG TGT – 3'
rückwärts	5' – TGT TTT AGT TCA ATG ATG ATC CAG TA – 3'
Sonde 3	5' – CTG CTG GG – 3'
***MKI67*, Chromosom 10, Exons 13/14, 75 bp**	
vorwärts	5' – TTA CAA GAC TCG GTC CCT GAA – 3'
rückwärts	5' – TTG CTG TTC TGC CTC AGT CTT – 3'
Sonde 50	5' – GCT CCA GA - 3'
***HPRT1*, Chromosom X, Exons 2/3, 102 bp**	
vorwärts	5' – TGA CCT TGA TTT ATT TTG CAT ACC – 3'
rückwärts	5' – CGA GCA AGA CGT TCA GTC CT – 3'
Sonde 73	5' - GCT GAG GA – 3'

Tabelle 6: Sequenzen der in der qRT-PCR verwendeten Primer und Sonden für *EPCAM*, *MKI67* und das Referenzgen *HPRT1*.

Zunächst wurde unter der sterilen Bank folgender Mastermix in einem 1,5ml Eppendorf-Reaktionsgefäß für jede Probe auf Nasseis pipettiert:

12,5µl FastStart TaqMan Probe Master
0,25µl Sonde (10µM)
0,25µl Forward Primer (20µM)
0,25µl Reverse Primer (20µM)
9,25µl nukleasefreies Wasser

In die Reaktionskammern einer 96-Well PCR-Platte wurden jeweils 22,5µl von dem Mastermix und 2,5µl cDNA Lösung (1ng/µl) pipettiert. Es wurden für alle Proben Doppelbestimmungen durchgeführt. Als Negativkontrolle wurde je Primerpaar und PCR-Durchgang in zwei Reaktionskammern je 2,5µl nukleasefreies Wasser statt cDNA Lösung pipettiert. Die Platte wurde mit Strips verschlossen, für 30 Sekunden bei 1.000rpm zentrifugiert und in den Dyad Disciple Chromo 4 (Bio-Rad) eingesetzt und folgendes Protokoll durchlaufen:

Schritt 1	95°C 10min
Schritt 2	95°C 15s
Schritt 3	60°C 1min
Schritt 4	Auslesen
Schritt 5	Gehe zu Schritt 2 für 39 weitere Zyklen; Ende

Der Vervielfältigungsprozess der spezifischen cDNA beginnt mit der Denaturierung der Doppelstränge bei 95°C. Bei diesem Vorgang werden die DNA-Doppelstränge in Einzelstränge (*templates*) aufgetrennt. Anschließend wird die Temperatur auf 60°C herabgesetzt und es erfolgt das Anlagern (*annealing*) und die Replikation. Hierbei lagern sich die zwei Oligonukleotidprimer und die Sonde an die Einzelstränge an. An diese sogenannte Taq-Man-Sonde sind ein Fluoreszenzfarbstoff (FAM, 6-Carboxyfluoresceinphosphoramidit) und ein Unterdrücker (*quencher*) des Fluoreszenzsignals (TAMRA, Rhodamin) gebunden. Sobald die Polymerase mit der Synthese des komplementären DNA-Strangs zwischen den beiden Primern beginnt, wird die Sonde gespalten und der Reporterfarbstoff freigesetzt (**Abbildung 4**). Die messbare Fluoreszenz nimmt proportional zu den cDNA-Replikationen zu und ermöglicht so eine Quantifizierung während des Verdopplungsvorgangs. Dieser Zyklus wird wiederholt, bis eine ausreichend hohe cDNA-Konzentration gemessen wird. Der Zyklus (*cycle*), bei dem ein bestimmter Grenzwert (*threshold*) überschritten wird und die Kurve der Fluoreszenzmessung einen exponentiellen Verlauf annimmt, wird als C_t-Wert (*threshold cycle*) bezeichnet. Dieser C_t-Wert ist abhängig von der cDNA-Menge der Ausgangsprobe und erlaubt so einen Rückschluss auf die anfänglich vorhandene Anzahl an cDNA-Kopien.

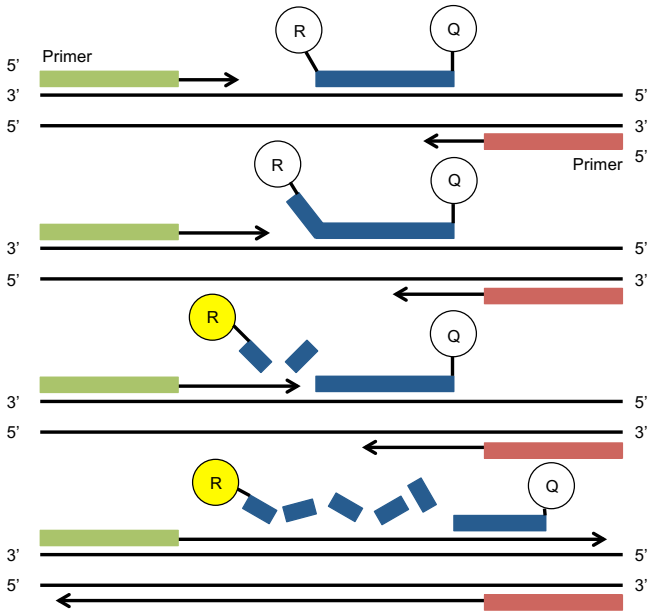

Abb. 4: Prinzip der quantitativen *real-time* PCR. R: Reporter, Q: Quencher.

Als Referenzgen wurde *HPRT1* (Protein: Hypoxanthin-Phospho-Ribosyl-Transferase) verwendet. Mit Hilfe des Referenzgens werden Variationen in der eingesetzten cDNA Menge ausgeglichen. Hierzu werden die C_t-Werte mit folgender Formel normalisiert:

$$\Delta\ C_t\text{-Wert} = C_t\ \text{Zielgen} - C_t\ \text{Referenzgen}$$

Die normalisierten Werte werden als ΔC_t-Wert bezeichnet. Alle in dieser Arbeit verwendeten PCR-Ergebnisse wurden mit dem ΔC_t-Wert angegeben. Bei ΔC_t-Wert >6 wurde von einer fehlenden Transkription des Zielgens ausgegangen.

Wurde der Grenzwert früh erreicht hatte das Zielgen einen niedrigen C_t-Wert. Somit entstanden in der Berechnung negative ΔC_t-Werte, die dann einer hohen cDNA-Menge in der Ausgangsprobe entsprachen. Um eine übersichtlichere Darstellung der Ergebnisse zu erzielen wurden die ΔC_t-Werte mit -1 multipliziert, so dass positive ΔC_t-Werte nun einer hohen und niedrige ΔC_t-Werte einer schwachen Expression entsprachen.

3.12 Statistische Auswertung

Um Verteilungsunterschiede zwischen zwei Gruppen zu untersuchen, wurde als nichtparametrischer Test bei zwei unabhängigen Stichproben der Mann-Whitney-U Test verwendet. Wurden drei oder mehr Gruppen analysiert wurde der nichtparametrische Kruskal-Wallis-Test angewandt. Die statistische Auswertung erfolgte mit Microsoft® Excel Version 2011 (Microsoft Corporation, Redmond, USA) und GraphPad Prism Version 6.0 (GraphPad Software, Inc.). Als statistisch signifikanten wurde ein Wert von $p<0,05$ angesehen.

4 Ergebnisse

4.1 Subkutane Xenotransplantation

4.1.1 Tumorwachstum

Nach der subkutanen Injektion von einer Million Tumorzellen in die Flanke der Mäuse, konnte für die untersuchten Zelllinien eine unterschiedliche Wachstumsgeschwindigkeit, bei einer Anwachsrate von 100%, beobachtet werden (**Tabelle 7, Abbildung 5** und **Abbildung 6).**

	Woche	n	MW V (cm^3)	SD	Min	Max	Median
KYSE-30	1	3	0,1	0,1	0,02	0,22	0,07
	2	6	0,19	0,18	0,01	0,53	0,15
	3	3	1,24	0,56	0,87	1,89	0,97
	4	9	1,63	0,98	0,11	3,54	1,55
KYSE-270	1	3	0,1	0,07	0,04	0,17	0,09
	2	6	0,31	0,18	0,14	0,6	0,26
	3	3	1,29	0,72	0,49	1,86	1,53
	4	8	0,88	0,72	0,09	2,28	0,86
KYSE-410	1	5	0,27	0,23	0,07	0,64	0,23
	2	5	0,36	0,21	0,08	0,64	0,4
	3	5	0,3	0,27	0,14	0,78	0,19
KYSE-520	1	8	0,72	1,26	0,07	3,74	0,15
	2	10	0,35	0,44	0,06	1,42	0,15
	3	6	0,47	0,34	0,15	1,01	0,35
	5	4	1,16	0,58	0,46	1,68	1,25
COLO-680N	1	6	0,1	0,04	0,06	0,15	0,09
	2	6	0,07	0,08	0,01	0,22	0,05
	3	6	0,1	0,05	0,02	0,14	0,13
	4	3	0,14	0,07	0,1	0,22	0,11
OE-19	1	6	0,12	0,05	0,05	0,19	0,13
	2	6	0,65	1,12	0,1	2,92	0,21
	3	6	0,86	0,46	0,24	1,57	0,82
OE-33	1	6	0,14	0,07	0,08	0,28	0,11
	2	6	0,11	0,04	0,06	0,15	0,11
	3	6	0,15	0,08	0,09	0,3	0,12
LN1590	1	6	0,05	0,02	0,03	0,08	0,06
	3	6	0,08	0,06	0,03	0,17	0,06
	6	6	0,13	0,1	0,04	0,32	0,1
PT1590	1	6	0,08	0,03	0,04	0,12	0,1
	2	6	0,29	0,19	0,1	0,58	0,24
	3	6	0,88	0,42	0,19	1,43	0,88

Tabelle 7: Tumorgrößen der untersuchten Zelllinien nach unterschiedlicher Wachstumsdauer *in vivo*.

Überwiegend waren die Tumore, die drei Wochen oder länger in der Maus wuchsen größer, als die Tumore, die ein oder zwei Wochen *in vivo* verblieben. Insbesondere konnte jedoch eine unterschiedliche Wachstumsgeschwindigkeit der untersuchten Zelllinien beobachtet werden. Exemplarisch stellt **Abb. 5** diese Beobachtung nach drei Wochen Wachstum in der Maus dar. Der Unterschied der erreichten Tumorvolumina zu diesem Zeitpunkt zwischen den Zelllinien ist signifikant ($p<0{,}0001$).

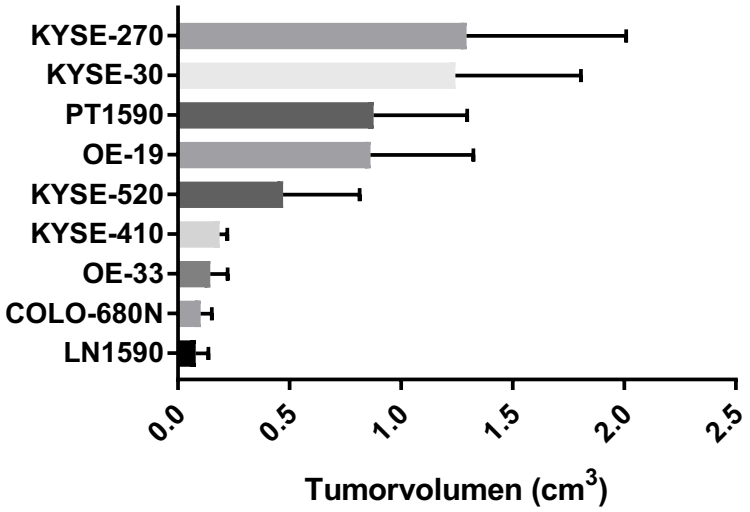

Abb. 5: Tumorvolumina der untersuchten Zelllinien nach drei Wochen Wachstum *in vivo*.

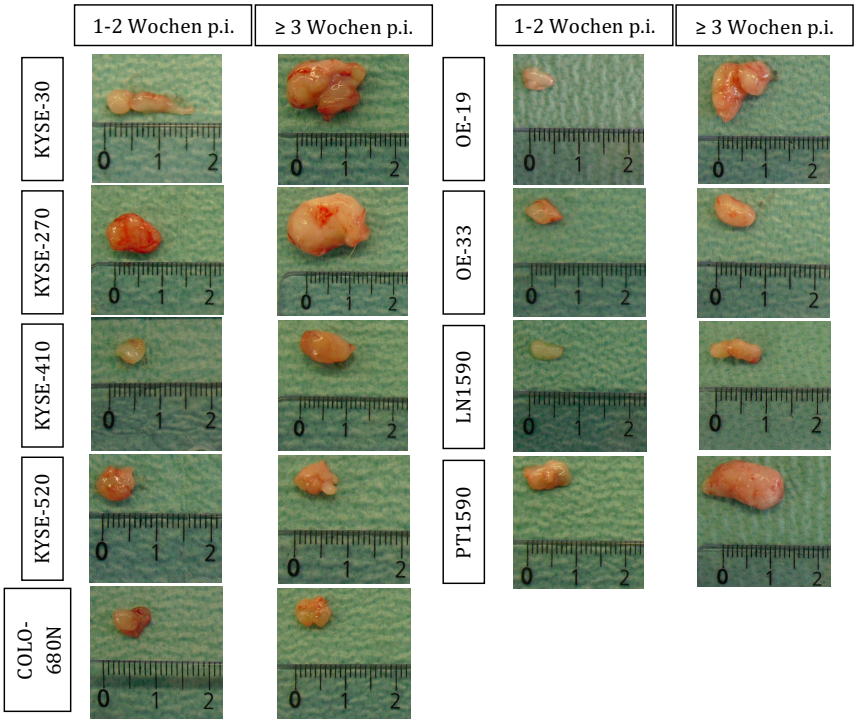

Abb. 6: Tumore der subkutan xenotransplantierten Zelllinien. p.i. = *post injection*

4.1.2 Morphologie

Zur Beurteilung der Tumormorphologie wurden alle Präparate mit der HE-Färbung gefärbt. Alle Zelllinien wiesen in der HE-Färbung einige der für Tumorzellen typischen Zellveränderungen auf: eine zugunsten des Zellkerns verschobene Kern-Plasma-Relation, pleomorphe Zellkerne mit mehreren Nukleoli und eine erhöhte Anzahl von Mitosen. Oft konnte in der Tumorumgebung eine ausgeprägte Neoangiogenese beobachtet werden (**Abbildung 7**).

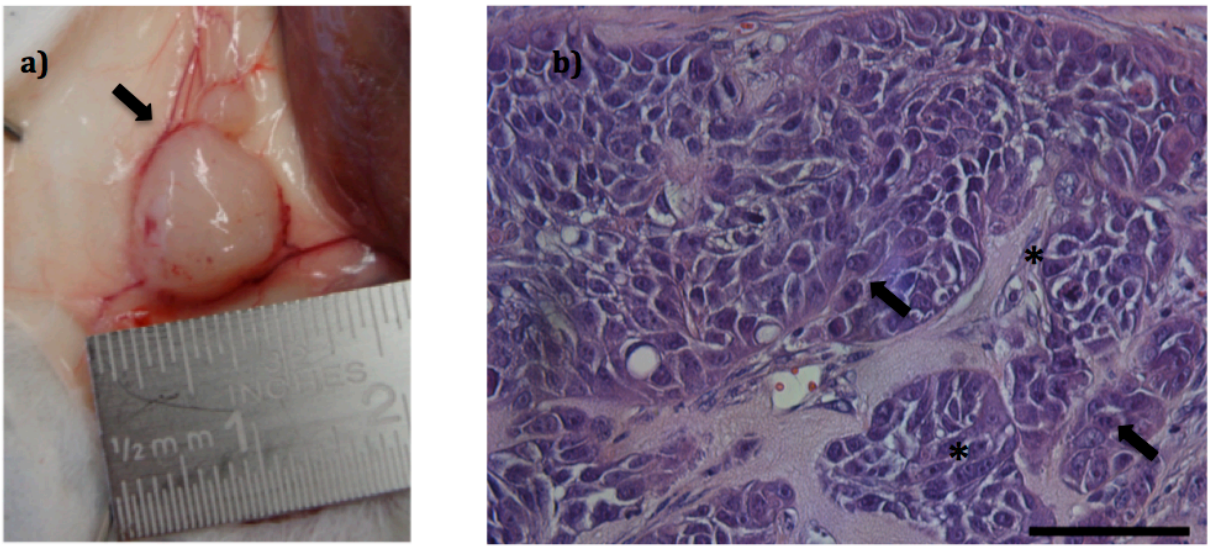

Abb. 7: Makroskopische und mikroskopische Darstellung eines in der Maus herangewachsenen Tumors. a) Neoangiogenese (↖) in der Tumorumgebung. **b)** Pleomorphe Zellkerne, Mitosen (↖) und mehrere Nukleoli pro Zelle (*). Maßstab: 50µm (400x).

Primärtumore der Plattenepithelkarzinomzelllinien, die ein oder zwei Wochen in der Maus wuchsen bildeten häufig inselartige Zellverbände. Dahingegen konnte bei Primärtumoren, die mindestens drei Wochen wuchsen, ein Wachstumsmuster mit einer diffuseren Anordnung der Tumorzellen beobachtet werden. Die Primärtumore waren überwiegend scharf abgegrenzt zu anderen Geweben in der Tumorumgebung. Lediglich die Zelllinie KYSE-270 wies häufig ein invasives Wachstum in Umgebungsstrukturen auf. Mit zunehmender Größe nekrotisierten die Tumore zentral, insbesondere die der schnell wachsenden Zelllinien KYSE-30 und KYSE-270. Die für die Plattenepithelkarzinome typischen Hornperlen fanden sich bei der Zelllinie KYSE-520 **(Abbildung 8).**

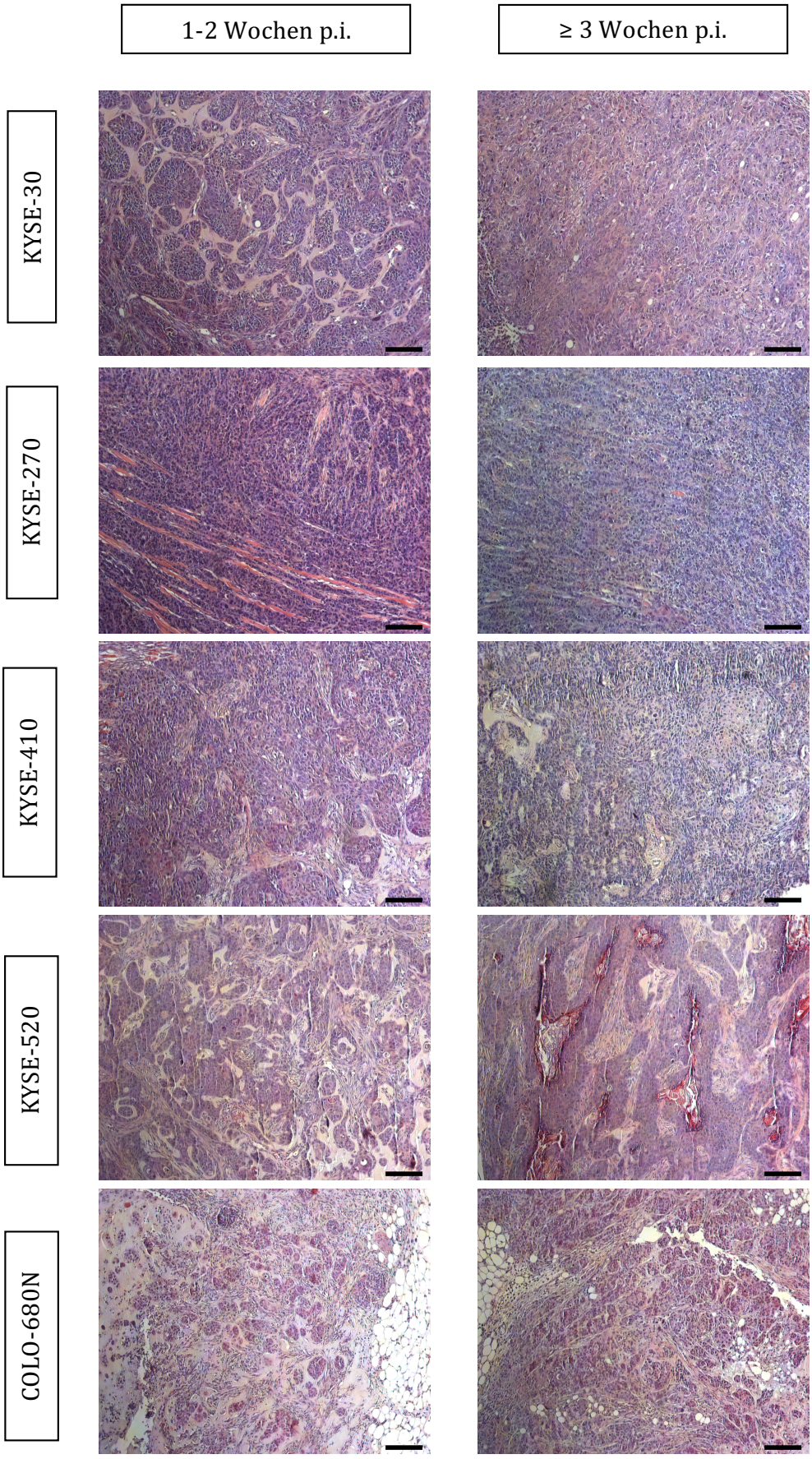

Abb. 8: Tumore der Plattenepithelkarzinomzelllinien in der HE-Färbung. p.i. = *post injection*; Maßstab: 100µm (100x).

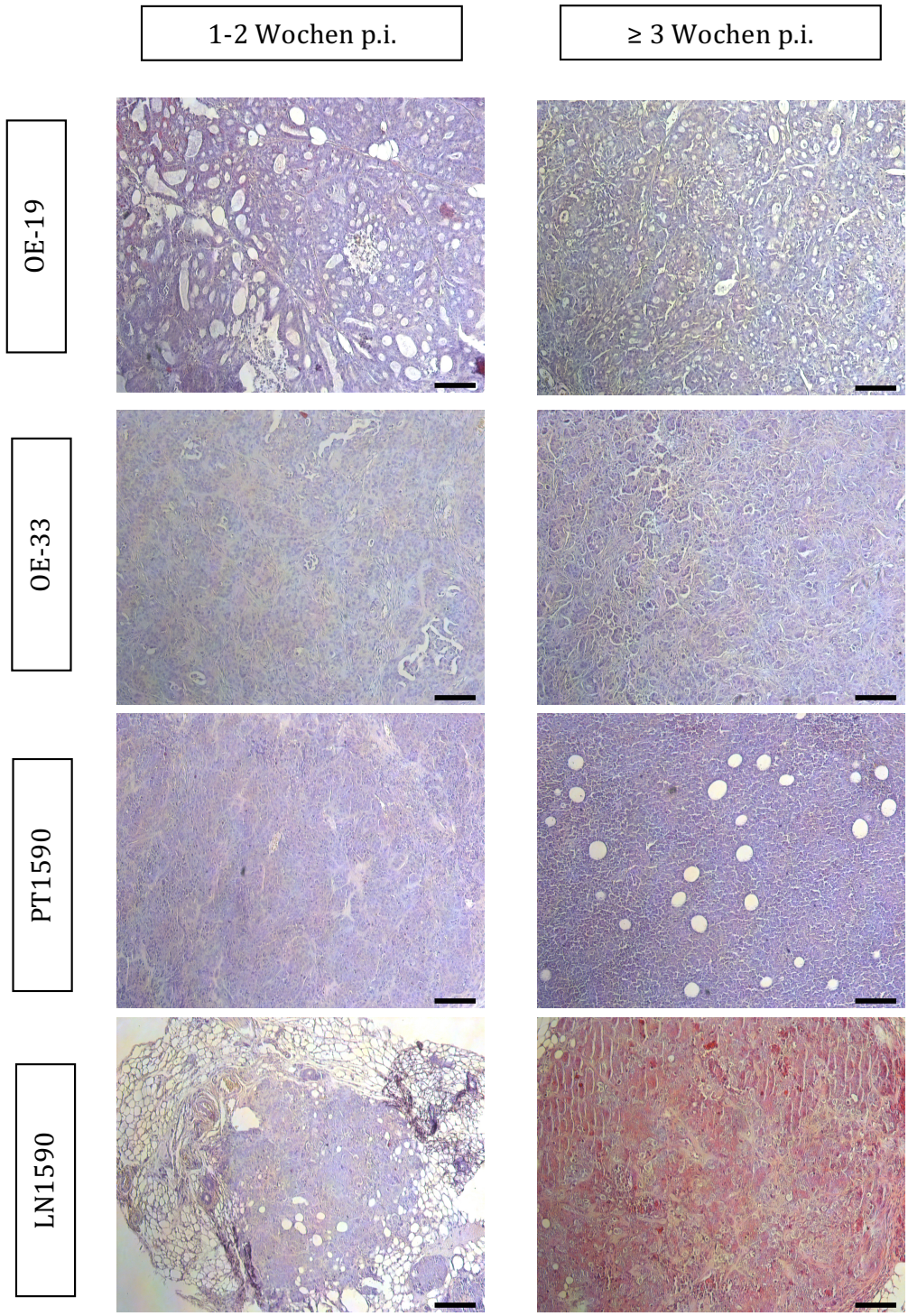

Abb. 9: Tumore der Adenokarzinomzelllinien in der HE-Färbung. p.i. = *post injection*; Maßstab: 100µm (100x).

Da sich die Tumore mit einer Wachstumsdauer von ein bis zwei Wochen (1-2 Wochen) und die Tumore mit einer Wachstumsdauer von drei Wochen oder länger (≥3 Wochen) ähnlich verhielten, wurde in der weiteren Auswertung eine Aufteilung in diese zwei Gruppen beibehalten.

Bei den Adenokarzinomzelllinien konnten nach einem Tumorwachstum von ein oder zwei Wo-

chen in der Maus ebenfalls häufig inselartige Tumorzellverbände beobachtet werden. Ein glanduläres Wachstumsmuster mit Gangstrukturen, die zum Teil mit serösem Inhalt gefüllt waren fand sich bei den Zelllinien OE-33 und OE-19 (**Abbildung 10**). Diese Beobachtung traf für die Zelllinien PT1590 und LN1590 nicht zu. Diese Zelllinien präsentierten sich mit kleinen Tumorzellen und einem diffusen Wachstumsmuster. Die Primärtumore zeigten sich scharf begrenzt zu den Umgebungsstrukturen. Mit zunehmender Tumorgröße entstand eine zentral lokalisierte Nekrose, insbesondere bei der Zelllinie PT1590 (**Abbildung 9**).

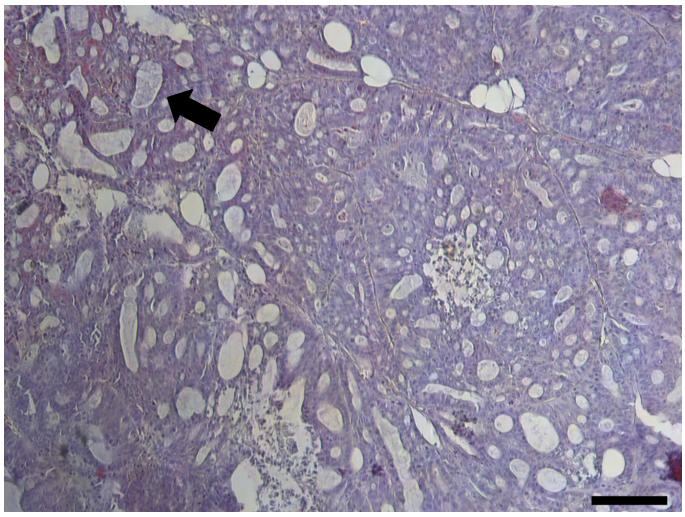

Abb. 10: Primärtumor der Zelllinie OE-19 in der HE-Färbung mit serösem Sekret (↖) in den Gangstrukturen. Maßstab: 100µm (100x).

4.1.3 Immunhistochemie

4.1.3.1 EpCAM

Die Beurteilung der EpCAM Expression erfolgte mit der immunhistochemischen Färbung. Mit Ausnahme der Zelllinie PT1590 zeigten alle untersuchten Zelllinien ein positives Färbeergebnis (n=8/9). Primärtumore mit einem positiven Färbesignal, die ein oder zwei Wochen in der Maus gewachsen waren, wiesen eine stärkere EpCAM Expression auf, als die Primärtumore mit einem Tumorwachstum von drei Wochen oder länger. Die Zelllinien KYSE-270 und KYSE-520 exprimierten EpCAM insgesamt schwach (**Abbildung 11**; **Abbildung 12**).

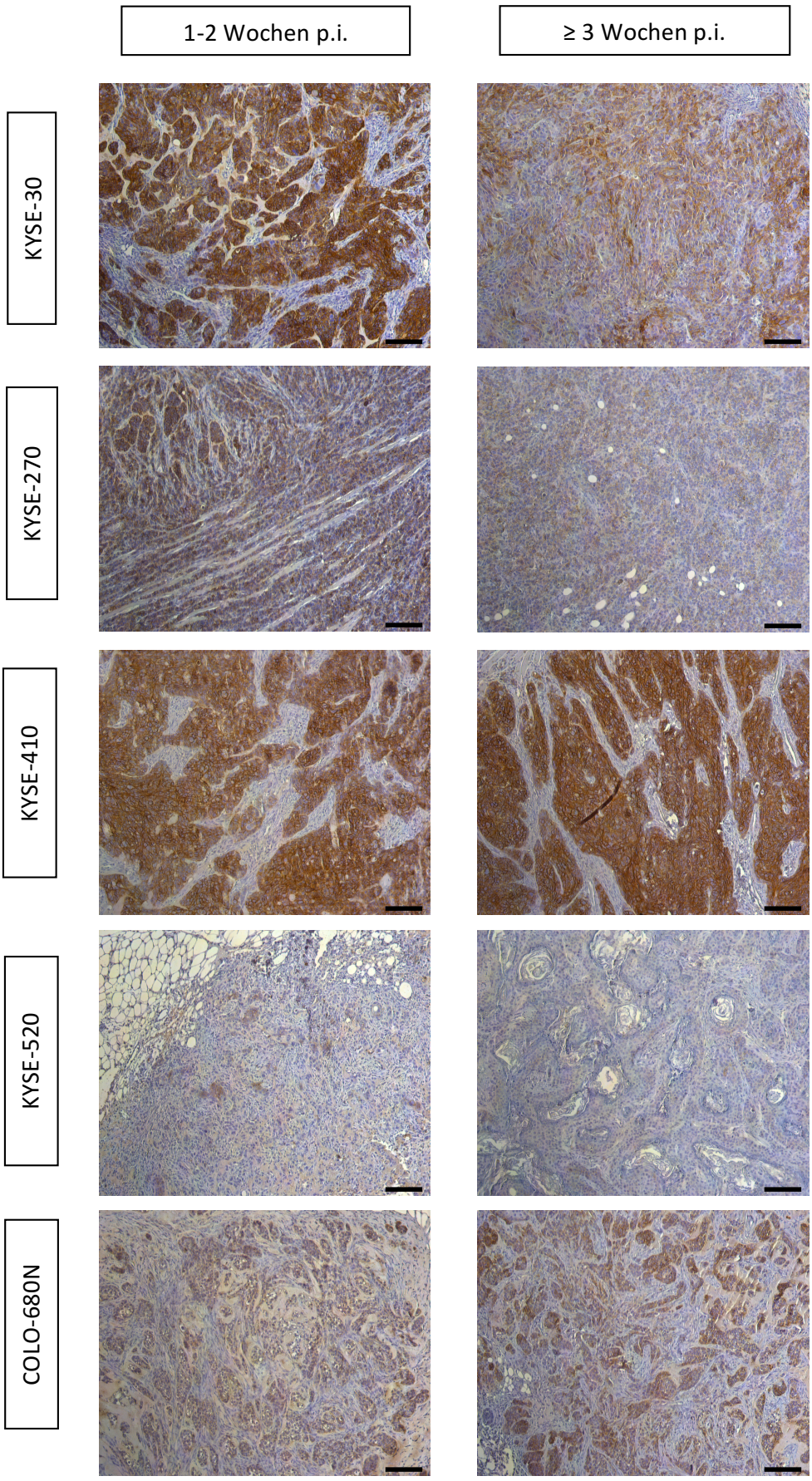

Abb. 11: EpCAM Expression der Plattenepithelkarzinomzelllinien in der immunhistochemischen Färbung.
p.i. = *post injection*; Maßstab: 100µm (100x).

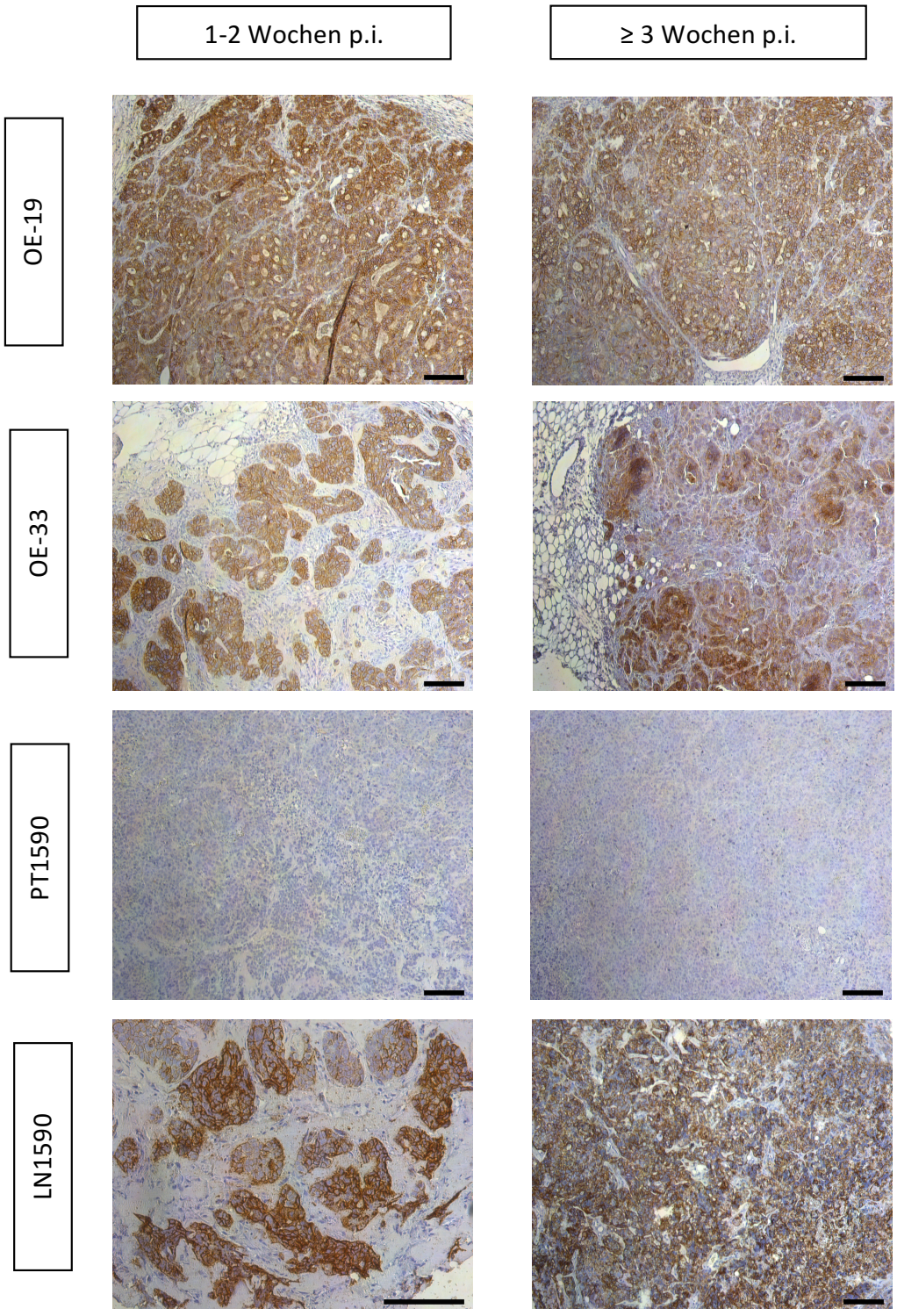

Abb. 12: EpCAM Expression der Adenokarzinomzelllinien in der immunhistochemischen Färbung. p.i. = *post injection*; Maßstab: 100µm (100x; LN1590 1-2 Woche p.i. 200x).

Für die Auswertung der immunhistochemischen Färbung von EpCAM wurde der Immunreaktivitäts-Score (IRS), oder auch Remmele Score genannt (Remmele et al. 1986), verwendet. Dieser standardisierte Score setzt sich aus der Färbeintensität (SI, „*staining intensity*“) und der Anzahl positiver Zellen (PP, „Prozentzahl positiver Zellen“) zusammen. Der IRS errechnet sich aus der Multiplikation beider Werte (SI x PP). Dabei ergibt das Produkt Werte von 0-12, wobei ein niedriger IRS als schwach positiv und ein hoher IRS als stark positiv gewertet wurde. In der Berechnung des IRS für die einzelnen Zelllinien ergab sich für die Tumore die ein bis zwei Wochen wuchsen ein höherer Mittelwert (MW) als für die Tumore, die drei Wochen oder länger in der Maus heranwuchsen. Dies bedeutet, dass zu Beginn des Tumorwachstums in den ersten zwei Wochen, die EpCAM-Expression höher ist, als ab einem Tumorwachstum von drei Wochen oder länger. Ein signifikanter Unterschied in der EpCAM Expression ($p<0,05$) konnte bei den Tumoren der Zelllinien KYSE-30 und OE-33 beobachtet werden (**Tabelle 8** und **Abbildung 13**).

Zelllinie	1-2 Wochen IRS EpCAM Mittelwert (SD)	≥ 3 Wochen IRS EpCAM Mittelwert (SD)	p-Wert	Signifikanz (p<0,05)
KYSE-30	9,4 (1,1)	0,8 (1,1)	<0,0001	s.
KYSE-270	0,7 (1)	1,4 (1,3)	0,2107	n.s.
KYSE-410	6 (4,5)	3,6 (0,6)	0,5351	n.s.
KYSE-520	0,4 (0,9)	0 (0)	0,5055	n.s.
COLO-680N	3,8 (4,3)	2,4 (2,4)	0,6921	n.s.
OE-19	5,5 (4,4)	2 (2,5)	0,1235	n.s.
OE-33	4,8 (2,3)	2,8 (1)	0,0352	s.
LN1590	5,2 (4,8)	4,9 (3,3)	0,8550	n.s.

Tabelle 8: Auswertung des IRS für EpCAM in der immunhistochemischen Färbung.

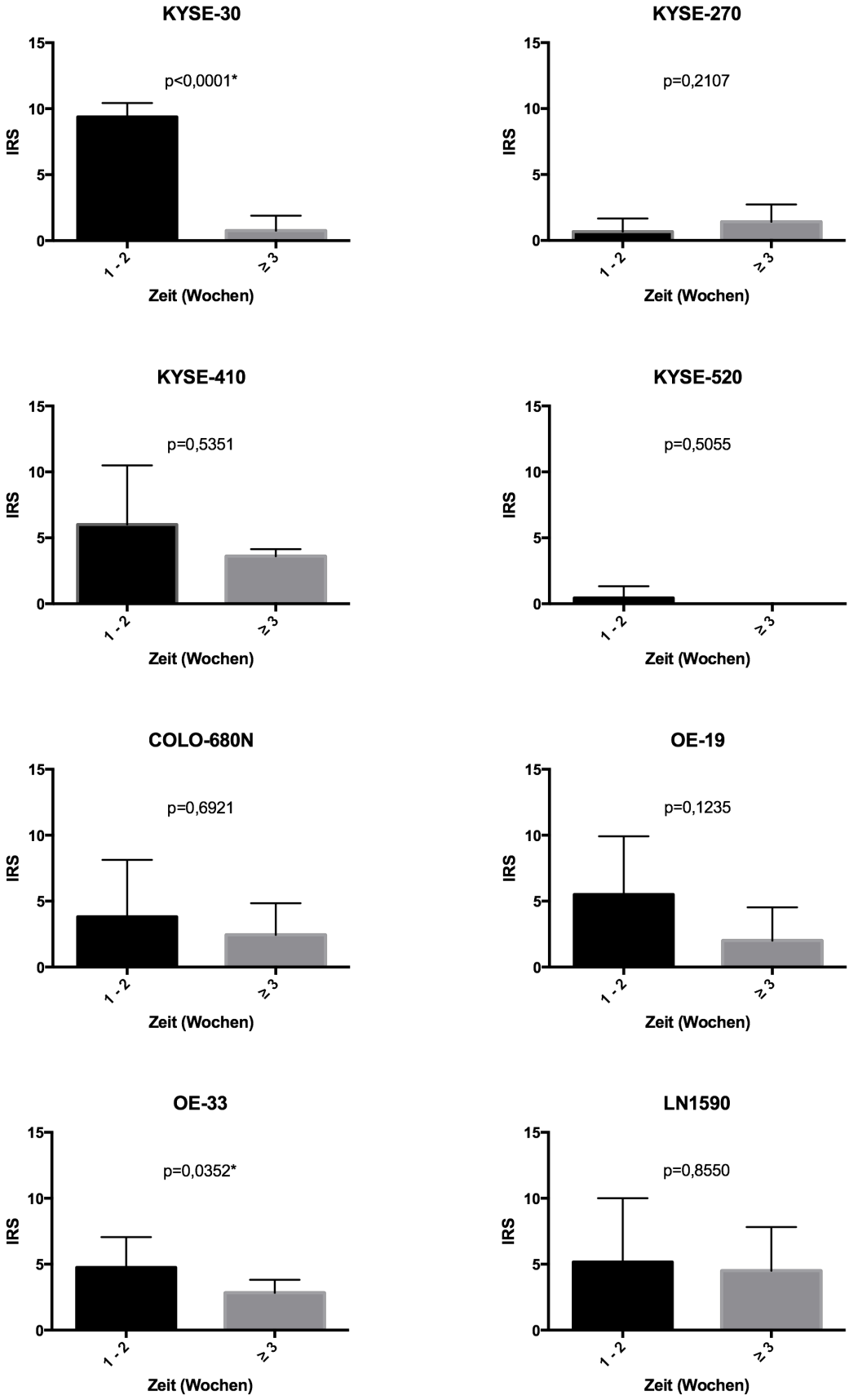

Abb. 13: Auswertung des IRS für EpCAM. Mittelwerte des Immunreaktivitäts-Scores (IRS) für die Präparate, die 1-2 Wochen und jene, die ≥ 3 Wochen in der Maus wuchsen, mit Standardabweichung für die in der Immunhistochemie EpCAM positiven Zelllinien. Signifikant ist das Ergebnis der Zelllinien KYSE-30 und OE-33 (*).

Die EpCAM Expression der Zelllinie KYSE-270 war in der Auswertung des IRS bei einem Wachstum von drei Wochen oder länger niedriger. Betrachtet man jedoch die Färbeintensität für den am stärksten angefärbten Gewebeanteil separat, ist dieser Anteil bei den Tumoren, die drei Wochen oder länger in der Maus wuchsen signifikant vermindert (MW EpCAM 3 ± SD): 6,1 ± 4,6 (1-2 Wochen), 1,3 ± 3 (≥ 3 Wochen), p=0,0067 (**Abbildung 14**).

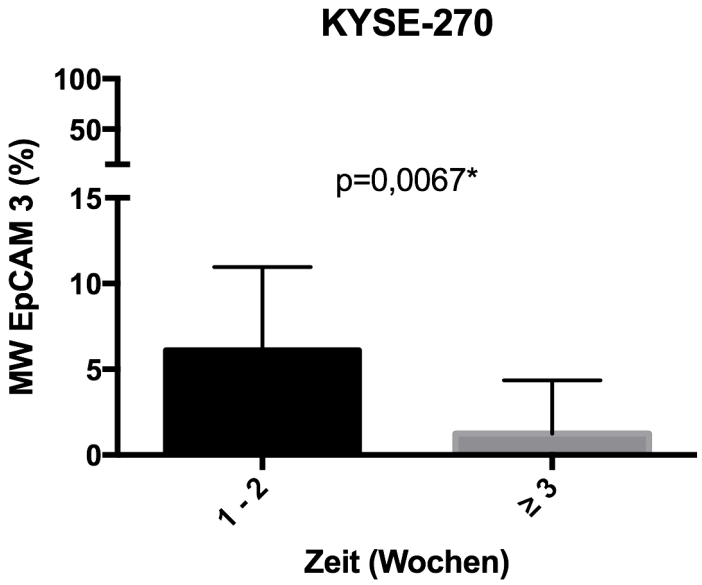

Abb. 14: Prozentualer Anteil an dem immunhistochemisch angefärbten Tumorgewebe mit der stärksten Färbeintensität 3 für EpCAM der Zelllinie KYSE-270.

Unserer Hypothese nach spielt EpCAM als Zelladhäsionsmolekül und durch seinen Einfluss auf die Proliferation insbesondere während des Tumorwachstums eine wichtige Rolle und ist in dieser Phase der Tumorprogression somit hoch exprimiert. Kommt es zur Migration, Invasion und Dissemination wird EpCAM vermindert exprimiert. Um diese Hypothese genauer zu untersuchen wurde die Verteilung der EpCAM Expression innerhalb des Tumors genauer untersucht. Der Randbereich des Tumors wies häufig eine stärkere EpCAM Expression als das Tumorzentrum auf. Diese Beobachtung konnte bei allen für EpCAM positiven Zelllinien gemacht werden. Überwiegend handelte es sich hierbei um Präparate, die ein bis zwei Wochen in der Maus herangewachsen waren. Bei den langsamer wachsenden Zelllinien COLO-680N und LN1590 war dieses Phänomen vor allem bei den Tumoren zu beobachten die drei Wochen oder länger in der Maus wuchsen (**Tabelle 9** und **Abbildung 15**).

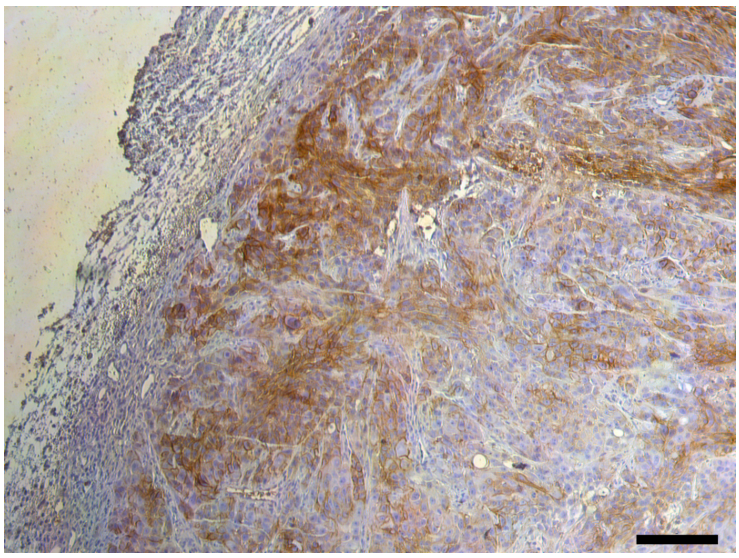

Abb. 15: Stärkere EpCAM-Expression im Randbereich eines Tumors der Zelllinie KYSE-30. Wachstumsdauer 3 Wochen; Maßstab: 100µm (100x).

Zelllinien	Untersuchte Präparate (n)	Präparate mit stärkerer EpCAM Expression im Randbereich (n)		
		Insgesamt	1-2 Wochen	≥3 Wochen
KYSE-30	20	12	6	6
KYSE-270	21	14	9	5
KYSE-410	15	6	6	0
KYSE-520	14	5	5	0
COLO-680N	20	12	5	7
OE-19	18	10	6	4
OE-33	18	11	6	5
LN1590	18	9	0	9

Tabelle 9: Stärkeres Färbesignal für EpCAM im Randbereich der untersuchten Tumore. n=Anzahl

4.1.3.2 Ki-67

Die Proliferation gibt Auskunft über die Wachstumsgeschwindigkeit und somit über die Aggressivität eines Tumors. Diese Kenntnis ist wichtig im Hinblick auf Prognose und Therapiewahl. Zur Analyse des Wachstumsverhaltens der Primärtumore erfolgte somit die Quantifizierung der Proliferation mittels der immunhistochemischen Färbung des Proliferationsmarkers Ki-67. Für die Auswertung der nukleären Ki-67-Färbung wurde der Anteil gefärbter Zellen im Präparat prozentual angegeben. Alle untersuchten Zelllinien hatten ein positives, nukleäres Färbesignal, jedoch in unterschiedlicher Expressionsstärke (**Abbildung 16** und **Abbildung 17**).

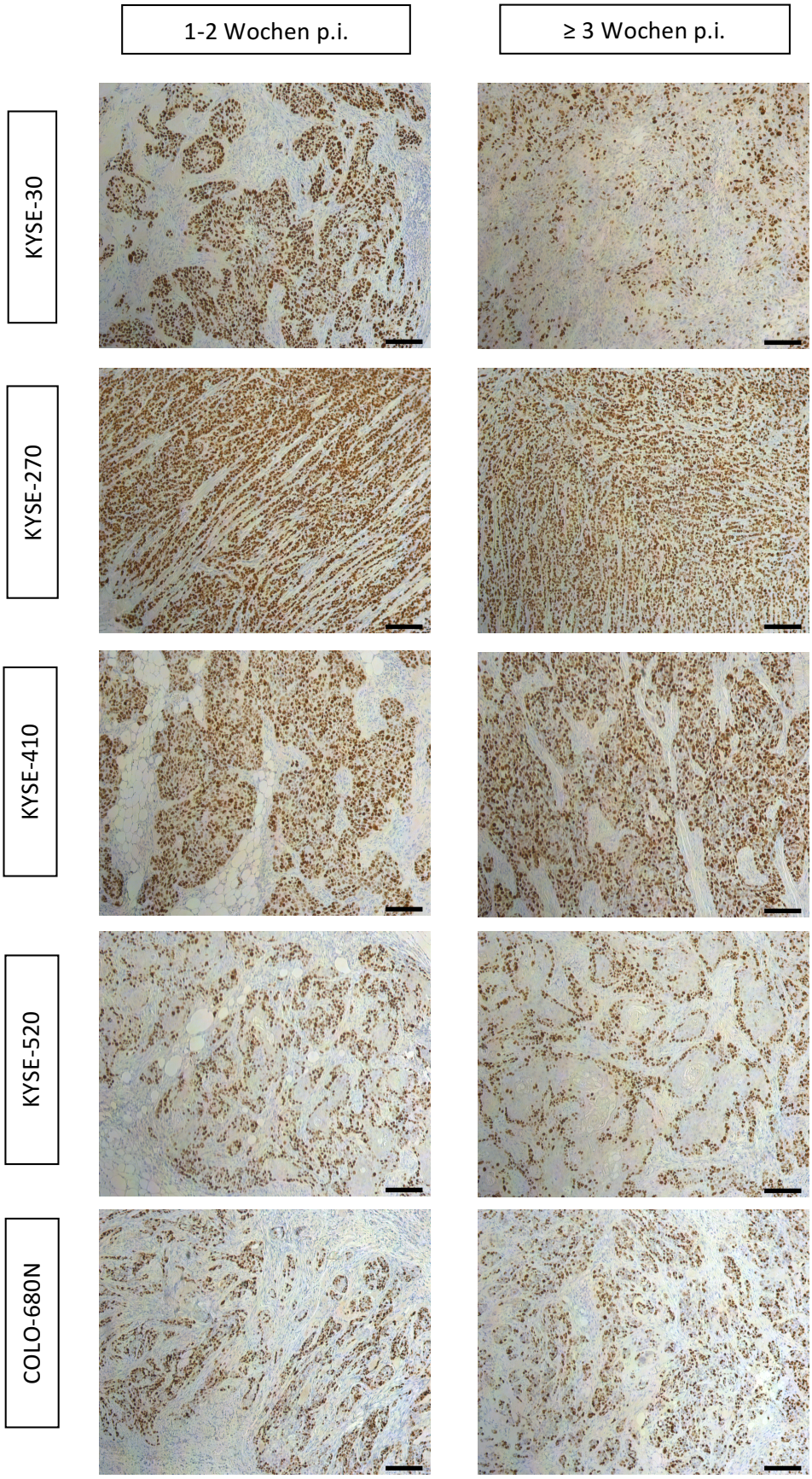

Abb. 16: Ki-67 Expression der Plattenepithelkarzinomzelllinien in der immunhistochemischen Färbung. p.i. = *post injection*; Maßstab: 100µm (100x).

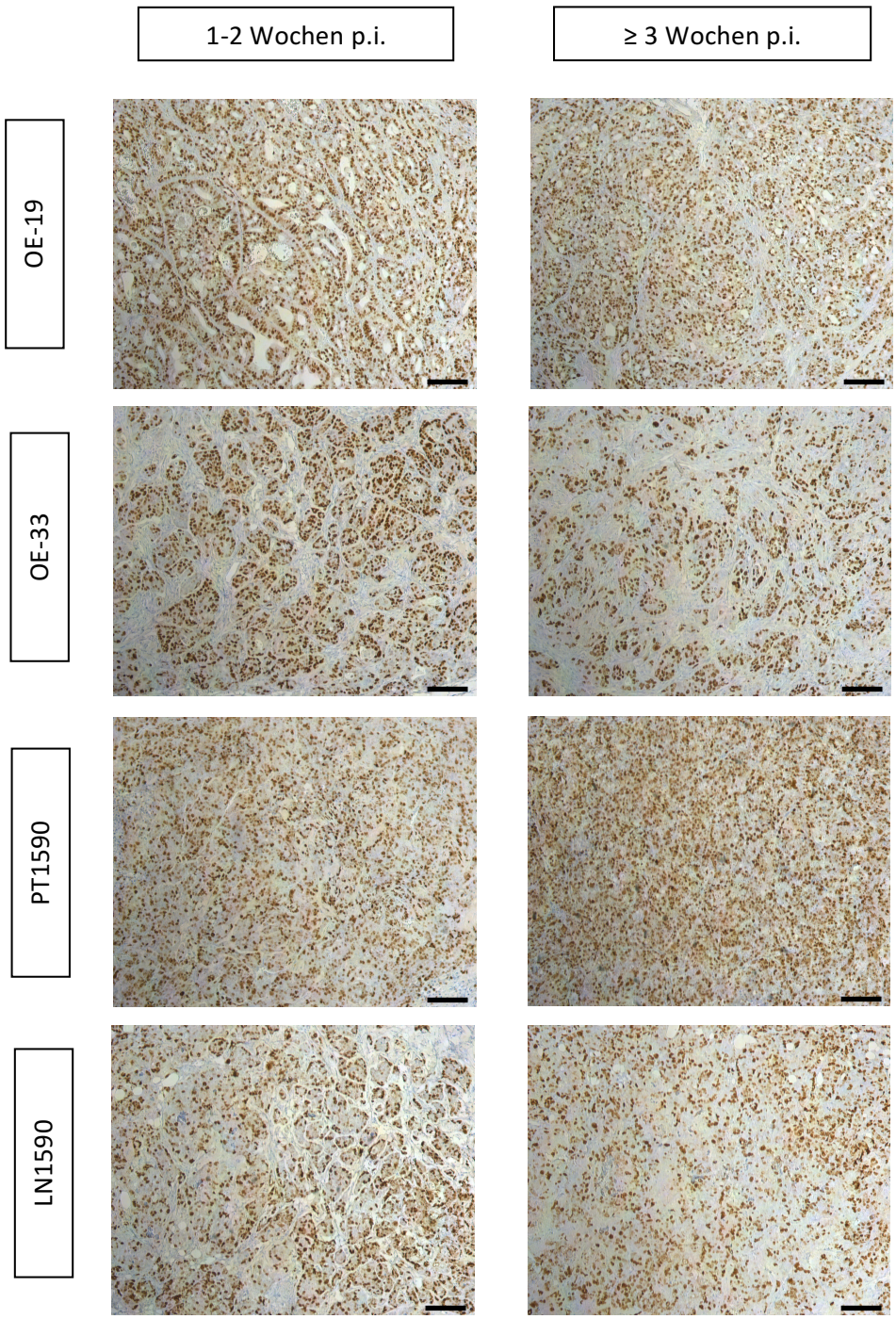

Abb. 17: Ki-67 Expression der Adenokarzinomzelllinien in der immunhistochemischen Färbung. p.i. = *post injection;* Maßstab: 100µm (100x).

Ausgewertet wurde der Mittelwert des prozentualen Anteils positiv angefärbter Zellkerne der Tumore die ein bis zwei Wochen und der Tumore die drei Wochen oder länger in der Maus heranwuchsen. Tumore der Zelllinien, die ein bis zwei Wochen in der Maus wuchsen, wiesen überwiegend eine stärkere Ki-67 Expression auf (n=7/9), als nach einem Tumorwachstum von drei oder mehr Wochen. Ein signifikanter Unterschied ($p<0,05$) in der Expression zwischen diesen Zeiträumen konnte bei den Zelllinien KYSE-30, KYSE-520 und OE-33 festgestellt werden. Die Zelllinien mit einem langsamen Wachstum, COLO-680N und LN1590, wiesen jedoch bei den Tumoren die drei Wochen oder länger in der Maus wuchsen, eine höhere Ki-67 Expression auf. Diese Beobachtung war für die Zelllinie LN1590 signifikant (**Tabelle 10** und **Abbildung 18**).

Zelllinie	1-2 Wochen IRS Ki-67 Mittelwert (SD)	≥ 3 Wochen IRS Ki-67 Mittelwert (SD)	p-Wert	Signifikanz (p<0,05)
KYSE-30	76,3 (21,2)	45,8 (5,2)	0,0055	s.
KYSE-270	93,3 (9,7)	91,7 (5,4)	0,2278	n.s.
KYSE-410	88,5 (7,5)	81 (9,6)	0,1618	n.s.
KYSE-520	90,6 (6,4)	54 (11,4)	0,0010	s.
COLO-680N	68,2 (21,3)	68,9 (15,4)	0,7193	n.s.
OE-19	71,7 (25,7)	65 (33,8)	0,7325	n.s.
OE-33	76,7 (14)	68,3 (7,5)	0,0401	s.
LN1590	56,7 (5,2)	78,8 (16,3)	0,0117	s.
PT1590	80 (12,8)	53,3 (38,7)	0,1381	n.s.

Tabelle 10: Auswertung des IRS für den Proliferationsmarker Ki-67. SD = Standardabweichung.

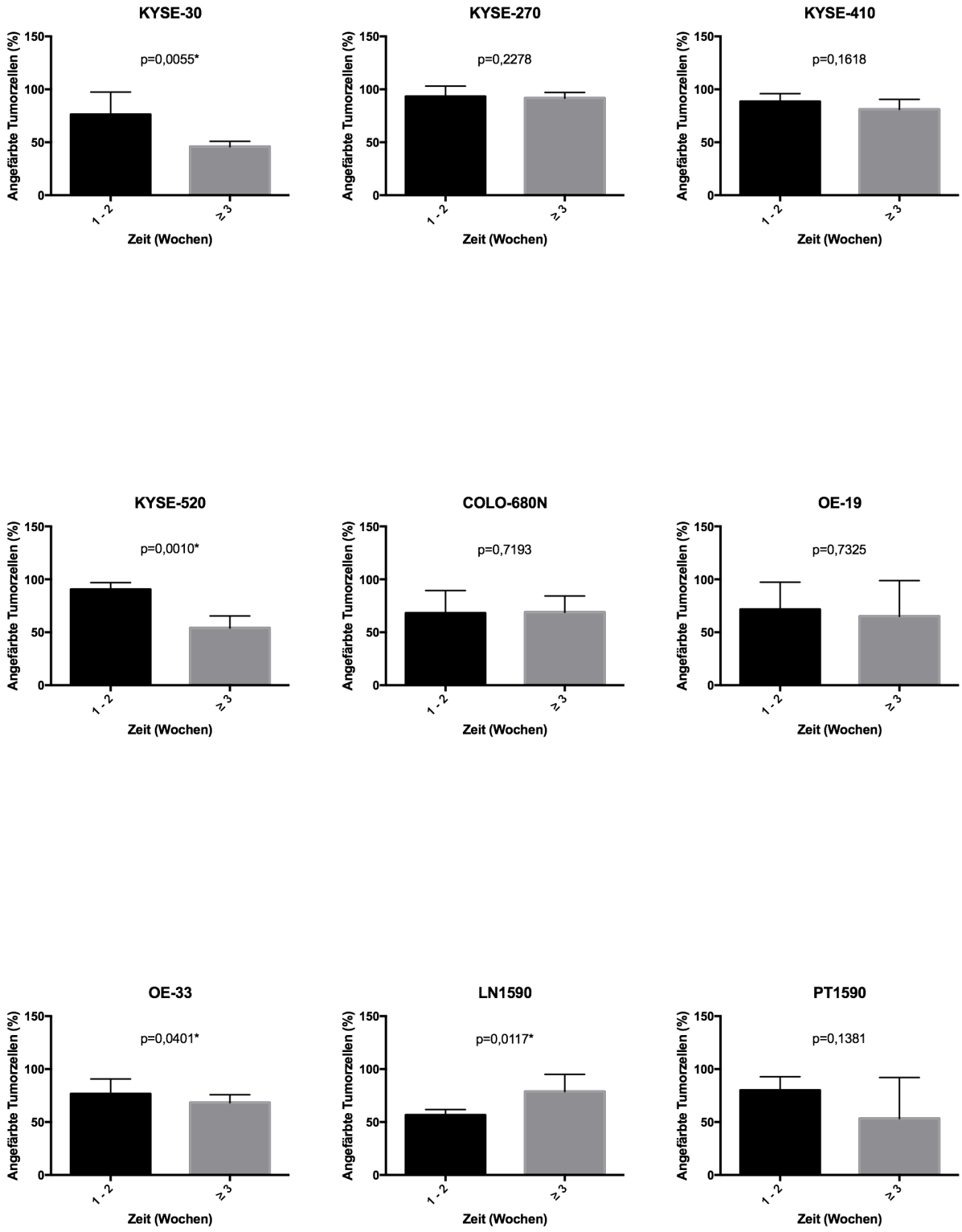

Abb. 18: Auswertung der Ki-67 Expression. Mittelwerte (MW) für Ki-67 positiv angefärbte Tumorzellen der Präparate, die 1-2 Wochen und jene, die ≥ 3 Wochen in der Maus wuchsen mit Standardabweichung in Prozent (%). Ein signifikantes Ergebnis zeigte sich bei KYSE-30, KYSE-520, OE-33 und LN1590 (*).

Analog zur EpCAM Expression wurde die Ki-67 Expression innerhalb des Tumors analysiert. Der Randbereich des Tumors wies bei Ki-67 ebenfalls häufig eine stärkere Expression auf, als das Tumorzentrum. Bei den Zelllinien KYSE-270 und KYSE-410 war das Ki-67 Färbesignal bei allen Tumoren sehr hoch, so dass eine Abgrenzung zum Randbereich nur selten oder gar nicht möglich war. KYSE-520 und KYSE-410 zeigten eine homogene Verteilung der Ki-67 Expression innerhalb des Tumors. Ähnlich wie bei EpCAM fand sich auch bei Ki-67 eine stärkere Färbung im Randbereich überwiegend bei Tumoren die ein bis zwei Wochen in der Maus gewachsen waren. Bei den langsam wachsenden Zelllinien COLO-680N und LN1590 war diese Beobachtung vor allem bei den drei Wochen oder länger herangewachsenen Tumoren zu machen (**Tabelle 11** und **Abbildung 19**).

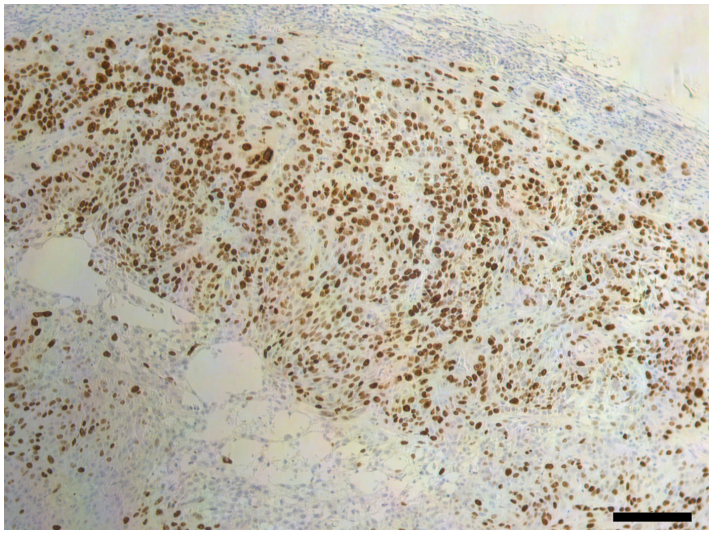

Abb. 19: Stärkere Ki-67 Expression im Randbereich eines Tumors der Zelllinie KYSE-30. Wachstumsdauer: 3 Wochen; Maßstab: 100µm (100x).

Zelllinien	Untersuchte Präparate (n)	Präparate mit stärkerer Ki-67 Expression im Randbereich (n)		
		Insgesamt	1-2 Wochen	≥ 3 Wochen
KYSE-30	20	15	8	7
KYSE-270	21	4	3	1
KYSE-410	15	0	0	0
KYSE-520	14	0	0	0
COLO-680N	20	17	8	9
OE-19	18	6	6	0
OE-33	18	7	7	0
LN1590	18	8	3	5
PT1590	18	9	9	0

Tabelle 11: Stärkeres Färbesignal für Ki-67 im Randbereich der untersuchten Tumore. Bei der Zelllinie KYSE-410 und KYSE-520 war das Färbesignal im Tumorzentrum und dem Randbereich gleich stark. n= Anzahl.

4.1.3.3 Zytokeratine

Zur Prüfung des epithelialen Ursprungs der Zelllinien erfolgte die Färbung von Zytokeratinen. Bei acht der neun Zelllinien konnte eine positive immunhistochemische Farbreaktion beobachtet werden (n=8/9). Bei PT1590 entstand kein positives Färbeergebnis (**Abbildung 20**).

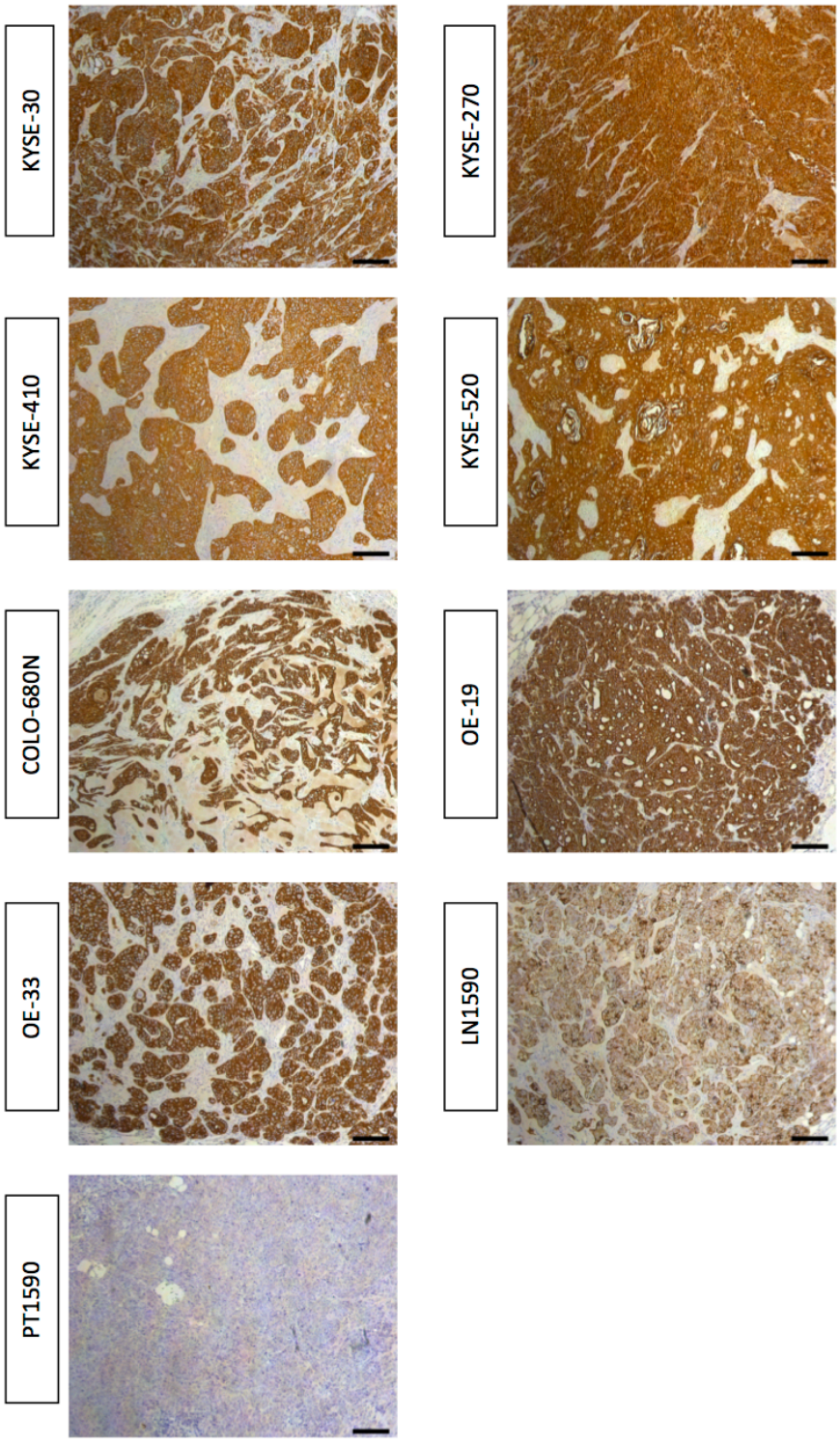

Abb. 20: Zytokeratin Expression in der immunhistochemischen Färbung. Maßstab: 100µm (100x).

4.1.3.4 Übersicht über die Ergebnisse der Immunhistochemie

Zusammenfassend konnte in der immunhistochemischen Färbung von EpCAM und Ki-67 überwiegend eine verminderte Expression bei den Tumoren festgestellt werden, die drei Wochen oder länger in der Maus wuchsen. Bei allen Zelllinien ließ sich ein positives Färbeergebnis für die Proteine EpCAM, Ki-67 und die Zytokeratine beobachten, mit Ausnahme von PT1590. Die Zelllinie PT1590 war negativ für EpCAM und die untersuchten Zytokeratine (**Tabelle 12** und **Tabelle 13**).

Zelllinien	Tumorwachstum MW V(cm^3) (SD)		Immunhistochemie				
			EpCAM MW IRS (SD)		Ki-67 MW pos. % (SD)		CK
	1-2 Wo	≥ 3 Wo	1-2 Wo	≥ 3 Wo	1-2 Wo	≥ 3 Wo	
KYSE-30	0,2 (0,2)	1,5 (0,9)	9,4 (1,1)	0,8 (1,1)	76,3 (21,2)	45,8 (5,2)	+
KYSE-270	0,2 (0,2)	1,0 (0,7)	0,7 (1,0)	1,4 (1,3)	93,3 (9,7)	91,7 (5,4)	+
KYSE-410	0,3 (0,2)	0,3 (0,3)	6,0 (4,5)	3,6 (0,6)	88,5 (7,5)	81,0 (9,6)	+
KYSE-520	0,5 (0,9)	0,8 (0,6)	0,4 (0,9)	0,0 (0,0)	90,6 (6,4)	54,0 (11,4)	+
COLO-680N	0,1 (0,1)	0,1 (0,1)	3,8 (4,3)	2,4 (2,4)	68,2 (21,3)	68,9 (15,4)	+
OE-19	0,4 (0,8)	0,9 (0,5)	5,5 (4,4)	2,0 (2,5)	71,7 (25,7)	65,0 (33,8)	+
OE-33	0,1 (0,1)	0,2 (0,1)	4,8 (2,3)	2,8 (1,0)	76,7 (14,0)	68,3 (7,5)	+
LN1590	0,1 (0,0)	0,1 (0,1)	5,2 (4,8)	4,9 (3,3)	56,7 (5,2)	78,8 (16,3)	+
PT1590	0,2 (0,2)	0,9 (0,4)	0,0 (0,0)	0,0 (0,0)	80,0 (12,8)	53,3 (38,7)	-

Tabelle 12: Zusammenfassung der immunhistochemischen Färbungen für die untersuchten Proteine EpCAM, Ki-67 und Zytokeratin. CK = Zytokeratin, pos. = positiv angefärbte Tumorzellen, + = positives Färbeergebnis, - = negatives Färbeergebnis, SD = Standardabweichung, Wo = Wochen, MW = Mittelwert, V = Volumen, cm^3 = Kubikzentimeter.

Zelllinien	Tumorwachstum	Immunhistochemie		
		EpCAM	Ki-67	CK
KYSE-30	Schnell	↘	↘	+
KYSE-270	Schnell	↗	↘	+
KYSE-410	Langsam	↘	↘	+
KYSE-520	Schnell	↘	↘	+
COLO-680N	Langsam	↘	↗	+
OE-19	Schnell	↘	↘	+
OE-33	Langsam	↘	↘	+
LN1590	Langsam	↘	↗	+
PT1590	Schnell	-	↘	-

Tabelle 13: Dynamik des Tumorwachstums der untersuchten Zelllinien und der Proteinexpression in der Immunhistochemie. + = positives Färbeergebnis, - = negatives Färbeergebnis, Langsam = Tumorvolumen < 0,5cm^3 der Präparate ≥ 3 Wochen, Schnell = Tumorvolumen ≥ 0,5cm^3 der Präparate ≥ 3 Wochen, ↘ = abnehmende/↗ = zunehmende Expression zwischen den Präparaten der 1-2 Woche und ≥ 3 Woche.

4.1.4 Quantitative *real-time* PCR

Da sich die Quantität der Proteinexpression und die der mRNA-Expression unterscheiden können, wurde mit Hilfe der qRT PCR (quantitative real-time PCR) das Vorhandensein von mRNA des Zelladhäsionsmoleküls EpCAM und des Proliferationsmarkers Ki-67 untersucht.

4.1.4.1 *EPCAM*

Das *EPCAM*-Gen kodiert für das epitheliale Zelladhäsionsmolekül (EpCAM). Mit der *real-time* PCR konnte für die Zelllinien KYSE-30, KYSE-410, COLO-680N, OE-19 und LN1590 eine starke Expression nachgewiesen werden. Bei den Zelllinien KYSE-270, KYSE-520 und PT1590 war die mRNA Expression insgesamt schwach. Diese Ergebnisse waren analog zur immunhistochemischen Färbung. Im Unterschied zu den in der immunhistochemischen Färbung erhobenen Ergebnissen, wies die Zelllinie OE-33 auf Transkriptionsebene eine schwächere Expression auf. Eine reduzierte mRNA Expression bei Tumoren, die drei Wochen oder länger in der Maus wuchsen, wie es in der Immunhistochemie für EpCAM beobachtet werden konnte, fand sich bei allen Zelllinien mit Ausnahme der Zelllinien KYSE-520 und OE-33. Bei PT1590 war dieser Unterschied signifikant (p=0,024) (**Tabelle 14** und **Abbildung 21**).

Zelllinien	Woche	n	MW Δ C_t-Wert x (-1)	SD	Max	Min	Median	p-Wert	Signifikanz (p<0,05)
KYSE-30	1. - 2.	5	1,23	0,26	1,54	0,86	1,25	0,999	n.s.
	≥ 3.	3	1,18	0,35	1,53	0,7	1,31		
KYSE-270	1. - 2.	6	-1,36	0,72	-0,86	-2,82	-1,14	0,167	n.s.
	≥ 3.	3	-1,92	0,59	-1,43	-2,75	-1,58		
KYSE-410	1. - 2.	6	1,44	0,43	1,79	0,62	160	0,905	n.s.
	≥ 3.	3	1,37	0,35	1,68	1,68	1,55		
KYSE-520	1. - 2.	6	-0,86	1,18	0,56	-2,26	-0,83	0,999	n.s.
	≥ 3.	3	-0,77	0,07	-0,71	-0,86	-0,75		
COLO-680N	1. - 2.	6	0,19	0,3	0,62	-0,18	0,13	0,784	n.s.
	≥ 3.	6	0,12	0,16	0,28	-0,19	0,17		
OE-19	1. - 2.	6	3,18	0,19	3,47	2,93	3,19	0,905	n.s.
	≥ 3.	3	3,19	0,04	3,23	3,14	3,21		
OE-33	1. - 2.	6	-2,08	0,18	-1,81	-2,29	-2,09	0,048	s.
	≥ 3.	3	-1,82	0,09	-1,73	-1,95	-1,78		
LN1590	1. - 2.	3	3,17	0,24	3,75	2,91	3,24	0,262	n.s.
	≥ 3.	6	2,99	0,18	3,16	2,71	3,03		
PT1590	1. - 2.	6	-1,35	0,22	-1,12	-1,65	-1,29	0,024	s.
	≥ 3.	3	-2,89	0,68	-2,02	-3,69	-2,98		

Tabelle 14: Ergebnisse der qRT-PCR für *EPCAM*. Die Mittelwerte der C_t-Werte für die Präparate, die 1-2 Wochen und jene, die ≥ 3 Wochen in der Maus wuchsen, wurden mit der Standardabweichung angegeben, sowie das Minimum, Maximum und der Median für diese Zeiträume und der p-Wert. (n.)s. = (nicht) signifikant.

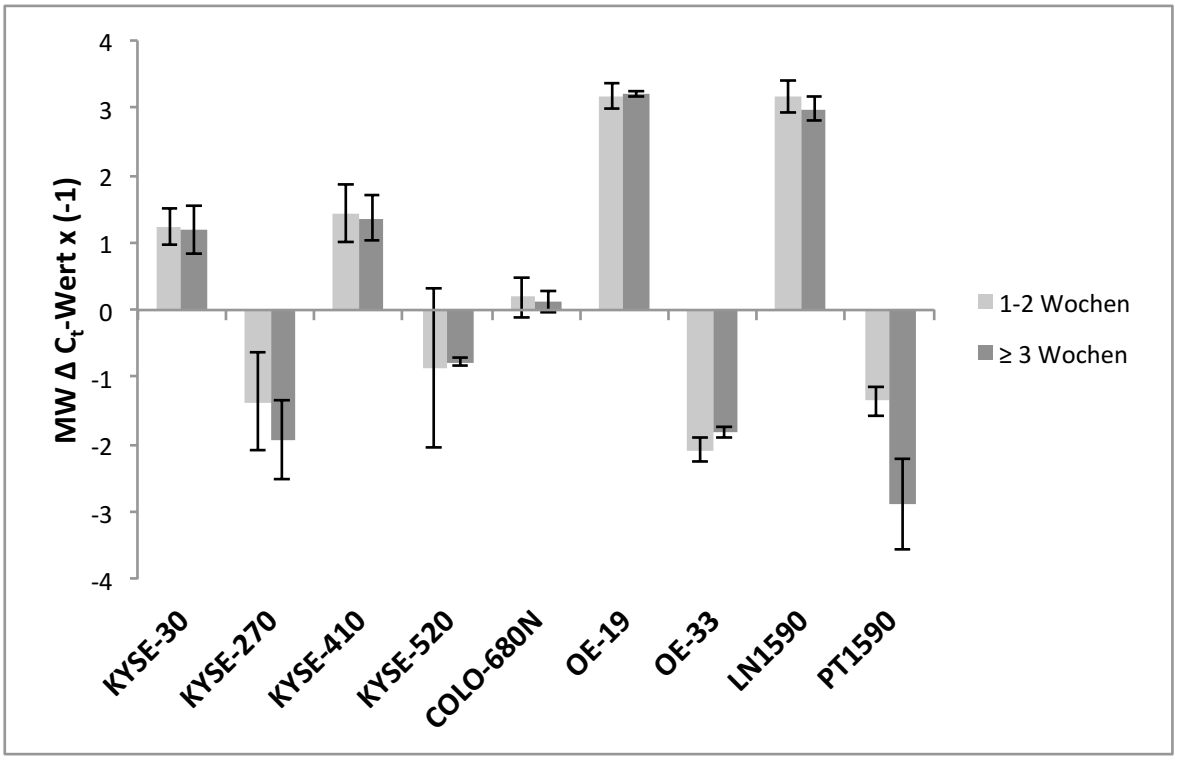

Abb. 21: Ergebnisse der qRT-PCR für *EPCAM*. Der Mittelwert aller Δ C_t-Werte der untersuchten Zelllinien ist mit der zugehörigen Standardabweichung jeweils für zwei Zeiträume (1-2 Wochen und ≥ 3 Wochen) angegeben. Die Δ C_t-Werte wurden mit -1 multipliziert, sodass ein negativer Wert einer geringeren Expression und ein hoher Wert einer höheren Expression entspricht.

4.1.4.2 *MKI67*

Das MKI67-Gen kodiert für den Proliferationsmarker Ki-67. Anders als in der Immunhistochemie konnte auf Transkriptionsebene eine gesteigerte mRNA Expression vornehmlich für KYSE-520 und eine geringe Expression vor allem bei COLO-680N, OE-19 und OE-33 nachgewiesen werden. Wie auch in der immunhistochemischen Färbung wiesen die meisten Zelllinien bei einem Wachstum der Tumore von drei Wochen oder länger eine schwächere Expression auf. Auf der Transkriptionsebene sind es jedoch KYSE-30, OE-33 und PT1590, bei denen sich eine Zunahme des Proliferationsmarkers beobachten ließ und nicht wie in der immunhistochemischen Färbung bei den Zelllinien COLO-680N und LN1590 (**Tabelle 15** und **Abbildung 22**).

Zelllinien	Woche	n	MW Δ C_t	SD	Max	Min	Median	p-Wert	Signifikanz (p<0,05)
KYSE-30	1. - 2.	5	0,11	0,29	0,48	-0,28	0,12	0,393	n.s.
	≥ 3.	3	0,31	0,15	0,47	0,17	0,29		
KYSE-270	1. - 2.	6	0,09	0,55	0,75	-0,73	0,29	0,548	n.s.
	≥ 3.	3	0,03	0,06	0,10	-0,03	0,01		
KYSE-410	1. - 2.	6	0,01	0,68	1,34	-0,47	-0,23	0,714	n.s.
	≥ 3.	3	-0,22	0,24	0,01	-0,48	-0,20		
KYSE-520	1. - 2.	6	1,13	0,34	1,39	0,53	1,29	0,381	n.s.
	≥ 3.	3	0,96	0,24	1,10	0,68	1,09		
COLO-680N	1. - 2.	6	-0,98	0,78	0,33	-1,89	-1,24	0,331	n.s.
	≥ 3.	3	-1,29	0,60	-0,17	-1,95	-1,42		
OE-19	1. - 2.	6	-0,43	0,54	0,24	-1,33	-0,41	0,167	n.s.
	≥ 3.	3	-1,03	0,65	-0,62	-1,78	-0,70		
OE-33	1. - 2.	6	-2,91	0,57	-1,98	-3,54	-3,01	0,714	n.s.
	≥ 3.	3	-2,73	0,44	-2,22	-3,03	-2,93		
LN1590	1. - 2.	3	0,67	0,36	0,93	0,26	0,83	0,095	n.s.
	≥ 3.	6	-0,28	0,69	0,35	-1,30	0,11		
PT1590	1. - 2.	6	-0,25	0,53	0,51	-0,93	-0,25	0,714	n.s.
	≥ 3.	3	-0,21	0,97	0,53	-1,31	0,15		

Tabelle 15: Ergebnisse der qRT-PCR für *MKI67*. Die Mittelwerte (MW) der Δ C_t-Werte für die Präparate, die 1-2 Wochen und jene, die ≥ 3 Wochen in der Maus wuchsen, wurden mit der Standardabweichung (SD) angegeben, sowie das jeweilige Minimum (Min), Maximum (Max) und der Median für diese Zeiträume und der p-Wert. n = Anzahl, n.s. = nicht signifikant, s = signifikant.

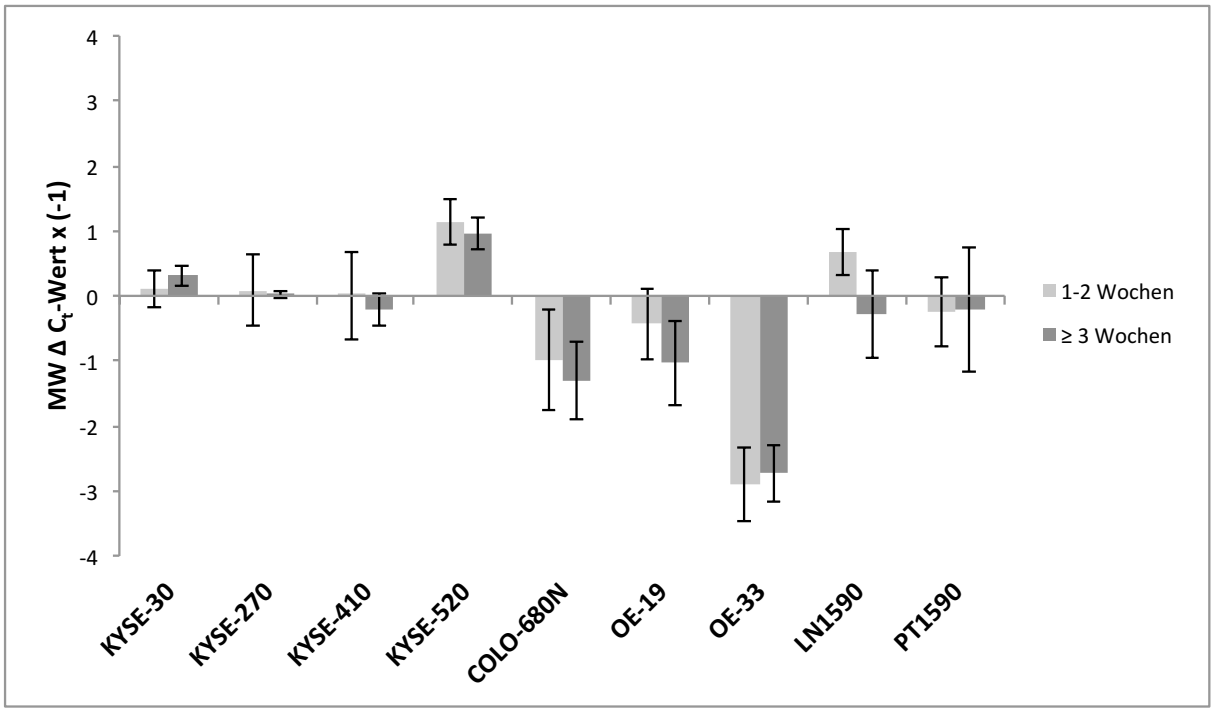

Abb. 22: Ergebnisse der qRT-PCR für *MKI67*. Der Mittelwert aller Δ C_t-Werte der untersuchten Zelllinien ist mit der zugehörigen Standardabweichung jeweils für zwei Zeiträume (1-2 Wochen und ≥ 3 Wochen) angegeben. Die Δ C_t-Werte wurden mit -1 multipliziert, sodass ein negativer Wert einer geringeren Expression und ein hoher Wert einer höheren Expression entspricht.

4.2 Intravenöse Xenotransplantation

4.2.1 Vorversuch

In einem Vorversuch wurde zunächst die Zellzahl ermittelt, die nach intravenöser Injektion von den Mäusen physisch toleriert wurde und zu einer Metastasierung führte. Diese maximal mögliche intravenös zu injizierende Zellzahl variierte zwischen den Zelllinien. Ein Zusammenhang zur Tumorzell- und Tumorzellkerngröße der einzelnen Zelllinien konnte hierbei nicht festgestellt werden. Hierzu wurden die Zellen und die Zellkerne ausgemessen. In PBS erfolgte die Ausmessung der Durchmesser der Tumorzellen. In DAPI erfolgte die Messung der Durchmesser der Zellkerne. Es wurden mindestens 20 Messungen pro Zelllinie durchgeführt und daraus ein Mittelwert errechnet (**Tabelle 16** und **Abbildung 23**).

Zellgröße		
Zelllinie	**MW Tumorzell-durchmesser (µm)**	**SD**
KYSE-30	7,9	1,2
KYSE-270	8,4	1,2
KYSE-410	9,9	1,3
KYSE-520	9,0	1,4
COLO-680N	8,2	1,4
OE-33	11,7	2,7
OE-19	9,0	1,2
LN1590	10,4	1,3
PT1590	10,5	1,7

Zellkerngröße		
Zelllinie	**MW Tumorzellkern-durchmesser (µm)**	**SD**
KYSE-30	6,2	0,9
KYSE-270	6,8	1,4
KYSE-410	8,0	1,8
KYSE-520	6,7	1,4
COLO-680N	6,4	1,1
OE-33	10,9	3,1
OE-19	6,0	1,1
LN1590	8,1	1,1
PT1590	8,4	1,5

Tabelle 16: Ergebnisse der Messung der Tumorzell- und Tumorzellkerngröße. SD = Standardabweichung, µm = Mikrometer.

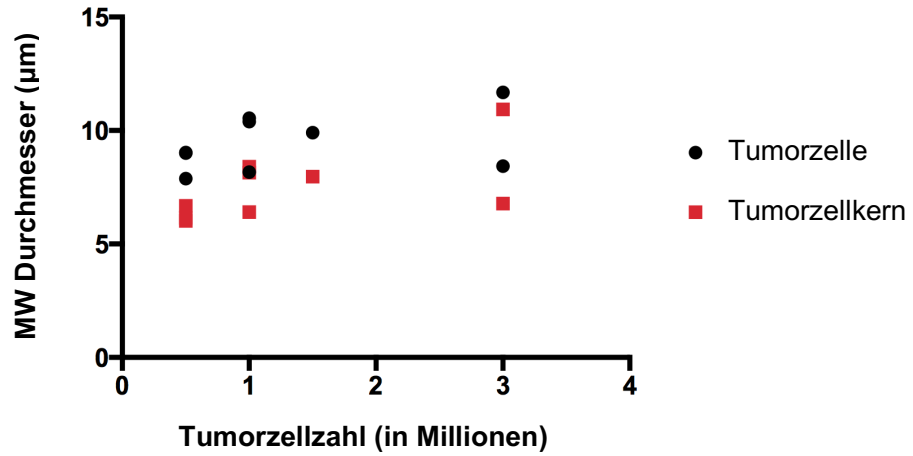

Abb. 23: Korrelation zwischen der Tumorzellgröße und der Tumorzellkerngröße für die intravenös maximal möglichen zu injizierenden Zellzahl je Zelllinie. MW = Mittelwert, µm = Mikrometer.

Die Zeit bis zum Auftreten von Tumorzellabsiedlungen in den Organen war zwischen den untersuchten Zelllinien variabel. Es wurde ein Zusammenhang zwischen der Menge der intravenös injizierten Tumorzellen und der Zeit bis zum Auftreten von Tumorzellabsiedlungen angenommen. Bei den Zelllinien bei denen eine höhere Zellzahl intravenös injiziert wurde, konnten schneller Tumorzellabsiedlungen in den Mausorganen erzielt werden, als bei niedrigeren injizierten Zellzahlen. Bei einer hohen Zellzahl von $3x10^6$ kam es in beiden Fällen zu Tumorzellabsiedlungen in einem Zeitraum von weniger als zehn Wochen. Bei einer geringeren injizierten Tumorzellzahl meist erst nach ≥10 Wochen (n=6/7) (**Abbildung 24**).

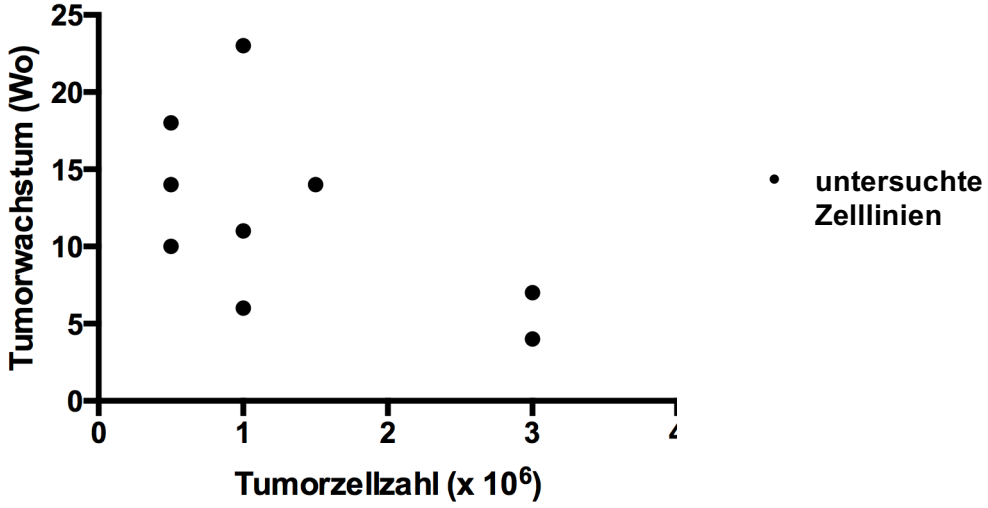

Abb. 24: Korrelation zwischen der intravenös injizierten Tumorzellzahl der einzelnen Zelllinien und der Zeit bis zum Auftreten von Tumorzellabsiedlungen in den Organen der Maus. Wo = Wochen

Eine Tumorzellabsiedlung in der Lunge erfolgte im Vorversuch bei allen Zelllinien mit Ausnahme von OE-19, wobei die einzelnen Zelllinien das Organ unterschiedlich stark infiltrierten. Absiedlungen in der Leber fanden sich bei den Zelllinien KYSE-30, KYSE-270, KYSE-410, PT1590 und LN1590. Bei KYSE-30 konnte diese Beobachtung jedoch nur bei einem von sieben Tieren gemacht werden. Auffällig war die Ausbildung subkutaner Tumore bei den Zelllinien OE-33, OE-19 und COLO-680N. Bei OE-33 fanden sich diese vornehmlich inguinal, bei OE-19 zervikal und bei COLO-680N multipel verteilt. **Tabelle 17** und **Abbildung 25** geben eine Übersicht über die Beobachtungen der Tumorzellabsiedlungen im Vorversuch.

Zelllinien	Tumorzellzahl (x 10^6)	Versuchstiere (n)	Wachstum (Wo)	Tumorzellabsiedlungen		
				Leber	Lunge	
				MA	MI	TG (%)
KYSE-30	0,5	7	14	1+ (n=1)	3+	59
KYSE-270	3	2	4	2+	2+	> 1
KYSE-410	1,5	2	14	1+	2+	3
KYSE-520	0,5	1	10	-	3+	90
COLO-680N	1	1	11	-	3+	70
PT1590	1	1	6	3+	1+	> 1
LN1590	1	1	23	2+	3+	70
OE-19	3	2	7	-	-	-
OE-33	0,5	2	18		1+	> 1
				+ subkutane Tumoren bei OE-33, OE-19, COLO-680N		

Tabelle 17: Übersicht des Vorversuchs der intravenösen Xenotransplantation. Es wurden unterschiedliche Zellzahlen je Zelllinie intravenös injiziert. Die Dauer bis zur Entstehung von Tumorzellabsiedlungen in den Organen, sowie deren Lokalisation und Ausbreitung im Organ waren je nach Zelllinie unterschiedlich. Hierbei steht 1+ für 1-10, 2+ für 10-50 und 3+ für >50 Absiedlungen. Die rot markierten Zelllinien verhielten sich im Folgeversuch anders. MA = makroskopisch, MI = mikroskopisch, TG = Tumorgewebe, n = Anzahl, Wo = Wochen.

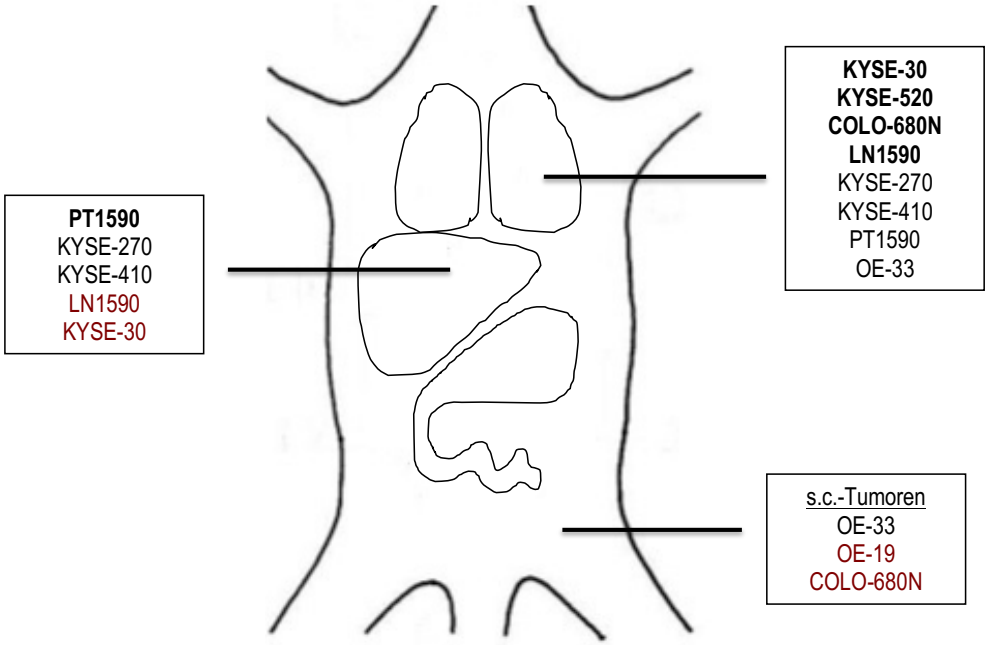

Abb. 25: Schematische Darstellung des unterschiedlichen Verhaltens der intravenös injizierten Tumorzelllinien, in bestimmten Organen und Geweben Tumorzellabsiedlungen zu bilden. Die fett unterlegten Zelllinien wuchsen in diesen Organen besonders stark. Die rot markierten Zelllinien verhielten sich in dem Folgeversuch anders. s.c. = subkutan

4.2.2 Folgeversuch

Nach der subkutanen Injektion von einer Million Tumorzellen fand bei keiner untersuchten Ösophaguskarzinomzelllinie eine spontane Metastasierung statt. Weder makroskopisch noch mikroskopisch konnten Tumorzellabsiedlungen in der Leber oder Lunge nachgewiesen werden. Nach der intravenösen Injektion der Tumorzellen konnte nach der Durchführung eines Vorversuchs eine experimentelle Metastasierung für acht der neun Ösophaguskarzinomzelllinien beobachtet werden. Diese acht Zelllinien entwickelten Tumorzellabsiedlungen in der Lunge und bei KYSE-270, KYSE-410 und PT1590 auch in der Leber. Die Zelllinie OE-33 bildete zusätzlich zu den pulmonalen Tumorzellabsiedlungen inguinal lokalisierte subkutane Tumoren aus. Die Ausbildung subkutaner Tumore durch die Zelllinien OE-19 und COLO-680N konnte nicht bestätigt werden. Auch eine hepatische Metastasierung von KYSE-30 und LN1590 trat nicht erneut auf, wie zuvor im Vorversuch beobachtet (**Tabelle 18** und **Abbildung 30**). Die Wachstumsdauer wurde durch die Vitalität der Tiere bestimmt. Diese wurden bei Gewichtsabnahme oder anderen Einschränkungen der Vitalität getötet. Histologisch entsprach das Tumorgewebe den Tumoren nach subkutaner Injektion (**Abbildung 26-29**).

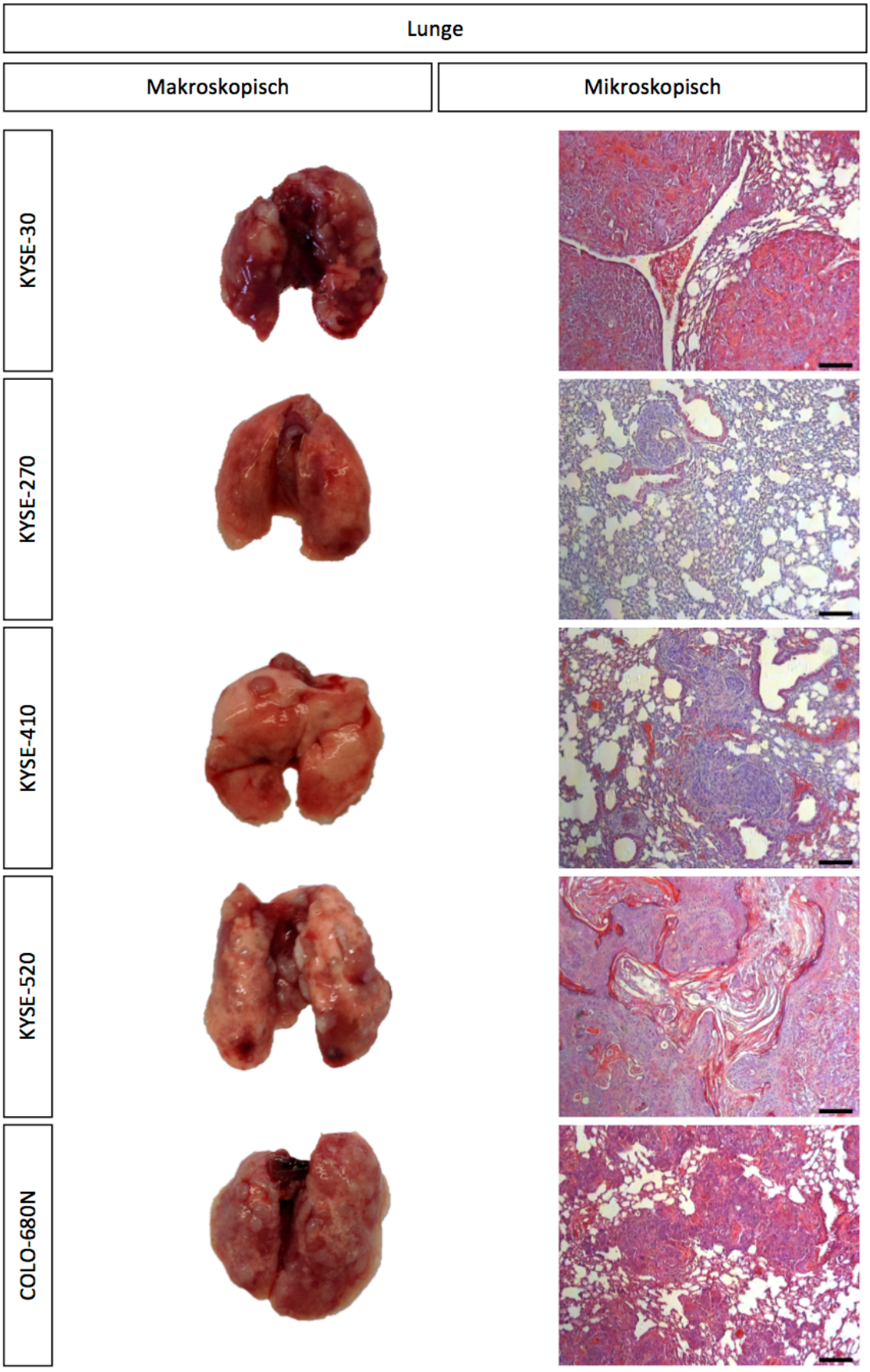

Abb. 26: Makroskopische und mikroskopische Darstellung der Tumorzellabsiedlungen der Plattenepithelkarzinomzelllinien in der Lunge. Maßstab der mikroskopischen Bilder: 100µm (100x).

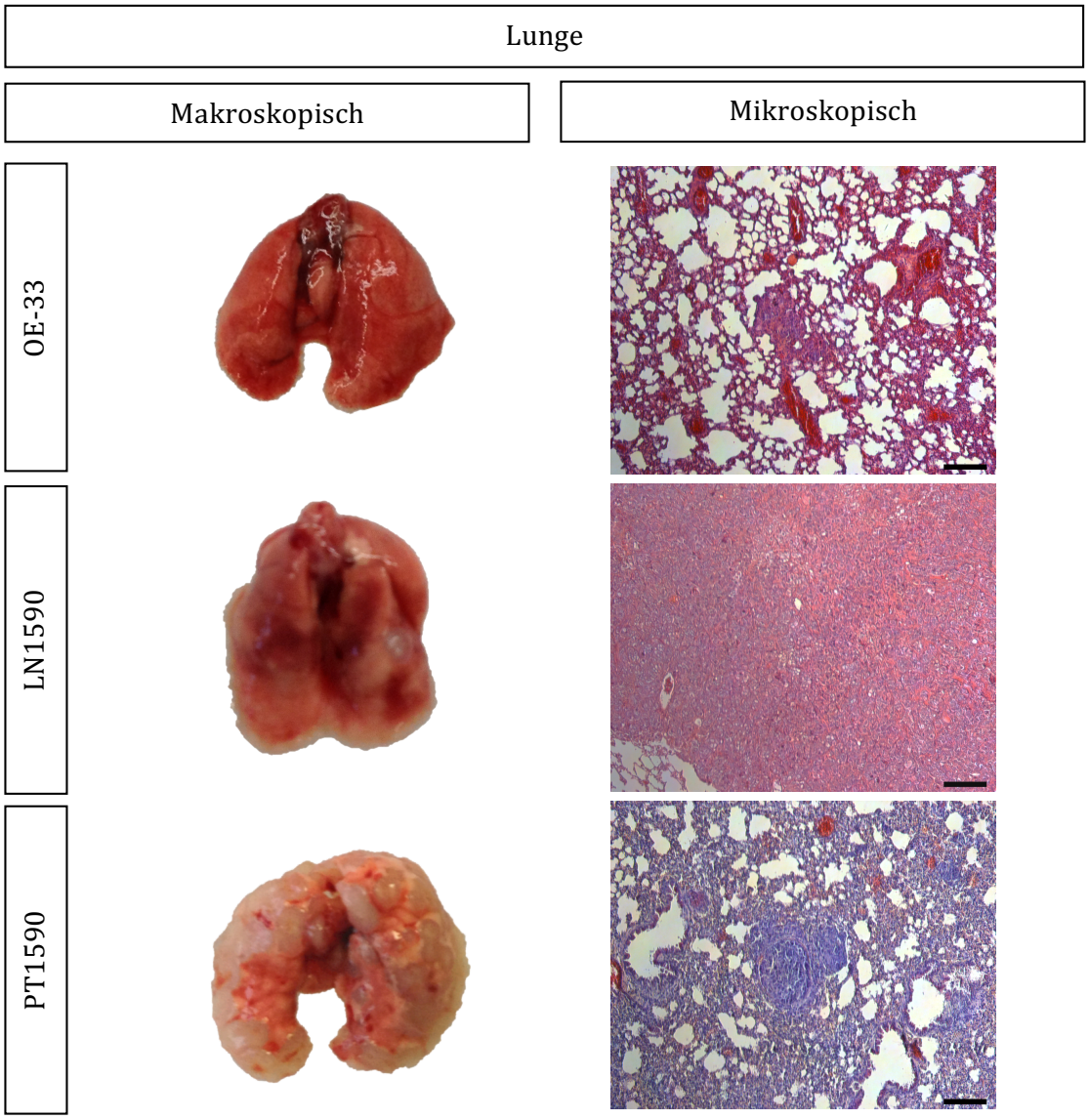

Abb. 27: Makroskopische und mikroskopische Darstellung der Tumorzellabsiedlungen der Adenokarzinomzelllinien in der Lunge. Maßstab der mikroskopischen Bilder: 100µm (100x).

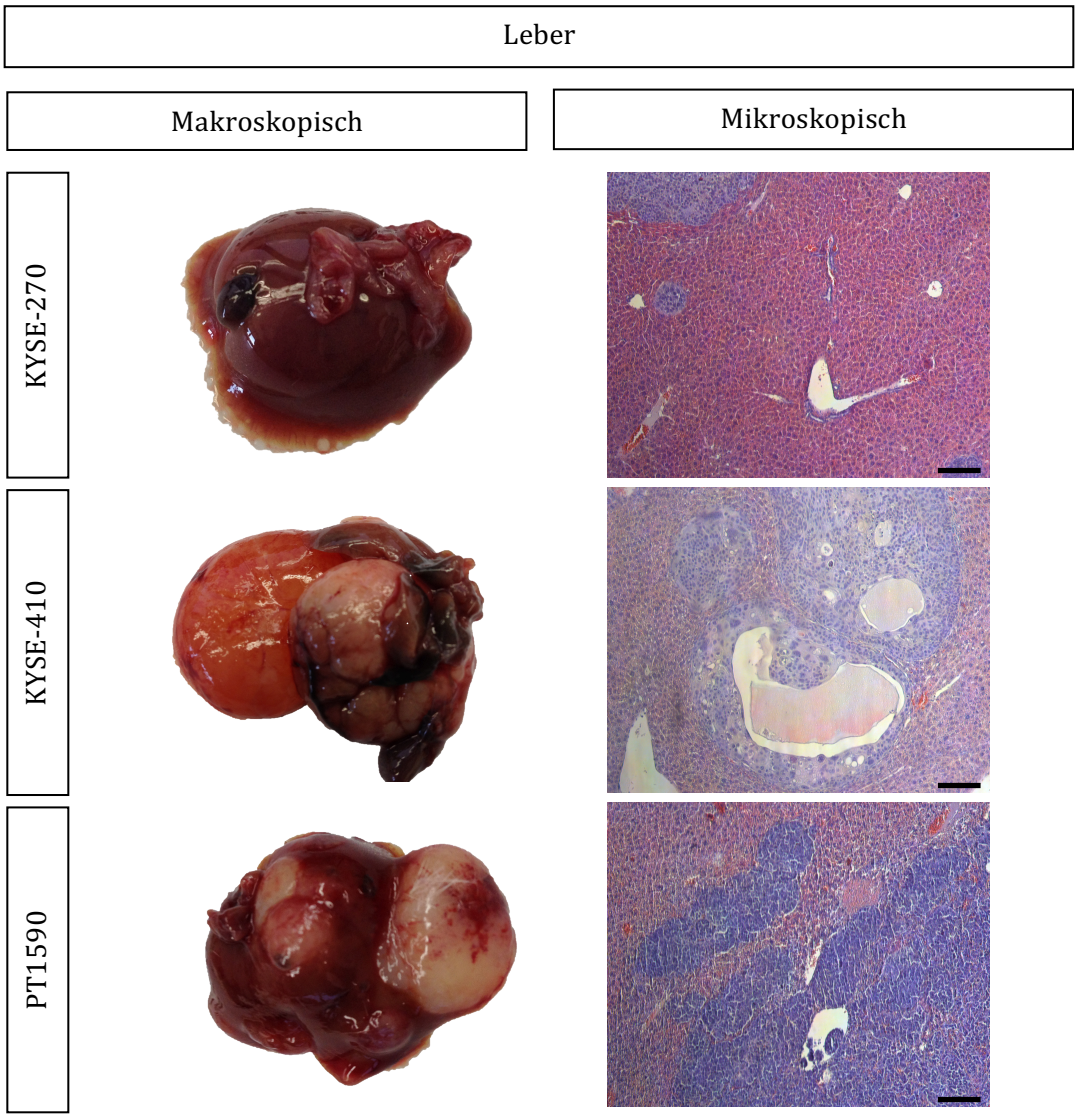

Abb. 28: Makroskopische und mikroskopische Darstellung der Tumorzellabsiedlungen der Zelllinien KYSE-270, KYSE-410 und PT1590 in der Leber. Maßstab der mikroskopischen Bilder: 100µm (100x).

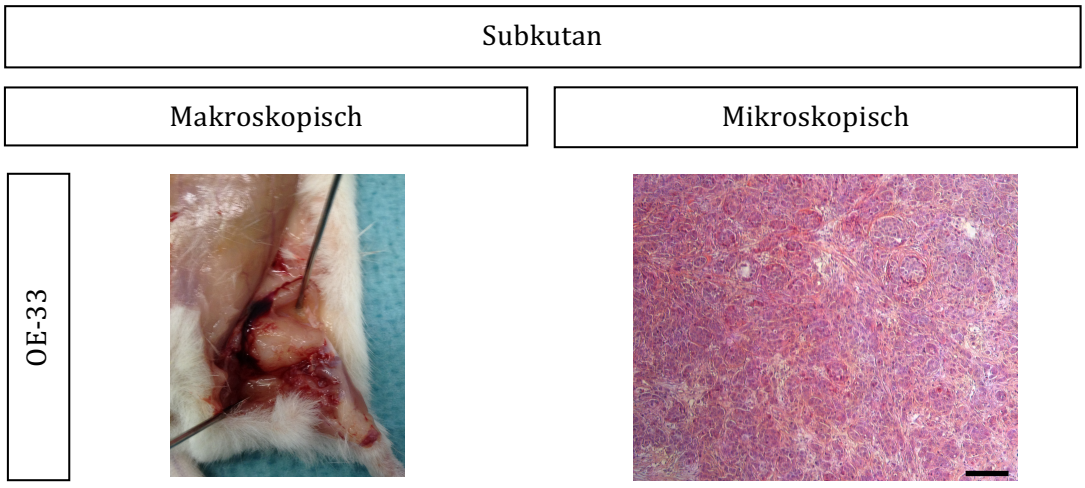

Abb. 29: Makroskopische und mikroskopische Darstellung der subkutanen Tumorzellabsiedlungen der Zelllinie OE-33. Maßstab der mikroskopischen Bilder: 100µm (100x).

Zelllinien	Tumorzellzahl (x 10^6)	Versuchstiere (n)	Wachstum (Wo)	Tumorzellabsiedlungen		
				Leber	Lunge	
				MA	MI	TG (%)
KYSE-30	0,5	3	12 - 14	-	3+	57
KYSE-270	3	3	4	2+	2+	> 1
KYSE-410	1,5	3*	13	1+ (n=1)	2+	10
KYSE-520	0,5	3	10	-	3+	63
COLO-680N	1	3	11	-	3+	60
PT1590	1	3	6	3+	1+	> 1
LN1590	1	3**	21	-	3+	90
OE-19	3	6	6 - 10	-	-	-
OE-33	0,5	3***	18		1+ (n=1)	> 1
				+ subkutane Tumoren bei OE-33		

Tabelle 18: Übersicht der intravenösen Xenotransplantation. Es wurden die im Vorversuch ermittelten unterschiedliche Zellzahlen je Zelllinie intravenös injiziert. Die Dauer bis zur Entstehung von Tumorzellabsiedlungen in den Organen, sowie deren Lokalisation und Ausbreitung im Organ waren je nach Zelllinie unterschiedlich. Hierbei steht 1+ für 1-10, 2+ für 10-50 und 3+ für >50 Absiedlungen. * Alle drei Tiere waren verstorben und ein Tier nicht mehr auswertbar. ** Ein Tier war verstorben, aber noch auswertbar. *** Ein Tier war verstorben und nicht mehr auswertbar. MA = makroskopisch, MI = mikroskopisch, TG = Tumorgewebe, n = Anzahl, Wo = Wochen.

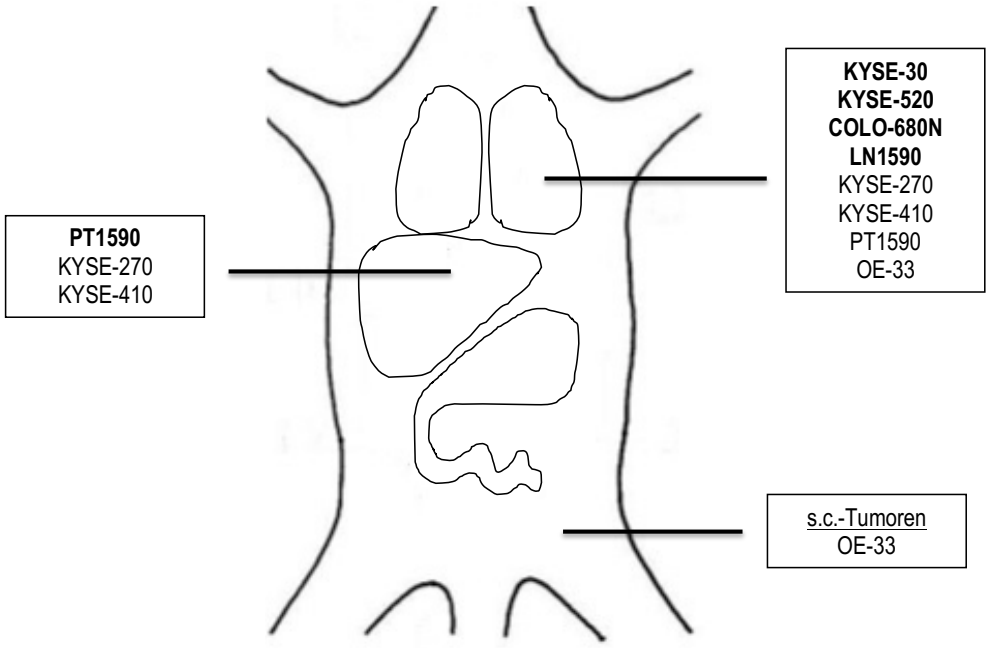

Abb. 30: Schematische Darstellung des unterschiedlichen Verhaltens der intravenös injizierten Tumorzelllinien in bestimmten Organen und Geweben Tumorzellabsiedlungen zu bilden. Die fett unterlegten Zelllinien wuchsen in diesen Organen stark. s.c.= subkutan.

5 Diskussion

Die Entwicklung von Maus-Xenograft-Modellen, insbesondere von Metastasierungsmodellen, welche den komplexen Metastasierungsvorgang von humanen Tumoren simulieren, spielen eine bedeutende Rolle in der Tumorforschung. Mit diesen Modellen können das Wachstums- und Metastasierungsverhalten, sowie auf diese Prozesse Einfluss nehmende Faktoren, untersucht werden. Neben einem besseren Verständnis für das Verhalten der Tumorzellen *in vivo* stellen die Identifikation neuer therapeutischer Zielstrukturen und neuer Medikamente für die Krebstherapie weitere wichtige Ziele dieser Tiermodelle dar.

In der vorliegenden Arbeit wurden neun humane Ösophaguskarzinomzelllinien in NOD/SCID IL2Rγ^{null}-Mäuse subkutan und intravenös xenotransplantiert, um das Wachstums- und Metastasierungsverhalten zu untersuchen. Zusätzlich zu der Etablierung eines Metastasierungsmodells sollte eine Charakterisierung der subkutan herangewachsenen Tumore auf die Differenzierungs- und Proliferationsmarker EpCAM, Ki-67 und Zytokeratine, auf Translationsebene (Protein) und Transkriptionsebene (mRNA) erfolgen.

Zum besseren Verständnis des komplexen Vorgangs der Metastasierung humaner Tumore stehen in der aktuellen Forschung u.a. *in vitro*- und *in vivo*-Modellsysteme zur Verfügung. Hierbei scheinen angewandte *in vitro*-Modellsysteme, wie zwei- oder dreidimensionale Zellkultursysteme, nur partielle Abschnitte der Metastasierungskaskade beleuchten zu können (Kim 2005). Da die Metastasierungskaskade aus vielen komplexen Schritten besteht und insbesondere die Interaktion der Tumorzellen mit ihrer Umgebung eine wichtige Rolle spielt, sollte für die Vorliegende Arbeit ein *in vivo*-Metastasierungsmodell für humane Ösophaguskarzinomzelllinien etabliert werden, um diesen komplexen Vorgang zu simulieren. Die Injektion der humanen Ösophaguskarzinomzelllinien erfolgte zunächst subkutan in die Flanken der Tiere. Je nach Lokalisation der Transplantation werden ektope und orthotope Xenotransplantationsmodelle unterschieden (Saxena and Christofori 2013). Da es sich in dem hier vorgestellten Modell um einen Applikationsort fern des Ursprungsorts der Tumorzellen handelt, muss das experimentelle Vorgehen der vorliegenden Arbeit der ektopen Xenotransplantation zugeordnet werden. Im Gegensatz dazu stehen orthotope Xenotransplantationsmodelle, bei denen die humanen Tumorzellen in das Organ implantiert werden, welches dem Ursprungsorgan des Tumors im Menschen entspricht.

Die subkutane Xenotransplantation, d.h. die Transplantation humaner Tumorzellen in immun-

defiziente Mäuse, wurde schon ausführlich für verschiedene Tumorentitäten und auch für das Ösophaguskarzinom angewandt. Vorteile dieses Modells sind ein relativ kostengünstiger Versuchsaufbau, die Möglichkeit das Tumorwachstum durch reine Beobachtung und Vermessung der Tumore von außen zu Monitoren und die einfache, meist unbegrenzte Verfügbarkeit der eingesetzten etablierten Zelllinien. Nachteil dieses Modells ist, dass überwiegend eine hohe Zellzahl transplantiert werden muss um Tumore zu generieren, wohingegen im humanen Organismus davon ausgegangen wird, dass die Tumorentstehung von nur wenigen maligne transformierten Zellen ausgeht. Durch die hohe injizierte Zellzahl kommt es häufig zu einem raschen lokalen Tumorwachstum, welches häufig dazu führt, dass die Versuchstiere getötet werden müssen und somit die Latenzzeit bis zur Entstehung einer Metastasierung nicht erreicht werden kann (Tetreault 2015). Dieses Phänomen der späten Metastasierung erfordert manchmal die Entfernung des Primärtumors. Dies kann insbesondere bei einem invasiven Tumorwachstum zu Komplikationen führen (Francia et al. 2011).

Alternativ zu der ektopen Xenotransplantation wird vermehrt die orthotope Xenotransplantation angewandt. Durch das Transplantieren der Tumorzellen an die analoge, murine Lokalisation des humanen Primärtumors wird vermutet, dass durch diese ähnliche Mikro-Umgebung, wie in der ursprünglichen humanen Situation, die natürliche Tumorprogression gefördert und eine Metastasierung eher erreicht wird. Der Versuchsaufbau fordert jedoch je nach Organsystem einen komplexen operativen Eingriff mit entsprechend hohem Zeitaufwand und Notwendigkeit zum Training des Experimentators. Zudem ist eine *in vivo* Bildgebung erforderlich (Ruggeri et al. 2014).

Für die vorliegende Arbeit wurde das orthotope Modell nicht in Betracht gezogen. Zum einen ist der Aufwand der orthotopen Implantation gerade im Bereich des Ösophagus technisch wesentlich komplexer und anspruchsvoller und erfordert viel Übung des Experimentators. Zum anderen ist dieses Vorgehen zeitaufwändiger im Vergleich zur üblichen subkutanen Injektion. Da der Fokus der vorliegenden Arbeit vor allem auf dem Vergleich möglichst verschiedener Ösophaguskarzinomzelllinien liegt, erschien der orthotope Ansatz nicht geeignet, insbesondere vor dem Hintergrund, dass kaum Daten zum Verhalten der üblichen Ösophaguskarzinomzelllinien unter Xenotransplantation verfügbar sind. Somit wurden die ektope Standardvorgehensweisen für die Einbringung von humanen Tumorzellen, die subkutane und intravenöse Injektion, gewählt.

Neben der Unterscheidung bezüglich der Lokalisation der xenotransplantierten Tumorzellen wird bezüglich der Metastasierung zwischen der spontanen und der experimentellen Metastasierung unterschieden. Bei der spontanen Metastasierung wachsen Metastasen in anderen Or-

ganen nach ektoper oder orthotoper Injektion von Tumorzellen oder Implantation von Tumorgewebe. Das heißt, dass die Tumorzellen die gesamte Metastasierungskaskade durchlaufen. Bei der experimentellen Metastasierung werden die Tumorzellen direkt in die Blutzirkulation gebracht und müssen sich somit nicht eigenständig vom Primärtumor loslösen und in das Lymph- oder Blutgefäßsystem eindringen (Khanna and Hunter 2005).

Für die Zelllinie LN1590 wurde durch Hosch *et al.* bereits eine spontane Metastasierung beschrieben. Allerdings wurden höhere Zellzahlen bis zu $6{,}5 \times 10^6$ subkutan xenotransplantiert und eine maximale Wachstumsdauer der Primärtumore von bis zu 29 Wochen toleriert (Hosch et al. 2000). Für die Zelllinie PT1590 konnte die Arbeitsgruppe um Gros *et al.* nach subkutaner Injektion nach zehn Wochen ebenfalls keine Metastasierung beobachten, sodass man sich zur Durchführung einer orthotopen Xenotransplantation der subkutan herangewachsenen Primärtumore entschied. Nach der orthotopen Xenotransplantation kam es zur Entstehung von Metastasen in der Leber, der Lunge und den Lymphknoten (Gros 2009). Diese Beobachtung könnte ein Hinweis darauf sein, dass sich das orthotope Modell für diese spezielle Zelllinie besser zur Etablierung eines Metastasierungsmodells eignet.

In der hier vorliegenden Arbeit wurden 1×10^6 Tumorzellen subkutan xenotransplantiert. Die entstandenen Primärtumore wuchsen zur besseren Vergleichbarkeit bezüglich der nachfolgenden Untersuchung der Differenzierungs- und Proliferationsmarker maximal sechs Wochen in der Maus. Ziel war es, so ein möglichst zeiteffektives präklinisches Modell zu etablieren. Nach der subkutanen Injektion der Tumorzellen bildeten alle neun Ösophaguskarzinomzelllinien Primärtumore. Allerdings konnte in dem hier vorgestellten Modell innerhalb des beobachteten Zeitraums makro- und mikroskopisch keine spontane Metastasierung in der Lunge oder Leber festgestellt werden. Eine mögliche Erklärung für die fehlende spontane Metastasierung nach subkutaner Xenotransplantation könnte eine bereits erfolgte Anpassung der Tumorzellen an die *in vitro*-Bedingungen der Zellkultur sein. Es ist bekannt, dass Zelllinien mit dem Durchlaufen mehrerer Passagen ihr Genexpressionsprofil und somit auch ihr Verhalten, eventuell auch das Metastasierungsverhalten, ändern können (Khanna and Hunter 2005).

Da nach subkutaner Xenotransplantation bei keiner der untersuchten Zelllinie Metastasen in den Mausorganen festgestellt werden konnten, wurde im Anschluss zusätzlich die intravenöse Injektion der Tumorzellen durchgeführt. Mit der intravenösen Xenotransplantation der Tumorzellen in die Schwanzvene der Mäuse sollte eine sichere und reproduzierbare Generierung von metastatischen Tumorzellabsiedlungen gelingen. Die intravenöse Injektion von Tumorzellen wurde bereits früh für verschiedene Tumorentitäten beschrieben (Kozlowski et al. 1984, Shtivelman and Namikawa 1995). Für das Ösophaguskarzinom wurde von Zhao et al. eine Tu-

morzellinjektion in den Blutkreislauf zur Generierung von Knochenmetastasen beschrieben. Die Arbeitsgruppe applizierte die Tumorzellen jedoch direkt in das Herz und nicht über die Schwanzvene (Zhao et al. 2014). Um sicher eine Absiedlung von Tumorzellen in den Organen zu erzielen, wurde in der hier vorliegenden Arbeit eine möglichst hohe Zellzahl je Zelllinie zur intravenösen Applikation gewählt. Trotz identischem Verhalten der Zelllinien in der Zellkultur ließen sich einige beobachtete Eigenschaften aus dem Vorversuch in dem Folgeversuch nicht reproduzieren. Dennoch gab es große Übereinstimmungen im Hinblick auf die Lokalisation und Ausprägung der metastatischen Absiedlungen in den Organen und der Zeit bis zu ihrer Entstehung. So kam es nach intravenöser Xenotransplantation bei allen Zelllinien, mit Ausnahme von OE-19, zu Tumorzellabsiedlungen in der Lunge, bei PT1590, KYSE-270 und KYSE-410 in der Leber und bei OE-33 zudem zu subkutanen metastatischen Tumorzellformationen, sodass sich ein bestimmter Organotropismus für die einzelnen Zelllinien erkennen ließ. Eine mögliche Erklärung dieser Beobachtung kann in der „*seed and soil*"-Hypothese von Paget begründet sein. Nach Paget's Hypothese hängt das Anwachsen der Tumorzellen fern vom Primarius entscheidend von der Mikroumgebung im jeweiligen Sekundärorgan ab (Paget 1889, Langley and Fidler 2011). Allerdings muss in einem Xenograft-Modell berücksichtig werden, dass eine solche Tumorzell-Stromazell-Interaktion nur eingeschränkt möglich ist, da viele dieser Interaktionen spezies-spezifisch sind (Bhowmick and Moses 2005, Rose 2005). Es wird angenommen, dass Tumorzellen die Expression von bestimmten Molekülen beeinflussen können, um sich in bestimmten Zielorganen ansiedeln zu können. So führt eine Metastasierung in den Kochen beim Mammakarzinom zu einer Veränderung der Homöostase im Knochen. Beim Mammakarzinom kommt es zu osteolytischen Metastasen, indem die Tumorzellen auf die Osteoklastenaktivität Einfluss nehmen und so den Knochen demineralisieren und das Tumorwachstum fördern. Zusätzlich scheinen bestimmte Botenstoffe im Zielorgan zu einer Rekrutierung spezifischer Tumorzellen zu führen, wie z.B. das SDF-1 Chemokin („*stromal cell-derived factor 1*"; CXC-Motiv-Chemokin 12; CXCL12) im Knochenmark, welches Mammakarzinom- und Prostatakarzinomzellen anlockt und deren Überleben in der fremden Mikroumgebung fördert. Obwohl schon einige molekulare Mechanismen, die zu einer Ansiedlung von Tumorzellen im Sekundärorgan führen, bekannt sind, ist der Vorgang der organspezifischen Metastasierung noch in vielen Bereichen unverstanden (Chiang and Massague 2008).

Um den Prozess der Metastasierung zeitlich besser verfolgen zu können setzen verschiedene Arbeitsgruppen *in vivo*-Bildgebungsmethoden ein. Diese Bildgebungsmethoden umfassten z.B. bei der Arbeitsgruppe um Gros *et al.* die Magnetresonanztomographie und die Messung von vom Tumorgewebe ausgehender Fluoreszenz (Gros 2009, Gros et al. 2010). Hierzu wurde die

Zelllinie PT1590 mit dem „grün fluoreszierenden Protein“ (GFP) transfiziert, welches erstmalig von Shimomura *et al.* beschrieben wurde (Shimomura et al. 1962). Die Fluoreszenz der Tumorzellen wird anschließend mit einer Kamera *in vivo* dargestellt. Diese Methode wurde ebenfalls von Julia Rose zur Detektion disseminierter Tumorzellen in einem SCID-Maus-Tumor-Xenograft-Modell eingesetzt und ermöglicht somit die zeitlich exakte Dokumentation des Metastasierungsvorganges, sowie die Detektion kleinster Metastasen und ihrer Vorläufer (Rose 2005). In der hier vorgestellten Arbeit wurde eine mögliche Metastasierung über klinische Symptome und physische Veränderungen der Mäuse abgeschätzt. Diese Methode erwies sich zumeist als zuverlässig. Allerdings wurde bei den Tieren nach intravenöser Injektion der Zelllinie OE-19 ein Gewichtsverlust beobachtet, obwohl noch keine Tumorzellabsiedlungen in den Organen vorhanden waren. Ein *in vivo*-Imaging kann somit sinnvoll sein, um den Metastasierungsprozess in Echtzeit zu verfolgen. In dem bei dieser Arbeit verwendeten Ansatz, wurde nur eine Endpunktbestimmung durchgeführt, um erste basale und valide Daten zu den Zelllinien gewinnen zu können. Mit dem aus dieser Arbeit generierten Wissen können nun solche bildgebenden Verfahren bei entsprechenden experimentellen Fragestellungen (z.B. Therapiestudien) eingesetzt werden.

Ein Nachteil sowohl der subkutanen als auch der intravenösen Xenotransplantation ist, dass in beiden Modellen das Wirtstier immunsupprimiert ist. Hierdurch kann der Einfluss des Immunsystems auf die Tumorprogression und Metastasierung nicht beurteilt werden, obwohl bereits belegt werden konnte, dass das Immunsystem in diesen Prozessen eine wichtige Rolle spielt (Saxena and Christofori 2013). Verschiedene immundefiziente Mäuse stehen für Xenograftmodelle zur Verfügung. Nacktmäuse verfügen über keinen Thymus und weisen keine Körperbehaarung auf. Aufgrund der Thymusaplasie fehlen reife T-Lymphozyten. Diese Tiere wurden aufgrund ihrer guten Verfügbarkeit, der geringen Kosten und des erleichterten Tumormonitorings durch das Fehlen des Fells häufig für *in vivo* Tumormodelle eingesetzt. Allerdings führt die intakte humorale Immunabwehr zu einer niedrigeren Tumoranwachsrate als bei Mäusen mit einem schweren kombinierten Immundefekt („severe combined immunodeficiency“, SCID). Diese NOD/SCID-Mäusen verfügen über keine funktionalen T- und B-Zellen. Mit den NOD/SCID IL2Rγ^{null} - Mäuse konnte durch die zusätzliche Dysfunktionalität der natürlichen Killerzellen ein Verlust des gesamten adaptiven Immunsystems erreicht und für die Anwachsraten, auch nach der Xenotransplantation von nur geringen Tumorzellzahlen, gute Ergebnisse erzielt werden (Kim et al. 2009). Da das Ziel dieser Arbeit die Etablierung eines Xenograftmodells für verschiedene Ösophaguskarzinomzelllinien ist, wurden NOD/SCID IL2Rγ^{null} - Mäuse eingesetzt um möglichst zuverlässig Tumore der einzelnen Zelllinien zu generieren und die

Möglichkeit für eine spontane und experimentelle Metastasierung zu erhöhen.

Da insbesondere in der Tumortherapie das Immunsystem als Zielstruktur für bestimmte zielgerichtete Therapien eine wichtige Rolle spielt, werden nun jedoch vermehrt Tumor- und Metastasierungsmodelle mit einem immunkompetenten Wirtstier notwendig. Insbesondere um in präklinischen Modellen weitere Zielstrukturen zu detektieren und die Effektivität der entwickelten Therapie testen zu können (Ngiow et al. 2016). Um nun in einem immunkompetenten Tier eine möglichst genaue Abbildung der Tumorentwicklung im Menschen zu ermöglichen, welche Schritte der Primärtumorentstehung bis zur Dissemination und Metastasierung umfasst, werden genetisch modifizierte Mausmodelle (GEMM) entwickelt. Ein besonderer Vorteil einiger dieser Modelle ist, dass die Kontrolle über eine gewünschte Genexpression in bestimmten Geweben zu einem beliebigen Zeitpunkt erfolgen kann. Hierbei kann durch die Aktivierung oder den Verlust eines Gens, welches in der Tumorentstehung eine Schlüsselrolle spielt, eine Tumorentwicklung induziert werden. Ein Nachteil von GEMM Tumormodellen ist, dass sie häufig keine Metastasen bilden (Tetreault 2015). Für das Ösophaguskarzinom ist die Generierung eines solchen Modells problematisch, da sich der histologische Aufbau des Ösophagus der Maus und des Menschen unterscheiden. Zudem ist noch nicht vollständig geklärt, welche genetischen Veränderungen und welche Abfolge zur Entstehung des Ösophaguskarzinoms führen (Lehman and Stairs 2015, Tetreault 2015).

Zusätzlich zu der Etablierung eines Metastasierungsmodells erfolgte die Charakterisierung der subkutan herangewachsenen Primärtumore auf die Differenzierungs- und Proliferationsmarker EpCAM, Ki-67 und Zytokeratine, auf Translationsebene und Transkriptionsebene. Die neun untersuchten Zelllinien wuchsen nach subkutaner Injektion mit einer Anwachsrate von 100% an. Die Wachstumsgeschwindigkeit zwischen den einzelnen Zelllinien variierte jedoch stark. Die Zelllinien KYSE-410, COLO-680N, OE-33 und LN1590 wiesen ein deutlich langsameres Wachstum auf. Nach drei Wochen Wachstum in der Maus hatten diese Zelllinien ein Tumorvolumen unter 0,5cm^3. Die Zelllinien KYSE-30, KYSE-270, KYSE-520, OE-19 und PT1590 zeigten nach diesem Zeitraum ein Tumorvolumen größer 0,5cm^3. Vergleicht man dies mit den *in vitro* Verdopplungszeiten der Zelllinien (**Tabelle 3**) kann festgestellt werden, dass die Zelllinien KYSE-270, KYSE-30, KYSE-520 und OE-33 besonders rasche Verdopplungszeiten zwischen 24 und 30 Stunden aufweisen, wohingegen KYSE-410, COLO-680N und OE-19 mit einer Verdopplungszeit von 45-70 Stunden deutlich langsamer wachsen. Es ist erkennbar, dass somit von der Verdopplungszeit *in vitro* bei den hier untersuchten Zelllinien nicht direkt auf die Wachstumsgeschwindigkeit *in vivo* Rückschlüsse gezogen werden können. Für die Zelllinien

PT1590 und LN1590 lagen in der aktuellen Literatur keine *in vitro* Daten zur Verdopplungszeit vor.

Im Hinblick auf die Morphologie konnte bei den Tumoren, die ein oder zwei Wochen in der Maus heranwuchsen, ein kompakteres Wachstumsmuster beobachtet werden. Bei den drei Wochen oder länger in der Maus herangewachsene Tumoren fanden sich diffusere Zellverbände mit zum Teil zentraler Nekrose, insbesondere bei den schnell wachsenden Zelllinien KYSE-30 und KYSE-270. Die für die Plattenepithelkarzinomzelllinien typischen Hornperlen entwickelte die Zelllinie KYSE-520. Die für die Adenokarzinome typischen Gangstrukturen wurden durch die Zelllinien OE-19 und OE-33 ausgebildet. Die siebte Edition der TNM-Klassifikation berücksichtigt neben der lokalen Ausbreitung des Tumors (T), dem Vorhandensein von regionären Lympknotenmetastasen (N) oder Fernmetastasen (M) auch nichtanatomische Charakteristika, wie den histologischen Subtyp (Plattenepithel- oder Adenokarzinom), den histopathologischen Differenzierungsgrad (Grading, G1-G4) und die Lokalisation des Primärtumors innerhalb des Ösophagus. Insbesondere bei Frühstadien des Ösophaguskarzinoms geht eine zunehmende Entdifferenzierung, d.h. ein höheres histopathologisches Grading, mit einer schlechteren Prognose einher (Rice 2015).

Bei den herangewachsenen Primärtumoren fiel zudem neben dem unterschiedlich aggressiven Wachstumsverhalten und der unterschiedlichen Morphologie, eine unterschiedlich starke Expression der untersuchten Proteine, EpCAM, Ki-67 und Zytokeratine, in der immunhistochemischen Färbung auf. Hier konnte nicht nur eine interindividuell unterschiedlich starke Expression zwischen den einzelnen Zelllinien beobachtet werden, sondern auch ein intraindividueller Unterschied zwischen den Tumoren die ein oder zwei Wochen und denen die drei Wochen oder länger in der Maus heranwuchsen. Eine starke Expression (IRS≥5 in den Präparaten der 1-2 Wochen) zeigte sich bei den Zelllinien KYSE-30, KYSE-410, OE-19, und LN1590. Eine niedrige Expression (IRS<5 in den Präparaten der 1-2 Wochen) fand sich bei den Zelllinien KYSE-270, KYSE-520 COLO-680N und OE-33. Die Zelllinie PT1590 exprimierte EpCAM nicht. Bei allen EpCAM exprimierenden Zelllinien (n=8/9) konnte eine schwächere EpCAM Expression bei den Präparaten beobachtet werden, die drei Wochen oder länger in der Maus heranwuchsen. Einen signifikanten Unterschied wiesen die Zelllinien KYSE-30 und OE-33 auf. Zudem fand sich bei allen EpCAM positiven Zelllinien häufig eine stärkere Expression im Randbereich des Tumors im Vergleich zum Tumorzentrum, insbesondere bei den ein bis zwei Wochen in der Maus herangewachsenen Tumoren. Eine Korrelation zwischen der Stärke der EpCAM Expression und der Wachstumsgeschwindigkeit der einzelnen Zelllinien fand sich nicht. Auch ein signifikanter Unterschied zwischen dem Expressionsverhalten zwischen den Plattenepithelkarzi-

nomzelllinien und den Adenokarzinomzelllinien konnte nicht festgestellt werden.

Eine Besonderheit stellt die Zelllinie KYSE-520 dar. Für diese Zelllinie wurden in der Zellkultur zwei Subpopulationen mit unterschiedlich starker EpCAM Expression beschrieben. Die Subpopulation $EpCAM^{high}$ weist hierbei eine hohe EpCAM Expression auf und $EpCAM^{low}$ eine niedrige Expression (Driemel et al. 2013). Da in dem in der hier vorliegenden Arbeit angewandten Xenograftmodell die Tumore nach subkutaner Injektion der Tumorzellen eine geringe bis keine EpCAM Expression zeigten, kann vermutet werden, dass sich die $EpCAM^{low}$- Population während des Tumorwachstums *in vivo* durchgesetzt hat. EpCAM ist ein epitheliales Zelladhäsionsmolekül mit einer Vielzahl von Funktionen. Neben der Vermittlung von Zell-Zell- und Zell-Matrix-Kontakten (Litvinov et al. 1994, Balzar et al. 2001) scheint EpCAM unter anderem eine wichtige Rolle für die Proliferation und die Zellmigration, -invasion und -dissemination zu spielen (Maetzel et al. 2009, Munz et al. 2009, Driemel et al. 2013, Gires and Stoecklein 2014). Driemel *et al.* konnte für EpCAM ein dynamisches Expressionsverhalten während der Tumorprogression beschreiben. Durch verschiedene *in vitro* und *in vivo*-Analysen konnte die Arbeitsgruppe belegen, dass eine hohe Expression vor allem während des Tumorwachstums der Proliferation und Adhäsion dient, wohingegen eine niedrige Expression vor allem im Rahmen der Migration, Invasion und Dissemination von Bedeutung ist. Mit dieser Erkenntnis könnte sich das dynamische Verhalten der EpCAM Expression in der hier vorliegenden Arbeit und dem vorgestellten Modell ebenfalls erklären lassen. Da vor allem ein bis zwei Wochen in der Maus gewachsene Tumore eine höhere EpCAM Expression insgesamt und häufig auch im Randbereich aufwiesen, kann dies darauf zurückzuführen sein, dass zunächst das lokale Tumorwachstum bei der Tumorprogression im Vordergrund steht, wohingegen der Verlust von EpCAM bei länger in der Maus gewachsenen Tumoren ein Indiz für eine beginnende Invasion und Dissemination sein kann. Um diese Hypothese zu stärken würde man allerdings auch eine Herunterregulation auf der Transkriptionsebene erwarten. Hier zeigte sich eine schwächere mRNA Expression, jedoch nur für Präparate die drei Wochen oder länger in der Maus wuchsen für die Zelllinien KYSE-30, KYSE-270, KYSE-410, COLO-680N, LN1590 und PT1590. Möglicherweise spielen hier posttranslationale Prozesse, die zu einer verringerten Proteininstabilität führen eine Rolle. Ein Verlust von EpCAM an der Zelloberfläche wird im Zuge der sog. regulierten intramembranären Proteolyse (RIP) beobachtet. Hierbei wird EpCAM durch die Proteasen TNF-α converting enzyme (TACE) und Presenilin-2 (PS-2) in eine extrazelluläre (EpEX) und eine intrazelluläre (EpIC) Komponente gespalten. Über EpIC übt EpCAM sein onkogenes Potenzial aus, indem es z.B. das Onkogen *MYC* aktiviert. EpEX scheint über einen auto- oder parakrinen Mechanismus die Proteolyse von EpCAM und somit seine Signaltrans-

duktion über EpIC zu fördern (Munz et al. 2009). Als weitere Gründe für den Verlust von EpCAM auf der Zelloberfläche wurde die Endozytose und die Epitheliale-mesenchymale-Transition (EMT) beschrieben (Driemel et al. 2013, Gires and Stoecklein 2014). Die EMT ist aus der Gastrulation und Organogenese bekannt und ermöglicht epithelialen Zellen sich aus ihrem Zellverband zu lösen und mesenchymale Gewebsschichten zu durchwandern. Hierbei werden Zell-Zell- und Zell-Matrix-Kontakte gelöst und die Morphologie der Zellen wird fibroblastenähnlich mit Zellausläufern. Dieser Vorgang ist reversibel und wird dann als Mesenchymale-epitheliale-Transition (MET) bezeichnet (Thiery et al. 2009). Das Phänomen der EMT spielt jedoch nicht nur in der embryonalen Entwicklung, sondern auch in der Wundheilung und Tumorprogression eine Rolle. Durch die EMT erlangen die Tumorzellen offenbar mesenchymale Eigenschaften wie Mobilität und Invasivität. Es konnte gezeigt werden, dass der Transkriptionsfaktor ZEB1, der regulierenden Einfluss auf die EMT hat, im Zebrafisch zu einer Herabregulation von EpCAM führt (Vannier et al. 2013). Die Zelllinie PT1590 weist in der Zellkultur ein solch fibroblastenähnliches Aussehen mit Zellausläufern auf und in der Immunhistochemie eine EpCAM Negativität. Dieser mesenchymale Phänotyp und die fehlende Nachweisbarkeit von EpCAM deuten auf ein „aggressiveres“ Wachstum hin. PT1590 war zudem negativ für die immunhistochemische Färbung der Zytokeratine. Allerdings werden durch die eingesetzten Antikörper (AE1/AE3) nicht alle Zytokeratine erfasst, insbesondere die bei Adenokarzinomen des Ösophagus häufig vorkommenden Zytokeratine 8 und 18, sodass eine ergänzende immunhistochemische Färbung notwendig wäre, um eine genauere Charakterisierung vorzunehmen (Moll et al. 1982, Erwin et al. 2017). In der Maus konnte für die Zelllinie PT1590 ein schnelles Tumorwachstum nach subkutaner Injektion und eine starke metastatische Tumorzellabsiedlung in der Leber nach intravenöser Applikation beobachtet werden. Diese Tiere entwickelten zudem eine massive intraabdominelle Ansammlung von seröser Flüssigkeit. Interessanterweise lassen sich diese Beobachtungen nicht für die Lymphknotenmetastase, LN1590, dieses Primärtumors machen.

Bei den Tumoren, die ein oder zwei Wochen in der Maus wuchsen, konnte zudem eine verstärkte Ki-67 Expression in der Tumorperipherie nachgewiesen werden. Die Beobachtung einer verstärkten Ki-67 Expression im Randbereich des Tumors konnte ebenfalls durch Chino *et al*. bei chirurgischen Resektaten von Patienten mit einem Ösophaguskarzinom festgestellt werden. Chino *et al*. konnte beobachten, dass eine erhöhte Ki-67 Expression an der Invasionsfront zusätzlich mit einer höheren Invasivität und Entdifferenzierung des Tumors, sowie dem verstärkten Auftreten von Lymphknotenmetastasen einhergeht (Chino et al. 2007). Da in den in dieser Arbeit untersuchten Präparaten insbesondere bei den schnell wachsenden Zelllinien eine zentra-

le Tumornekrose beobachtet werden konnte, kann die verstärkte Proteinexpression auch ein Zeichen von vitalem Tumorgewebe im Randbereich der Primärtumore sein und durch eine schlechtere Versorgung mit Nährstoffen und eine eingeschränkte Durchblutung im Tumorzentrum hervorgerufen worden sein. Ein andere Erklärung wäre, dass sich die Tumorzellen im Tumorzentrum in der nichtproliferativen G0-Phase des Zellzyklus befinden und somit das nukleäre Ki-67 Antigen, welches der MIB-1 Antikörper in der immunhistochemischen Färbung bindet, nicht exprimieren (Chino et al. 2007). Eine Korrelation zwischen der Wachstumsgeschwindigkeit der Primärtumore der untersuchten Zelllinien und der EpCAM oder Ki-67 Expression konnte nicht festgestellt werden. Auch konnte kein signifikanter Unterschied im Expressions- oder Wachstumsverhalten zwischen den Plattenepithelkarzinomzelllinien und den Adenokarzinomzelllinien nachgewiesen werden.

Die bisher existierenden *in vivo*-Metastasierungsmodelle haben bereits wertvolle Einblicke in die Tumorbiologie geben können. Trotz ihrer Einschränkungen und den Schwierigkeiten in der Umsetzung sind sie unverzichtbare Werkzeuge zum tieferen Verständnis der Erkrankung und somit zur Optimierung der Prognose der Patienten. Bei derzeit zunehmender Inzidenz des Ösophaguskarzinoms und weiterhin limitierter Prognose der Erkrankung ist die Weiterentwicklung der bereits bestehenden Modelle unabdingbar. Das hier vorgestellte Modell ermöglicht eine zuverlässige Generierung von Primärtumoren aus etablierten Ösophaguskarzinomzelllinien nach subkutaner Xenotransplantation und deren Analyse im Hinblick auf ausgewählte Marker, die eine Rolle in der Tumorprogression und Metastasierung spielen. Zudem konnte über die intravenöse Xenotransplantation für einen Großteil der Zelllinien eine experimentelle Metastasierung beschrieben werden. Um das Potenzial der Mausmodelle zu optimieren, kann eine Kombination der bereits existierenden Modelle sinnvoll sein. Auch im Rahmen präklinischer Modelle zur Evaluation neuer Tumortherapien könnte der Einsatz der bestehenden Modelle und deren Optimierung, Weiterentwicklung und Kombination eine bessere Vorhersage über die klinische Effektivität neue Tumortherapien ermöglichen.

6 Literaturverzeichnis

Armstrong, A. and S. L. Eck (2003). "EpCAM: A new therapeutic target for an old cancer antigen." Cancer Biol Ther 2(4): 320-326.

Baeuerle, P. A. and O. Gires (2007). "EpCAM (CD326) finding its role in cancer." Br J Cancer 96(3): 417-423.

Balzar, M., I. H. Briaire-de Bruijn, H. A. Rees-Bakker, F. A. Prins, W. Helfrich, L. de Leij, G. Riethmuller, S. Alberti, S. O. Warnaar, G. J. Fleuren and S. V. Litvinov (2001). "Epidermal growth factor-like repeats mediate lateral and reciprocal interactions of Ep-CAM molecules in homophilic adhesions." Mol Cell Biol 21(7): 2570-2580.

Balzar, M., M. J. Winter, C. J. de Boer and S. V. Litvinov (1999). "The biology of the 17-1A antigen (Ep-CAM)." J Mol Med (Berl) 77(10): 699-712.

Bhowmick, N. A. and H. L. Moses (2005). "Tumor-stroma interactions." Curr Opin Genet Dev 15(1): 97-101.

Bibby, M. C. (2004). "Orthotopic models of cancer for preclinical drug evaluation: advantages and disadvantages." Eur J Cancer 40(6): 852-857.

Calabrese, G., C. Crescenzi, E. Morizio, G. Palka, E. Guerra and S. Alberti (2001). "Assignment of TACSTD1 (alias TROP1, M4S1) to human chromosome 2p21 and refinement of mapping of TACSTD2 (alias TROP2, M1S1) to human chromosome 1p32 by in situ hybridization." Cytogenet Cell Genet 92(1-2): 164-165.

Carlsson, G., B. Gullberg and L. Hafstrom (1983). "Estimation of liver tumor volume using different formulas - an experimental study in rats." J Cancer Res Clin Oncol 105(1): 20-23.

Chaves-Perez, A., B. Mack, D. Maetzel, H. Kremling, C. Eggert, U. Harreus and O. Gires (2013). "EpCAM regulates cell cycle progression via control of cyclin D1 expression." Oncogene 32(5): 641-650.

Chen, R. S., Y. M. Song, Z. Y. Zhou, T. Tong, Y. Li, M. Fu, X. L. Guo, L. J. Dong, X. He, H. X. Qiao, Q. M. Zhan and W. Li (2009). "Disruption of xCT inhibits cancer cell metastasis via the caveolin-1/beta-catenin pathway." Oncogene 28(4): 599-609.

Chiang, A. C. and J. Massague (2008). "Molecular basis of metastasis." N Engl J Med 359(26): 2814-2823.

Chino, O., Y. Osamura, Y. Kise, T. Nishi, H. Shimada, M. Tanaka, H. Kijima and H. Makuuchi (2007). "Acceleration of the proliferative activity of esophageal carcinoma with invasion beyond the muscularis mucosae; immunohistochemical analysis using MIB-1 for the Ki-67

antigen." Tokai J Exp Clin Med 32(4): 115-120.

Choi, S. Y., D. Lin, P. W. Gout, C. C. Collins, Y. Xu and Y. Wang (2014). "Lessons from patient-derived xenografts for better in vitro modeling of human cancer." Adv Drug Deliv Rev 79-80: 222-237.

Dodbiba, L., J. Teichman, A. Fleet, H. Thai, M. H. Starmans, R. Navab, Z. Chen, H. Girgis, L. Eng, O. Espin-Garcia, X. Shen, B. Bandarchi, J. Schwock, M. S. Tsao, H. El-Zimaity, S. D. Der, W. Xu, R. G. Bristow, G. E. Darling, P. C. Boutros, L. E. Ailles and G. Liu (2015). "Appropriateness of using patient-derived xenograft models for pharmacologic evaluation of novel therapies for esophageal/gastro-esophageal junction cancers." PLoS One 10(3): e0121872.

Dodbiba, L., J. Teichman, A. Fleet, H. Thai, B. Sun, D. Panchal, D. Patel, A. Tse, Z. Chen, O. O. Faluyi, D. J. Renouf, H. Girgis, B. Bandarchi, J. Schwock, W. Xu, R. G. Bristow, M. S. Tsao, G. E. Darling, L. E. Ailles, H. El-Zimaity and G. Liu (2013). "Primary esophageal and gastro-esophageal junction cancer xenograft models: clinicopathological features and engraftment." Lab Invest 93(4): 397-407.

Dowsett, M., T. O. Nielsen, R. A'Hern, J. Bartlett, R. C. Coombes, J. Cuzick, M. Ellis, N. L. Henry, J. C. Hugh, T. Lively, L. McShane, S. Paik, F. Penault-Llorca, L. Prudkin, M. Regan, J. Salter, C. Sotiriou, I. E. Smith, G. Viale, J. A. Zujewski, D. F. Hayes and G. International Ki-67 in Breast Cancer Working (2011). "Assessment of Ki67 in breast cancer: recommendations from the International Ki67 in Breast Cancer working group." J Natl Cancer Inst 103(22): 1656-1664.

Driemel, C., H. Kremling, S. Schumacher, D. Will, J. Wolters, N. Lindenlauf, B. Mack, S. A. Baldus, V. Hoya, J. M. Pietsch, P. Panagiotidou, K. Raba, C. Vay, D. Vallbohmer, U. Harreus, W. T. Knoefel, N. H. Stoecklein and O. Gires (2013). "Context-dependent adaption of EpCAM expression in early systemic esophageal cancer." Oncogene.

Duchrow, M., C. Schluter, C. Wohlenberg, H. D. Flad and J. Gerdes (1996). "Molecular characterization of the gene locus of the human cell proliferation-associated nuclear protein defined by monoclonal antibody Ki-67." Cell Prolif 29(1): 1-12.

Enzinger, P. C. and R. J. Mayer (2003). "Esophageal cancer." N Engl J Med 349(23): 2241-2252.

Erwin, Etriwati, Gunanti, E. Handharyani and D. Noviana (2017). "Changes in histopathology and cytokeratin AE1/AE3 expression in skin graft with different time on Indonesian local cats." Vet World 10(6): 662-666.

Fleige, S. P. M. W. (2007). Einfluss der RNA-Integrität auf die qualitative real-time RT-PCR. Laborwelt. 5: 4-8.

Fletcher, D. A. and R. D. Mullins (2010). "Cell mechanics and the cytoskeleton." Nature

463(7280): 485-492.

Francia, G., W. Cruz-Munoz, S. Man, P. Xu and R. S. Kerbel (2011). "Mouse models of advanced spontaneous metastasis for experimental therapeutics." Nat Rev Cancer 11(2): 135-141.

Gastl, G., G. Spizzo, P. Obrist, M. Dunser and G. Mikuz (2000). "Ep-CAM overexpression in breast cancer as a predictor of survival." Lancet 356(9246): 1981-1982.

Gerdes, J., H. Lemke, H. Baisch, H. H. Wacker, U. Schwab and H. Stein (1984). "Cell cycle analysis of a cell proliferation-associated human nuclear antigen defined by the monoclonal antibody Ki-67." J Immunol 133(4): 1710-1715.

Gerdes, J., L. Li, C. Schlueter, M. Duchrow, C. Wohlenberg, C. Gerlach, I. Stahmer, S. Kloth, E. Brandt and H. D. Flad (1991). "Immunobiochemical and molecular biologic characterization of the cell proliferation-associated nuclear antigen that is defined by monoclonal antibody Ki-67." Am J Pathol 138(4): 867-873.

Gerdes, J., U. Schwab, H. Lemke and H. Stein (1983). "Production of a mouse monoclonal antibody reactive with a human nuclear antigen associated with cell proliferation." Int J Cancer 31(1): 13-20.

Ginzinger, D. G. (2002). "Gene quantification using real-time quantitative PCR: an emerging technology hits the mainstream." Exp Hematol 30(6): 503-512.

Gires, O. and N. H. Stoecklein (2014). "Dynamic EpCAM expression on circulating and disseminating tumor cells: causes and consequences." Cell Mol Life Sci 71(22): 4393-4402.

Gros, S. J., T. Dohrmann, T. Rawnaq, N. Kurschat, M. Bouvet, J. Wessels, R. M. Hoffmann, J. R. Izbicki and J. T. Kaifi (2010). "Orthotopic fluorescent peritoneal carcinomatosis model of esophageal cancer." Anticancer Res 30(10): 3933-3938.

Gros, S. J., N. Kurschat, T. Dohrmann, U. Reichelt, A. M. Dancau, K. Peldschus, G. Adam, R. M. Hoffman, J. R. Izbicki and J. T. Kaifi (2010). "Effective therapeutic targeting of the overexpressed HER-2 receptor in a highly metastatic orthotopic model of esophageal carcinoma." Mol Cancer Ther 9(7): 2037-2045.

Gros, S. J. D., T.; Peldschus, K.; Schurr, P.; Kaifi, J.T.; Kalinina, T.; Reichelt, U.; Mann, O.; Strate, T.G.; Adam, G.; Hoffman, R.M.; Izbicki, J.R. (2009). "Complementary use of fluorescence and magnetic resonance imaging of metastatic esophageal cancer in a novel orthotopic mouse model." International Journal of Cancer 126: 2671-2681.

Herlyn, M., Z. Steplewski, D. Herlyn and H. Koprowski (1979). "Colorectal carcinoma-specific antigen: detection by means of monoclonal antibodies." Proc Natl Acad Sci U S A 76(3): 1438-1442.

Herreros-Villanueva, M., E. Hijona, A. Cosme and L. Bujanda (2012). "Mouse models of pancreatic cancer." World J Gastroenterol 18(12): 1286-1294.

Herskovic, A., K. Martz, M. al-Sarraf, L. Leichman, J. Brindle, V. Vaitkevicius, J. Cooper, R. Byhardt, L. Davis and B. Emami (1992). "Combined chemotherapy and radiotherapy compared with radiotherapy alone in patients with cancer of the esophagus." N Engl J Med 326(24): 1593-1598.

Herszenyi, L. and Z. Tulassay (2010). "Epidemiology of gastrointestinal and liver tumors." Eur Rev Med Pharmacol Sci 14(4): 249-258.

Hoffman, R. M. (1999). "Orthotopic metastatic mouse models for anticancer drug discovery and evaluation: a bridge to the clinic." Invest New Drugs 17(4): 343-359.

Hosch, S., J. Kraus, P. Scheunemann, J. R. Izbicki, C. Schneider, U. Schumacher, K. Witter, M. R. Speicher and K. Pantel (2000). "Malignant potential and cytogenetic characteristics of occult disseminated tumor cells in esophageal cancer." Cancer Res 60(24): 6836-6840.

https://www.dsmz.de/catalogues/catalogue-human-and-animal-cell-lines.html#searchResult (15.07.2018, 15:27)

http://blast.ncbi.nlm.nih.gov/Blast.cgi (15.07.2018, 21:01)

Inwald, E. C., M. Klinkhammer-Schalke, F. Hofstadter, F. Zeman, M. Koller, M. Gerstenhauer and O. Ortmann (2013). "Ki-67 is a prognostic parameter in breast cancer patients: results of a large population-based cohort of a cancer registry." Breast Cancer Res Treat 139(2): 539-552.

Ip, J. C., J. M. Ko, V. Z. Yu, K. W. Chan, A. K. Lam, S. Law, D. K. Tong and M. L. Lung (2015). "A versatile orthotopic nude mouse model for study of esophageal squamous cell carcinoma." Biomed Res Int 2015: 910715.

Ito, M., H. Hiramatsu, K. Kobayashi, K. Suzue, M. Kawahata, K. Hioki, Y. Ueyama, Y. Koyanagi, K. Sugamura, K. Tsuji, T. Heike and T. Nakahata (2002). "NOD/SCID/gamma(c)(null) mouse: an excellent recipient mouse model for engraftment of human cells." Blood 100(9): 3175-3182.

Katt, M. E., A. L. Placone, A. D. Wong, Z. S. Xu and P. C. Searson (2016). "In Vitro Tumor Models: Advantages, Disadvantages, Variables, and Selecting the Right Platform." Front Bioeng Biotechnol 4: 12.

Khanna, C. and K. Hunter (2005). "Modeling metastasis in vivo." Carcinogenesis 26(3): 513-523.

Kim, J. B. (2005). "Three-dimensional tissue culture models in cancer biology." Semin Cancer Biol 15(5): 365-377.

Kim, M. P., D. B. Evans, H. Wang, J. L. Abbruzzese, J. B. Fleming and G. E. Gallick (2009). "Generation of orthotopic and heterotopic human pancreatic cancer xenografts in immunodeficient mice." Nat Protoc 4(11): 1670-1680.

Kim, S., P. Wong and P. A. Coulombe (2006). "A keratin cytoskeletal protein regulates protein synthesis and epithelial cell growth." Nature 441(7091): 362-365.

Kitamura, M., M. Suda, T. Nishihira, T. Watanabe and M. Kasai (1981). "Heterotransplantation of human esophageal carcinoma to nude mice." Tohoku J Exp Med 135(3): 259-264.

Kozlowski, J. M., I. J. Fidler, D. Campbell, Z. L. Xu, M. E. Kaighn and I. R. Hart (1984). "Metastatic behavior of human tumor cell lines grown in the nude mouse." Cancer Res 44(8): 3522-3529.

Kuzu, O. F., F. D. Nguyen, M. A. Noory and A. Sharma (2015). "Current State of Animal (Mouse) Modeling in Melanoma Research." Cancer Growth Metastasis 8(Suppl 1): 81-94.

Ladwein, M., U. F. Pape, D. S. Schmidt, M. Schnolzer, S. Fiedler, L. Langbein, W. W. Franke, G. Moldenhauer and M. Zoller (2005). "The cell-cell adhesion molecule EpCAM interacts directly with the tight junction protein claudin-7." Exp Cell Res 309(2): 345-357.

Lagergren, J. and P. Lagergren (2013). "Recent developments in esophageal adenocarcinoma." CA Cancer J Clin 63(4): 232-248.

Langley, R. R. and I. J. Fidler (2011). "The seed and soil hypothesis revisited--the role of tumor-stroma interactions in metastasis to different organs." Int J Cancer 128(11): 2527-2535.

Lehman, H. L. and D. B. Stairs (2015). "Single and Multiple Gene Manipulations in Mouse Models of Human Cancer." Cancer Growth Metastasis 8(Suppl 1): 1-15.

Litvinov, S. V., H. A. Bakker, M. M. Gourevitch, M. P. Velders and S. O. Warnaar (1994). "Evidence for a role of the epithelial glycoprotein 40 (Ep-CAM) in epithelial cell-cell adhesion." Cell Adhes Commun 2(5): 417-428.

Litvinov, S. V., M. Balzar, M. J. Winter, H. A. Bakker, I. H. Briaire-de Bruijn, F. Prins, G. J. Fleuren and S. O. Warnaar (1997). "Epithelial cell adhesion molecule (Ep-CAM) modulates cell-cell interactions mediated by classic cadherins." J Cell Biol 139(5): 1337-1348.

Liu, J., L. Chen, H. Deng, B. Xu, M. Li, X. Zheng, C. Wu and J. Jiang (2014). "Epithelial-to-mesenchymal transition in human esophageal cancer associates with tumor progression and patient's survival." Int J Clin Exp Pathol 7(10): 6943-6949.

Maetzel, D., S. Denzel, B. Mack, M. Canis, P. Went, M. Benk, C. Kieu, P. Papior, P. A. Baeuerle, M. Munz and O. Gires (2009). "Nuclear signalling by tumour-associated antigen EpCAM." Nat Cell Biol 11(2): 162-171.

Mao, W. M., W. H. Zheng and Z. Q. Ling (2011). "Epidemiologic risk factors for esophageal cancer development." Asian Pac J Cancer Prev 12(10): 2461-2466.

McIntyre, R. E., S. J. Buczacki, M. J. Arends and D. J. Adams (2015). "Mouse models of colorectal cancer as preclinical models." Bioessays 37(8): 909-920.

Moll, R., M. Divo and L. Langbein (2008). "The human keratins: biology and pathology." Histochem Cell Biol 129(6): 705-733.

Moll, R., W. W. Franke, D. L. Schiller, B. Geiger and R. Krepler (1982). "The catalog of human cytokeratins: patterns of expression in normal epithelia, tumors and cultured cells." Cell 31(1): 11-24.

Munz, M., P. A. Baeuerle and O. Gires (2009). "The emerging role of EpCAM in cancer and stem cell signaling." Cancer Res 69(14): 5627-5629.

Munz, M., C. Kieu, B. Mack, B. Schmitt, R. Zeidler and O. Gires (2004). "The carcinoma-associated antigen EpCAM upregulates c-myc and induces cell proliferation." Oncogene 23(34): 5748-5758.

Napier, K. J., M. Scheerer and S. Misra (2014). "Esophageal cancer: A Review of epidemiology, pathogenesis, staging workup and treatment modalities." World J Gastrointest Oncol 6(5): 112-120.

Ngiow, S. F., S. Loi, D. Thomas and M. J. Smyth (2016). "Mouse Models of Tumor Immunotherapy." Adv Immunol 130: 1-24.

Nieman, K. M., I. L. Romero, B. Van Houten and E. Lengyel (2013). "Adipose tissue and adipocytes support tumorigenesis and metastasis." Biochim Biophys Acta 1831(10): 1533-1541.

Oriolo, A. S., F. A. Wald, V. P. Ramsauer and P. J. Salas (2007). "Intermediate filaments: a role in epithelial polarity." Exp Cell Res 313(10): 2255-2264.

Osta, W. A., Y. Chen, K. Mikhitarian, M. Mitas, M. Salem, Y. A. Hannun, D. J. Cole and W. E. Gillanders (2004). "EpCAM is overexpressed in breast cancer and is a potential target for breast cancer gene therapy." Cancer Res 64(16): 5818-5824.

Paget, S. (1889). "The distribution of secondary growth in cancer of the breast." Lancet 23: 571-573.

Pennathur, A., M. K. Gibson, B. A. Jobe and J. D. Luketich (2013). "Oesophageal carcinoma." Lancet 381(9864): 400-412.

Porschen, R. (2015). Leitlinienprogramm Onkologie (Deutsche Krebsgesellschaft, Deutsche Krebshilfe, AWMF):S3-Leitlinie Diagnostik und Therapie der Plattenepithelkarzinome und Adenokarzinome des Ösophagus, Langversion 1.0. AWMF Registernummer: 021/023OL.

Prince, S., A. Zeidman, Y. Dekel, E. Ram and R. Koren (2008). "Expression of epithelial cell adhesion molecule in gallbladder carcinoma and its correlation with clinicopathologic variables." Am J Clin Pathol 129(3): 424-429.

Quint, L. E., L. M. Hepburn, I. R. Francis, R. I. Whyte and M. B. Orringer (1995). "Incidence and distribution of distant metastases from newly diagnosed esophageal carcinoma." Cancer 76(7): 1120-1125.

Remmele, W., U. Hildebrand, H. A. Hienz, P. J. Klein, M. Vierbuchen, L. J. Behnken, B. Heicke and E. Scheidt (1986). "Comparative histological, histochemical, immunohistochemical and biochemical studies on oestrogen receptors, lectin receptors, and Barr bodies in human breast cancer." Virchows Arch A Pathol Anat Histopathol 409(2): 127-147.

Rice, T. W. (2015). "Esophageal Cancer Staging." Korean J Thorac Cardiovasc Surg 48(3): 157-163.

Richmond, A. and Y. Su (2008). "Mouse xenograft models vs GEM models for human cancer therapeutics." Dis Model Mech 1(2-3): 78-82.

Riethmuller, G., E. Schneider-Gadicke, G. Schlimok, W. Schmiegel, R. Raab, K. Hoffken, R. Gruber, H. Pichlmaier, H. Hirche, R. Pichlmayr and et al. (1994). "Randomised trial of monoclonal antibody for adjuvant therapy of resected Dukes' C colorectal carcinoma. German Cancer Aid 17-1A Study Group." Lancet 343(8907): 1177-1183.

RKI (2015). Krebs in Deutschland 2011/2012. Berlin, Robert Koch-Institut (Hrsg.) und die Gesellschaft der epidemiologischen Krebsregister in Deutschland e.V. (Hrsg.). 10. Ausgabe.

Robinson, K. M. and S. Bux (1983). "Ultrastructural features of carcinomas induced in nude mice by the inoculation of human oesophageal carcinoma cell lines." J Pathol 140(3): 193-207.

Rockett, J. C., K. Larkin, S. J. Darnton, A. G. Morris and H. R. Matthews (1997). "Five newly established oesophageal carcinoma cell lines: phenotypic and immunological characterization." Br J Cancer 75(2): 258-263.

Rose, J. (2005). Etablierung eines SCID-Maus-Tumor-Xenograft-Modells zur Analyse einzelner disseminierter Tumorzellen unter Verwendung der humanen Ösophaguskarzinom-Zelllinie PT1590.
ULR: http://d-nb.info/978233069/34 (29.07.2018, 17:56)

Ruggeri, B. A., F. Camp and S. Miknyoczki (2014). "Animal models of disease: pre-clinical animal models of cancer and their applications and utility in drug discovery." Biochem

Pharmacol 87(1): 150-161.

Saxena, M. and G. Christofori (2013). "Rebuilding cancer metastasis in the mouse." Mol Oncol 7(2): 283-296.

Scheunemann, P., J. R. Izbicki and K. Pantel (1999). "Tumorigenic potential of apparently tumor-free lymph nodes." N Engl J Med 340(21): 1687.

Schluter, C., M. Duchrow, C. Wohlenberg, M. H. Becker, G. Key, H. D. Flad and J. Gerdes (1993). "The cell proliferation-associated antigen of antibody Ki-67: a very large, ubiquitous nuclear protein with numerous repeated elements, representing a new kind of cell cycle-maintaining proteins." J Cell Biol 123(3): 513-522.

Scholzen, T. and J. Gerdes (2000). "The Ki-67 protein: from the known and the unknown." J Cell Physiol 182(3): 311-322.

Sears, H. F., D. Herlyn, Z. Steplewski and H. Koprowski (1984). "Effects of monoclonal antibody immunotherapy on patients with gastrointestinal adenocarcinoma." J Biol Response Mod 3(2): 138-150.

Shimada, Y., M. Imamura, T. Wagata, N. Yamaguchi and T. Tobe (1992). "Characterization of 21 newly established esophageal cancer cell lines." Cancer 69(2): 277-284.

Shimomura, O., F. H. Johnson and Y. Saiga (1962). "Extraction, purification and properties of aequorin, a bioluminescent protein from the luminous hydromedusan, Aequorea." J Cell Comp Physiol 59: 223-239.

Shtivelman, E. and R. Namikawa (1995). "Species-specific metastasis of human tumor cells in the severe combined immunodeficiency mouse engrafted with human tissue." Proc Natl Acad Sci U S A 92(10): 4661-4665.

Shultz, L. D., B. L. Lyons, L. M. Burzenski, B. Gott, X. Chen, S. Chaleff, M. Kotb, S. D. Gillies, M. King, J. Mangada, D. L. Greiner and R. Handgretinger (2005). "Human lymphoid and myeloid cell development in NOD/LtSz-scid IL2R gamma null mice engrafted with mobilized human hemopoietic stem cells." J Immunol 174(10): 6477-6489.

Siewert, J. R., H. J. Stein, M. Feith, B. L. Bruecher, H. Bartels and U. Fink (2001). "Histologic tumor type is an independent prognostic parameter in esophageal cancer: lessons from more than 1,000 consecutive resections at a single center in the Western world." Ann Surg 234(3): 360-367; discussion 368-369.

Simpson-Abelson, M. R., G. F. Sonnenberg, H. Takita, S. J. Yokota, T. F. Conway, Jr., R. J. Kelleher, Jr., L. D. Shultz, M. Barcos and R. B. Bankert (2008). "Long-term engraftment and expansion of tumor-derived memory T cells following the implantation of non-disrupted pieces of human lung tumor into NOD-scid IL2Rgamma(null) mice." J Immunol 180(10): 7009-7018.

Singh, A., S. Kapur, I. Chattopadhyay, J. Purkayastha, J. Sharma, A. Mishra, S. M. Hewitt and S. Saxena (2009). "Cytokeratin immunoexpression in esophageal squamous cell carcinoma of high-risk population in Northeast India." Appl Immunohistochem Mol Morphol 17(5): 419-424.

Spechler, S. J. (2013). "Barrett esophagus and risk of esophageal cancer: a clinical review." JAMA 310(6): 627-636.

Spizzo, G., P. Went, S. Dirnhofer, P. Obrist, H. Moch, P. A. Baeuerle, E. Mueller-Holzner, C. Marth, G. Gastl and A. G. Zeimet (2006). "Overexpression of epithelial cell adhesion molecule (Ep-CAM) is an independent prognostic marker for reduced survival of patients with epithelial ovarian cancer." Gynecol Oncol 103(2): 483-488.

Spizzo, G., P. Went, S. Dirnhofer, P. Obrist, R. Simon, H. Spichtin, R. Maurer, U. Metzger, B. von Castelberg, R. Bart, S. Stopatschinskaya, O. R. Kochli, P. Haas, F. Mross, M. Zuber, H. Dietrich, S. Bischoff, M. Mirlacher, G. Sauter and G. Gastl (2004). "High Ep-CAM expression is associated with poor prognosis in node-positive breast cancer." Breast Cancer Res Treat 86(3): 207-213.

Stoecklein, N. H. and C. A. Klein (2010). "Genetic disparity between primary tumours, disseminated tumour cells, and manifest metastasis." Int J Cancer 126(3): 589-598.

Stoecklein, N. H., A. Siegmund, P. Scheunemann, A. M. Luebke, A. Erbersdobler, P. E. Verde, C. F. Eisenberger, M. Peiper, A. Rehders, J. S. Esch, W. T. Knoefel and S. B. Hosch (2006). "Ep-CAM expression in squamous cell carcinoma of the esophagus: a potential therapeutic target and prognostic marker." BMC Cancer 6: 165.

Tetreault, M. P. (2015). "Esophageal Cancer: Insights From Mouse Models." Cancer Growth Metastasis 8(Suppl 1): 37-46.

Thiery, J. P., H. Acloque, R. Y. Huang and M. A. Nieto (2009). "Epithelial-mesenchymal transitions in development and disease." Cell 139(5): 871-890.

Toi, M., H. Mukaida, T. Wada, N. Hirabayashi, T. Toge, T. Hori and K. Umezawa (1990). "Antineoplastic effect of erbstatin on human mammary and esophageal tumors in athymic nude mice." Eur J Cancer 26(6): 722-724.

Tomizawa, Y., T. T. Wu and K. K. Wang (2012). "Epithelial mesenchymal transition and cancer stem cells in esophageal adenocarcinoma originating from Barrett's esophagus." Oncol Lett 3(5): 1059-1063.

Trzpis, M., P. M. McLaughlin, L. M. de Leij and M. C. Harmsen (2007). "Epithelial cell adhesion molecule: more than a carcinoma marker and adhesion molecule." Am J Pathol 171(2): 386-395.

Valastyan, S. and R. A. Weinberg (2011). "Tumor metastasis: molecular insights and evolving

paradigms." Cell 147(2): 275-292.

Vannier, C., K. Mock, T. Brabletz and W. Driever (2013). "Zeb1 regulates E-cadherin and Epcam (epithelial cell adhesion molecule) expression to control cell behavior in early zebrafish development." J Biol Chem 288(26): 18643-18659.

Varga, M., P. Obrist, S. Schneeberger, G. Muhlmann, C. Felgel-Farnholz, D. Fong, M. Zitt, T. Brunhuber, G. Schafer, G. Gastl and G. Spizzo (2004). "Overexpression of epithelial cell adhesion molecule antigen in gallbladder carcinoma is an independent marker for poor survival." Clin Cancer Res 10(9): 3131-3136.

Vijayaraj, P., C. Kroger, U. Reuter, R. Windoffer, R. E. Leube and T. M. Magin (2009). "Keratins regulate protein biosynthesis through localization of GLUT1 and -3 upstream of AMP kinase and Raptor." J Cell Biol 187(2): 175-184.

Wang, X., Y. Lao, N. Xu, Z. Xi, M. Wu, H. Wang, X. Li, H. Tan, M. Sun and H. Xu (2015). "Oblongifolin C inhibits metastasis by up-regulating keratin 18 and tubulins." Sci Rep 5: 10293.

Weigelt, B., C. M. Ghajar and M. J. Bissell (2014). "The need for complex 3D culture models to unravel novel pathways and identify accurate biomarkers in breast cancer." Adv Drug Deliv Rev 69-70: 42-51.

Went, P., M. Vasei, L. Bubendorf, L. Terracciano, L. Tornillo, U. Riede, J. Kononen, R. Simon, G. Sauter and P. A. Baeuerle (2006). "Frequent high-level expression of the immunotherapeutic target Ep-CAM in colon, stomach, prostate and lung cancers." Br J Cancer 94(1): 128-135.

Went, P. T., A. Lugli, S. Meier, M. Bundi, M. Mirlacher, G. Sauter and S. Dirnhofer (2004). "Frequent EpCam protein expression in human carcinomas." Hum Pathol 35(1): 122-128.

Wickstead, B. and K. Gull (2011). "The evolution of the cytoskeleton." J Cell Biol 194(4): 513-525.

Winter, M. J., B. Nagelkerken, A. E. Mertens, H. A. Rees-Bakker, I. H. Briaire-de Bruijn and S. V. Litvinov (2003). "Expression of Ep-CAM shifts the state of cadherin-mediated adhesions from strong to weak." Exp Cell Res 285(1): 50-58.

Wittekind, C. and H. J. Meyer (2010). TNM Klassifikation maligner Tumoren. Weinheim, Wiley-Blackwell and UICC. 7. Auflage.

Yamai, H., N. Sawada, T. Yoshida, J. Seike, H. Takizawa, K. Kenzaki, T. Miyoshi, K. Kondo, Y. Bando, Y. Ohnishi and A. Tangoku (2009). "Triterpenes augment the inhibitory effects of anticancer drugs on growth of human esophageal carcinoma cells in vitro and suppress experimental metastasis in vivo." Int J Cancer 125(4): 952-960.

Yang, K. and M. Lipkin (1990). "AE1 cytokeratin reaction patterns in different differentiation states of squamous cell carcinoma of the esophagus." Am J Clin Pathol 94(3): 261-269.

Zhang, J., F. L. Gao, H. Y. Zhi, A. P. Luo, F. Ding, M. Wu and Z. H. Liu (2004). "Expression patterns of esophageal cancer deregulated genes in C57BL/6J mouse embryogenesis." World J Gastroenterol 10(8): 1088-1092.

Zhang, Y. (2013). "Epidemiology of esophageal cancer." World J Gastroenterol 19(34): 5598-5606.

Zhao, B. Z., J. Cao, J. C. Shao, Y. B. Sun, L. M. Fan, C. Y. Wu, S. Liang, B. F. Guo, G. Yang, W. H. Xie, Q. C. Yang and S. F. Yang (2014). "Novel esophageal squamous cell carcinoma bone metastatic clone isolated by scintigraphy, X ray and micro PET/CT." World J Gastroenterol 20(4): 1030-1037.

Zoller, W. G., Köppen, U. (2002). Ösophaguskarzinom. Interdisziplinäre Diagnostik und Therapie. Stuttgart, New York, Schattauer Verlag.

7 Anhang

7.1 Abbildungsverzeichnis

Abbildung 1: Schematische Darstellung der subkutanen und intravenösen Xenotransplantation. 24
Abbildung 2: Schematische Darstellung der Avidin-Biotin-Methode. 26
Abbildung 3: Beispiele für die vier Gruppen der Färbeintensität (SI). 28
Abbildung 4: Prinzip der quantitativen *real-time* PCR. 32
Abbildung 5: Tumorvolumina der untersuchten Zelllinien nach drei Wochen Wachstum *in vivo.* 35
Abbildung 6: Tumore der subkutan xenotransplantierten Zelllinien. 35
Abbildung 7: Makroskopische und mikroskopische Darstellung eines in der Maus herangewachsenen Tumors. 36
Abbildung 8: Tumore der Plattenepithelkarzinomzelllinien in der HE-Färbung. 37
Abbildung 9: Tumore der Adenokarzinomzelllinien in der HE-Färbung. 38
Abbildung 10: Primärtumor der Zelllinie OE-19 in der HE-Färbung. 39
Abbildung 11: EpCAM Expression der Plattenepithelkarzinomzelllinien in der immunhistochemischen Färbung. 40
Abbildung 12: EpCAM Expression der Adenokarzinomzelllinien in der immunhistochemischen Färbung. 41
Abbildung 13: Auswertung des IRS für EpCAM. 43
Abbildung 14: Prozentualer Anteil an dem immunhistochemisch angefärbten Tumorgewebe mit der stärksten Färbeintensität 3 für EpCAM bei der Zelllinie KYSE-270. 44
Abbildung 15: Stärkere EpCAM-Expression im Randbereich eines Tumors der Zelllinie KYSE-30 . 45
Abbildung 16: Ki-67 Expression der Plattenepithelkarzinomzelllinien in der immunhistochemischen Färbung. 46
Abbildung 17: Ki-67 Expression der Adenokarzinomzelllinien in der immunhistochemischen Färbung. 47
Abbildung 18: Auswertung der Ki-67 Expression. 49
Abbildung 19: Stärkere Ki-67 Expression im Randbereich eines Tumors

der Zelllinie KYSE-30. 50
Abbildung 20: Zytokeratin Expression in der immunhistochemischen Färbung. 51
Abbildung 21: Ergebnisse der qRT PCR für *EPCAM*. 54
Abbildung 22: Ergebnisse der qRT PCR für *MKI67*. 55
Abbildung 23: Korrelation zwischen der Tumorzellgröße und der Tumorzellkerngröße für die intravenös maximal möglichen zu injizierenden Zellzahl je Zelllinie. 57
Abbildung 24: Korrelation zwischen der intravenös injizierten Tumorzellzahl der einzelnen Zelllinien und der Zeit bis zum Auftreten von Tumorzellabsiedlungen in den Organen der Maus. 57
Abbildung 25: Schematische Darstellung des unterschiedlichen Verhaltens der intravenös injizierten Tumorzelllinien, in bestimmten Organen und Geweben Tumorzellabsiedlungen zu bilden. 59
Abbildung 26: Makroskopische und mikroskopische Darstellung der Tumorzellabsiedlungen der Plattenepithelkarzinomzelllinien in der Lunge. 60
Abbildung 27: Makroskopische und mikroskopische Darstellung der Tumorzellabsiedlungen der Adenokarzinomzelllinien in der Lunge. 61
Abbildung 28: Makroskopische und mikroskopische Darstellung der Tumorzellabsiedlungen der Zelllinien KYSE-270, KYSE-410 und PT1590 in der Leber. 62
Abbildung 29: Makroskopische und mikroskopische Darstellung der subkutanen Tumorzellabsiedlungen der Zelllinie OE-33. 62
Abbildung 30: Schematische Darstellung des unterschiedlichen Verhaltens der intravenös injizierten Tumorzelllinien in bestimmten Organen und Geweben Tumorzellabsiedlungen zu bilden. 63

7.2 Tabellenverzeichnis

Tabelle 1: TNM-Klassifikation des Ösophaguskarzinoms. 3
Tabelle 2: Stadiengruppierung des Ösophaguskarzinoms. 3
Tabelle 3: Eigenschaften der untersuchten Zelllinien. 19
Tabelle 4: Probenanzahl in den durchgeführten Analysen. 24
Tabelle 5: IRS (Remmele Score) zur Auswertung der EpCAM Färbung. 28
Tabelle 6: Sequenzen der in der qRT-PCR verwendeten Primer und Sonden für *EPCAM, MKI67* und das Referenzgen *HPRT1* 31
Tabelle 7: Tumorgrößen der untersuchten Zelllinien nach unterschiedlicher Wachstumsdauer *in vivo*. 34
Tabelle 8: Auswertung des IRS für EpCAM in der immunhistochemischen Färbung. 42
Tabelle 9: Stärkeres Färbesignal für EpCAM im Randbereich der untersuchten Tumore. 45
Tabelle 10: Auswertung des IRS für den Proliferationsmarker Ki-67. 48
Tabelle 11: Stärkeres Färbesignal für Ki-67 im Randbereich der untersuchten Tumore. 50
Tabelle 12: Zusammenfassung der immunhistochemischen Färbungen für die untersuchten Proteine EpCAM, Ki-67 und Zytokeratin. 52
Tabelle 13: Dynamik des Tumorwachstums der untersuchten Zelllinien und der Proteinexpression in der Immunhistochemie. 52
Tabelle 14: Ergebnisse der qRT PCR für EPCAM. 53
Tabelle 15: Ergebnisse der qRT PCR für MKI67. 55
Tabelle 16: Ergebnisse der Messung der Tumorzell- und Tumorzellkerngröße. 56
Tabelle 17: Übersicht des Vorversuchs der intravenösen Xenotransplantation. 58
Tabelle 18: Übersicht der intravenösen Xenotransplantation. 63

8 Danksagung

Mein Dank gilt zunächst Herrn Professor Dr. med. W. T. Knoefel dafür, dass ich meine Dissertation an der Klinik für Allgemein-, Viszeral- und Kinderchirurgie des Universitätsklinikums Düsseldorf durchführen konnte.

Herrn Professor Dr. med. Nikolas H. Stoecklein danke ich für die Bereitstellung des Themas und die umfassende Betreuung. Sein Engagement für die Forschung im Bereich der Onkologie hat meine heutige Begeisterung und Leidenschaft für diesen Fachbereich geweckt.

Besonderer Dank gilt auch dem Team des Chirurgischen Forschungslabors. Vor allem zu Beginn meiner Laborarbeit standen mir Julia Pietsch, Anna Luca und Christiane Driemel stets zur Seite. Ihre Freundlichkeit und Hilfsbereitschaft waren eine große Unterstützung.

Ein besonders lieber Dank gilt meiner Familie und meinem Freund, die mir immer Mut zugesprochen und nie die Geduld verloren haben. Von ganzem Herzen danke ich besonders meinen Eltern, die mit ihrem unermüdlichen Optimismus und ihrer bestärkenden Motivation mir immer wieder Kraft gegeben haben. Mit ihrer grenzenlosen Unterstützung und Liebe haben sie meinen bisherigen Lebensweg erst möglich gemacht.