

Aus der Augenklinik der Heinrich-Heine-Universität Düsseldorf
Direktor: Universitätsprofessor Dr. med. R. Sundmacher

Effektivität der lokalen Cyclosporin A Therapie bei entzündlichen Erkrankungen von
Hornhaut und Bindehaut

Dissertation

Zur Erlangung des Grades eines Doktors der Medizin
Der Medizinischen Fakultät der Heinrich-Heine-Universität Düsseldorf

vorgelegt von:

Mareike Braun

2007

Als Inauguraldissertation gedruckt mit Genehmigung der Medizinischen Fakultät der
Heinrich-Heine-Universität Düsseldorf

gez: Univ.-Prof. Dr. med. Dr. rer. nat. Bernd Nürnberg
Dekan

Referent: Prof. Dr. med. Thomas Reinhard

Korreferent: Univ.-Prof. Dr. med. Antonia Jousen

Inhaltsverzeichnis

| | | |
|-----------|---|-----------|
| 1. | Studiendesign und Fragestellung | 5 |
| 2. | Entzündliche Erkrankungen von Hornhaut und Bindehaut | 6 |
| 2.1. | Blepharokonjunktivitis sicca | 6 |
| 2.2. | Rosazea Blepharokeratokonjunktivitis | 8 |
| 2.3. | Blepharokonjunktivitis atopica, Keratokonjunktivitis vernalis | 11 |
| 2.4. | Nummuläre Keratitis | 14 |
| 2.5. | Varizella-Zoster Keratitis | 15 |
| 2.6. | Thygeson Keratitis | 17 |
| 2.7. | Prädescemetale Keratitis | 18 |
| 2.8. | Ulcus rodens Mooren | 19 |
| 2.9. | Marginale Hornhautdegeneration, M. Terrien | 20 |
| 2.10. | Augenbeteiligung bei rheumatischen Erkrankungen | 21 |
| 3. | Therapieoptionen | 23 |
| 3.1. | Kortikosteroide | 23 |
| 3.1.1. | Wirkmechanismus | 24 |
| 3.1.2. | Nebenwirkungen | 25 |
| 3.2. | Zytotoxische Medikamente | 26 |
| 3.3. | Cyclosporin A | 27 |
| 3.3.1. | Wirkmechanismus | 28 |
| 3.3.2. | Pharmazeutische Aspekte | 29 |
| 3.3.3. | Pharmakokinetik | 29 |
| 3.3.4. | Nebenwirkungen | 31 |
| 3.3.5. | Anwendungsgebiete | 31 |
| 4. | Patienten und Methoden | 33 |
| 4.1. | Patienten | 33 |
| 4.2. | Patientenanschreiben | 34 |
| 4.3. | Subjektive Beurteilung der CSA Therapie | 34 |
| 4.3.1. | Fragebogen | 34 |
| 4.4. | Objektive Beurteilung der CSA Therapie | 34 |
| 4.4.1. | Fotodokumentation | 34 |
| 4.4.2. | Augenärztliche Untersuchung | 35 |
| 4.4.3. | Visusbestimmung | 37 |
| 4.4.4. | Rezidivverhalten | 37 |
| 4.5. | Statistische Auswertungen | 38 |
| 5. | Ergebnisse | 39 |
| 5.1. | Krankheitsverteilung | 39 |
| 5.2. | Verteilung der Erkrankungen auf die Augen | 39 |
| 5.3. | Geschlechterverteilung | 40 |

| | | |
|------------|---|-----------|
| 5.4. | Altersdurchschnitt | 41 |
| 5.5. | Dauer der CSA Therapie | 42 |
| 5.6. | Tropfenanzahl | 43 |
| 5.7. | Tropffrequenz | 44 |
| 5.8. | Subjektive Bewertung der Therapie mit Cyclosporin A Augentropfen | 44 |
| 5.8.1. | Bindehautrötung | 45 |
| 5.8.2. | Brennen der Augen | 46 |
| 5.8.3. | Fremdkörpergefühl | 47 |
| 5.8.4. | Empfindungsstörungen im Mund- und Rachenbereich | 48 |
| 5.8.5. | Visusänderung | 49 |
| 5.8.6. | Gesamtbewertung der Therapie | 50 |
| 5.8.7. | Erneute Therapieeinwilligung | 52 |
| 5.9. | Objektive Bewertung der Therapie mit Cyclosporin A Augentropfen | 54 |
| 5.9.1. | Fotobefund | 54 |
| 5.9.2. | Augenärztlicher Befund | 56 |
| 5.9.3. | Relation zwischen augenärztlichem Befund und Fotodokumentation | 58 |
| 5.9.4. | Relation zwischen augenärztlichem Befund und subjektiver Bewertung | 59 |
| 5.9.5. | Relation zwischen Fotodokumentation und subjektiver Bewertung | 59 |
| 5.9.6. | Objektive Visusbestimmung | 59 |
| 5.9.7. | Relation zw. obj. Visusänderung und subj. Änderung des Sehvermögens | 60 |
| 5.10. | Rezidivverhalten | 62 |
| 5.10.1. | Therapiezustand bei Eintritt des Rezidivs | 65 |
| 6. | Diskussion | 68 |
| 6.1. | Datenmaterial | 68 |
| 6.1.1. | Vergleich der objektiven Befunde mit den subjektiven Angaben | 69 |
| 6.1.1.1. | Subjektives Sehvermögen versus objektive Visusbestimmung | 69 |
| 6.1.1.2. | Subjektive Therapiebewertung versus objektive Befundung | 70 |
| 6.1.1.3. | Fotobefund versus subjektive Bewertung und objektiver Befund | 70 |
| 6.2. | Pharmakologische Effektivität von Cyclosporin A Augentropfen | 71 |
| 6.2.1. | Rezidivverhalten unter Cyclosporin A Augentropfen | 72 |
| 6.3. | Verträglichkeit und Nebenwirkungen | 73 |
| 6.3.1. | Verträglichkeit | 74 |
| 6.3.2. | Nebenwirkungen | 75 |
| 6.3.2.1. | Kanzerogenität | 75 |
| 6.4. | Stellenwerte der Therapie | 76 |
| 6.5. | Schlussfolgerung | 79 |
| 7. | Literaturverzeichnis | 82 |
| 8. | Danksagung | 92 |
| 9. | Lebenslauf | 93 |
| 10. | Zusammenfassung | 93 |
| 11. | Anlagen | 94 |

1. Studiendesign und Fragestellung

Diese retrospektive Studie bezieht sich auf 103 Patienten mit Blepharokeratokonjunktivitis sicca und atopica, Augenbeteiligung im Rahmen einer rheumatischen Erkrankung, prädescemeter Keratitis, Morbus Terrien, Ulcus rodens Mooren, Varizella-Zoster Keratitis, Rosazea Blepharokeratokonjunktivitis, Keratitis nummularis nach Keratokonjunktivitis epidemica, Keratokonjunktivitis vernalis und Thygeson Keratitis. Alle diese Erkrankungen betreffen die Hornhaut und/oder die Bindehaut und weisen in ihrer Pathogenese einen immunologischen Aspekt auf.

Für diese Patienten ist in aller Regel die lokale Therapie mit kortikosteroidhaltigen Augentropfen Standard. Seit etwa 15 Jahren wendet die Augenklinik der Heinrich-Heine-Universität nun auch Cyclosporin A Augentropfen bei diesen Patienten an.

Weil viele der Erkrankungen einen langen Verlauf zeigen und daher eine langwierige Therapie benötigen, muss bei andauernder lokaler Kortikosteroidtherapie mit schweren Nebenwirkungen gerechnet werden. Bei der Anwendung von lokalen Kortikosteroiden wurde bislang die Entstehung von Glaukomen, Katarakten, Sicca-Symptomatik und Sekundärinfektionen am Auge beobachtet [123, 131]. Nebenwirkungen dieser Art wurden bei der Therapie mit Cyclosporin A nicht beschrieben. Ein weiteres Problem der lokalen Kortikosteroidtherapie ist die hohe Rezidivrate, vor allem bei der nummulären Keratitis und der Thygeson Keratitis. Diese Rezidivraten konnten durch die Behandlung mit Cyclosporin A Augentropfen in anderen Studien bereits entscheidend gesenkt werden [88, 89].

Da Cyclosporin A erst verhältnismäßig kurz in der Augenheilkunde für oben genannte Indikationen eingesetzt wird, war es Ziel der Studie, die Effektivität, aber auch aufgetretene Nebenwirkungen dieser Therapie zu erfassen.

Zu Beginn der Studie wurden alle Patienten, die aufgrund einer der oben genannten Erkrankungen eine Therapie mit lokalen Cyclosporin Augentropfen erhielten, angeschrieben. Das Schreiben (s. Anlage 1) enthielt sowohl eine Einladung zur Teilnahme an einem Untersuchungstermin, als auch einen Fragebogen über subjektiv empfundene Nebenwirkungen während der Therapie mit Cyclosporin A Augentropfen (s. Anlage 2).

Während des Untersuchungstermins wurde der aktuelle Stand der Erkrankung bewertet und es wurden noch zusätzlich zum Fragebogen weitere Erkenntnisse über die persönlichen Erfahrungen des Patienten mit Cyclosporin A Augentropfen gewonnen.

Der Fragebogen von Patienten, die nicht für einen Untersuchungstermin zur Verfügung standen, ermöglichte es, deren subjektive Einschätzung bezüglich der Therapie zu erfahren.

Zur objektiven Beurteilung des Therapieergebnisses dienten zum einen die Krankenakten, aus denen sowohl die Änderung des Visus, als auch der augenärztliche Befund vor, während und nach der Therapie entnommen werden konnte, zum anderen lagen von einem Teil der Patienten auch Fotos vor, die zu Therapiebeginn und zu Therapieende aufgenommen wurden. In dieser Arbeit wurden die subjektive Bewertung der Therapie durch die Patienten, die objektive Bewertung durch die behandelnden Augenärzte und die Bewertung der Therapie mit Hilfe der Fotos verglichen. Das hatte zum Ziel, eine Aussage über die Aussagekraft und den Zusammenhang der verschiedenen Bewertungsmodalitäten machen zu können.

Neben der für diese Studie durchgeführten Untersuchung wurde im Rahmen einer weiteren Dissertation (cand. med. Wojanowski) nach Einwilligung der Patienten auch ein oberflächlicher Abstrich der Bindehaut entnommen. Die Dissertation von cand. med. Wojanowski untersucht am gleichen Patientengut die Sicherheit einer lokalen Cyclosporin A Therapie. Die Abstriche wurden im Anschluss histologisch und DNA-zytometrisch ausgewertet und auf eventuelle Veränderungen untersucht, die mit dem Entstehen einer Bindehautneoplasie zusammenhängen könnten. Grund für diese Studie war das Ergebnis einer Studie von Macarez et al [60], die ein vermehrtes Auftreten von Bindehautneoplasien bei Patienten beobachtete, die nach einer Organtransplantation eine systemische Cyclosporin A Therapie erhielten.

Die Patienten wurden bereits durch das Anschreiben über diese Untersuchung informiert. Die Aufklärung und die Einverständniserklärung erfolgten während des Untersuchungstermins.

2. Erkrankungen von Hornhaut und Bindehaut

2.1. Blepharokeratokonjunktivitis sicca [12, 20, 31, 39, 70, 73, 118]

Die Blepharokeratokonjunktivitis sicca ist durch ein chronisch rotes Auge charakterisiert. Ursächlich liegt hier eine bakterielle Fehlbesiedlung, meist durch Staphylokokken, vor. Die Bakterien sind ein infektiöses Agens und wirken über toxische und mikrobiallergische Mechanismen. Die bakterielle Fehlbesiedlung kann sowohl primär, als auch sekundär als Folge einer mangelhaften Zusammensetzung des Tränenfilms, insbesondere der äußeren Lipidschicht sein. Eine mangelhafte Tränenfilmzusammensetzung kann viele Ursachen haben. Abgelaufene Infektionen, wie das Trachom oder Virusinfektionen, Allergien, verschiedene Hauterkrankungen, wie okuläres Pemphigoid, Lyell-Syndrom, Stevens-Johnson-Syndrom, Erythema exsudativum multiforme, Verätzungen und narbenbildende Verletzungen können ätiologisch eine Rolle spielen. Weiterhin können nach Brewitt et al. [12] verschiedenen Medikamente aus den Substanzgruppen der Anticholinergika, Antihistaminika, Beta-

Rezeptorblocker, Östrogene (Ovulationshemmer, Frauen in der Menopause oder in der Schwangerschaft), Methyldopa, Retinoide, aber auch ein Vitamin-A-Mangel, Thiazid-Diuretika, sowie Tri- und Tetrazyklische Antidepressiva die natürliche Tränenfilmzusammensetzung stören.

Weitere Ursachen für eine sekundäre bakterielle Infektion sind die Therapie mit lokalen Immunsuppressiva, wie Kortikosteroide oder Zytostatika, und Vorerkrankungen oder Verletzungen am Auge, die den Eintritt von Bakterien ermöglichen (z.B. Hornhautulcera, Erosionen, Lidektropium, unvollständiger Lidschluß, Kontaktlinsen). Anamnestische Hinweise auf Allergien (Neurodermitis), Lymphome und HIV Infektion sollten ätiologisch ebenfalls nicht außer Acht gelassen werden

Die Patienten klagen über eine starke Augenrötung, Schmerzen, Brennen, Juckreiz, Fremdkörpergefühl, Ermüdbarkeit der Augenlider, Lidschwellungen und Visusreduktion. Die Patienten sind lichtscheu und neigen häufig zu Kopfschmerzen.

Mikrobiologisch sind neben den häufigsten Erregern, Staphylokokkus aureus und Staphylokokkus epidermidis, auch Pseudomonas aeruginosa, Corynebakterien und Streptokokken, meist in Mischkultur, nachweisbar.

Der Blepharitis liegt ein toxischer Pathomechanismus zugrunde. Als hautschädigende Agenzien werden ein bakterielles Exotoxin, das so genannte nekrotisierende Toxin, bakterielle Lipasen und andere Toxine postuliert. Obwohl bei ungefähr 40% der Patienten Hinweise auf eine zelluläre Immunität zu beobachten sind, wird eine immunologische Reaktion bei der Blepharitis nicht als Hauptursache gesehen, sondern eher eine direkte Schädigung durch Bakterientoxine.

Die Konjunktivitis imponiert meist als papilläre Konjunktivitis. Der Pathomechanismus liegt am ehesten in einer chronisch toxischen Irritation der Bindehaut. Vereinzelt können Lymphfollikel in der Bindehaut nachgewiesen werden.

Die Keratitis kann sich als epitheliale Keratitis, ebenfalls ausgelöst durch bakterielle Toxine, manifestieren. Des Weiteren beobachtet man bei Patienten mit einer Blepharokeratokonjunktivitis sicca häufig marginale Hornhautinfiltrate und -ulzerationen. Diesen Läsionen liegt ursächlich eine Antigen-Antikörper-Reaktion im Sinne einer Immunreaktion vom verzögerten Typ (Typ IV nach Coombs und Gell) zugrunde. Die immunologische Ursache wird aus dem Nachweis von Immunglobulinen und C3-Komplement in den Keratozyten bei fehlendem Erregernachweis wahrscheinlich. Die Läsionen sind meist

am unteren Limbusrand zu finden, da dort eine längere Einwirkzeit antigenen Materials aufgrund der Nähe zu den Lidrändern und Tränemenisken zu finden ist. Die Erkrankung ist durch einen langen chronischen Verlauf und häufige Rezidive charakterisiert.

Die herkömmliche Therapie besteht in Lidrandhygiene mit mechanischer Entfernung der Schuppen und Krusten, der Anwendung von Tränenersatzmitteln, der Beseitigung von Toxinbildnern mit lokaler Applikation von antibiotischen Tropfen oder Salben (z.B. Erythromycin) und, zur Unterdrückung der Immunphänomene, die Anwendung von kortikoidhaltigen Tropfen.

Alternativ werden zur lokalen Immunsuppression versuchsweise Cyclosporin A Augentropfen verwendet um die Entzündungsprozesse am Auge zu unterbrechen.

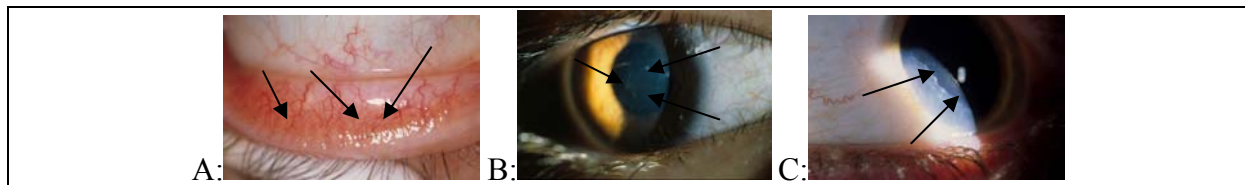


Abbildung 2.1: Blepharokeratokonjunktivitis sicca

A: Gerötete, verdickte Lidkante mit Sekretretention (Pfeile)

B: Nubeculäre, ganz oberflächliche, epitheliale Hornhautinfiltrate (Pfeile)

C: Konjunktivalisation der Kornea als Ausdruck einer umschriebenen Limbusstammzellinsuffizienz in folge der Blepharokeratokonjunktivitis (Pfeile: Grenze der Konjunktivalisation zum Hornhautepithel)

2.2. Rosazea Blepharokeratokonjunktivitis [31, 49, 70, 94, 118]

Die Rosazea ist eine häufige, chronisch-progrediente Gesichtsdematose mit sowohl vaskulärer (Erythem, Teleangiektasien) als auch entzündlicher Komponente (Papeln, Pusteln, Knoten). Sie beginnt meist im 4. bis 5. Lebensjahrzehnt und betrifft häufiger Frauen. Oft erkranken hellhäutig-sommersprossige, blauäugige und rothaarige Typen. Die Rosazea manifestiert sich in der Gesichtsmitte. Befallen werden Nase, Wangen, Kinn, Stirn und Glabella. Perioral und periorbital befinden sich schmale, erscheinungsfreie Zonen. Extrafaziale Lokalisationen sind selten.

Vor der eigentlichen Erkrankung kann man bei den Patienten bereits eine Rosazeadiathese beobachten. Sie ist gekennzeichnet durch flüchtige zentrofaziale, livide Erytheme, die nach unspezifischen Stimuli wie Erregung, Sonne, heiße Getränke, Alkohol, scharfe Speisen sowie Kälte- und Wärmeeinflüsse auftreten.

Die Krankheit selbst verläuft in Schüben und unterschiedlichen Schweregraden.

Am Anfang steht das persistierende Erythem. Darauf folgt die Entstehung von zentrofazialen Teleangiektasien, entzündlichen Papeln und Pusteln und einer feinlamellären Schuppung der

Haut. Komedonen gehören nicht zum klinischen Bild. Mit dem Fortschreiten der Erkrankung treten zusätzlich entzündliche Knoten und Infiltrate sowie eine diffuse Gesichtshyperplasie auf. Die Haut ist höckerig und aufgetrieben. Es kann schließlich zur Hypertrophie der Nase (Rhinophym) kommen.

Die Ätiologie ist nicht vollständig geklärt. Entzündungsreaktionen führen zu destruktiven Dermisveränderungen mit Schädigung der oberflächlichen Blutgefäße. Diskutiert werden genetische, hormonelle und autoimmunologische Faktoren und Verbindungen mit inneren Erkrankungen wie erhöhte oder erniedrigte Magenazidität, Lebererkrankungen und Verdauungsstörungen. Nachgewiesen wurde eine funktionell gestörte Blutgefäßversorgung von Gehirn und Gesichtshaut. Bei Rosazeapatienten wurde eine unzureichende vaskuläre Thermoregulation des Gehirns als Folge einer verzögerten Umstellung des Blutkreislaufes und eines venösen Blutstaus im Abflussgebiet der Vena facialis sive angularis beobachtet. Das Abflussgebiet der Vene entspricht weitestgehend der Topographie der Rosazea. In dieses Gebiet ist auch die Bindehaut einbegriffen, was die häufige Augenbeteiligung erklärt. Die mit der Rosazea verbundene Flush-Reaktion könnte Folge eines Wärmeaustausches zwischen arteriellem und venösem Blut sein. Vielleicht aber auch eine direkte transpharyngeale Stimulierung der neuraxialen vasomotorischen Zentren oder eine indirekte Stimulierung dieser Zentren durch Mediatorsubstanzen wie Endorphine, Bradykinin oder Substanz P.

In 5% der Fälle tritt bei der Rosazea eine Augenbeteiligung in Form einer Blepharokeratokonjunktivitis, ähnlich der Blepharokeratokonjunktivitis sicca, auf. Primär kommt es zunächst zu einer Blepharokonjunktivitis, die durch Lidrötung, -schwellung, Krustung und Schuppung gekennzeichnet ist. Sekundär kann es zu einem Befall der Hornhaut kommen, und damit zu einer Blepharokeratokonjunktivitis. Diese tritt zumeist im unteren Limbusbereich auf. Es zeigt sich eine auffällige Gefäßeinsprossung, die die Infiltrate schlingenartig umwachsen. Es kann zu Ulzerationen kommen, die zu dichten, kalkweißen Narben führen. Die Prognose dieser Keratitis im Rahmen der Rosazea gilt als schlecht und kann bis zur Erblindung führen. Als Ursache der Augenkomplikationen wird eine Störung der Sekretion der Meibom-Drüsen vermutet. Diese führt zu einer mangelhaften Zusammensetzung des Tränenfilms, die wiederum eine bakterielle Fehlbesiedlung, wie bei der Blepharokeratokonjunktivitis sicca, hervorrufen kann.

Die Augenkomplikationen sind nicht an die Schwere der Rosazea gebunden. Rezidive sind sehr häufig. Subjektiv machen sich, wie bei der Blepharokeratokonjunktivitis sicca, Fremdkörpergefühl, Brennen, Schmerzen oder Lichtempfindlichkeit bemerkbar.

In 20% der Fälle gehen die Augenveränderungen den Hauterscheinungen voraus, in 27% treten sie gleichzeitig auf und in 53% bestehen zuerst die Hauterscheinungen.

Eine Heilung der Rosazea ist nicht immer möglich, doch können die Symptome durch eine dem Schweregrad der Erkrankung angepasste Therapie günstig beeinflusst werden.

Systemisch behandelt man antibiotisch mit Tetrazyklinen, Makroliden oder Metronidazol. Des Weiteren werden Antimalariamittel wie Chloroquin erfolgreich eingesetzt. Isoretinoin (13-cis-Retinsäure) bleibt aufgrund vieler Nebenwirkungen schweren Verlaufsformen vorbehalten. Die Remissionen halten hier aber ungewöhnlich lange. Bei Frauen wird die Isoretinoin-Therapie häufig mit Antiandrogenen kombiniert.

Diätetisch sollten erythemprovozierende Faktoren wie Alkohol, heiße Getränke oder scharfe Speisen vermieden werden.

Äußerlich kommen ebenfalls Antibiotika (Erythromycin, Metronidazol, Tetracyclin oder Clindamycin) und Isoretinoin zur Anwendung. Zusätzlich kann man Schwefel, Kortikosteroide (nur schwere Formen) und Azelainsäure anwenden. Obligat ist die Anwendung von Lichtschutzmitteln. Zur Beseitigung der Ödeme kann eine Lymphdrainage indiziert sein.

Operativ kommt die Beseitigung kosmetisch störender Teleangiektasien, des Rhinophyms und ophthalmologisch eine Keratoplastik in Frage.

Die Rosazea Blepharokeratokonjunktivitis wird primär lokal immunsuppressiv mit Kortikosteroiden behandelt. Aufgrund einer möglicherweise immunologischen Reaktion auf eine bakterielle Fehlbesiedlung, ähnlich der Blepharokeratokonjunktivitis sicca, erfolgen nun auch Therapieversuche mit lokalen Cyclosporin A Augentropfen in der Hoffnung, die Symptome effektiver lindern und den schwer progredienten Verlauf abmildern zu können.

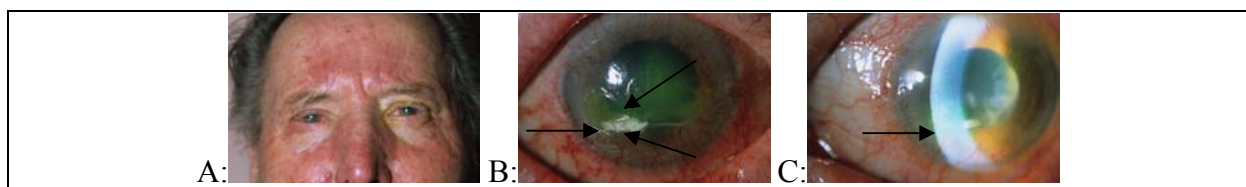


Abbildung 2.2: Rosazea Blepharokeratokonjunktivitis

A: Zentrofaziales Erythem mit Papeln und Pusteln, Rhinophym

B: Ophthalmologische Komplikation: Mit Fluoreszein angefärbte Erosion der Kornea, stark gerötete Konjunktiva (Pfeile)

C: Ophthalmologische Komplikation: Gefäßeinsprossung über den Limbus auf die Hornhaut (Pfeile)

2.3. Blepharokeratokonjunktivitis atopica, Keratokonjunktivitis vernalis [9, 22, 28, 41, 42, 43, 49, 50, 64, 70, 84, 94, 99, 119, 128]

Die Atopie wird als eine ungewöhnliche Hypersensitivität auf Umweltsubstanzen beschrieben. Sie geht mit unspezifischer gesteigerter Reaktivität von Haut, Schleimhaut und Augen einher. Die Hautveränderungen werden als atopisches Ekzem bezeichnet. Die Irritationen der Atemwegsschleimhaut äußern sich in Rhinitis, Sinusitis und Bronchitis und die des Verdauungstraktes in Form einer Nahrungsmittelallergie.

Die Pathogenese der Atopie ist sehr komplex. Hier wirken sowohl intrinsische Faktoren, wie eine genetische Disposition, als auch extrinsische Faktoren, wie z.B. Allergene auf die immunologischen Besonderheiten des Atopikers. Sehr häufig werden erhöhte Serum-Immunglobulin-E-Spiegel gefunden. Das Immunglobulin E bindet an Mastzellen, welche dann bei Antigenkontakt vasoaktive Substanzen wie Histamin exprimieren. Das führt zu Reaktionen wie Juckreiz, Brennen oder Rötung. Diese Reaktion wird als Typ I Überempfindlichkeitsreaktion nach Coombs und Gell bezeichnet und entspricht der akuten Verlaufsform. Dazu kommt bei Atopikern die chronische Verlaufsform, die T-Zell-vermittelte Typ IV Überempfindlichkeitsreaktion nach Coombs und Gell. Hierbei bindet das IgE an die antigenpräsentierenden Langerhans-Zellen der Epidermis, welche T-Lymphozyten aktivieren und eine ekzematöse Spätreaktion hervorrufen.

Der erhöhte IgE-Serumspiegel lässt sich zurückführen auf folgende Störungen:

- Fettstoffwechsel: Die Dihomo-Gamma-Linolensäure und die Arachidonsäure sind aufgrund eines Defektes der Delta-6-Desaturase vermindert. Sie werden benötigt zur Prostaglandin-Synthese.
- Prostaglandin-Synthese: Das Prostaglandin E₂ in Monozyten und Makrophagen ist vermindert.
- T-Lymphozyten: Durch das fehlende Prostaglandin ist die T-Zell-Maturation gestört. Des Weiteren verschiebt sich bei Atopikern das Verhältnis von CD8 T-Suppressorzellen zu CD4 T-Helferzellen deutlich zu Gunsten der T-Helferzellen. Diese CD4 Zellen wandeln bei Antigenkontakt ihren Antikörperisotyp von IgM in IgE um.

Das Immunsystem des Atopikers zeigt sich also hyperaktiv, ist aber gleichzeitig in der Abwehr von Bakterien, Pilzen und Viren eingeschränkt.

Epidemiologisch geht man davon aus, dass 43% der Patienten mit atopischer Dermatitis eine Augenbeteiligung haben. Die Augenbeteiligung ist selten isoliert, sondern tritt in Kombination mit atopischen Reaktionen anderer Organsysteme auf.

Die Lider reagieren mit Ekzemen, Rötung, Schuppung, Infiltration, Lichenifikation, Papeln, Erosionen und Krusten. Als Folge der chronischen Lidentzündungen können Lidfehlstellungen wie Entropium und Ektropium entstehen. Auch Lidverdickungen sind häufig.

Die Konjunktivitis geht mit einer Bindehauthyperämie oder Epiphora einher. Auch eine Keratitis tritt im Rahmen einer ophthalmologischen Beteiligung bei Atopie ebenfalls häufig auf. Es können Erosionen, Infiltrationen, Plaques, Neovaskularisationen, Narben, Ulcera und Granulome vorkommen. Ebenfalls häufig im Zusammenhang mit Atopie wird ein Keratokonus beobachtet.

Weitere Probleme sind Kataraktbildung, Ablationes retinae und erhöhte Infektanfälligkeit insbesondere für Herpes-simplex-Keratitis.

Zu den chronischen Verlaufsformen gehört die Keratokonjunktivitis vernalis, die atopische Konjunktivitis und die Kontaktlinsen induzierte papilläre Konjunktivitis. Die **Keratokonjunktivitis vernalis** stellt die chronische Verlaufsform der atopischen Augenbeteiligung bei Kindern dar. Bei der Untersuchung findet man hier besonders ausgeprägt am oberen Tarsus eine diffuse papilläre Hypertrophie, so genannte Riesenpapillen, die eine Art Pflastersteinrelief bilden. Auch am Limbus der Hornhaut kann es zur Verdickung der Bindehaut kommen. Im Verlauf der Erkrankung können sich mukoide Knötchen auf der Bindehautoberfläche bilden.

Auf der Hornhaut können sich unterschiedlich stark ausgeprägte Erosionen und Plaques bilden. Im schlimmsten Fall kann es sogar zu Ulzerationen der Hornhaut kommen.

Die Patienten leiden unter Brennen, Juckreiz, Fremdkörpergefühl, Photophobie und vermehrtem Tränenfluss der Augen.

Typische Befunde zur Diagnosesicherung sind die gigantopapilläre Hypertrophie der Bindehaut, hypervisköse Schleimauflagerungen und Plaques auf der Hornhaut. Des Weiteren sind die Familienanamnese, die Frage nach bereits bekannten Unverträglichkeiten und die saisonale Häufung der Beschwerden wichtig für die Diagnosestellung. Die Diagnose muss zusätzlich interdisziplinär gesichert werden.

Der oberste Grundsatz der lokalen therapeutischen Maßnahmen bei atopischer Blepharokeratokonjunktivitis ist die Konservierungsmittelfreiheit der Therapeutika.

Bei einer akuten Verlaufsform werden kurzzeitig lokale Kortikosteroide und Antihistaminika gegeben. Dazu kommt die konsequente Lidkantenpflege.

Bei den chronischen Verlaufsformen sind noch weitere Maßnahmen nötig. Das chronische Lidexzem wird ebenfalls kurzzeitig mit intermittierenden lokalen Kortikosteroiden behandelt. Dazu kommen kühlende Umschläge und gegebenenfalls eine UV-Therapie.

Die Blepharokeratokonjunktivitis atopica behandelt man mit Mastzellstabilisatoren (Cromoglycinsäure 2-4%) um die Ausschüttung von Histamin zu unterbinden oder Antihistaminika, die den H1-Rezeptor des Histamin blockieren. Die Antihistaminika stehen bislang allerdings nur in konservierungsmittelhaltiger Form zur Verfügung. Des Weiteren behandelt man mit Acetylcystein zum Aufbrechen des zähen Schleims und gegebenenfalls mit Tränenersatzmitteln. Diese Therapeutika sind bei chronischen Verläufen oft nicht ausreichend und werden ergänzt, entweder durch die Applikation lokaler oder systemischer Kortikosteroide oder lokalem und eventuell systemischem Cyclosporin A 1-2%. Die Blepharitis kann auch mit FK506-Salbe therapeutisch sehr gut angegangen werden [64]. Kortikosteroide sollten wegen den bekannten Nebenwirkungen, vor allem wegen der erhöhten Infektanfälligkeit allerdings zurückhaltend eingesetzt werden. Die Anwendung von systemischen Cyclosporin A oder Kortikosteroiden ist wegen der schwerwiegenden Nebenwirkungen ebenfalls sehr bedenklich.

Lokal angewandtes Cyclosporin A zeigte bislang relativ wenige Nebenwirkungen [41]. Eine Wirksamkeit von Cyclosporin A Augentropfen wurde auch bereits mehrfach beschrieben [41, 84]. Der von Hingorani et al [41] beschriebene Wirkmechanismus beruht auf einer Stabilisierung des CD4-CD8-Zell-Verhältnis. Dadurch kommt es zu einem Rückgang der Zytokinexpression, insbesondere der IL-2 Expression [84]. Hingorani beschrieb außerdem eine signifikante Mastzellreduktion durch die Therapie mit Cyclosporin A.

Die Therapie der Keratokonjunktivitis vernalis entspricht weitestgehend der Therapie der Blepharokeratokonjunktivitis atopica und besteht hauptsächlich aus lokalen Kortikosteroiden. Die Wirksamkeit von lokalen Cyclosporin A Augentropfen wurde bereits in mehreren Studien positiv beschrieben. In den Arbeiten von Bleik [9], Secchi [98], BenEzra [7] und El-Asrar [22] erwies sich die Behandlung mit topischem Cyclosporin A als sehr wirksam mit einer geringen Rezidivrate und wenigen Nebenwirkungen. El-Asrar [22] führt die Wirksamkeit von Cyclosporin A auf eine Immunmodulation der T-Zell-Population, im Besonderen der CD4+ und CD23+ Zellen, zurück. Die Bildung von IgE wird also unterdrückt und somit die Symptomentstehung verhindert.

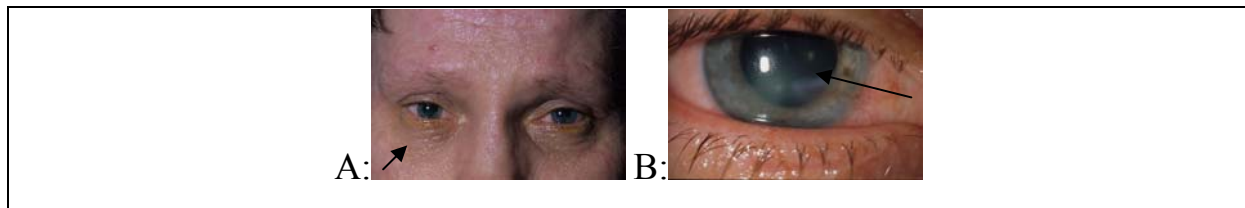


Abbildung 2.3: Blepharokeratokonjunktivitis atopica

A: Gerötete, verdickte Lider, Danny-Morgan-Falte (Pfeil)

B: Gerötete, verdickte Lidhaut, gerötete Konjunktiva, oberflächliches Hornhautinfiltrat, korneale Gefäßeinsprossung am medialen Limbus als Zeichen einer chronischen Entzündung (Pfeil)

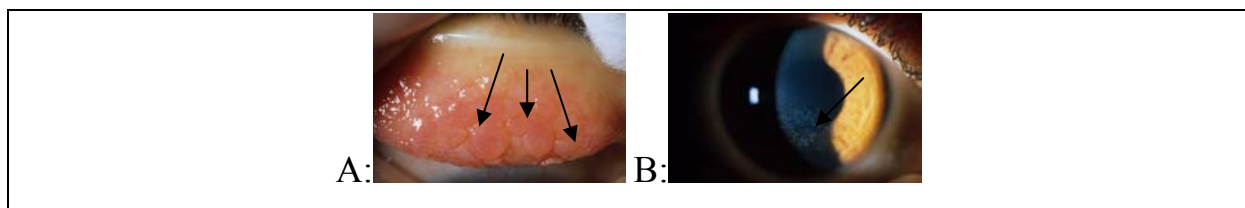


Abbildung 2.4: Keratokonjunktivitis vernalis

A: Subtarsale Riesepapillen am oberen Lid (Pfeile)

B: Keratitis superficialis punctata (Pfeil) als Zeichen einer pathologischen Tränenfilmzusammensetzung

2.4. Nummuläre Keratitis [36, 40, 49, 55, 70, 77, 81, 94, 110, 124]

Die nummuläre Keratitis stellt eine persistierende virale Infektion meist nach einer Keratokonjunktivitis epidemica dar. Die Keratokonjunktivitis epidemica ist eine epidemisch auftretende, meist beidseitige Binde- und Hornhautentzündung, die hervorgerufen wird durch APC-Viren (engl. adenoid pharyngeal conjunctival) der Typen 8 oder 19.

Die nummuläre Keratitis besteht in münzenförmigen, subepithelial gelegenen, nicht mit Fluoreszein anfärbbaren Infiltrationen der Hornhaut, die aus Ansammlungen von Leuko-, Lymphozyten und Fibroblasten bestehen. Aufgrund einer andauernden Viruspersistenz und -replikation in den Keratozyten kann die nummuläre Keratitis über Monate bis Jahre bestehen bleiben. Es wird vermutet, dass das Virus Antigene bildet, gegen die eine zelluläre Immunantwort gerichtet wird. Die daraus resultierende Ansammlung von Immunzellen in den Keratozyten ergibt das nummuliforme klinische Bild.

Im Laufe der Erkrankung können Hornhautnarben entstehen, die die Sehschärfe stark beeinträchtigen. Aufgrund dieser Immunantwort versucht man in der Therapie immunsuppressiv vorzugehen. Nach einer Therapie mit lokalen Kortikosteroiden kommt es meist zu einer anfänglichen Besserung des klinischen Bildes, allerdings treten besonders beim Ausschleichen der Kortikosteroide häufig Rezidive auf, da durch diese Therapie die Viruspersistenz nicht beeinflusst wird.

Ein wirksames lokales Virustatikum gibt es zurzeit nicht. Vertretbar ist auch ein Abwarten auf eine Spontanheilung, die bei einigen Patienten auftreten kann.

Von der alternativen Therapie mit lokalem Cyclosporin A wird ein deutlicher und dauerhafter Rückgang der Hornhautinfiltrate mit einem selteneren Auftreten von Rezidiven erhofft. Eine bessere Wirksamkeit von Cyclosporin A bei der nummulären Keratitis lässt sich eventuell dadurch erklären, dass Cyclosporin A zum einen die Immunreaktion auf die Viruspersistenz in den Hornhautzellen unterdrückt und zum anderen eventuell selbst virusstatisch wirksam ist, wie Vahlme et al [124] beim Herpes simplex Virus zeigen konnten.

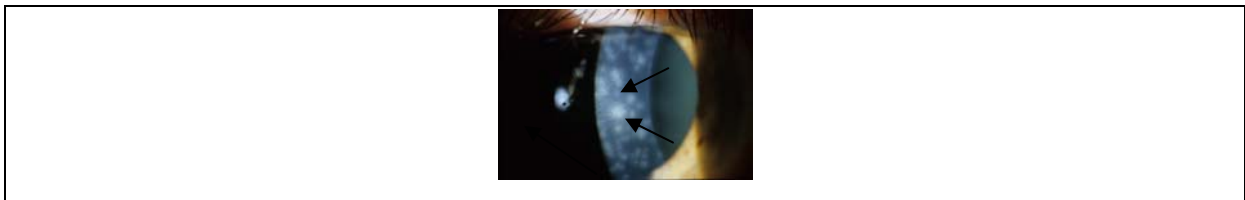


Abbildung 2.5: nummuläre Keratitis
Diffus verteilte nummuliforme Hornhauttrübungen (Pfeile)

2.5. Varizella-Zoster Keratitis [38, 42, 49, 59, 70, 94, 99, 124, 128, 131]

Der Zoster ophthalmicus wird durch das Varizella-Zoster-Virus ausgelöst, welches mit dem Herpes simplex Virus morphologisch identisch ist, sich jedoch im klinischen Bild und in den Antigeneigenschaften unterscheidet.

Die Erstinfektion mit dem Varizella-Zoster-Virus löst zunächst eine Windpockenerkrankung aus. Daraufhin persistiert das Virus, wie auch die Herpes simplex Viridae, im Ganglion Gasseri des N. Trigemini. Die Varizella-Zoster Keratitis stellt also ein endogenes Rezidiv dar. Die Erkrankung kann prinzipiell in jedem Lebensalter auftreten, betrifft aber hauptsächlich ältere und immunsupprimierte Patienten.

10% der Zoster-Infektionen betreffen den ersten Ast des N. trigeminus, den N. ophthalmicus. Die Hälfte dieser Patienten zeigt eine Augenbeteiligung. In seltenen Fällen kann es auch bei Befall des zweiten Astes, des N. maxillaris, zur Augenbeteiligung kommen.

Nach einer endogenen Reinfektion kommt es zu einem Hautausschlag, der einen oder mehrere Äste des N. ophthalmicus (N. frontalis, N. lacrimalis, N. nasociliaris) betreffen kann. Der zunächst makulopapulöse Ausschlag wird pustulös, platzt auf, ulzeriert und verkrustet. In den ersten drei Wochen kann das Virus aus den Hautläsionen isoliert werden und ist daher ansteckend für noch nicht an Windpocken erkrankte Personen. Der Hautausschlag ist von mäßig bis schweren periorbitalen Ödemen begleitet. Die Hauteffloreszenzen sind mitunter sehr schmerzhaft. Bei äußerst starken Schmerzen im betroffenen Hautbereich ist die

Hornhautsensibilität herabgesetzt. Dieses Phänomen wird als Anaesthesia dolorosa bezeichnet.

Die so genannte Hutchinson-Regel besagt, dass es bei Befall des N. nasociliaris sehr häufig zu einer Augenbeteiligung kommt.

Die häufigste Augenbeteiligung stellt die mukopurulente Konjunktivitis dar. Sie geht stets mit Bläschen am Lidrand einher und klingt meist innerhalb einer Woche wieder ab. Ein Drittel der Patienten erkranken an einer Episkleritis, seltener tritt eine Skleritis auf.

In 40% der Fälle kommt es bei Befall des N. nasociliaris zu einer Keratitis, die unterschiedliche Formen annehmen kann. Es finden sich meist tiefe Hornhautinfiltrate in Form von körnigen, weißlichen Ablagerungen in der Bowman-Membran. Diese Infiltrate können monate- oder jahrelang persistieren. Auch Spontanheilungen sind nicht selten. Eine Epithelstippung und eine fadenartige Keratitis sind selten und klingen meist schnell wieder ab.

Als Komplikationen können Uveitiden und Sekundärglaukome, die wahrscheinlich durch eine Trabekulitis ausgelöst werden, sowie Vorderkammerblutungen und Netzhautnekrosen auftreten.

Als neurologische Komplikationen sind Hirnnervenlähmungen, besonders des III. (N. oculomotorius), IV (N. trochlearis) und des VI. (N. abducens), recht häufig, welche dann zu Augenmuskelparesen führen können.

Eine Neuritis nervi optici tritt in 1% der Fälle auf. Eine Enzephalitis ist selten und nur bei besonders schweren Verlaufsformen zu beobachten.

Etwa 7% der Patienten leiden nach Abklingen der Symptome unter einer anhaltenden Neuralgie in den ehemals befallenen Bereichen.

Es wird vermutet, dass in den Hornhautinfiltraten das Virus persistiert und antigene Eigenschaften entwickelt, gegen die eine Immunantwort eingeleitet wird. Wie bei der Keratitis nummularis, der Thygeson Keratitis und der prädescemetalen Keratitis, spricht daher auch diese Erkrankung zunächst gut auf Kortikosteroide an. Das häufige Rezidivieren nach Absetzen der Therapie stellt aber auch hier ein zentrales Therapieproblem dar.

Während die Hautläsionen auf systemisches Aciclovir® relativ gut ansprechen, sind die Hornhautläsionen gegenüber lokalen Virustatika meist weitestgehend unempfindlich.

Mit der Gabe von Cyclosporin A Augentropfen wird versucht, die durch eine überschießende Immunantwort bedingten und häufig therapierefraktären Hornhautinfiltrate effektiver zu therapieren und gleichzeitig die Rezidivrate zu senken. Außerdem zeigten Vahlme et al. 1992 [124], dass lokale Cyclosporin A Tropfen beim Herpes simplex Virus I, welches eng

verwandt ist mit dem Herpes Zoster Virus, auch eine eigene virustatische Wirkung entfalten können, indem es die DNA-Produktion des Virus bei der Vermehrung blockiert. Man könnte sich vorstellen, dass dieser Effekt des Cyclosporin A, aufgrund der engen Verwandtschaft der Viren, hier ebenfalls eine Rolle spielt.

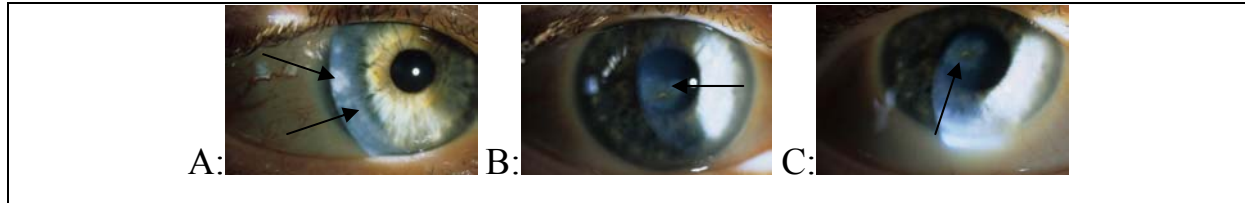

Abbildung 2.6: Varizella-Zoster Keratitis

A: Körniges Hornhautinfiltrat und Narbe im Bereich des Limbus (Pfeile)
B und C: tiefes Hornhautinfiltrat im zentralen Bereich der Hornhaut

2.6. Thygeson Keratitis [16, 17, 19, 44, 49, 57, 68, 70, 83, 115, 121, 125, 131]

Die Keratitis superficialis punctata Thygeson wurde erstmals 1950 beschrieben und ist eine meist beidseitig auftretende chronische Hornhauterkrankung. Ihr Verlauf ist sowohl durch spontane vorübergehende oder absolute Heilung, als auch durch viele Rezidive charakterisiert.

Die Patienten sind meist unter 40 Jahre alt und klagen über Fremdkörpergefühl, verschwommenes Sehen, Photophobie und vermehrten Tränenfluss.

Bei der Spaltlampenuntersuchung beobachtet man multiple punktförmige Hornhautepithelläsionen, die häufig mit subepithelialen Ödemen assoziiert sind.

Die Ätiologie ist nicht genau bekannt. Vermutet wird eine virale Genese [16, 57] mit immunologischen Aspekten, ähnlich der Pathogenese der nummulären Keratitis, der prädescemetalen Keratitis und der Varizella-Zoster Keratitis. In Zusammenhang mit der Erkrankung findet man häufig Störungen des Tränenfilms. Auch der unsachgemäße Gebrauch von Kontaktlinsen, wie zu langes Tragen und ungenügende Reinigung, gilt als Prädisposition für das Entstehen der Thygeson Keratitis.

Die Diagnose wird bisher ausschließlich anhand klinischer Parameter gestellt.

Therapeutisch werden lokale Kortikosteroide eingesetzt. Nach Absetzen der Therapie kommt es allerdings sehr häufig zu Rezidiven. Oft bringen Verbandskontaktlinsen eine Symptombesserung.

Als neuere Therapieoption steht Cyclosporin A zur lokalen Anwendung zur Verfügung. Wahrscheinlich erzeugt eine Viruspersistenz eine überschießende Immunreaktion [16, 57]. Diese Immunreaktion lässt sich durch lokales Cyclosporin A unterdrücken. Da Vahlme et al [124] auch virusstatische Eigenschaften von Cyclosporin A beschrieben haben,

erhofft man sich von dieser Therapie eine verkürzte Behandlungsdauer und eine geringere Rezidivrate.

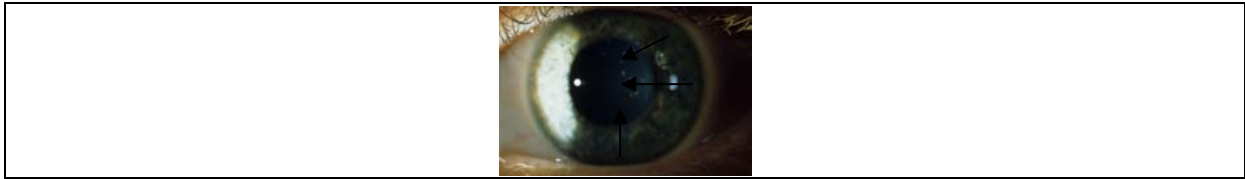


Abbildung 2.7: Thygeson Keratitis
Multiple oberflächliche Hornhauteffloreszenzen (Pfeile)

2.7. Prädescemetale Keratitis [47, 49, 94]

Die prädescemetale Keratitis ist eine Entzündung des stromalen und epithelialen Anteils der Hornhaut. Die Pathogenese ist weitestgehend unbekannt. Man vermutet eine virale Genese durch Viren der Herpesgruppe.

Bei der Spaltlampenuntersuchung findet man zunächst prädescemetale Hornhauttrübungen mit einem stromalen Ödem. Später kommt es zur Vaskularisation der betroffenen Areale und in Folge dessen zu Vernarbungen.

Therapeutisch wird die prädescemetale Keratitis mit lokalen Kortikosteroiden und lokalem Aciclovir® angegangen. Allerdings zeigt die Erkrankung einen langen Verlauf mit der Neigung zu Rezidiven.

Die Genese ist hier wahrscheinlich ähnlich wie bei der nummulären Keratitis, der Thygeson Keratitis und der Varizella-Zoster Keratitis. Es ist also möglich, dass in den Hornhautinfiltraten durch das persistierende Virus antigene Eigenschaften entstehen, die eine überschießende Immunantwort auslösen.

Daher macht der Behandlungsversuch mit lokalem Cyclosporin A zur Unterdrückung der überschießenden Immunreaktion auf die Viruspersistenz durchaus Sinn. Im Hinblick auf eine eventuell virusstatische Eigenschaft des Cyclosporin A [122], könnte sich diese Therapie auch positiv auf den Verlauf und die Rezidivneigung auswirken.

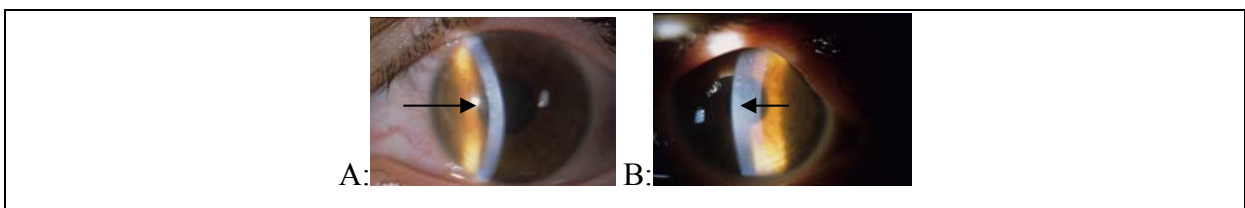


Abbildung 2.8: prädescemetale Keratitis
A und B: Diffuse Trübung der prädescemetalen Hornhaut (Pfeile)

2.8. Ulcus rodens Mooren [13, 42, 49, 70, 77, 91, 94, 96, 106, 132]

Diese oft zu Erblindung führende, aber seltene Erkrankung im Erwachsenenalter imponiert als äußerst schmerzhaft, oberflächlich ulzerierende, später nekrotisierend-granulomatöse und selten perforierende Hornhautentzündung. Klinisch unterscheidet man zunächst eine benigne von einer malignen Form des Ulcus rodens Mooren. Die benigne Form tritt meist einseitig und bei älteren Menschen auf. Für gewöhnlich spricht sie gut auf die Therapie an. Die maligne Form ist rapid progressiv fortschreitend und tritt meist beidseits bei überwiegend jüngeren Menschen auf. Diese Form ist therapeutisch fast nicht zu beeinflussen.

Anfängliche Limbusrandinfiltrationen und –ulzerationen dehnen sich zunächst zirkulär in die Hornhautperipherie, dann nach zentral zum Hornhautzentrum und schließlich in Richtung Sklera aus. Der Prozess ist auf Epithel und Stroma begrenzt. Die oberflächlichen Hornhautschichten schmelzen ein, die tiefen Hornhautschichten sind stark vaskularisiert. Beim Fortschreiten des Ulcus werden die oberflächlichen Hornhautschichten unterminiert und es kommt zur Gefäßneubildung.

Die Patienten klagen über Rötung, vermehrtem Tränenfluss, Photophobie, aber vor allem über heftige Schmerzen. Häufig ist die Sehschärfe eingeschränkt. Am Ende der Erkrankung resultiert meist eine narbige, vaskularisierte Hornhaut, deren Dicke auf weniger als die Hälfte reduziert ist. Komplikationen sind Iritiden, Hypopyone, Glaukome und Katarakte. Auch Perforationen sind häufig, da bereits Mikrotraumen ausreichen um die ausgedünnte Hornhaut zu verletzen.

Die Prognose ist besonders bei der malignen Form schlecht. Hier schreitet der Prozess meist bis zur vollständigen Zerstörung der Hornhaut fort. Bindegewebe und Epithel ersetzen mit erheblicher Narbenbildung das vordere Hornhautparenchym.

Die Ursache ist wahrscheinlich autoimmunologisch bedingt, da man Antikörper gegen die Basalmembran des Hornhautepithels nachweisen kann. Darüber hinaus findet sich oft in der den Hornhautprozess umgebenden Bindehaut eine dichte Infiltration mit Plasmazellen, Mastzellen und eosinophilen Granulozyten, die mit ihren proteolytischen Enzymen die Bindehaut in den Entzündungsprozess mit einbeziehen. Im Bereich des ulzerierenden Prozesses finden sich zahlreiche aktivierte neutrophile Granulozyten. Systemisch findet man bei den Patienten eine erniedrigte Anzahl von T-Suppressorzellen im Vergleich zur Anzahl von T-Helferzellen. Diese unregulierten T-Helferzellen können eine vermehrte Produktion von Autoantikörpern induzieren. Daraus resultiert eine Ablagerung von Immunkomplexen in der Hornhaut, was zur Einwanderung der Entzündungszellen führt und das wiederum zur

Freisetzung von Proteasen und Kollagenasen. Diese Reaktion führt dann zur Ulzeration der Hornhaut.

Superinfektionen mit Herpes simplex und zoster Viren, Treponema pallidum, Mykobakteriae tuberculosis und Hepatitis C Virus sind häufig.

Therapeutisch wurden bislang Kortikosteroide, epithelialisierende Salben, Antibiotika bei Superinfektionen und Immunsuppressiva (Cyclophosphamid, Methotrexat, Azathioprine und Cyclosporin A) angewendet. Cyclosporin A lokal angewendet ist hier aufgrund der entstehenden Stromaveränderungen und Vaskularisationen der Hornhaut welche zu einer verminderten Penetration des Medikamentes führt nur schwach wirksam, so dass ein ausreichend hoher CSA-Spiegel durch ausschließlich lokal angewandtes Cyclosporin A wohl nur schlecht erreicht wird. Daher wird bei diesem Krankheitsbild Cyclosporin A (Sandimmun®) oft auch systemisch verabreicht. Die Dosis des systemisch angewandten Cyclosporin A (Sandimmun®) muß individuell eingestellt werden, so dass ein therapeutischer Spiegel im EDTA-Blut von 15µg/ml erreicht wird.

Bei Perforation wird das Ulcus rodens Mooren mit Bindehautdeckung und Keratoplastik versorgt.

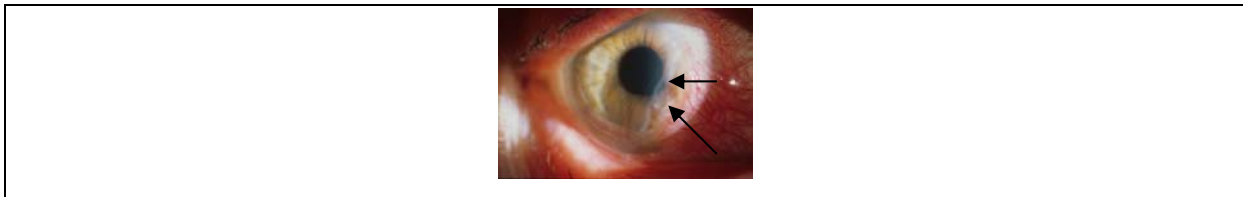


Abbildung 2.9: Ulcus rodens Mooren
Stromaeinschmelzung mit reaktiver Konjunktivalisation am medialen Limbus bei stark geröteter Konjunktiva (Pfeile)

2.9. Marginale Hornhautdegeneration, M. Terrien [49, 70, 94]

Der Morbus Terrien ist eine seltene Hornhautdegeneration. Die Ätiologie ist nicht genau bekannt, vermutet werden entzündliche, degenerative oder immunologische Prozesse.

Im Verlauf der Erkrankung kommt es zunächst zu milden, punktuellen subepithelialen und/oder stromalen Hornhauttrübungen in der Hornhautperipherie. Daraufhin bildet sich dort eine ringförmige, rinnenartige Vertiefung mit Lipidablagerungen, die stets mit Epithel ausgekleidet ist. Zunächst ist meist nur die obere oder untere Hornhautperipherie betroffen. Während eines langsam progredienten Verlaufs, der durchaus mehrere Jahrzehnte dauern kann, kommt es zu Verdünnungen und narbigen Veränderungen im Bereich der Bowman-Membran und des Hornhautstromas. Dadurch kommt es zu astigmatischen Verzerrungen, die im späteren Verlauf das Sehvermögen beeinflussen können. In die Verdünnungen wachsen bei ca. 20% der Patienten Bindehautbrücken als atypisch gelegenes Pseudopterygium ein.

Das Hornhautepithel bleibt typischerweise intakt. Gelegentlich können auch, besonders bei jüngeren Patienten, Perforationen der Hornhaut auftreten. Die Erkrankung verursacht meist keine Schmerzen. Bei einem Teil der ebenfalls häufig jüngeren Patienten werden aber auch schmerzhaft, entzündliche Episoden, eine Episkleritis oder Skleritis beobachtet.

Histologisch zeigt sich eine fibrilläre Degeneration von subepitheliale und perivaskulärem Bindegewebe. Elektronenmikroskopisch kann man in Phagozyten inkorporiertes, stromales Gewebe erkennen.

Der Morbus Terrien tritt häufiger bei Männern als bei Frauen auf. Er ist eine Erkrankung des mittleren Alters. In 86% der Fälle sind beide Augen betroffen. Es dauert häufig über zwanzig Jahre, bevor die Patienten Symptome entwickeln. Das erste Symptom ist meist eine Sehstörung im Sinne von „verschwommen Sehen“, ausgelöst durch den entstehenden irregulären Astigmatismus.

Eine wirksame kausale Therapie ist zurzeit nicht bekannt. Der entstehende Astigmatismus wird mit Brillengläsern oder harten Kontaktlinsen versorgt. Eine extreme Verdünnung der Hornhaut mit Perforationsgefahr oder eine bereits perforierte Hornhaut wird mit einer lamellierenden Keratoplastik behandelt. Eine medikamentöse Therapie mit Cyclosporin A Augentropfen kann während einer entzündlichen Episode der Erkrankung sinnvoll sein, wenn man bedenkt, dass die Entzündung eventuell die Folge einer überschießenden immunologischen Reaktion im Rahmen der Erkrankung ist.

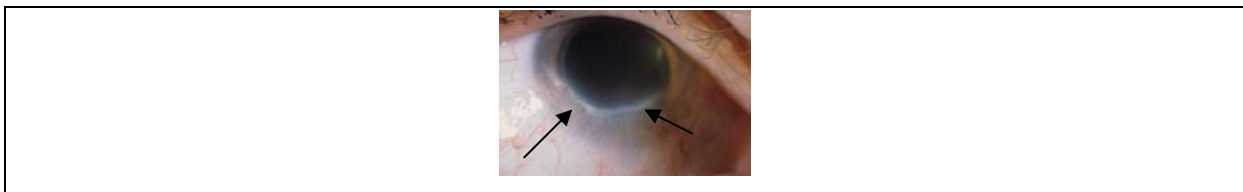


Abbildung 2.10: M. Terrien
Lipidablagerungen im Bereich des kaudalen Limbus mit narbigen Veränderungen,
Ausdünnungen und Gefäßeinsprossung (Pfeile)

2.10. Augenbeteiligung bei rheumatischen Erkrankungen [37, 49, 70, 94]

Bei rheumatischen Erkrankungen handelt es sich um ein systemisches autoimmunes Krankheitsgeschehen. Eine Beteiligung der Augen ist sehr häufig. Fast 30% der Patienten mit rheumatischen Erkrankungen, wie z. B. rheumatoider Arthritis, Vaskulitiden und Kollagenosen, bekommen im Laufe ihrer Erkrankung eine Keratokonjunktivitis sicca, das sogenannte trockene Auge. Weitere ophthalmologische Komplikationen sind die Skleritis und die Episkleritis. Ursache für die Autoimmunreaktion ist das Auftreten von autoreaktiven B-Lymphozyten und zytotoxischen T-Lymphozyten. Im symptomfreien Zustand sind zwar autoreaktive Zellklone vorhanden, denen jedoch keine Hilfe durch T-Helferzellen gewährt

wird, so dass sie nicht aktiv werden können. Verschiedene Mechanismen ermöglichen allerdings die Aktivierung der T-Helferzellen und somit die Symptomentstehung:

1. So genannte Kontrasuppressor-T-Zellen unterlaufen die T-Suppressorzellen und bewirken eine Aktivierung der T-Helferzellen.
2. Die Expression eines Autoantigens mit einem HLA-Antigen auf Monozyten führt ebenfalls zur Aktivierung der T-Helferzellen.
3. Ein toleriertes Autoantigen kann durch Konjugation mit einem bakteriellen Antigen oder einer chemischen Substanz die T-Helferzellen aktivieren (molekulares Mimikry)
4. Viren können direkt B-Zellen und zytotoxische T-Zellen aktivieren.

Bei den Patienten ist eine verminderte Tränenproduktion zu beobachten. Die Tränenflüssigkeit ist in ihrer Zusammensetzung minderwertig. Die Patienten leiden unter einer chronischen Blepharokeratokonjunktivitis. Aufgrund des inadäquaten Tränenfilms werden bakterielle Infektionen der Kornea begünstigt und können schlimmstenfalls zu Ulzerationen führen.

Neben den bakteriellen Ulzera werden nach langer systemischer und lokaler Steroidtherapie auch sterile Ulzera beobachtet. Man findet gelegentlich auch Hornhauttrübungen mit Vaskularisationen, welche bevorzugt in Limbusnähe entstehen.

Untersucht man histologisch die Bindehaut des beteiligten Auges, so findet man Ansammlungen von Lymphozyten und Makrophagen.

Die Augenerkrankungen werden aufgrund der autoimmunen Genese immunsuppressiv zunächst mit topischen Kortikosteroiden angegangen. Cyclosporin A Augentropfen stellen aufgrund der immunsupprimierenden Wirkung, besonders durch die gezielte Wirkung auf T-Lymphozyten, eine Alternative zu den Kortikosteroiden dar.

Bei starken Ulzerationen kann eine Keratoplastik indiziert sein. Des Weiteren sollte die systemische Therapie der rheumatischen Grunderkrankung intensiviert werden. Oft bessern sich die okulären Symptome allerdings selbst dadurch nicht, sondern sind weiter progredient.

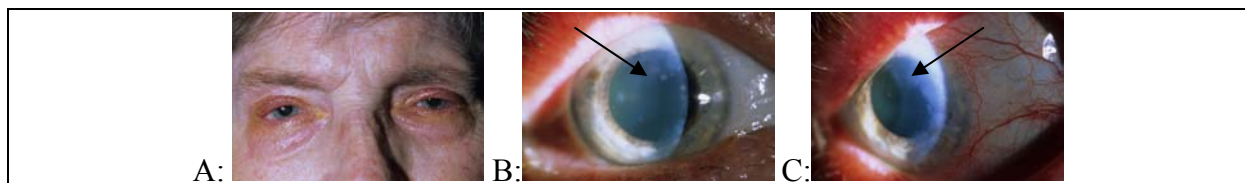


Abbildung 2.11: Augenbeteiligung bei rheumatischer Erkrankung

A: Stark gerötete und verdickte Lidkanten

B: Oberflächliche punktförmige Hornhautläsionen (Pfeil)

C: Milchig-trübe Ablagerungen im Limbusbereich mit konjunktivaler Gefäßeinsprossung (Pfeil)

3. Therapieoptionen [46, 51]

Den in Kapitel 2. beschriebenen Erkrankungen ist stets eine immunologische Komponente in der Genese gemeinsam. Typisch für eine Immunreaktionen auf Viren, wie z.B. bei der Varizella-Zoster Keratitis, einer Autoimmunerkrankung, wie bei den rheumatischen Erkrankungen, oder eine gestörte Immunantwort, wie bei der Blepharokeratokonjunktivitis atopica, sind langwierige Krankheitsverläufe und häufige Rezidive.

Therapieziel ist es, die fehlgesteuerte Immunreaktion, zu unterdrücken. Das vorrangige Immunsuppressivum, das in der Augenheilkunde bei den oben beschriebenen Erkrankungen eingesetzt wird, sind lokale Kortikosteroide. Das Ansprechen der Symptome auf diese Therapie ist meist auch sehr gut. Problematisch sind allerdings das Auftreten von Rezidiven bei Dosisreduktion und die bekannten schweren Nebenwirkungen.

Neben der immunsuppressiven Therapie spielen ansonsten Antibiotika, Tränenersatzmittel und die mechanische Lidkantenpflege eine Rolle.

Bei den Erkrankungen sollte die Therapie möglichst lokal angewandt werden. Nur in sehr schwierigen Fällen, wie z.B. bei Augenerkrankungen aus dem rheumatischen Formenkreis oder beim Ulcus rodens Mooren, kann man die Medikamente systemisch verabreichen, um einen höheren Wirkstoffspiegel im Blut zu erreichen.

Zur medikamentösen Supprimierung des Immunsystems werden bislang drei Wirkstoffgruppen eingesetzt.

1. Kortikosteroide
2. zytotoxische Medikamente mit den Hauptvertretern Cyclophosphamid und Azathioprin
3. Pilz- und Bakterienwirkstoffe, wie Cyclosporin A, Takrolimus (FK 506) und Rapamycin (Sirolimus)

3.1. Kortikosteroide [42, 43, 46, 48, 51, 55, 129, 131]

Kortikosteroide sind effektive anti-inflammatorische Agenzien, die man nutzt, um schädigende Wirkungen von Immunantworten bei autoimmunen oder allergischen Reaktionen zu unterdrücken. Außerdem verwendet man sie zur Suppression der Immunantwort bei Transplantatabstoßung. Kortikosteroide sind pharmakologische Abkömmlinge der Glucokortikoidfamilie der Steroidhormone, die in der Nebennierenrinde gebildet werden.

Das Grundgerüst besteht aus einem Cyclopentanhydrophenanthren (Gonan), einer Verbindung mit drei Sechseringen und einem Fünfering. Die Ringe werden mit A, B, C und D bezeichnet. Sie enthalten 18-30 C-Atome, die fortlaufend nummeriert werden.

Das Ringsystem ist perhydriert, das heißt, es ist vollständig abgesättigt. Die C-Atome 10 und 13 tragen je eine Methylgruppe, die eine Aromatisierung des Ringsystems mit Entwicklung zu Kokarzinogenen verhindert. Vom Gonangerüst leiten sich zahlreiche natürliche und synthetische Kortikosteroide ab.

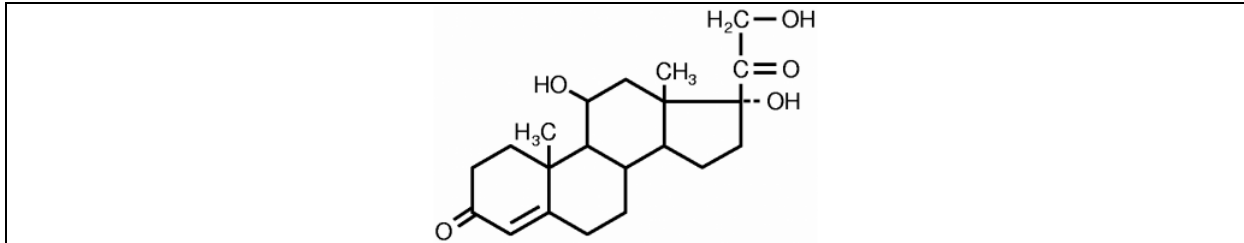


Abbildung 3.1: Gonangerüst
(aus: Pschyrembel 258. Ausgabe)

Obwohl die Kortikosteroide in ihren biologischen Eigenschaften und in ihrer Wirksamkeit sehr verschieden sein können, unterscheiden sie sich hinsichtlich ihrer Struktur nur geringfügig. Die unterschiedlichen Eigenschaften werden durch Länge und Art der Seitenketten sowie durch Einführung funktioneller Gruppen bzw. Doppelbindungen in das Grundgerüst verursacht.

Am häufigsten wird Prednison verwendet, welches ein synthetisches Analogon des natürlichen Adrenokortikosteroids Cortisol ist. Durch Einführung einer 1,2-Doppelbindung im Ring A erhöht sich die entzündungshemmende Wirkung um das Vierfache.

3.1.1. Wirkmechanismus

Kortikosteroide wirken durch intrazelluläre Rezeptoren, die in fast jeder Körperzelle zu finden sind. Als fettlösliche Hormone diffundieren sie durch die Zellmembran und binden an einen Komplex aus Rezeptoren und Hitzeschockproteinen (Hsp 90).

Dieser neu entstandene Komplex dringt nun in den Zellkern ein und heftet sich dort an DNA-Sequenzen bestimmter Promoterregionen. Dadurch wird nun die Transkription von spezifischen Genen beeinflusst.

Steroide nehmen Einfluss auf ungefähr 1% des gesamten Genoms. Die Transkription dieser Gene kann durch den Einfluss der Steroide sowohl gehemmt als auch induziert werden.

Bedenkt man die große Anzahl von Genen, die durch Steroide auf unterschiedliche Art beeinflusst werden, ist es nicht verwunderlich, dass die pharmakologischen Effekte von Kortikosteroiden sehr komplex sind. Gewünschte Wirkungen, da entzündungshemmend, sind, dass sie die Synthese eines Hemmproteins (Lipocortin) der Phospholipase A2 induzieren. Dieses Protein blockiert die Freisetzung von Arachidonsäure, der Ausgangssubstanz für

verschiedene Entzündungsmediatoren wie Cytokine, Prostaglandine, Leukotriene und Stickoxide. Weitere Mediatoren wie Interleukin I und II und Makrophagen-MIF werden ebenfalls reduziert. Auch hemmen sie die Migration der Entzündungszellen aus den Blutgefäßen zum Ort der Entzündung (Leukodiapedese), indem sie die Expression von Adhäsionsmolekülen reduzieren. Außerdem induzieren sie eine vermehrte Apoptose von Leukozyten (besonders eosinophilen Granulozyten) und Lymphozyten.

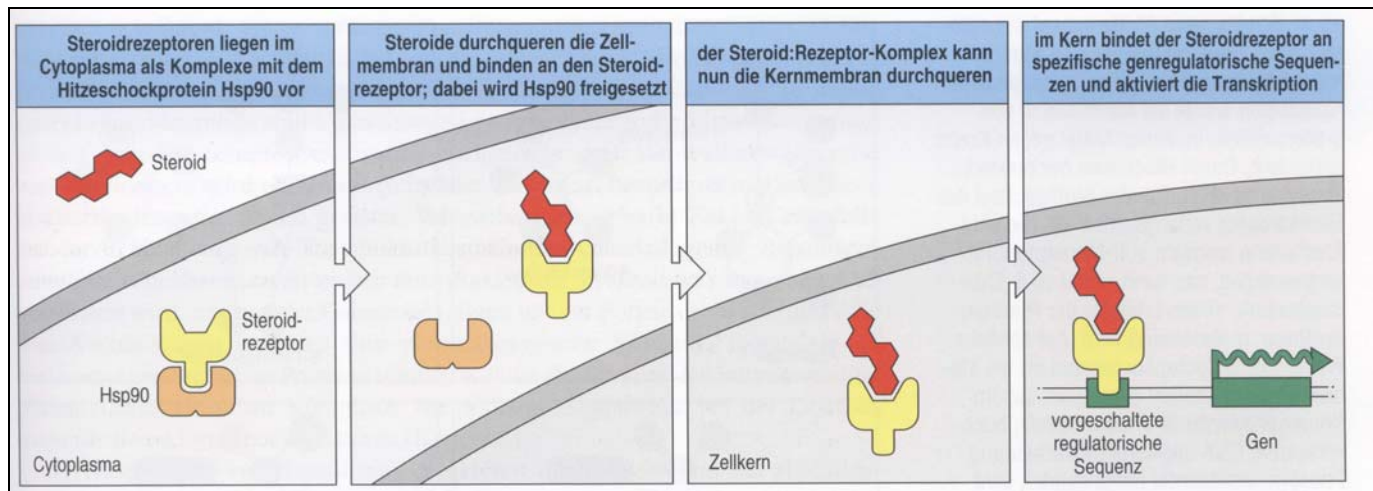


Abbildung 3.2: Mechanismen der Steroidwirkung
(aus Immunologie, C. Janeway und P. Travers, Spektrum Verlag)

3.1.2. Nebenwirkungen

Neben den nützlichen Effekten auf das Immunsystem gibt es sehr viele unerwünschte Wirkungen, wie vermehrte Wassereinlagerung, Gewichtszunahme, Stammfettsucht, erhöhter Blutzuckerspiegel, Wachstumsstörungen, Osteoporose (Vitamin D Antagonismus), Hypertonie, Abnahme der Hautdicke („Kortisonhaut“), erhöhte Infektanfälligkeit, Striae rubrae distensae, Muskelschwäche, Elektrolytverluste, Thrombozytose, Lymphozytopenie Nebennierenrindeninsuffizienz und Magen-Darm Ulcera (Verminderung der Prostaglandinsynthese).

Bei systemischer und lokaler Anwendung am Auge steht die Entstehung von Glaukomen, Katarakten, Sekundärinfektionen und Sicca-Symptomatik im Vordergrund. Die Sekundärinfektionen entstehen durch lokale Immunsuppression. Die Sicca-Symptomatik ist besonders bei der Therapie der nummulären Keratitis zu beobachten. Die genaue Pathogenese ist hier nicht bekannt. Trauzettel-Klosinski et al [123] postulierten, dass die auslösenden Adenoviren nicht nur Bindehaut und Hornhaut schädigen, sondern auch die Becherzellen, die akzessorischen Tränendrüsen und die Tränendrüse selbst. Diese Schäden werden meist durch Regeneration kompensiert. Die Kortikosteroide üben allerdings einen negativen Einfluss auf die Immunabwehr und damit auf die Regeneration aus, so dass bei der Tränenfilmproduktion

relevante Dauerschäden verbleiben. Diese Pathogenese ist prinzipiell bei allen viral bedingten Erkrankungen denkbar.

Unerfreulich sind auch viele Interaktionen mit anderen Medikamenten, die zum Teil häufig zur Anwendung kommen, wie z.B. mit NSAID (erhöhtes Risiko gastrointestinaler Ulzera), Digitalis (Wirkverstärkung), oralen Antidiabetika (verminderte Blutzuckersenkung), ACE-Hemmern (Blutbildveränderungen) und oralen Antikoagulantien (abgeschwächte Antikoagulantienwirkung).

Aufgrund dieser unerwünschten Wirkungen der Kortikosteroide wäre eine alternative Therapie mit der gleichen antiphlogistischen und immunsuppressiven Wirkung aber mit weniger bedenklichen Nebenwirkungen sehr wünschenswert.

3.2. Zytotoxische Medikamente [46, 51]

Azathioprin (Imurek[®]) und Cyclophosphamid (Endoxan[®]) sind die Hauptvertreter der zytotoxischen Medikamente. Beide nehmen Einfluss auf die DNA-Synthese der Zellen. Sie haben daher die größte pharmakologische Wirksamkeit auf sich teilende Gewebe. Sie wurden ursprünglich nur für die Krebstherapie entwickelt, bis man ihre zytotoxische Wirkung auf sich teilende Lymphozyten, im Besonderen auf T-Lymphozyten, und daher auch ihre immunsuppressive Wirkung entdeckte. Es wird hauptsächlich die zelluläre Immunantwort gehemmt.

Der Einsatz dieser Pharmaka ist durch ihre hohen Nebenwirkungen limitiert. Bekannt sind erhöhte Infektanfälligkeit, Anämien, Leukopenien, Thrombozytopenien, Schädigungen des Darmepithels, Alopezie und Schädigung bzw. Tötung des Fetus.

Zytotoxische Medikamente werden in hohen Dosen eingesetzt, um alle immunologischen Zellen bei Patienten zu eliminieren, die eine Knochenmarkstransplantation erhalten, oder in niedrigeren Dosen in Kombination mit Kortikosteroiden, um unerwünschte Immunantworten zu unterdrücken. Sie werden ebenfalls hochdosiert bei malignen Grunderkrankungen eingesetzt, um Tumorzellen irreversibel zu schädigen. Sie stehen nur für die systemische Verwendung zur Verfügung.

3.3. Cyclosporin A [1, 2, 3, 14, 15, 16, 18, 21, 23, 25, 29, 35, 42, 45, 46, 47, 48, 51, 52, 53, 54, 59, 63, 65, 72, 75, 76, 85, 86, 91, 95, 97, 98, 103, 104, 107, 113, 114, 116, 119, 120, 122, 124, 129, 130]

Sowohl Kortikosteroide als auch die zytotoxischen Medikamente haben erhebliche Nachteile bezüglich ihrer ausgeprägten Nebenwirkungen und Anwendungsform. Eine bedeutende

Alternative stellen die ebenfalls immunsuppressiv wirksamen Pilz- und Bakterienwirkstoffe dar. Sie sind weniger toxisch bzw. lösen weniger unerwünschte Nebenwirkungen aus und stehen sowohl für die lokale als auch für die systemische Anwendung zur Verfügung..

Die wichtigsten Stoffe sind das Cyclosporin A (Sandimmun®), FK 506 (Tacrolimus, Prograf®), Pimecrolimus (Elidel®) und Rapamycin (Sirolimus, Rapamune®). Diese Stoffe werden hauptsächlich in der Transplantationsmedizin eingesetzt. Weitere Anwendungsgebiete, besonders für die lokale Anwendung, finden sich in der Augenheilkunde und in der Dermatologie.

In norwegischen Bodenproben wurden 1969 in einem Schweizer Pharmaunternehmen diverse Pilzstämme isoliert, um in verschiedenen Tests auf die Bildung von antibiotischen oder antimykotischen Substanzen untersucht zu werden. Einer davon war *Tolypocladium inflatum*, der zwar keine Wirkung gegen Bakterien aufwies, jedoch andere Pilze in ihrem Wachstum hemmte und bei ihnen eine ganz besondere Art der Verzweigung (Ramifizierung) induzierte. Daraufhin folgte eine aufwendige chemische Analyse der aktiven Substanz, des Cyclosporin A.

Als Antibiotikum nicht interessant, stellte sich jedoch heraus, dass Cyclosporin die Abwehrreaktion des körpereigenen Immunsystems unterdrückt. Die erfolgreiche Immunsuppression mit Cyclosporin A geschieht über eine reversible Hemmung der T-Zell-vermittelten Allo- und Autoimmunantwort. Da es nicht alle Zellen des Immunsystems in gleichem Maße hemmt, ist dem Immunsystem die Bekämpfung pathogener Erreger durch eine unspezifische Immunantwort mit Granulozyten, Monozyten und Makrophagen nach wie vor möglich.

Cyclosporin A ist ein sehr lipophiles cyclisches Peptid aus 11 Aminosäuren und daher praktisch nicht wasserlöslich. Es ist aber löslich in organischen Lösungsmitteln und in fetten Ölen. Ölige Cyclosporin A Augentropfen werden vom Patienten besser toleriert als wässrige Dispersionen. Als ölige Grundlagen sind neben Erdnussöl beispielsweise Maiskeimöl, mittelkettige Triglyceride, Rizinusöl und Olivenöl beschrieben.

3.3.1. Wirkmechanismus

Der pharmakologische Effekt entsteht durch die Bindung an intrazelluläre Proteine, die so genannten Immunophilinen. Cyclosporin bildet einen Komplex mit ihnen und beeinflusst so einen Signalweg, der entscheidend ist für die klonale Vermehrung der Lymphozyten.

Der genaue Mechanismus ist heute recht gut bekannt. Cyclosporin A bindet an

Cyclophiline. Diese Immunophiline sind Peptidyl-Prolyl cis-trans Isomerasen, dessen Isomeraseaktivität jedoch nicht für die Immunsuppression relevant ist, sondern der Immunophilin-Cyclosporin Komplex, welcher an die Kalzium-aktivierte Phosphatase Calcineurin bindet und sie hemmt. Calcineurin wird in T-Lymphozyten aktiviert, wenn der intrazelluläre Calciumspiegel nach T-Zell-Rezeptor-Bindung steigt. Im aktivierten Zustand dephosphoryliert es Transkriptionsfaktoren (NFATc) im Cytoplasma des T-Lymphozyten. Im phosphoryliertem Zustand wandern die NFATc-Faktoren zum Zellkern, wo sie Komplexe bilden mit dem Transkriptionsfaktor AP-1, und induzieren die Transkription der Gene für IL-2, CD40 und Fas-Liganden. IL-2 ist zuständig für die Proliferation von T-Lymphozyten. CD40 triggert die B-Lymphozyten-Stimulation. Fas gehört zu der TNF-Rezeptorfamilie. Es ist auf bestimmten Zellen exprimiert und macht sie anfällig für den Angriff von Zellen, die Fas-Liganden exprimieren, wie der T- Lymphozyt. Die Bindung von Fas-Liganden an Fas-Rezeptoren triggert die Apoptose der Fas-Rezeptor tragenden Zelle. Dieser Weg wird von Cyclosporin A gehemmt und damit die Expansion von aktivierten T-Lymphozyten. Calcineurin befindet sich auch in anderen Zellen, aber in anderem Ausmaße, so dass T-Lymphozyten besonders empfänglich sind für die inhibitorische Wirkung von Cyclosporin A. Neben dem oben beschriebenen Hauptweg hat Cyclosporin A auch andere immunologische Effekte. In T-Lymphozyten reduziert es außerdem die Expression von IL-3, IL-4 und GM-CSF. Bei den B-Lymphozyten hemmt es die Proliferation als sekundäre Reaktion auf die reduzierte Cytokin-Produktion der T-Lymphozyten.

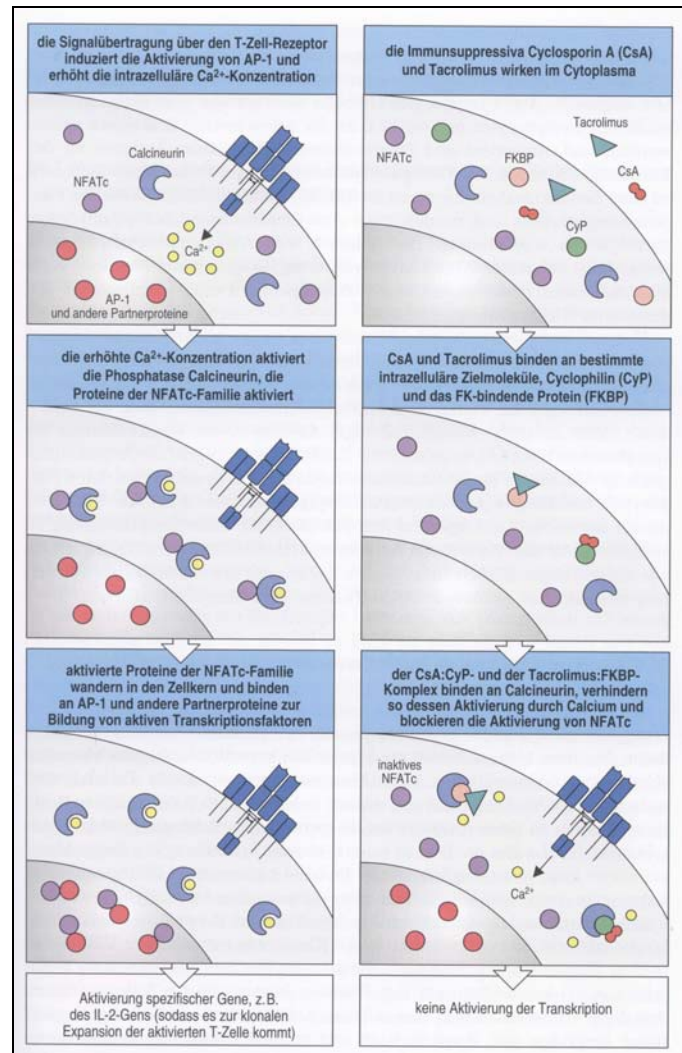


Abbildung 3.3: Mechanismen der Wirkung von Cyclosporin A und Tacrolimus (aus Immunologie, C. Janeway und P. Travers, Spektrum Verlag)

3.3.2. Pharmazeutische Aspekte

Die in der Augenklinik angewandten Cyclosporin A Augentropfen enthalten Cyclosporin A und Erdnussöl im Verhältnis 0,5 bzw. 1 bzw. 2:100. 1g enthält 20 mg Cyclosporin A. Das Abfüllen der Lösungen erfolgt unter sterilen Bedingungen. Eine Konservierung rezepturmäßig hergestellter öliger Augentropfen wird aus Verträglichkeitsgründen nicht empfohlen. Daher sind die Tropfen nach Anbruch innerhalb von 10 Tagen zu verbrauchen. Eine Lagerung im Kühlschrank zu mikrobiellen und chemischen Stabilisierung ist durchaus sinnvoll.

3.3.2. Pharmakokinetik

Bei lokaler Applikation am Auge wird Cyclosporin hauptsächlich von der Cornea absorbiert. Dort lagert es sich in den unterschiedlichen Schichten in Abhängigkeit von deren Zelldichte an. Nach Aufnahme befindet sich 60% im Epithel, 30% im Stroma und 11% im Endothel der

Hornhaut. Enzyme der Familie der Cytochrome P-450 sind ubiquitär im Körper vorhanden. Die Bedeutung der extrahepatischen CYP 450 ist allerdings nicht genau bekannt. Man geht aber trotzdem davon aus, dass Cyclosporin auch im vorderen Augenabschnitt metabolisiert wird, da Metabolite dort nachweisbar sind. Durch die High-Performance-Liquid-Chromatography Electrospray-Massenspektrometrie (HPLC-ES-MS), ein Verfahren zum Nachweis von Cyclosporin A Metaboliten [3], konnte gezeigt werden, dass nach Tropfenapplikation der Cyclosporin A Spiegel in der Vorderkammer geringer ist als bei systemischer Applikation, der Metabolitenspiegel jedoch ähnlich hoch ist, wie bei systemischer Applikation. Die immunsuppressive Potenz der Metaboliten im Einzelnen ist relativ gering, daher wird ein synergistischer Effekt aller Metaboliten vermutet.

Maximale Plasmakonzentrationen werden bei systemischer Gabe nach ein bis sechs Stunden erreicht. Aufgrund der geringen Penetration lokal applizierter Tropfen lässt sich ein systemischer Plasmaspiegel nur mit aufwendigen Messmethoden messen und liegt deutlich unter dem des systemisch verabreichten Cyclosporin A. Dies erklärt auch das bisherige Fehlen der schweren Nebenwirkung bei lokaler Anwendung, daher wird trotz des geringen Cyclosporin A Spiegels am Auge eine lokale Anwendung von Cyclosporin A bevorzugt und nur wenn die Immunsuppression dann noch ungenügend ist, therapiert man mit systemischem Cyclosporin A, wie zum Beispiel bei Risiko-Keratoplastiken.

Die Absorption von oral verabreichtem Cyclosporin A erfolgt im Dünndarm. Die orale Bioverfügbarkeit liegt zwischen 20 und 50%. Sie wird beeinflusst von der Zusammensetzung der Galle, Cholestase, Obstipation, Hypermotilität des Gastrointestinaltraktes, Steatorrhoe und exokriner Pankreasinsuffizienz. Ein normaler Low-density Lipoproteinspiegel, Einnahme von CSA in Verbindung mit Nahrung und eine lange Therapiedauer erhöhen die Absorption. Nach der Bindung von Cyclosporin an Lipoproteine und Chylomikronen, lagert sich der Großteil (30%) in der Leber ab, gefolgt von Pankreas, Fettgewebe, Blut, Herz, Lunge, Niere sowie Nerven- und Muskelgewebe.

In der Leber wird Cyclosporin von Cytochrom P-450 Enzymen der CYP 3 A Reihe zu Metaboliten mit höherer Polarität konvertiert. Dies geschieht durch Hydroxylierung und Demethylierung. Der Cyclosporin Spiegel kann daher durch Medikamente, die ebenfalls von Cytochrom P-450 Enzymen metabolisiert werden, stark beeinflusst werden. Die Metabolite im Einzelnen haben eine geringere immunsuppressive Wirkung, es scheint aber ein synergistischer Effekt zwischen den verschiedenen Metaboliten vorzuliegen.

Die Eliminationsdauer variiert sehr stark. Die Clearance liegt zwischen 2 und 32 ml/Min pro Kilogramm Körpergewicht. Bei Kindern ist die Clearance um 40% erhöht, daher benötigen

sie höher frequentierte und größere Dosen. Bei älteren Patienten ist sie herabgesetzt, genau wie bei Patienten mit erniedrigten Blutfettwerten und Leberinsuffizienz.

Die Elimination erfolgt zu 90% über die Galle und zu 6% über die Niere. Niereninsuffizienz hat daher kaum Einfluss auf die Eliminationsrate von Cyclosporin.

3.3.4. Nebenwirkungen

Die Nebenwirkungen der Therapie mit Cyclosporin A sind im Allgemeinen dosisabhängig und sprechen meist auf eine Dosisreduktion an. Da bei Transplantationspatienten höhere systemische Dosen benötigt werden, treten dort Nebenwirkungen häufiger und ausgeprägter auf, als beispielsweise bei Patienten, die Cyclosporin A lokal anwenden.

Zur Therapieüberwachung wird der Cyclosporin A Spiegel im EDTA-Blut bestimmt.

Bei systemischen Dosierungen im therapeutischen Bereich tritt als unerwünschte Wirkung eine reversible Nierenfunktionsstörung durch eine renale Vasokonstriktion auf, die mit erhöhtem Kreatinin- und Harnstoffspiegeln einhergeht. Die Nephrotoxizität ist besonders bei Vorschädigung der Niere zu beachten, da Cyclosporin A in Kombination mit anderen nephrotoxischen Medikamenten (z.B. Aminoglykoside, Diclofenac, Analgetika) akut nierenschädigend ist.

Als weitere unerwünschte Wirkungen von systemisch angewandten Cyclosporin A wurden bisher Hepatotoxizität, messbar am Anstieg von Bilirubin und Leberenzymen, Neurotoxizität, die mit Tremor, Parästhesien, Kopfschmerzen und Krampfanfällen einhergehen kann, arterielle Hypertonie, Gingivahypertrophie sowie Hypertrichose beobachtet. Selten wurden auch Ödeme, Hyperkaliämie und ischämische Netzhautveränderungen mit retinalen Mikroinfarkten beschrieben. Auch Malignome (im Besonderen Bindehautkarzinome) und lymphoproliferative Störungen und Malignome wurden beobachtet.

Bei lokaler Anwendung am Auge wurde bislang über ein individuell unterschiedlich stark empfundenenes Brennen und Fremdkörpergefühl, konjunktivalen Irritationen sowie einer leichten Keratitis superficialis punctata berichtet. Da bei lokaler Anwendung von Cyclosporin A keine systemisch wirksamen Spiegel nachgewiesen werden konnten, wurden die schweren systemischen Nebenwirkungen bislang dort nicht beobachtet.

3.3.5. Anwendungsgebiete

Cyclosporin wird bisweilen verwendet zur Immunsuppression nach Organ- oder Knochenmarktransplantationen, um Abstoßungsreaktionen zu verhindern. So hat sich nach Einführung von systemischen Cyclosporin A die Erfolgsquote von Organtransplantationen,

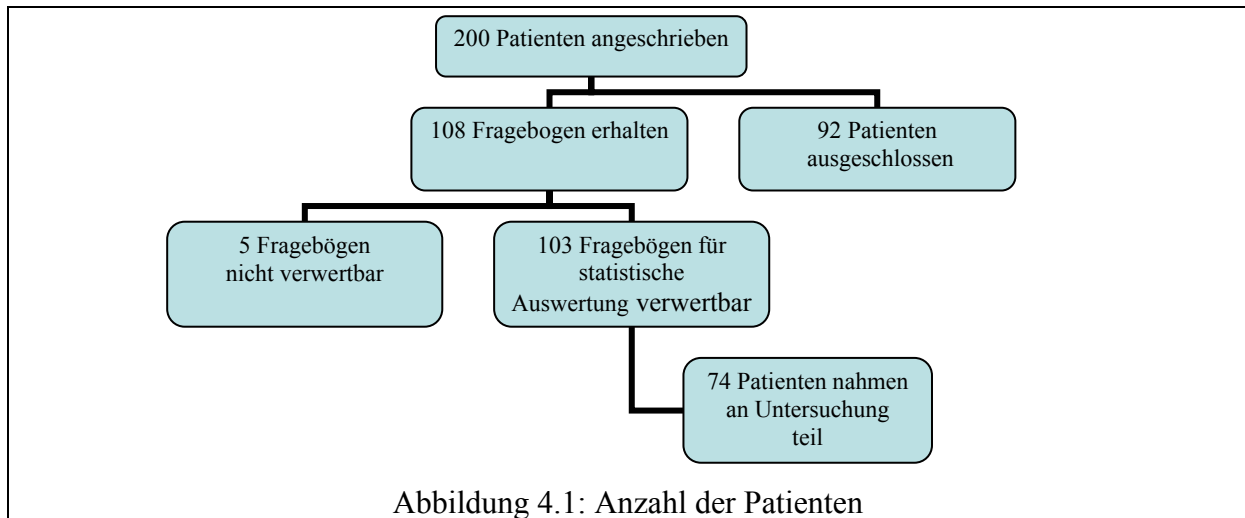
im Besonderen Nierentransplantationen, deutlich gebessert. Cyclosporin A ist allerdings nur in der Prävention einer Abstoßungsreaktion effektiv, aber zur Therapie einer akuten Abstoßung nicht geeignet.

Des Weiteren verwendet man systemisches Cyclosporin A bei schweren therapieresistenten Uveitiden mit Erblindungsgefahr, nach Keratoplastik, bei schwerster Psoriasis, bei steroidresistentem nephrotischen Syndrom glomerulärer Genese und als Therapeutikum bei autoimmun bedingten Erkrankungen (Kollagenosen, Vaskulitiden).

Cyclosporin A ist für die lokale Anwendung noch nicht zugelassen, es wird aber versuchsweise in der Augenheilkunde als Augentropfen bei therapieresistenten, chronisch entzündlichen Erkrankungen von Hornhaut und Bindehaut angewandt. Da Cyclosporin A die Haut sehr schlecht penetriert, wird in der Dermatologie die Anwendung von Tacrolimus oder Pimecrolimus bevorzugt.

4. Patienten und Methoden

4.1. Patienten



Wie in Abbildung 4.1 zu erkennen, wurden 200 Patienten angeschrieben. Diese 200 Patienten litten allesamt unter einer entzündlichen Erkrankung von Hornhaut oder Bindehaut, welche mit Cyclosporin A Augentropfen behandelt wurde. Voraussetzung für den Einschluss in die Studie war das Einreichen des ausgefüllten Fragebogens. Von den 200 angeschriebenen Patienten haben 108 Patienten den Fragebogen ausgefüllt zurückgesendet. Die übrigen 92 Patienten wurden somit von der Studie ausgeschlossen.

Von den 108 Patienten die einen Fragebogen ausgefüllt hatten, waren 5 nicht für die Statistik verwertbar. Bei 4 dieser Patienten lagen die Akten nicht zur Auswertung vor, so dass die Tropffrequenz und die Tropfdosierungen nicht nachvollziehbar waren. Ein Patient wurde ausgeschlossen, weil er die Augentropfen bereits nach wenigen Tagen aufgrund von Unverträglichkeit eigenständig abgesetzt hatte. Als Grundlage für die Bestimmung der Tropfenzahl und Therapiedauer der einzelnen Patienten dienen die in den Krankenakten vermerkten Verordnungen. Inwiefern sich die Patienten an diese Verordnungen gehalten haben, bleibt im Ungewissen. Daher dienen die unter Kapitel 5.5., 5.6., und 5.7. gemachten Angaben lediglich als grobes Maß für die tatsächlich verabreichte Anzahl an Tropfen und die tatsächliche Therapiedauer.

Letztendlich waren für die statistische Auswertung 103 Patienten geeignet. Von diesen 103 nahmen 74 Patienten zusätzlich zur Abgabe des Fragebogens an einem Untersuchungstermin teil. Die restlichen 29 Patienten verweigerten die Untersuchung. Dafür wurden unterschiedliche Gründe angegeben. Die meisten dieser Patienten wohnten zu weit entfernt, andere verweigerten die Untersuchung aus Zeitgründen und wieder anderen war der Aufwand, um an der Untersuchung teilnehmen zu können, zu groß.

Die 103 Patienten lassen sich in 11 Gruppen einteilen. Jede dieser Gruppen besteht aus Patienten mit der gleichen Erkrankung. Diese 11 Erkrankungen sind: Blepharokeratokonjunktivitis sicca, Rosazea Blepharokeratokonjunktivitis, Blepharokeratokonjunktivitis atopica, Keratokonjunktivitis vernalis, Thygeson Keratitis, nummuläre Keratitis, Augenbeteiligung bei rheumatischen Erkrankungen, Ulcus rodens Mooren, Morbus Terrien, Varizella-Zoster Keratitis und prädescemetale Keratitis. Die Patientengruppen sind unterschiedlich groß.

4.2. Patientenanschreiben

Es wurden insgesamt 200 Anschreiben verschickt. Mit dem Anschreiben wurden die Patienten zu einem Untersuchungstermin eingeladen, bei dem sowohl der aktuelle Zustand der Augen beurteilt werden sollte als auch ein Abstrich der Bindehaut avisiert wurde. Dieser Abstrich wurde für die Dissertation von cand. med. Wojanowski benötigt. Dem Anschreiben wurde auch der Fragebogen beigelegt (s. Kapitel 4.3.1.). Dieses Anschreiben ist unter Anlage 1 zu finden.

4.3. Subjektive Beurteilung der CSA Therapie

4.3.1. Fragebogen

Jeder Patient erhielt mit dem Anschreiben einen Fragebogen mit der Bitte diesen ausgefüllt an die Augenklinik zurück zu schicken oder diesen zum vereinbarten Untersuchungstermin mitzubringen. Dieser ausgefüllte Fragebogen war Grundlage für die statistischen Auswertungen. Er ermöglichte dem Patienten subjektiv die Therapie mit lokalen Cyclosporin A Augentropfen zu beurteilen.

Der Fragebogen ist unter Anlage 2 zu finden.

4.4. Objektive Beurteilung der CSA Therapie

4.4.1. Fotodokumentation

Bei 40 von 103 Patienten wurde der Behandlungsverlauf durch Fotos dokumentiert. Diese Fotos sollen zur objektiven Bewertung der Augen beitragen.

Für die Befundung wurden zwei Fotos verglichen. Das erste Foto wurde stets zu Therapiebeginn aufgenommen und mit einem Foto verglichen, das zu Therapieende gemacht wurde. Die Bewertung erfolgte auf einer Skala von 0 bis 3. 0 bedeutet, der Zustand der Augen

hat sich im Verlauf der Therapie verschlechtert, 1 bedeutet, der Zustand entspricht dem bei Therapiebeginn und 3 bedeutet, der Zustand der Augen hat sich durch die Therapie verbessert. Es wurden Fotos von 6 der 11 Patientengruppen bewertet. Für die einzelnen Erkrankungsbilder wurden unterschiedliche Bewertungskriterien verwendet.

- *Nummuläre Keratitis*: Hier wurde die Anzahl der vorhandenen Nummuli auf der Hornhaut bestimmt.
- *Thygeson Keratitis*: Hier wurde die Anzahl der Effloreszenzen/Rezidive.
- *Blepharokeratokonjunktivitis sicca*: Hier wurde die Stärke der Rötung von Bindehaut und Lidern bestimmt.
- *Blepharokeratokonjunktivitis atopica*: Hier wurde ebenfalls die Stärke der Rötung des Auges befundet.
- *Varizella-Zoster Keratitis*: Hier wurde die Größe der Hornhautnarbe und die Ausprägung der Bindehautrötung quantifiziert.
- *Prädescemetale Keratitis*: Hier wurde das Ausmaß der Hornhauttrübungen bestimmt.

Alle Bewertungen wurden von der Autorin durchgeführt.

4.4.2. Augenärztliche Untersuchung

Die Patienten wurden im Rahmen der Therapie in regelmäßigen Abständen in der Hochschulambulanz der Augenklinik in Düsseldorf untersucht. Es wurde zusätzlich zur üblichen gründlichen Augenanamnese explizit nach dem momentanen Befinden und der Erfahrung mit Cyclosporin A Augentropfen gefragt. Es erfolgte eine Spaltlampenuntersuchung sowohl durch einen Weiterbildungsassistenten, als auch durch einen Facharzt für Augenheilkunde. Ein kompletter augenärztlicher Befund wurde jeweils in die Krankenakte des Patienten notiert.

Im Rahmen der Auswertung wurden diese Aktenschriften nach den folgenden Kriterien systematisch gesichtet und kodiert:

Bei allen Erkrankungen wurden 3 Strukturen im vorderen Augenabschnitt bewertet:

1. Lider
2. Konjunktiva
3. Hornhaut

Für die einzelnen Erkrankungen wurden die Bewertungen der drei Strukturen in einen semiquantitativen Score standardisiert. Diese Scores sind den folgenden Tabellen zu entnehmen:

| Struktur | Bewertungskriterien | Score |
|---------------------|--|--------------|
| Lid | Lidkanten stark gerötet und unregelmässig | 2 |
| | Lidkanten leicht gerötet und wenig unregelmässig | 1 |
| | Lidkanten reizlos | 0 |
| Konjunktiven | Konjunktiven stark gerötet | 2 |
| | Konjunktiven leicht gerötet | 1 |
| | Konjunktiven blass | 0 |
| Hornhaut | Hornhaut stark infiltriert | 2 |
| | Hornhaut leicht infiltriert | 1 |
| | Hornhaut blande | 0 |
| Gesamtscore: | | |

Tabelle 4.1: Bewertungsscore für die Blepharokeratokonjunktivitis sicca, die Blepharokeratokonjunktivitis atopica, die Rosazea Blepharokeratokonjunktivitis, die Keratokonjunktivitis vernalis und die Augenbeteiligung bei rheumatischen Erkrankungen.

| Struktur | Bewertungskriterien | Score |
|---------------------|---|--------------|
| Lid | Lidkanten stark gerötet und unregelmässig | 2 |
| | Lidkanten leicht gerötet und wenig unregelmässig | 1 |
| | Lidkanten reizlos | 0 |
| Konjunktiven | Konjunktiven stark gerötet und vaskularisiert | 2 |
| | Konjunktiven leicht gerötet und vaskularisiert | 1 |
| | Konjunktiven blass | 0 |
| Hornhaut | Ausdehnung der Ulzeration auf >1/4 der Hornhautfläche | 2 |
| | Ausdehnung der Ulzeration auf <1/4 der Hornhautfläche | 1 |
| | keine Ulzeration vorhanden | 0 |
| Gesamtscore: | | |

Tabelle 4.2: Bewertungsscore für den Morbus Terrien und den Ulcus rodens Mooren.

| Struktur | Bewertungskriterien | Score |
|---------------------|--|--------------|
| Lid | Lidkanten stark gerötet und unregelmässig | 2 |
| | Lidkanten leicht gerötet und wenig unregelmässig | 1 |
| | Lidkanten reizlos | 0 |
| Konjunktiven | Konjunktiven stark gerötet | 2 |
| | Konjunktiven leicht gerötet | 1 |
| | Konjunktiven blass | 0 |
| Hornhaut | Anzahl der Hornhautinfiltrate >10 | 2 |
| | Anzahl der Hornhautinfiltrate < 10 | 1 |
| | keine Hornhautinfiltrate vorhanden | 0 |
| Gesamtscore: | | |

Tabelle 4.3: Bewertungsscore für die Keratitis nummularis, die Thygeson Keratitis, die Varizella-Zoster Keratitis und die prädescemetale Keratitis.

Nach dieser Form wurden die Akteneinträge der Untersuchung vor Therapiebeginn und der Untersuchung nach Therapieende in einen numerischen Wert überführt und zu einem Score aufsummiert. In einem zweiten Schritt wurde nun die Gesamtscores von Therapiebeginn und Therapieende verglichen. War der Score bei Therapieende höher, erfolgte die Kodierung mit 0 (= der Zustand der Augen hat sich im Laufe der Therapie verschlechtert), war die Zahl identisch, erfolgte die Kodierung mit 1 (= der Zustand der Augen hat sich durch die Therapie nicht geändert), war die Zahl niedriger, erfolgte die Kodierung mit 2 (= der Zustand der Augen hat sich durch die Therapie gebessert). Anhand dieser 3 Bewertungscodes (0 = Zustand verschlechtert, 1 = Zustand unverändert, 2 = Zustand verbessert) erfolgte die statistische Auswertung und machte eine Aussage über die Effektivität und Ansprechrate der Krankheitsbilder auf eine Therapie mit Cyclosporin A Augentropfen möglich.

Zum Zeitpunkt der Datenerfassung wurden die Patienten im Rahmen des Anschreibens ebenfalls zu einer Untersuchung, wie oben beschrieben, eingeladen. Diesen Termin nahmen 74 Patienten wahr.

Im Rahmen der Dissertation von cand. med. Wojanowski wurden die Patienten nach der Untersuchung über einen Bindehautabstrich aufgeklärt. Dieser wurde dann nach Einwilligung des Patienten durchgeführt.

4.4.3. Visusbestimmung

Zusätzlich zu der Untersuchung erfolgte immer eine seitengetrennte Sehschärfenprüfung (Visusprüfung) mit Möller-Wedel Projektoren und einer Prüfdistanz von 4 Metern.

Der Visus wurde als schlechter bewertet, wenn er nach Beendigung der Therapie mindestens eine Zeile zum Therapiebeginn abgefallen war. Als gleich wurde er bewertet, wenn er unverändert blieb, als besser, wenn er nach Beendigung der Therapie mehr als eine Zeile besser war, als bei Therapiebeginn.

4.4.4. Rezidivverhalten

Da das häufige Rezidivieren der Symptome ein großes Problem bei vielen der untersuchten Patientengruppen darstellt, wurde das Auftreten eines Rezidivs stets in den Krankenakten vermerkt

Als Rezidiv wurde ein erneutes Auftreten der bereits therapierten Symptome gewertet, die eine erneute Therapie oder eine Erhöhung der Therapiedosierung nötig machten. Für die Patientengruppen bedeutet das im Einzelnen:

| Erkrankung | Symptome |
|-------------------------|--|
| Prädesc. Keratitis | Erneutes Auftreten oder Ausdehnung der prädescemetalen Hornhauttrübung |
| Thygeson Keratitis | Erneutes Auftreten oder Vermehrung der Nubeculae auf der Hornhaut |
| Variz.-Zoster Keratitis | Erneutes Auftreten oder Vergrößerung der Hornhautinfiltration |
| Nummuläre Keratitis | Erneutes Auftreten o. Vermehrung der nummuliformen Hornhauttrübungen |

Tabelle 4.4: Krankheitsspezifische Symptome bei Rezidaufreten

4.5. Statistische Auswertungen

Die Verarbeitung der erhobenen Daten und deren statistischen Berechnungen erfolgten mit SPSS® 12 und Microsoft Excel® der Firma Microsoft Windows® XP. Für die Auswertungen wurden die 103 Patienten verwandt, die Fragebögen eingereicht hatten und bei denen eine ausreichende schriftliche Dokumentation aus der Augenklinik in Düsseldorf über die Therapiedosierungen und Therapiedauer vorlag. Weitere Einschlusskriterien waren die Zugehörigkeit zu einer der 11 Krankheitsgruppen sowie die Therapiedauer, die mindestens 6 Wochen betragen sollte. Dieser Wert wurde deshalb so festgelegt, weil es sich bei den Krankheiten durchweg um lange chronische Verläufe handelt. Daher wird eine effektive Therapie stets ebenfalls über einen längeren Zeitraum angewandt. Die Patienten, die nur über sehr kurze Zeiträume, also nur über ein paar Tage mit Cyclosporin A Augentropfen therapiert wurden, ist die Therapie meist wegen Unverträglichkeit oder aufgrund mangelnder Compliance des Patienten abgesetzt worden. Die Nachbeobachtungszeit, und damit die Datenerhebung, endete bei allen Patienten im April 2004 obwohl einige Patienten zu diesem Zeitpunkt die Therapie nach wie vor weiterführten.

5. Ergebnisse

5.1. Krankheitsverteilung

| Erkrankung | Anzahl Patienten |
|--------------------------------------|------------------|
| Nummuläre Keratitis | 36 |
| Thygeson Keratitis | 25 |
| Blepharokeratokonjunktivitis sicca | 18 |
| Blepharokeratokonjunktivitis atopica | 10 |
| Prädescemetale Keratitis | 3 |
| Ulcus rodens Mooren | 3 |
| Varizella-Zoster Keratitis | 3 |
| Keratokonjunktivitis vernalis | 2 |
| Rosazea | |
| Blepharokeratokonjunktivitis | 1 |
| M. Terrien | 1 |
| Rheumatische Erkrankung | 1 |
| Gesamt | 103 |

Tabelle 5.1: Verteilung der 103 Patienten auf die einzelnen Erkrankungen und damit Aufteilung in die 11 verschiedenen Patientengruppen.

5.2. Verteilung der Erkrankungen auf die Augen

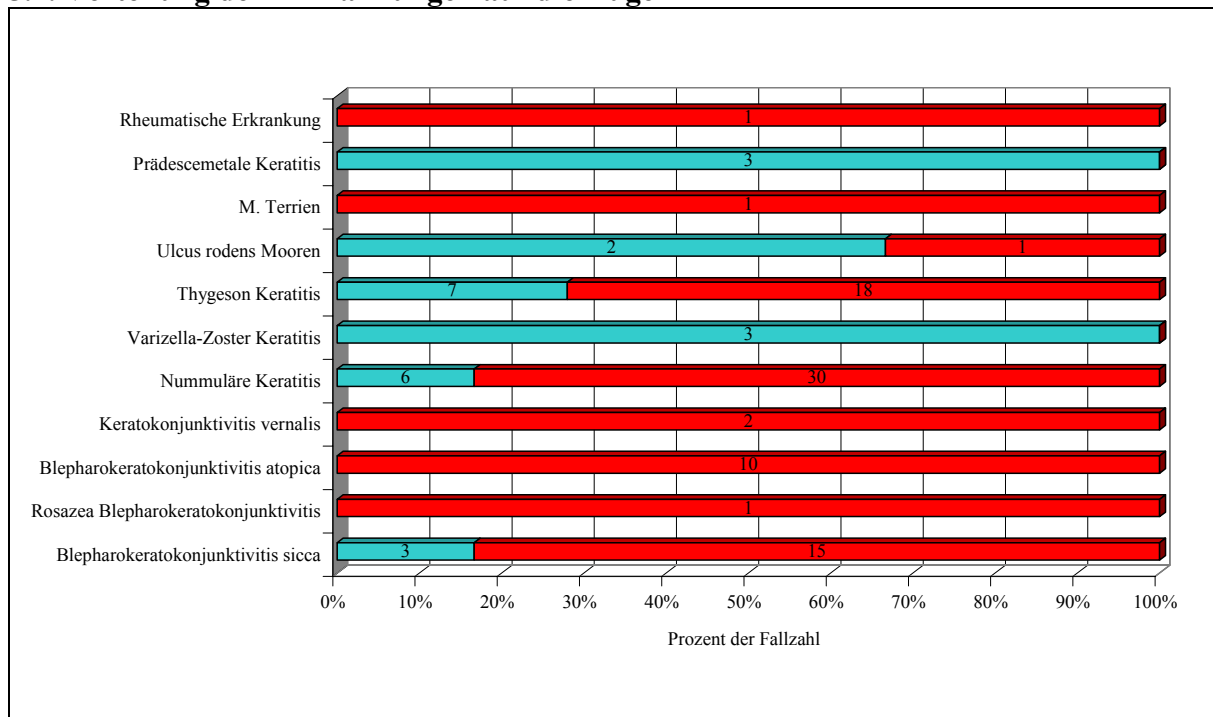


Abbildung 5.1: Ein- oder beidseitiger Befall der Augen

Die Abbildung 5.1 zeigt, dass nicht jede Erkrankung beide Augen befällt. Von den 103 Patienten therapierten 79 Patienten (77%) beide Augen. Bei 24 Patienten (23%) wurde nur ein Auge therapiert.

Ob bei dem Patienten ein oder beide Augen befallen sind, ist meist von der jeweiligen Krankheit abhängig. So tritt die Varizella-Zoster Keratitis charakteristischerweise einseitig auf. Daher haben alle 3 Patienten dieser Patientengruppe auch nur einseitig therapiert. Bei den meisten Erkrankungen war das Erscheinungsbild allerdings so, dass beide Augen befallen waren und auch therapiert wurden.

5.3. Geschlechteraufteilung

| Erkrankung | männlich | weiblich | Gesamt |
|--------------------------------------|-----------------|-----------------|---------------|
| Nummuläre Keratitis | 17 | 19 | 36 |
| Thygeson Keratitis | 13 | 12 | 25 |
| Blepharokeratokonjunktivitis sicca | 7 | 11 | 18 |
| Blepharokeratokonjunktivitis atopica | 6 | 4 | 10 |
| Prädescemetale Keratitis | 1 | 2 | 3 |
| Ulcus rodens Mooren | 2 | 1 | 3 |
| Varizella-Zoster Keratitis | 1 | 2 | 3 |
| Keratokonjunktivitis vernalis | 2 | 0 | 2 |
| Rosazea | | | |
| Blepharokeratokonjunktivitis | 1 | 0 | 1 |
| M. Terrien | 0 | 1 | 1 |
| Rheumatische Erkrankung | 0 | 1 | 1 |
| Gesamt | 50 | 53 | 103 |

Tabelle 5.2: Die Abbildung zeigt die Verteilung der Geschlechter bezogen auf die einzelnen Patientengruppen. 51% der Patienten sind weiblich, 49% sind männlich.

5.4. Altersdurchschnitt

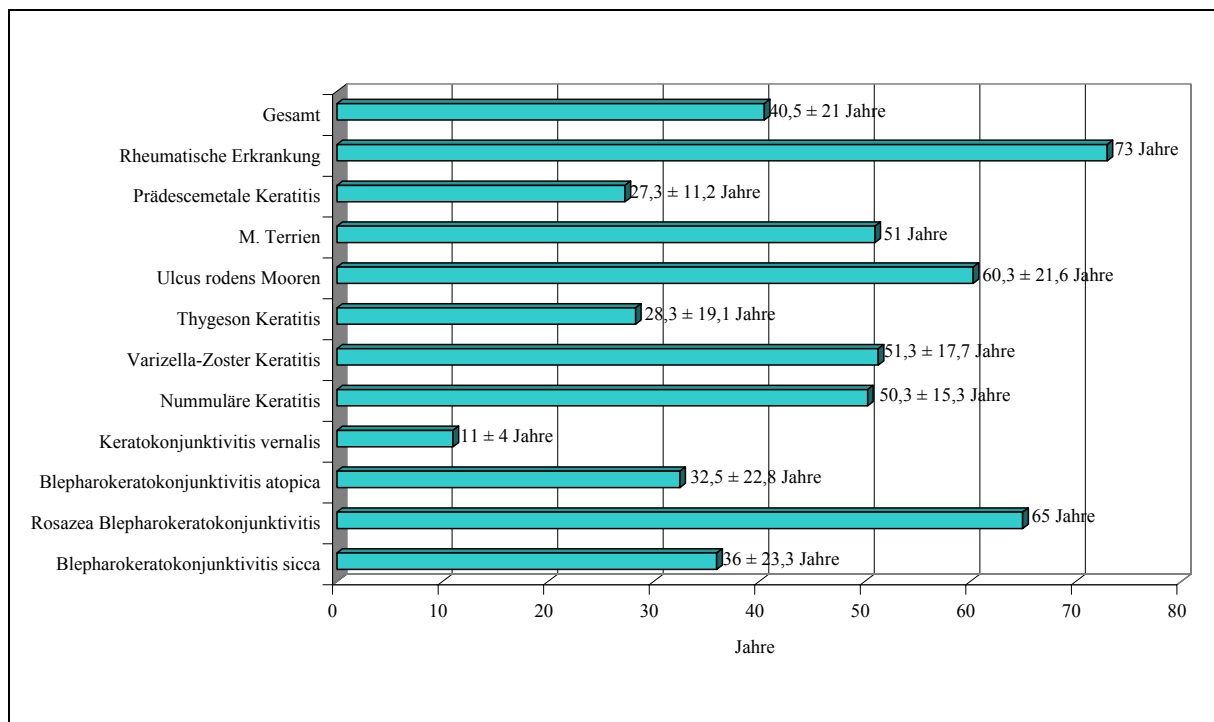


Abbildung 5.2: Durchschnittsalter in Jahren bei Beginn der CSA Therapie

Der Altersdurchschnitt aller 103 Patienten liegt bei 40,5 (\pm 21) Jahren. Die älteste Gruppe ist die mit Augenbeteiligung bei rheumatischer Erkrankung, mit einem Altersdurchschnitt von 73 (\pm 0) Jahren. Die jüngste Gruppe ist die mit Keratokonjunktivitis vernalis mit 11 (\pm 4) Jahren, gefolgt von der Gruppe prädescemetale Keratitis mit 27,3 (\pm 11,2) Jahren und der Gruppe Thygeson Keratitis mit 28,3 (\pm 19,1) Jahren.

Der jüngste Patient war bei der Datenerhebung 4 Jahre und der älteste 88 Jahre alt.

5.5. Dauer der CSA Therapie

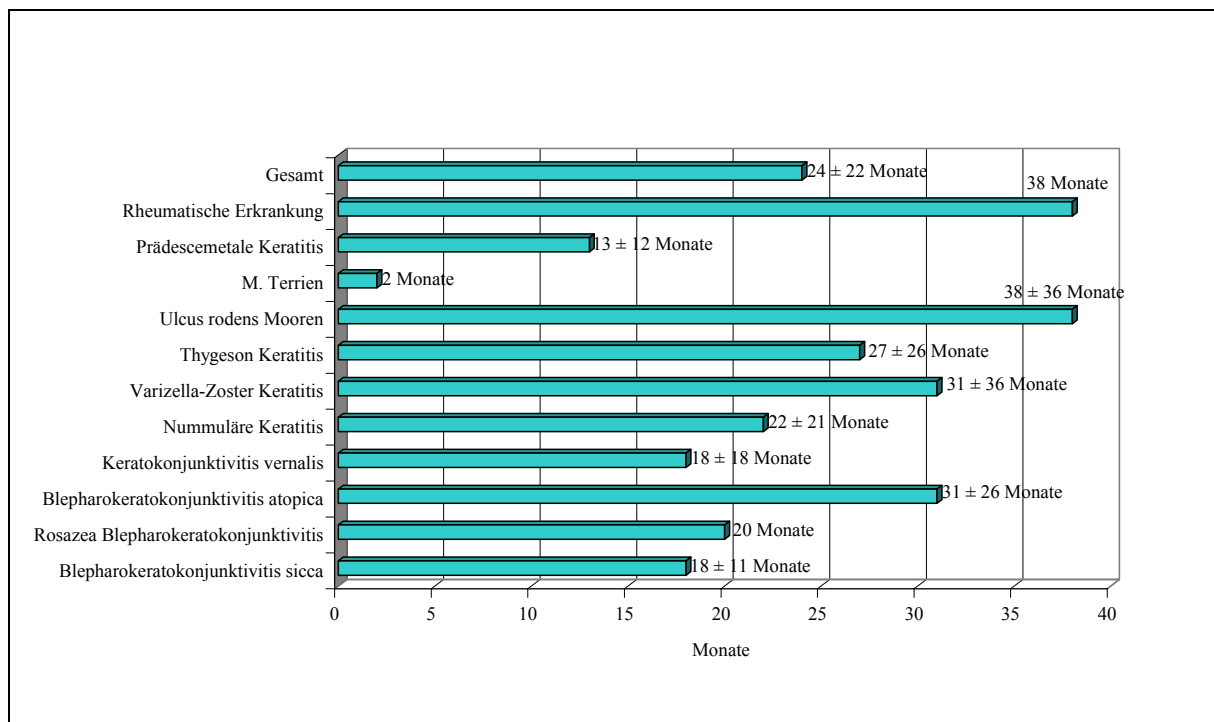


Abbildung 5.3: Die Abbildung zeigt die durchschnittliche Dauer der CSA Therapie in Monaten bezogen auf die einzelnen Patientengruppen

Die durchschnittliche Therapiedauer, bezogen auf alle Gruppen, betrug 24 (± 22) Monate.

Sowohl der Ulcus rodens Mooren, als auch die Augenbeteiligung bei rheumatischer Erkrankung, bedurften der längsten Therapie mit 38 (± 36 , ± 0) Monaten. Die kürzeste Therapie erhielt der Morbus Terrien mit 2 (± 0) Monaten.

Die hohen Standardabweichungen zeigen, dass selbst innerhalb der Gruppen die Therapiedauer stark variierte. So lag bei der Varizella-Zoster Keratitis die längste Behandlungsdauer bei 72 Monaten und die kürzeste Behandlungsdauer bei 6 Monaten. Bei den anderen Gruppen ist die Diskrepanz zwischen den Behandlungszeiten ebenfalls deutlich ausgeprägt.

5.6. Tropfenanzahl

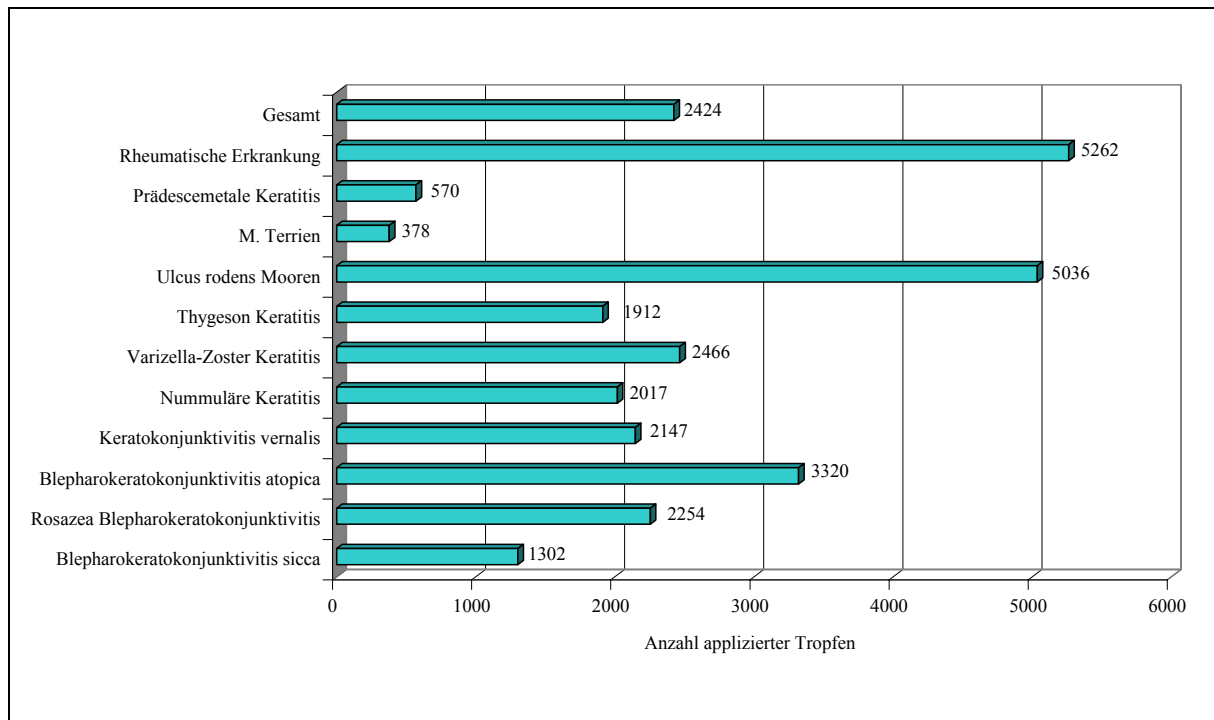


Abbildung 5.4: Die Abbildung zeigt die durchschnittliche Anzahl an Tropfen Cyclosporin A pro Erkrankung, die während einer Therapie verabreicht wurden.

Pro Patient wurden im Durchschnitt 2424 Tropfen verabreicht.

Die meisten Tropfen erhielten die Patienten mit rheumatischer Erkrankung (n=5262). Die geringste Anzahl an Tropfen wurde den Patienten mit M. Terrien verabreicht (n=378).

In der Statistik fällt auf, dass die Patienten, deren Visus sich durch die Therapie subjektiv besserte, meist auch eine höhere Anzahl an Tropfen erhielten. Diese Werte wurden mit Hilfe der logistischen Regression ermittelt. Da der Regressionskoeffizient mit 3,841 positiv ist und die statistische Signifikanz bei $p=0,05$ liegt, kann man daraus ableiten, dass je mehr Tropfen die Patienten erhielten, desto häufiger besserte sich der Visus.

5.7. Tropffrequenz

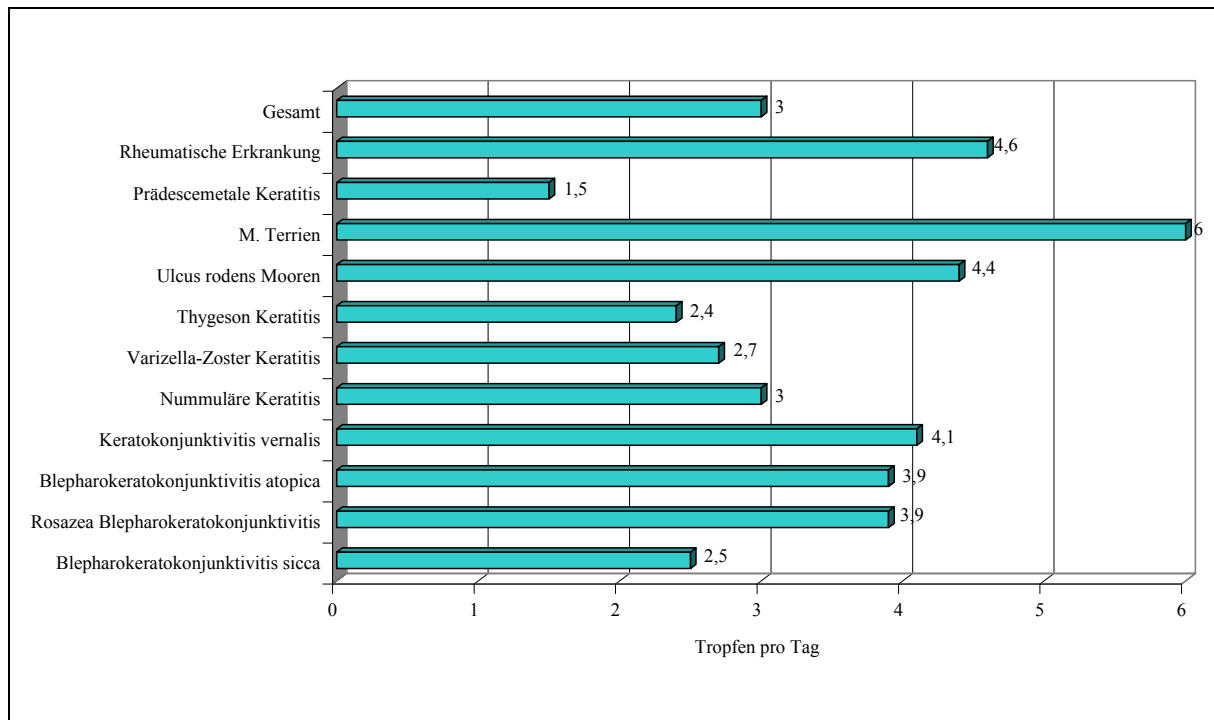


Abbildung 5.5: Die Abbildung stellt die mittlere tägliche Tropffrequenz dar.

Die Tropffrequenz ist ein Maß für die Therapieintensität. Die durchschnittliche Anzahl an Tropfen bezogen auf alle Patientengruppen beträgt 3 Tropfen pro Tag. Weit darüber mit der höchsten Tropffrequenz liegen die Patienten mit Morbus Terrien (6 Tropfen/Tag). Die niedrigste Tropffrequenz erhielt die Gruppe mit prädescemetaler Keratitis (1,5 Tropfen/Tag).

5.8. Subjektive Bewertung der Therapie mit Cyclosporin A Augentropfen

Grundlage für die Bewertung der Therapie mit Cyclosporin A Augentropfen durch die Patienten, waren die ausgefüllten Fragebögen.

Von den 200 angeschriebenen Patienten wurden insgesamt 103 Fragebögen eingereicht. 74 wurden im Rahmen der Untersuchungstermine mitgebracht. D.h., alle Patienten, die zum Zeitpunkt der Datenerhebung zu den Untersuchungen erschienen sind, haben einen Fragebogen ausgefüllt. Die übrigen 29 Fragebögen wurden per Post von den Patienten zurück gesandt. Zu einem Teil der Patienten bestand vor Einsendung der Fragebögen telefonischer Kontakt. Der andere Teil der Patienten konnte nicht telefonisch kontaktiert werden, reichte aber dennoch einen Fragebogen ein.

Die Anzahl der ausgefüllten Fragebögen entspricht der Anzahl der Patienten, die in diese Studie eingeschlossen wurden.

Alle eingereichten Fragebögen waren auswertbar.

5.8.1. Bindehautrötung

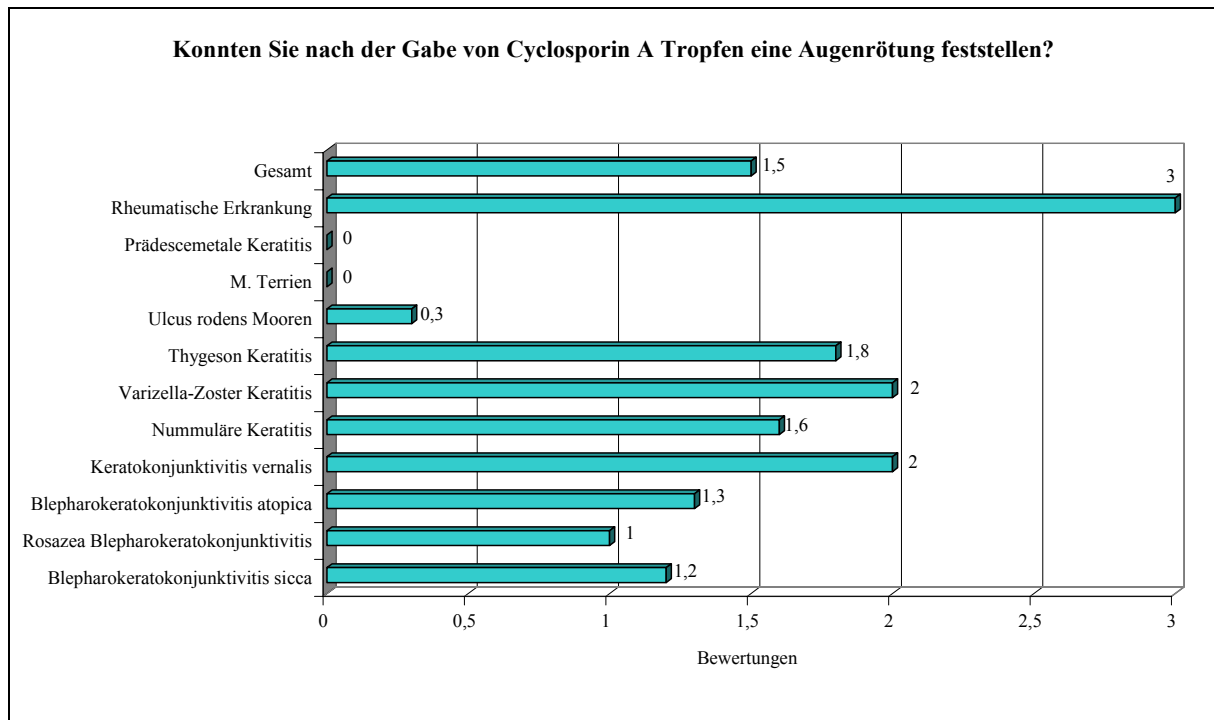


Abbildung 5.6: Verteilung der subjektiven Bewertung der Bindehautrötung. 0=keine Bindehautrötung, 5=sehr starke Bindehautrötung

In dem Fragebogen wurden die Patienten gebeten, auf einer Skala von 0 – 5 die Stärke der Bindehautrötung nach Applikation von CSA Tropfen einzuschätzen. 0 bedeutet keine Rötung, 5 bedeutet eine sehr starke Rötung.

Der Gesamtdurchschnitt der 103 Patienten liegt bei einer Bewertung von 1,5. Von 103 Patienten haben 44 (42,7%) überhaupt keine Rötung der Augen beobachtet. 59 (57,3%) Patienten konnten eine Rötung beobachten. 6 Patienten (5,8%) bewerteten die Rötung mit 5. Die Gruppe der Patienten mit rheumatischer Erkrankung leidet auffallend stark unter einer Rötung (Mittelwert: 3), im Gegensatz zu den Patienten mit prädescemetaler Keratitis und M. Terrien, die keine Rötung beobachtet haben. Auch die Patienten mit Ulcus rodens Mooren haben die Rötung als unterdurchschnittlich gering bewertet (Mittelwert: 0,3).

Die Beurteilung der Bindehautrötung durch die Patienten ist nicht statistisch signifikant abhängig von der Erkrankung.

5.8.2. Brennen der Augen

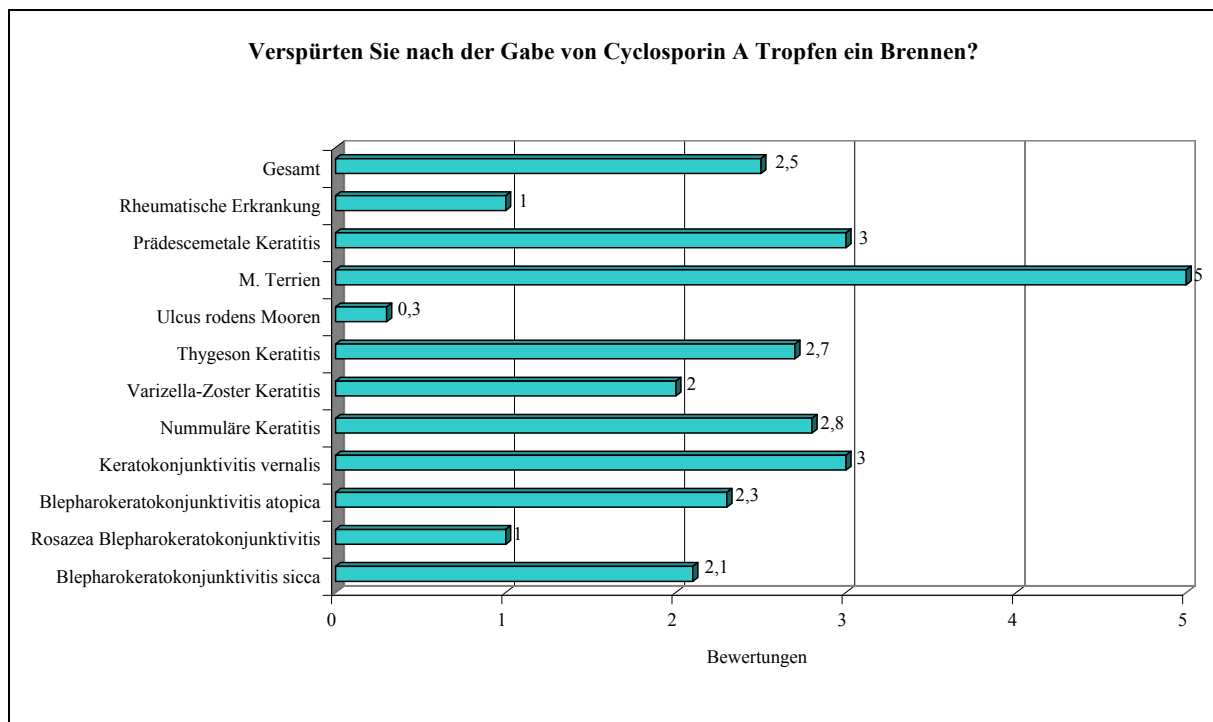


Abbildung 5.7: Verteilung der subjektiven Bewertung des Augenbrennen. 0=kein Brennen, 5=sehr starkes Brennen

Um das Brennen der Augen nach Applikation von Cyclosporin A Augentropfen zu bewerten, wurden die Patienten gebeten, im Fragebogen die Stärke des Brennens auf einer Skala von 0 (kein Brennen) bis 5 (sehr starkes Brennen) zu bewerten.

Im Durchschnitt wurde das Brennen mit einem Wert von 2,5 angegeben. Auffallend ist hier die Gruppe mit M. Terrien, die das Brennen mit 5 als sehr stark bewertete. Im Einzelnen gaben von den 103 Patienten 20 (19%) an, kein Brennen verspürt zu haben. Von den verbliebenen 83 Patienten bewerteten 24 (23%) das Brennen mit 5 als sehr stark.

Deutlich unter dem Durchschnitt liegen die Gruppen mit Rosazea Blepharokeratokonjunktivitis (Mittelwert: 1), rheumatischer Erkrankung (Mittelwert: 1) und Ulcus rodens Mooren (Mittelwert: 0,3). Die Beurteilung des Brennens durch die Patienten ist nicht statistisch signifikant abhängig von der Erkrankung.

Es fällt auf, dass die Patientengruppen, die das Brennen eher als stark bewerteten, auch eher die Gruppen mit den niedrigsten Durchschnittsaltern waren. So hat die Gruppe mit Keratokonjunktivitis vernalis, die ein Durchschnittsalter von 11 Jahren hat, das Brennen mit 3 bewertet. Auch die Gruppe mit prädescemetaler Keratitis, die ein Durchschnittsalter von 27,3 Jahren hat, bewertete das Brennen mit 3. Ebenfalls als relativ stark bewertete die Gruppe mit Thygeson Keratitis das Brennen mit 2,7. Hier liegt der Altersdurchschnitt bei 28,3 Jahren. Im Gegensatz dazu beurteilten die Gruppen mit einem höheren Altersdurchschnitt, also die

Gruppen mit rheumatischer Erkrankung, Rosazea Blepharokeratokonjunktivitis und Ulcus rodens Mooren das Brennen mit 1, 1 und 0,3 als nicht sehr stark. Das Durchschnittsalter dieser Gruppen liegt bei 73, 65 und 60,3 Jahren.

5.8.3. Fremdkörpergefühl

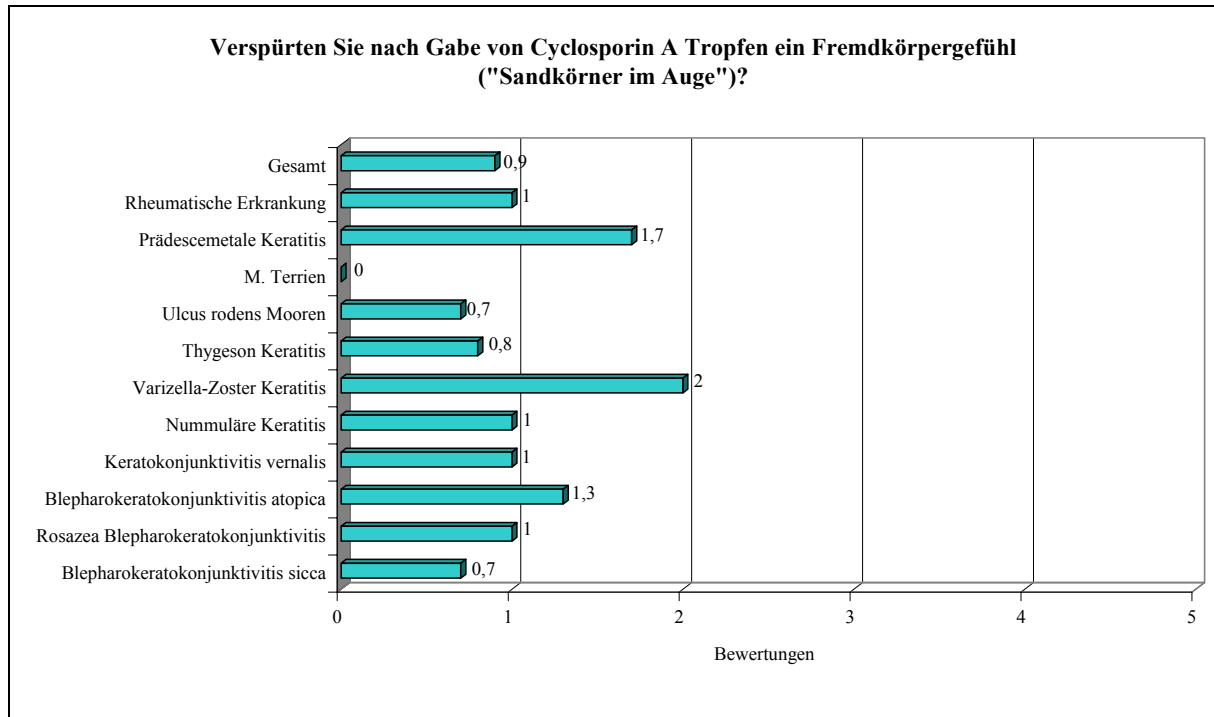


Abbildung 5.8: Verteilung der subjektiven Bewertung des Fremdkörpergefühls. 0=kein Fremdkörpergefühl, 5=sehr starkes Fremdkörpergefühl

Die Patienten wurden im Fragebogen gebeten, ein Fremdkörpergefühl nach Applikation der Cyclosporin A Augentropfen auf einer Skala von 0 (kein Fremdkörpergefühl) bis 5 (sehr starkes Fremdkörpergefühl) zu bewerten.

Der Durchschnittswert ist hier mit 0,9 eher niedrig. Stärker als der Durchschnitt bewerteten das Fremdkörpergefühl die Patientengruppen mit Blepharokeratokonjunktivitis atopica (Mittelwert: 1,3), Keratitis zoster (Mittelwert: 2,0) und prädescemetaler Keratitis (Mittelwert: 1,7). Überhaupt kein Fremdkörpergefühl empfand die Gruppe mit M. Terrien.

Von den 103 Patienten empfanden 51 (49,5%) gar kein Fremdkörpergefühl. Von den 52 Patienten (50,5%), die ein Fremdkörpergefühl hatten, bewertete nur ein (1,0%) Patient dieses mit dem höchsten Wert. Die Beurteilung des Fremdkörpergefühls durch die Patienten war nicht statistisch signifikant abhängig von der Erkrankung.

5.8.4. Empfindungsstörungen im Mund- und Rachenbereich

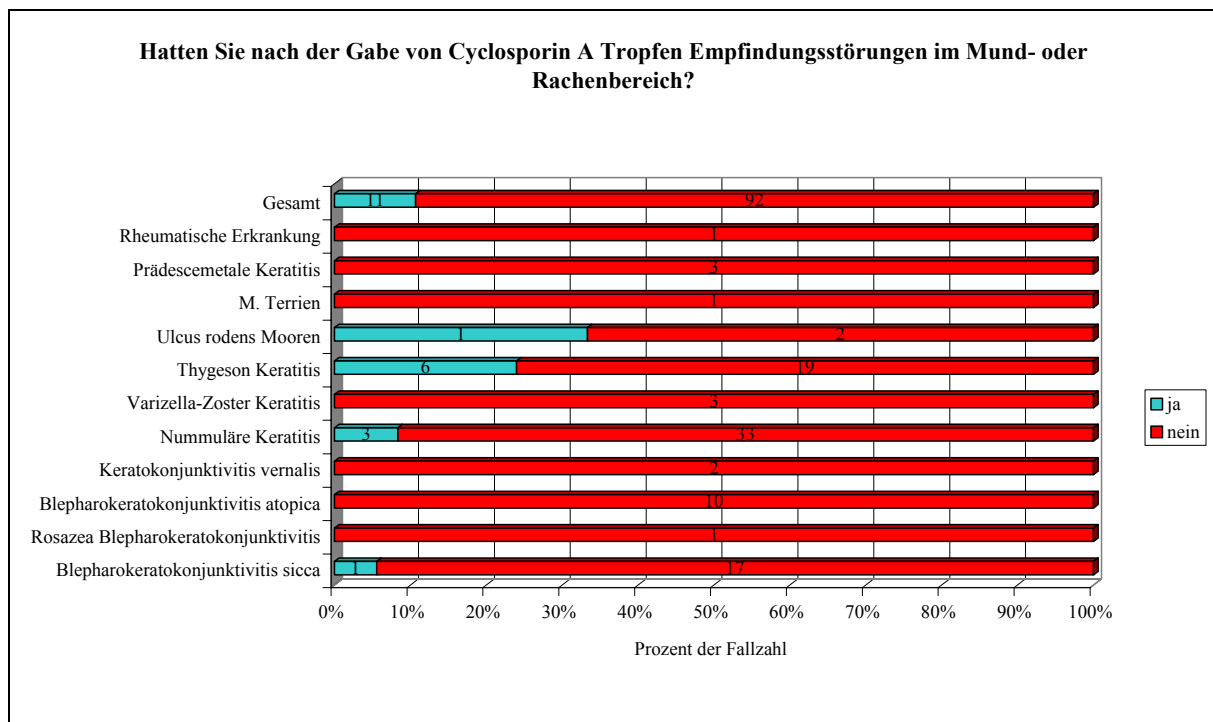


Abbildung 5.9: Verteilung der subjektiven Bewertung von Empfindungsstörungen im Mund- und Rachenbereich. Entscheidungsfrage: ja oder nein

Bei der Frage nach eventuellen Empfindungsstörungen im Mund- oder Rachenbereich wurde den Patienten eine Entscheidungsfrage gestellt. Sie hatten die Möglichkeit, die Frage entweder mit ja oder nein zu beantworten.

An der Grafik fällt direkt auf, dass nur sehr wenige Patienten über Empfindungsstörungen klagten. Lediglich 11 (10,7%) der 103 Patienten beantworteten die Frage nach Empfindungsstörungen im Mund- und Rachenbereich mit ja. 92 Patienten (89,3%) gaben an, keine Empfindungsstörungen gehabt zu haben.

Insgesamt wurde nur in 4 der 11 Patientengruppen über Empfindungsstörungen geklagt. 1 Patient (5%) aus der Gruppe mit Blepharokeratokonjunktivitis sicca, 1 Patient (33,3%) aus der Gruppe mit Ulcus Mooren, 2 Patienten (8%) aus der Gruppe mit nummulärer Keratitis und 6 Patienten (24%) aus der Gruppe mit Thygeson Keratitis beantworteten die Frage mit ja. Die Beobachtung von Empfindungsstörungen im Mund- und Rachenbereich durch die Patienten ist statistisch signifikant abhängig von der Erkrankung ($p < 0,01$).

5.8.5. Visusänderung

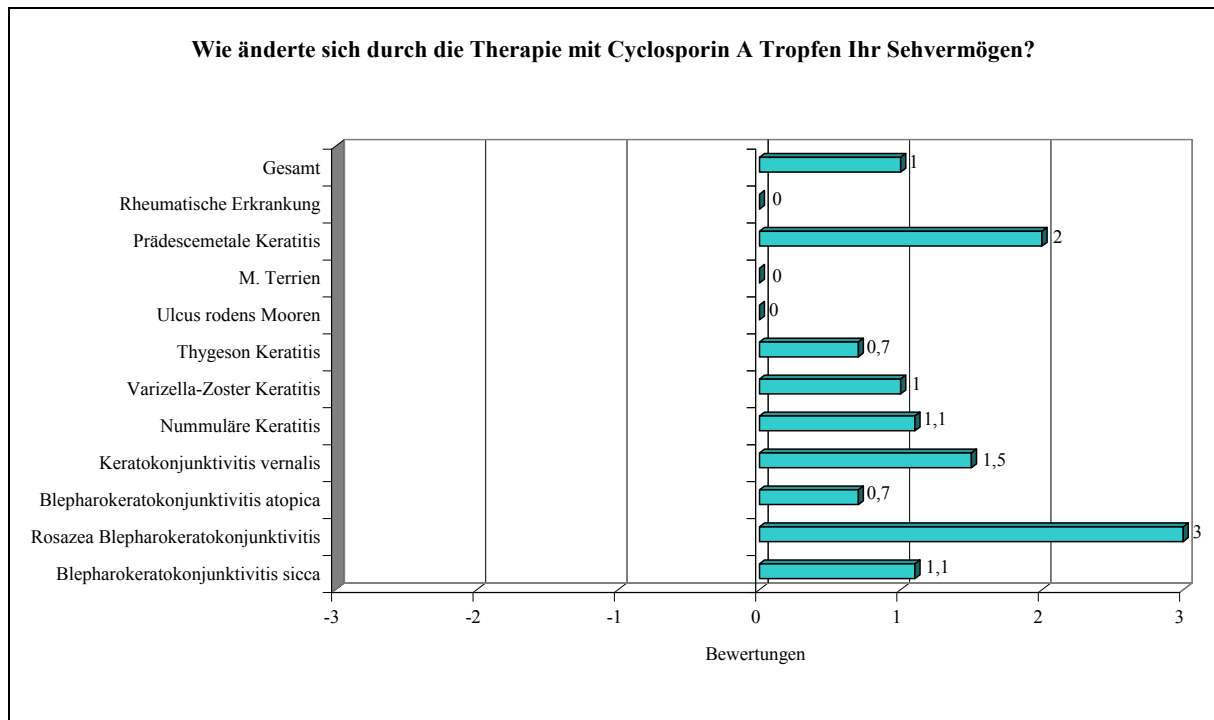


Abbildung 5.10: Verteilung der subjektiven Änderung des Sehvermögens. -3=Sehvermögen stark verschlechtert, +3=Sehvermögen stark gebessert

Die Patienten wurden gebeten auf einer Skala von -3 (stark verschlechtert) bis +3 (stark verbessert) die Entwicklung ihres Sehvermögens durch die Therapie zu bewerten.

Bei keiner Patientengruppe wurde durchschnittlich über eine Verschlechterung des Sehvermögens berichtet. Bei allen Patienten hat sich das Sehvermögen im Durchschnitt mit einer Bewertung von 1 leicht gebessert. Nicht verändert hat sich das Sehvermögen bei den Gruppen mit rheumatischer Erkrankung, M. Terrien und Ulcus rodens Mooren.

Eindeutig verbessert hat sich das Sehvermögen mit einer Bewertung von +3 bei der Gruppe mit Rosazea Blepharokeratokonjunktivitis. Ebenfalls deutlich gebessert hat sich das Sehvermögen bei den Gruppen mit prädescemetalen Keratitis (Mittelwert: +2) und Keratokonjunktivitis vernalis (Mittelwert: +1,5). Im durchschnittlichen Bereich gebessert hat sich das Sehvermögen bei den Gruppen mit Blepharokeratokonjunktivitis sicca (Mittelwert: 1,1), nummuläre Keratitis (Mittelwert: 1,1), Varizella-Zoster Keratitis (Mittelwert: 1), Thygeson Keratitis (Mittelwert: 0,7) und Blepharokeratokonjunktivitis atopica (Mittelwert: 0,7).

Insgesamt beobachteten nur 4 (3,9%) von 103 Patienten subjektiv eine Verschlechterung ihres Sehvermögens. Der größte Teil der Patienten, nämlich 51 (49,5%), konnte keine Änderung des Sehvermögens feststellen. Bei den restlichen 48 (46,6%) Patienten verbesserte sich das

Sehvermögen. Die subjektive Beurteilung des Sehvermögens ist nicht statistisch signifikant abhängig von der Erkrankung.

5.8.6. Gesamtbewertung der Therapie

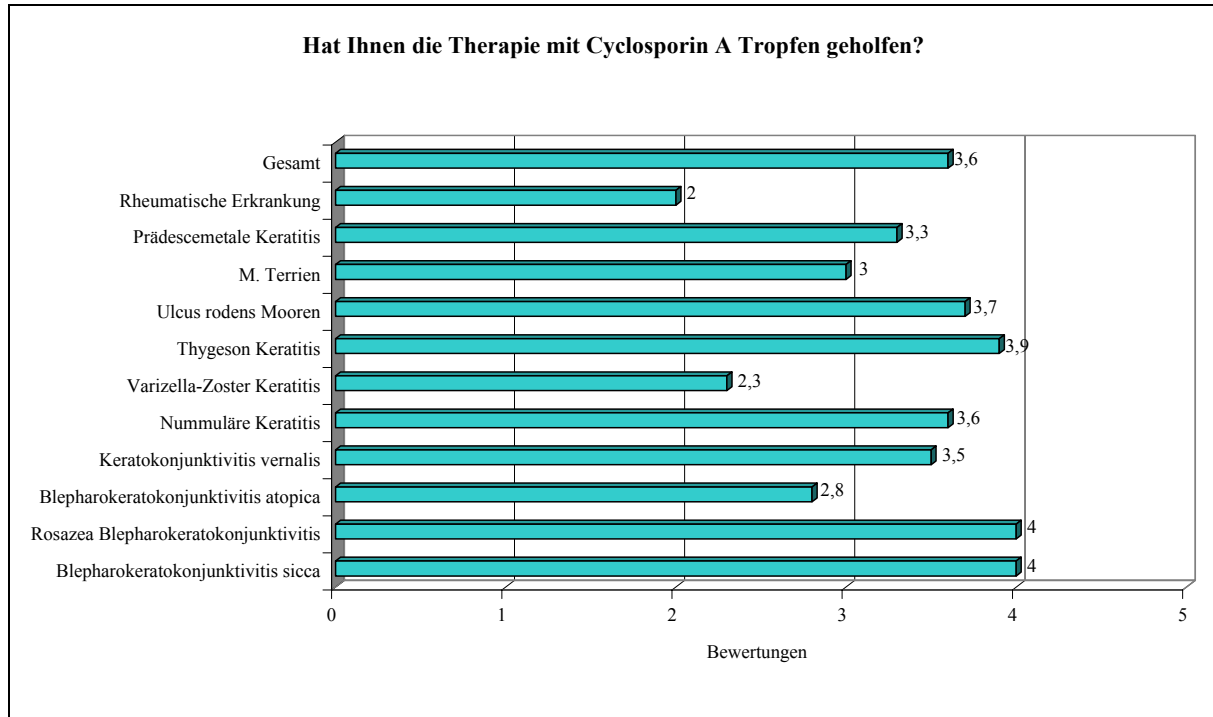


Abbildung 5.11: Verteilung der Einschätzung der Therapieeffektivität. 0=gar nicht geholfen, 5=sehr geholfen

Für eine zusammenfassende Bewertung wurden die Patienten gebeten, auf einer Skala von 0 (nicht geholfen) bis 5 (sehr geholfen) anzugeben, inwiefern die Therapie ihnen geholfen hat. Der Gesamtdurchschnitt liegt hier relativ hoch bei 3,6. Auffallend gut wurde die Therapie von den Gruppen mit Blepharokeratokonjunktivitis sicca (Mittelwert: 4,0), Rosazea Blepharokeratokonjunktivitis (Mittelwert: 4,0), Thygeson Keratitis (Mittelwert: 3,9) und Ulcus Mooren (Mittelwert: 3,7) bewertet.

Subjektiv weniger geholfen hat die Therapie den Patienten mit rheumatischer Erkrankung (Mittelwert: 2,0), Varizella-Zoster Keratitis (Mittelwert: 2,3) und Blepharokeratokonjunktivitis atopica (Mittelwert: 2,8). Eine Bewertung mit 3 und darüber gaben der Therapie die Patienten mit M. Terrien (Mittelwert: 3,0), prädescemetalen Keratitis (Mittelwert: 3,3), Keratokonjunktivitis vernalis (Mittelwert: 3,5), nummulärer Keratitis (Mittelwert: 3,6) und Ulcus rodens Mooren (Mittelwert: 3,7).

Insgesamt 13 Patienten (12,6%) bewerteten die Therapie mit 0 als unwirksam, dagegen gaben 49 Patienten (47,6%) an, die Therapie hätte ihnen sehr geholfen und bewerteten sie mit 5.

Um festzustellen, ob die subjektive Bewertung der Therapie im Zusammenhang mit Rötung, Brennen, Fremdkörpergefühl, Stomatitis oder Visusänderung bei den Patienten steht, wurde ein Mann-Whitney-U-Test durchgeführt, da es sich bei den Daten um ordinal skalierte Daten handelt.

Hierbei wurden nicht die einzelnen Werte der in den Fragebögen enthaltenen Skalen verwendet, sondern bei Brennen, Rötung und Fremdkörpergefühl, wo ursprünglich eine Skala von 0 bis 5 angekreuzt wurde, wurden die Daten umgewandelt in „ja“ und „nein“. Hierbei steht „ja“ für alle Werte größer 0, das bedeutet ja, die Nebenwirkung ist aufgetreten und 0 heißt nein, die Nebenwirkung ist nicht aufgetreten.

Die Stomatitis wurde bereits im Fragebogen nur mit „ja“ und „nein“ bewertet, so dass eine Umwandlung hier nicht erforderlich war.

Die Angaben zur subjektiven Visusveränderung wurden in Visusbesserung und Visusverschlechterung aufgeteilt. Alle Angaben größer 0 wurden als Visusbesserung und alle Angaben kleiner und gleich 0 als Verschlechterung bewertet.

In Tabelle 5.3 sind die Mittelwerte der Patientenangaben betreffend mit Visusänderung gezeigt. Die 55 Patienten, die eine Visusverschlechterung verspürten, bewerteten die Therapie durchschnittlich mit 2,98. Die 48 Patienten, bei denen sich der Visus besserte, bewerteten die Therapie durchschnittlich mit 4,25. Die Mittelwerte unterscheiden sich statistisch signifikant ($p=0,02$)

| Visusbesserung | Therapiebewertung (Mittelwerte) | N | Standardabweichung |
|-----------------------|--|----------|---------------------------|
| 0=nein | 2,98 | 55 | 2,023 |
| 1=ja | 4,25 | 48 | 1,139 |
| gesamt | 3,57 | 103 | 1,783 |

Tabelle 5.3: Mittelwerte der Bewertung für Patienten mit Visusbesserung und Visusverschlechterung, Man-Whitney-U-Test $p=0,02$

Die Patienten, die während ihrer Therapie unter einem Fremdkörpergefühl des Auges litten, bewerteten die Therapie eher schlechter, als die Patienten ohne Fremdkörpergefühl.

In der folgenden Tabelle 5.4 werden die Mittelwerte der angekreuzten Werte von Patienten mit und ohne Fremdkörpergefühl gezeigt. Die 51 Patienten ohne Fremdkörpergefühl bewerteten die Therapie durchschnittlich mit 3,92. Die 52 Patienten mit Fremdkörpergefühl bewerteten die Therapie durchschnittlich mit 3,21.

| Fremdkörpergefühl | Therapiebewertung (Mittelwerte) | N | Standardabweichung |
|-------------------|---------------------------------|-----|--------------------|
| 0=positiv | 3,92 | 51 | 1,631 |
| 1=negativ | 3,21 | 52 | 1,872 |
| Gesamt | 3,57 | 103 | 1,783 |

Tabelle 5.4: Mittelwerte für Bewertung von Patienten mit und ohne Fremdkörpergefühl, Mann-Whitney-U-Test $p=0,01$

Für Erkrankung, Alter, Geschlecht, Therapiedauer und Tropfenzahl ist keine statistisch signifikante Abhängigkeit zu beobachten.

5.8.7. Erneute Therapieeinwilligung

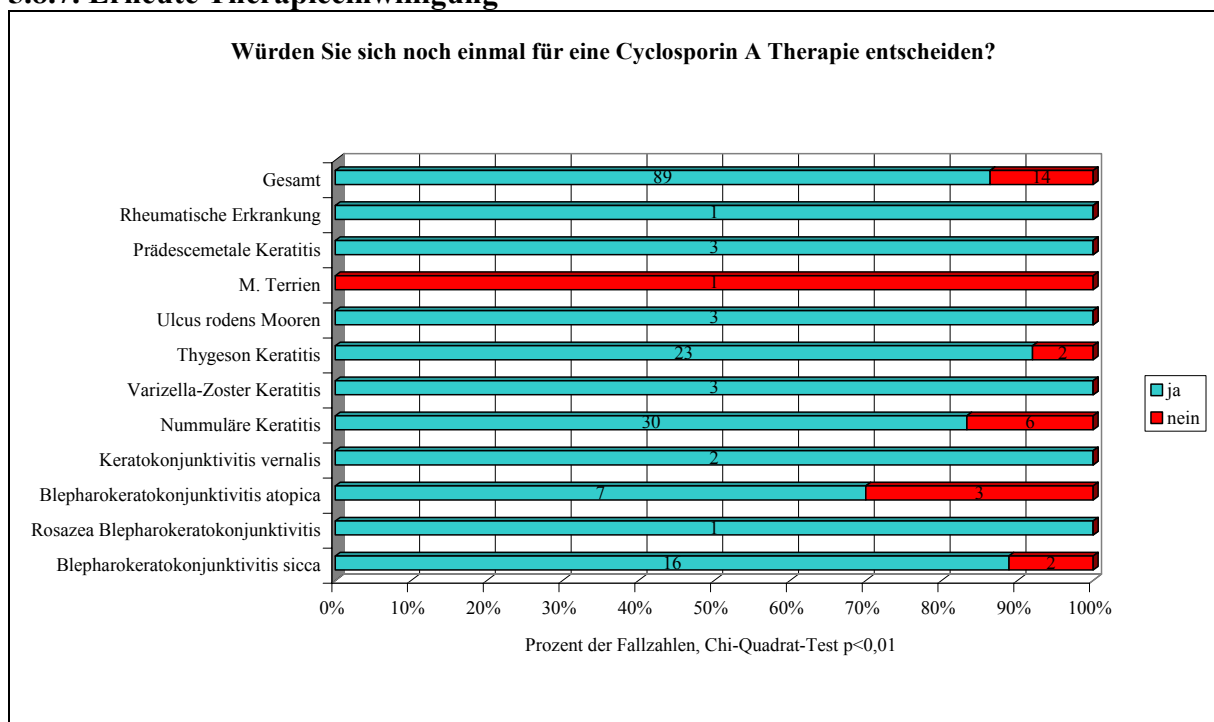


Abbildung 5.12: Verteilung der Einschätzung, ob sich die Patienten erneut für eine Therapie entscheiden würden. Entscheidungsfrage: ja oder nein

Die Patienten wurden befragt, zu beurteilen, ob sie sich im Falle einer Neuerkrankung noch einmal mit Cyclosporin A Augentropfen behandeln lassen würden. Deswegen wurde eine Entscheidungsfrage gestellt, die die Patienten mit ja oder nein ankreuzen konnten.

Die überwiegende Mehrheit bejahte die Frage: 89 Patienten (86,4%) kreuzten die Frage mit ja an. Nur 14 Patienten (13,6%) beantworteten die Frage mit nein.

In den Patientengruppen mit rheumatischer Erkrankung, prädescemetaler Keratitis, Ulcus rodens Mooren, Varizella-Zoster Keratitis, Keratokonjunktivitis vernalis und Rosazea Blepharokeratokonjunktivitis würden alle Patienten im Falle einer Neuerkrankung oder eines Rezidives noch einmal eine Therapie mit Cyclosporin A Augentropfen machen.

23 von 25 (92%) Patienten mit Thygeson Keratitis würden sich für eine erneute Therapie entscheiden, genauso wie 30 von 36 (83%) Patienten mit nummulärer Keratitis, 7 von 10 (70%) Patienten mit Blepharokeratokonjunktivitis atopica und 16 von 18 (89%) Patienten mit Blepharokeratokonjunktivitis sicca.

Die Entscheidung für eine erneute Therapie ist statistisch signifikant von der Erkrankung abhängig ($p < 0,01$).

Um beurteilen zu können, ob die Entscheidung für eine erneute Therapie von anderen Faktoren abhängt, wurde ein Chi-Quadrat-Test durchgeführt.

Die Daten „ja“ für eine erneute Therapie und „nein“ gegen eine erneute Therapie wurden mit den vorher beschriebenen Nebenwirkungen wie Brennen, Rötung, Fremdkörpergefühl, Stomatitis und die Visusveränderung korreliert.

Hierbei wurden nicht die Faktoren Brennen, Rötung und Fremdkörpergefühl jeweils über den Median dichotomisiert. Die Angaben zur Visusveränderung durch die Therapie wurden in Visusbesserung und Visusverschlechterung aufgeteilt. Alle Angaben größer 0 wurden als Visusverbesserung und die Angaben kleiner und gleich 0 wurden als Visusverschlechterung bewertet.

Die Kreuztabellen sind in den Tabellen 5.5., 5.6. und 5.7 zusammengefasst.

| Therapie nochmal | Bindehautrötung ja | Bindehautrötung nein | gesamt |
|-------------------------|---------------------------|-----------------------------|---------------|
| 0=nein | 2 | 12 | 14 |
| 1=ja | 42 | 47 | 89 |
| Gesamt | 44 | 59 | 103 |

Exakte Signifikanz (2-seitig) nach Fisher: 0,05

Tabelle 5.5: Zusammenhang zwischen Bindehautrötung und Therapieeinwilligung. Patienten, die eine Bindehautrötung feststellten, würden sich statistisch signifikant häufiger erneut für eine Cyclosporin A Therapie entscheiden. ($p=0,05$)

Patienten, die ein Brennen verspürten, würden sich ebenfalls statistisch signifikant häufiger für eine erneute Therapie entscheiden ($p=0,02$). (Tabelle 5.6)

| Therapie nochmal | Brennen ja | Brennen nein | gesamt |
|-------------------------|-------------------|---------------------|---------------|
| 0=nein | 0 | 14 | 14 |
| 1=ja | 20 | 69 | 89 |
| gesamt | 20 | 83 | 103 |

Exakte Signifikanz (2-seitig) nach Fisher: 0,02

Tabelle 5.6: Kreuztabelle für Brennen und nochmalige Therapieeinwilligung

Wie zu erwarten, würden sich die Patienten, deren Visus sich durch die Therapie besserte, ebenfalls erneut für eine Therapie mit Cyclosporin A entscheiden ($p=0,04$). (Tabelle 5.7)

| Therapie nochmal | Visus nicht besser | Visus besser | Gesamt |
|------------------|--------------------|--------------|--------|
| 0=nein | 11 | 3 | 14 |
| 1=ja | 44 | 45 | 89 |
| gesamt | 55 | 48 | 103 |

Exakte Signifikanz (2-seitig) nach Fisher: 0,04

Tabelle 5.7: Kreuztabelle für Visusbesserung und nochmalige Therapieeinwilligung
Eine erneute Therapieeinwilligung wird sonst von anderen Faktoren, wie Alter, Geschlecht, Therapiedauer und Tropfenzahl, nicht statistisch signifikant beeinflusst.

5.9. Objektive Bewertung der Therapie mit Cyclosporin A Augentropfen

5.9.1. Fotobefund

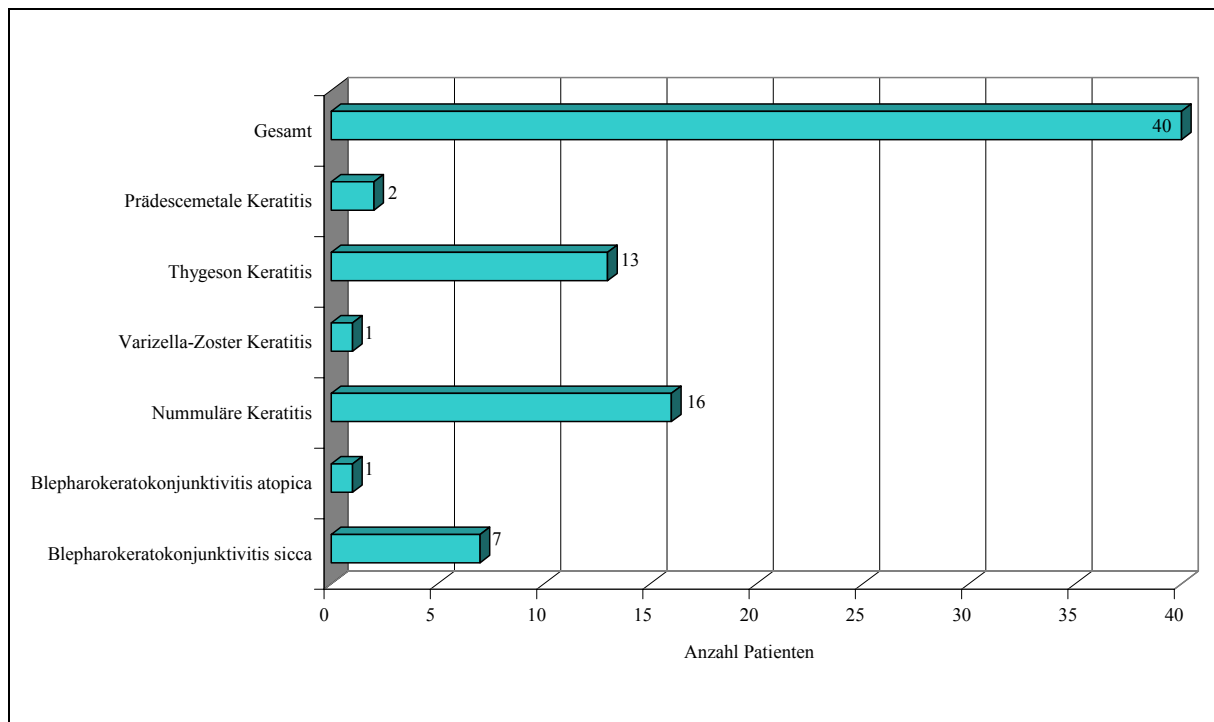


Abbildung 5.13: Anzahl der vorhandenen Fotos aufgeteilt auf die einzelnen Erkrankungen.

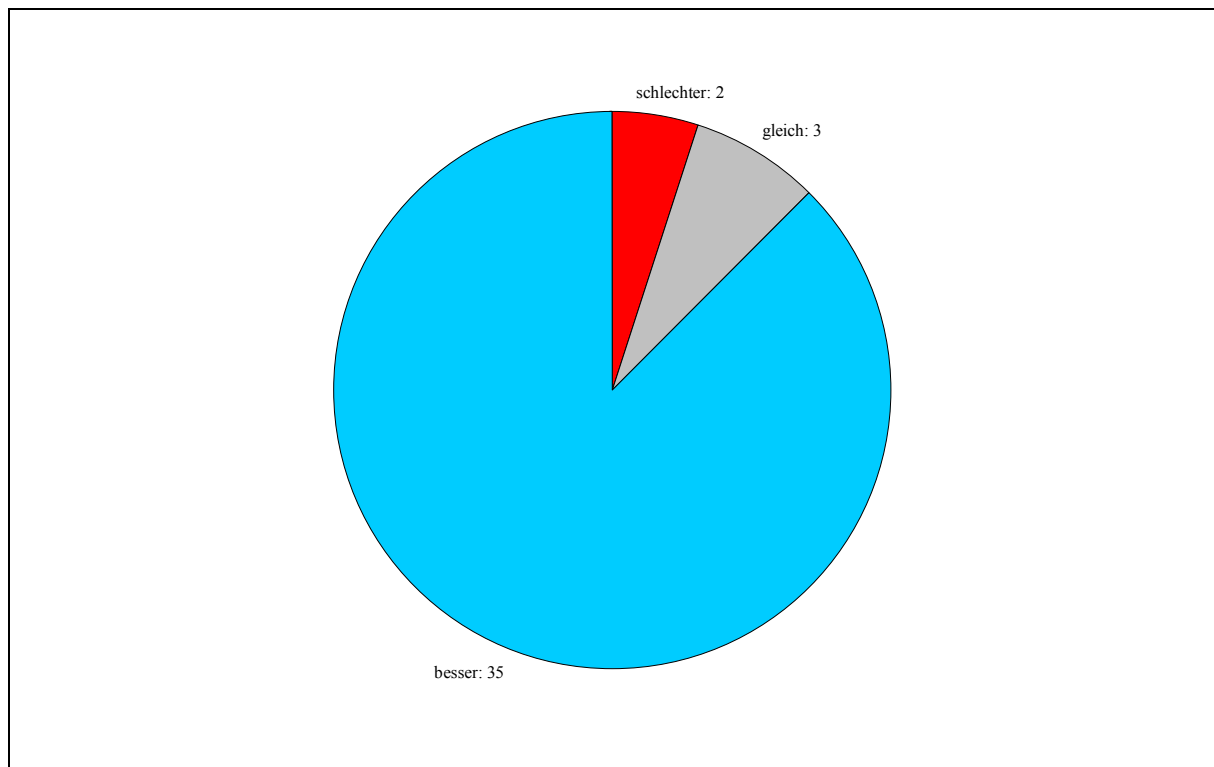


Abbildung 5.14: Verteilung der Befundänderung

Es wurden Fotos von 40 Patienten durch den Doktoranden beurteilt. Der Doktorand kannte zum Zeitpunkt der Beurteilung weder die objektiven Befunde aus den Krankenakten, noch die subjektive Bewertung durch die Patienten. Die Beurteilung fand nach festgelegten Kriterien, bezogen auf die einzelnen Erkrankungen, statt (s. Kapitel 4.4.1). Bei 35 Patienten (87,5%) war der Zustand der Augen (Skalenwert) im zweiten Foto bei Therapieende, deutlich gebessert. Bei 3 Patienten (7,5%) hatte sich der Zustand nicht wesentlich geändert. Und bei 2 Patienten (5%) war der Zustand der Augen bei Therapieende sogar schlechter als bei Therapiebeginn.

Wie der Zustand der Augen innerhalb der einzelnen Patientengruppen zu bewerten war, zeigt die Abbildung 4.15.

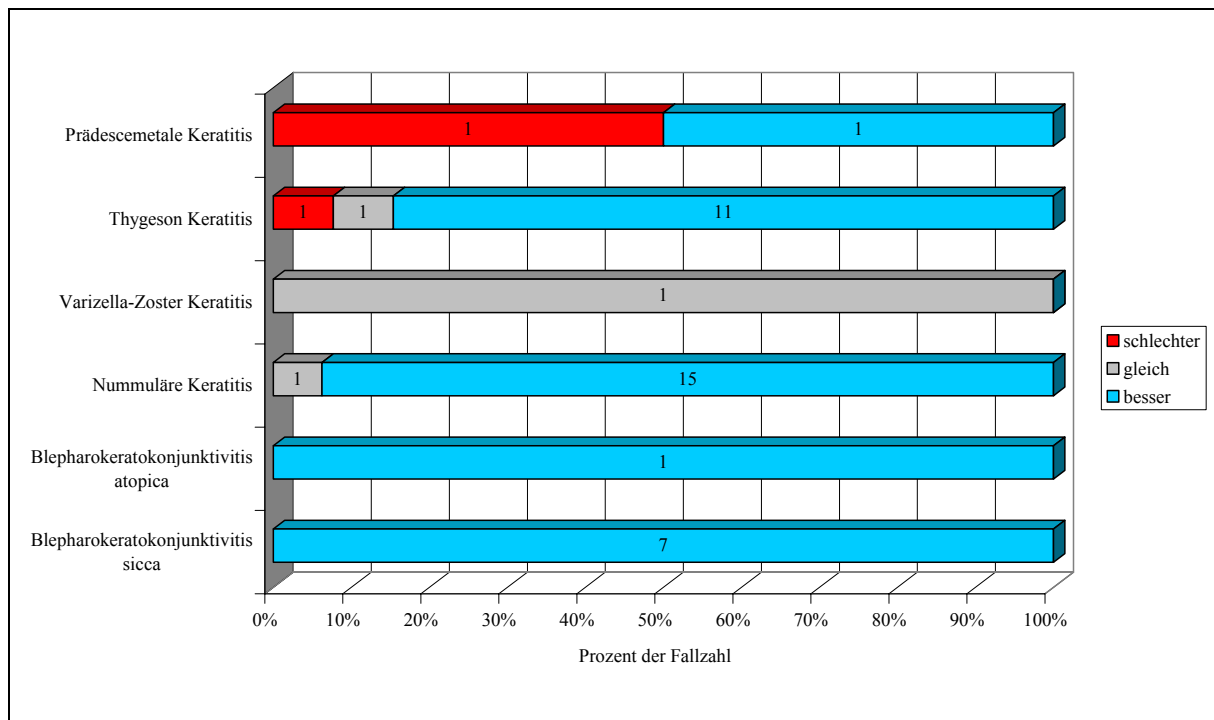


Abbildung 5.15: Verteilung der Befundänderung der Fotobefunde in den einzelnen Patientengruppen

5.9.2. Augenärztlicher Befund

Jeder Patient wurde während der Therapie mit Cyclosporin A Augentropfen regelmäßig augenärztlich untersucht und nach krankheitsspezifischen Kriterien (s. Kapitel 4.4.2.) befundet. Wie ebenfalls in Kapitel 4.4.2. beschrieben, wurde der Zustand der Augen nach Therapie in drei Kategorien beurteilt: 0=schlechter als bei Therapiebeginn, 1= unverändert und 2=besser als bei Therapiebeginn.

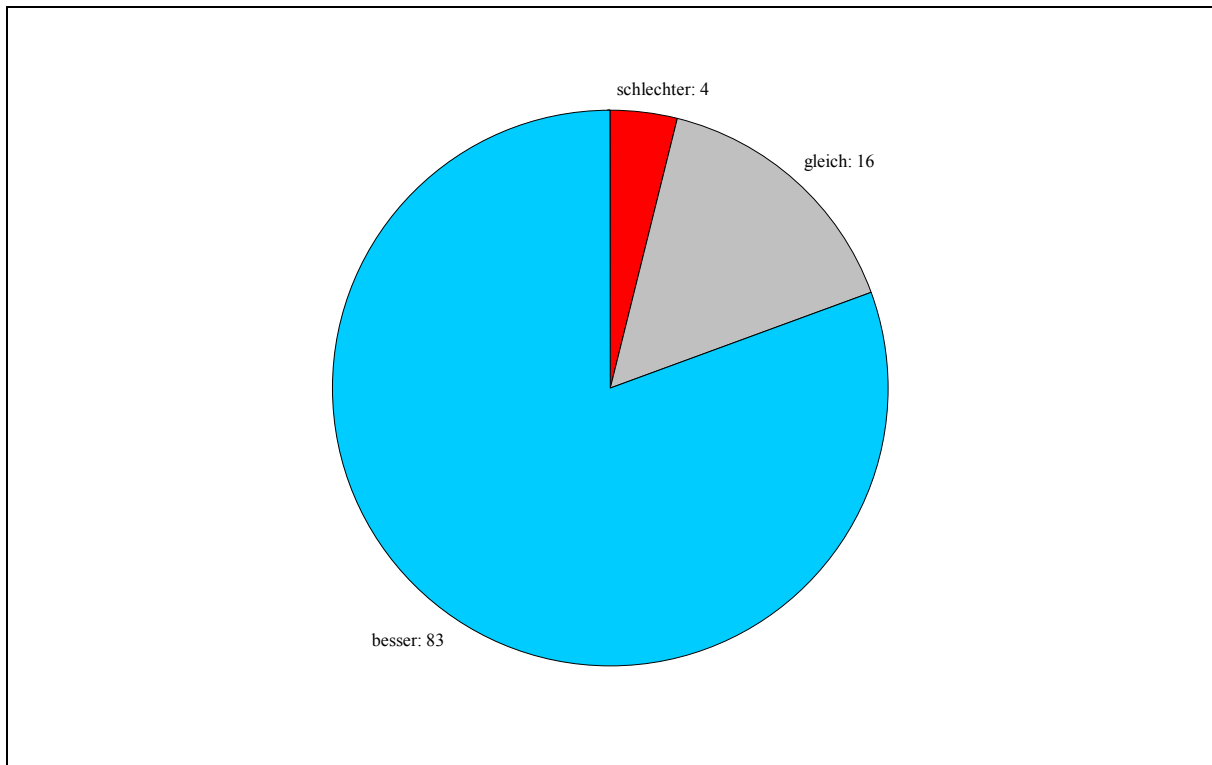


Abbildung 5.16: Verteilung der objektiven Befunde, die anhand der Krankenakten gewonnen wurden.

Bei der objektiven Bewertung der Augen mit Hilfe der Krankenakten stellte sich der, durch den Skalenwert ausgedrückten, Zustand der Augen bei 83 (80,5%) Patienten als gebessert, bei 16 (15,5%) als unverändert und bei 4 (4%) als verschlechtert dar.

Wie sich der Zustand der Augen, bezogen auf die einzelnen Patientengruppen, verändert hat, zeigt Abbildung 4.17.

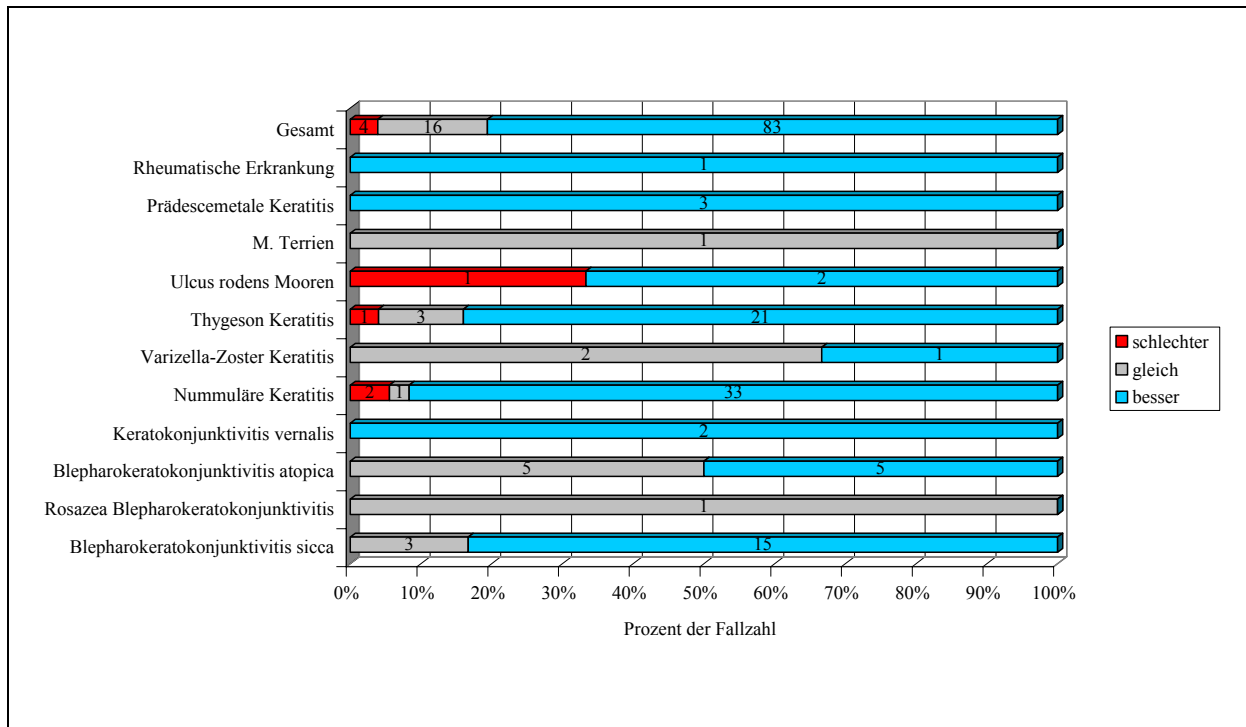


Abbildung 5.17: Objektiver Befund der Augen bezogen auf die einzelnen Erkrankung.

Die 4 Patienten, bei denen sich der Zustand der Augen im Verlauf der Therapie verschlechtert hat, gehören den Patientengruppen mit Ulcus rodens Mooren, Thygeson Keratitis und nummulärer Keratitis an. In den anderen Patientengruppen ist der Befund unverändert oder gebessert.

5.9.3. Relation zwischen Aktenbefund und Fotodokumentation

| Fotobefund | Befund Krankenakte gleich | Befund Krankenakte besser | total |
|------------|---------------------------|---------------------------|-------|
| Schlechter | 0 | 2 | 2 |
| gleich | 1 | 2 | 3 |
| besser | 5 | 30 | 35 |
| total | 6 | 34 | 40 |

Tabelle 5.8: Zusammenhang zwischen Fotobewertung und Krankenakte, jeweils auf Grundlage der Skalenwert (s. Kapitel 4.4.1)

Der Zusammenhang zwischen der Befundung mit Hilfe der Krankenakten und der Befundung der Fotos ist in Tabelle 5.8 zusammengefasst. Es zeigt sich kein statistisch signifikanter Zusammenhang zwischen den Befundungsmethoden ($p=0,965$). Bei den Patienten, deren Befund sich laut Akte verschlechtert hatte, wurde keine Fotodokumentation des Befundes gemacht, so dass hier kein Vergleich möglich ist.

5.9.4. Relation zwischen Aktenbefund und subjektiver Bewertung

| Subj. Bewertung | Obj. Bewertung schlechter | Obj. Bewertung gleich | Obj. Bewertung besser | total |
|-----------------|---------------------------|-----------------------|-----------------------|-------|
| schlechter | 1 | 5 | 10 | 16 |
| gleich | 1 | 1 | 7 | 9 |
| besser | 2 | 10 | 66 | 78 |
| total | 4 | 16 | 83 | 103 |

Tabelle 5.9: Zusammenhang zwischen subjektiver Bewertung und Krankenakte

Die statistische Signifikanz des Zusammenhanges zwischen der subjektiven Bewertung der Therapie durch die Patienten und der objektiven Befundung mit Hilfe der Krankenakten wurde knapp verfehlt. ($p=0,052$).

5.9.5. Relation zwischen Fotodokumentation und subjektiver Bewertung

| Fotobefund | Subj. Bewertung schlechter | Subj. Bewertung gleich | Subj. Bewertung besser | total |
|------------|----------------------------|------------------------|------------------------|-------|
| schlechter | 2 | 0 | 0 | 2 |
| gleich | 1 | 0 | 2 | 3 |
| besser | 3 | 2 | 30 | 35 |
| total | 6 | 2 | 32 | 40 |

Tabelle 5.10: Zusammenhang zwischen Fotodokumentation und subjektiver Bewertung

Die Bewertung der Fotodokumentation hängt mit der subjektiven Bewertung der Therapie durch die Patienten statistisch signifikant zusammen ($p=0,001$).

5.9.6. Objektive Visusbestimmung

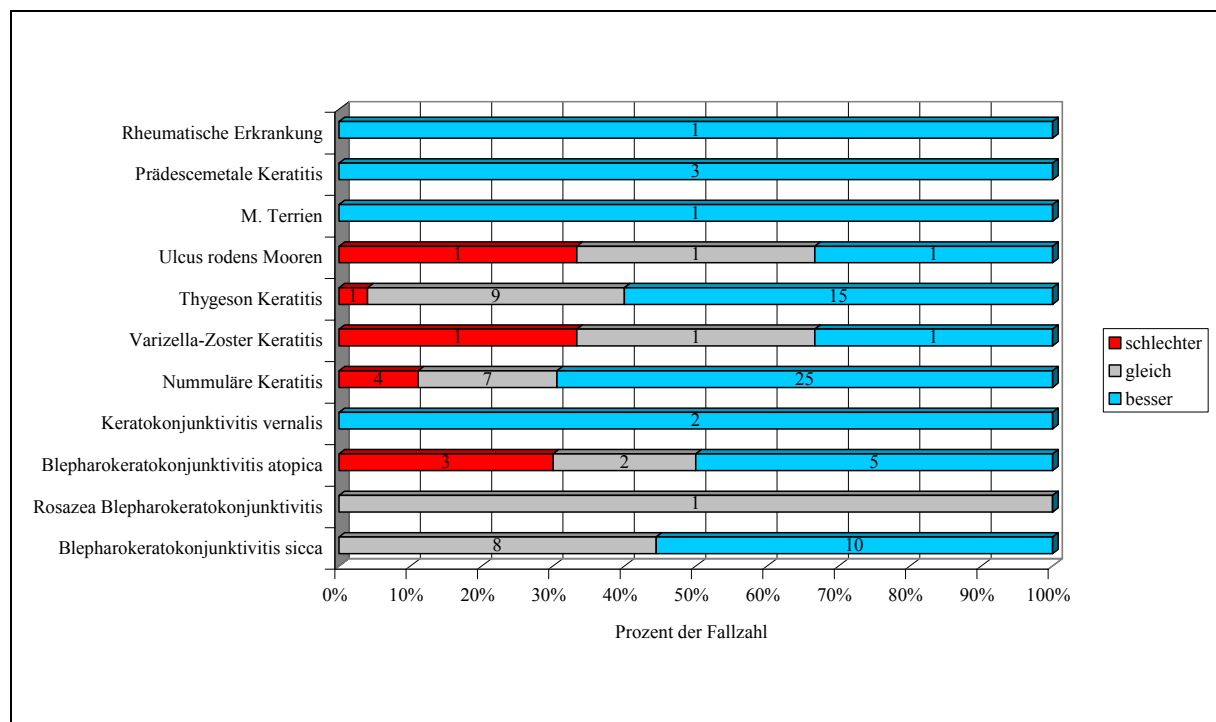


Abbildung 5.18: Objektiv bestimmte Visusänderung. Insgesamt verschlechterte sich der Visus bei 10 Patienten (9,7%), bei 29 Patienten (28,2%) blieb er unverändert und bei 64 Patienten (62,1%) besserte er sich.

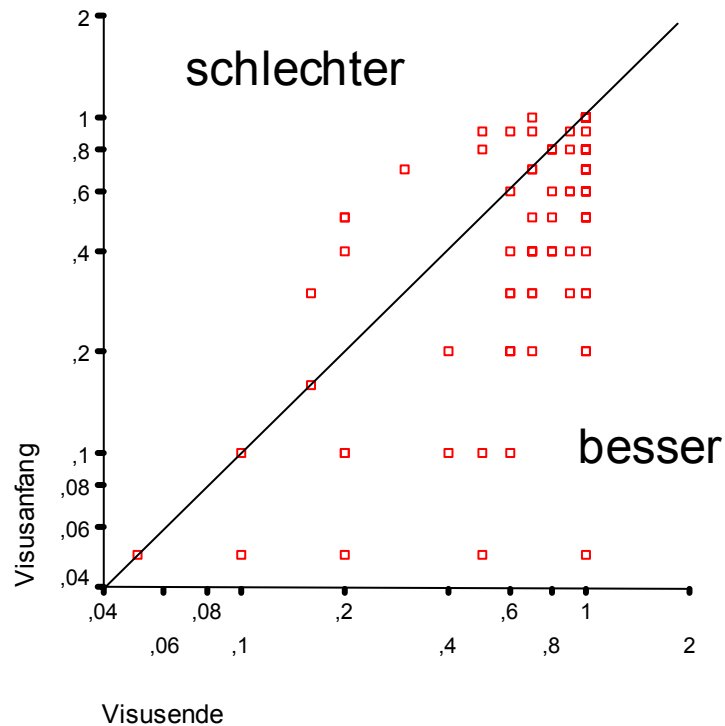


Abbildung 5.19: Graphische Darstellung des Visus vor und nach der Therapie mit Cyclosporin A

Bei dem Großteil der Patienten (62,1%) war der Visus nach Therapieende messbar besser, als zu Therapiebeginn. Bei den Patienten ohne Visusänderung (28,2%), lag der Visus vor Therapie meist über $>0,7$. Das betraf besonders die Erkrankungen, bei denen eine Visusverschlechterung nicht typisch ist, wie die Blepharokeratokonjunktivitis sicca oder die Thygeson Keratitis. Von den 29 Patienten, bei denen der Visus unverändert blieb, hatten nur 5 einen Ausgangsvisus $<0,8$, wie auch der Abbildung 4.19 zu entnehmen ist.

5.9.7. Relation zwischen objektiver Visusänderung und subjektiver Änderung des Sehvermögens

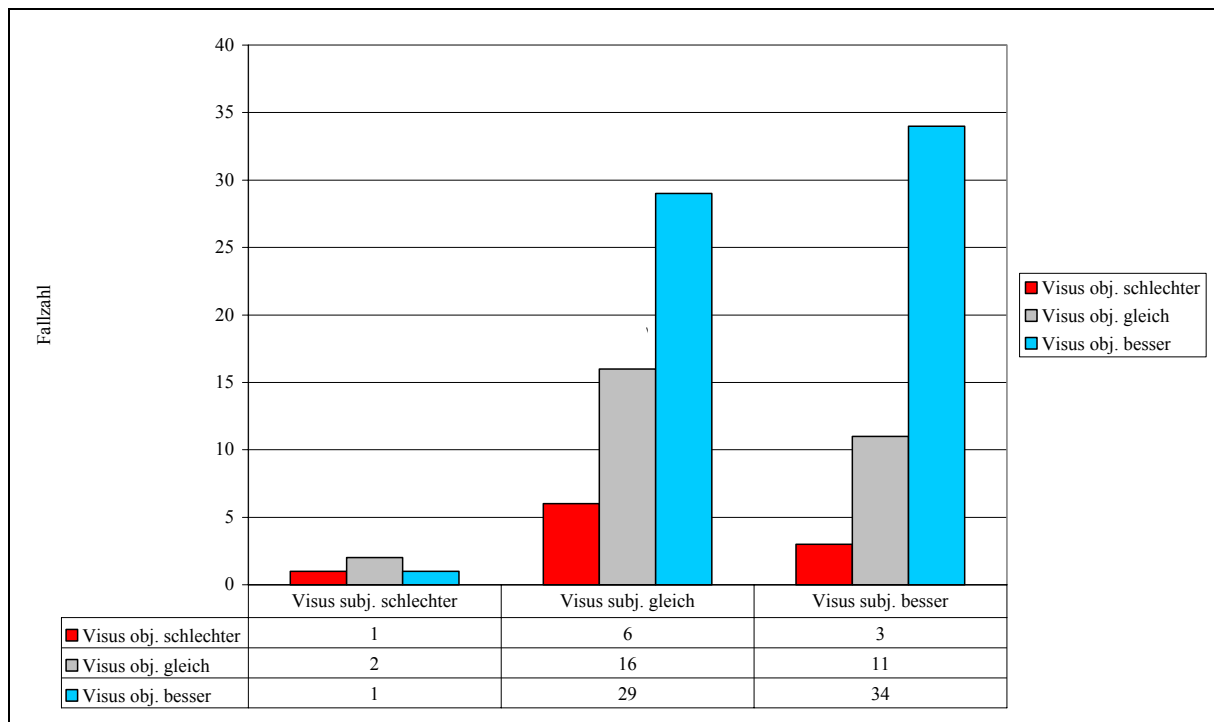


Abbildung 5.20: Relation zwischen der subjektiv beurteilten Änderung des Sehvermögens durch die Therapie mit Cyclosporin A durch die Patienten und die tatsächlich durch Augenärzte objektiv bestimmte Visusänderung. ($p=0,06$)

Der Zusammenhang zwischen der von den Patienten wahrgenommenen Änderung des Sehvermögens im Rahmen der Therapie mit Cyclosporin A und der tatsächlich gemessenen Visuswerte fällt statistisch leicht aus dem Bereich des Signifikanzniveaus ($p=0,06$). Es ist aber anhand der Abbildung 4.20 erkennbar, dass die Bewertungen zumindest tendenziell in die gleiche Richtung gehen.

5.10. Rezidivverhalten

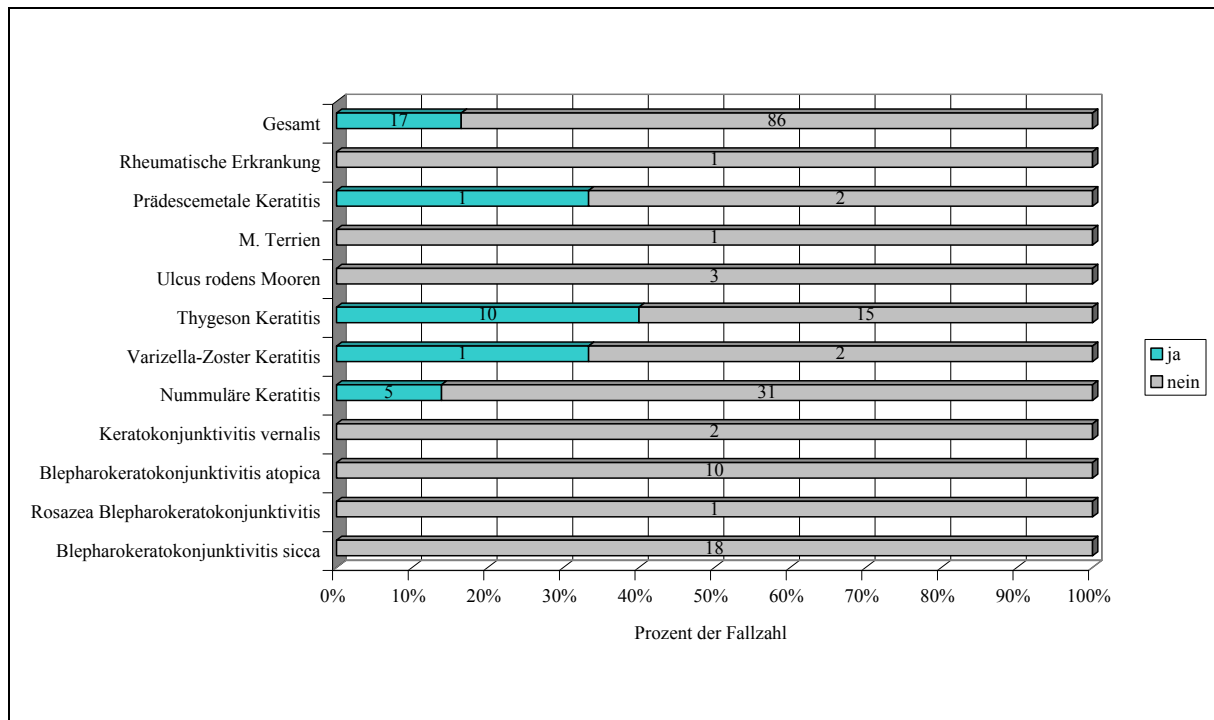


Abbildung 5.21: Zahl der Rezidive, aufgeteilt auf die einzelnen Erkrankungen

Insgesamt trat bei 17 Patienten von 103 (16,5%) im Laufe der Nachbeobachtung ein Rezidiv auf. Von den 11 Patientengruppen waren allerdings nur 4 Gruppen betroffen. Die meisten Rezidive, absolut und prozentual gesehen, ereigneten sich in der Gruppe mit Thygeson Keratitis. Hier erlitten 10 von 25 Patienten (40%) ein Rezidiv. Die anderen Gruppen mit Rezidiv sind die mit prädescemetaler Keratitis (1 von 3 = 33,3%), mit nummulärer Keratitis (5 von 36 = 13,8%) und mit Varizella-Zoster Keratitis (1 von 3 = 33,3%).

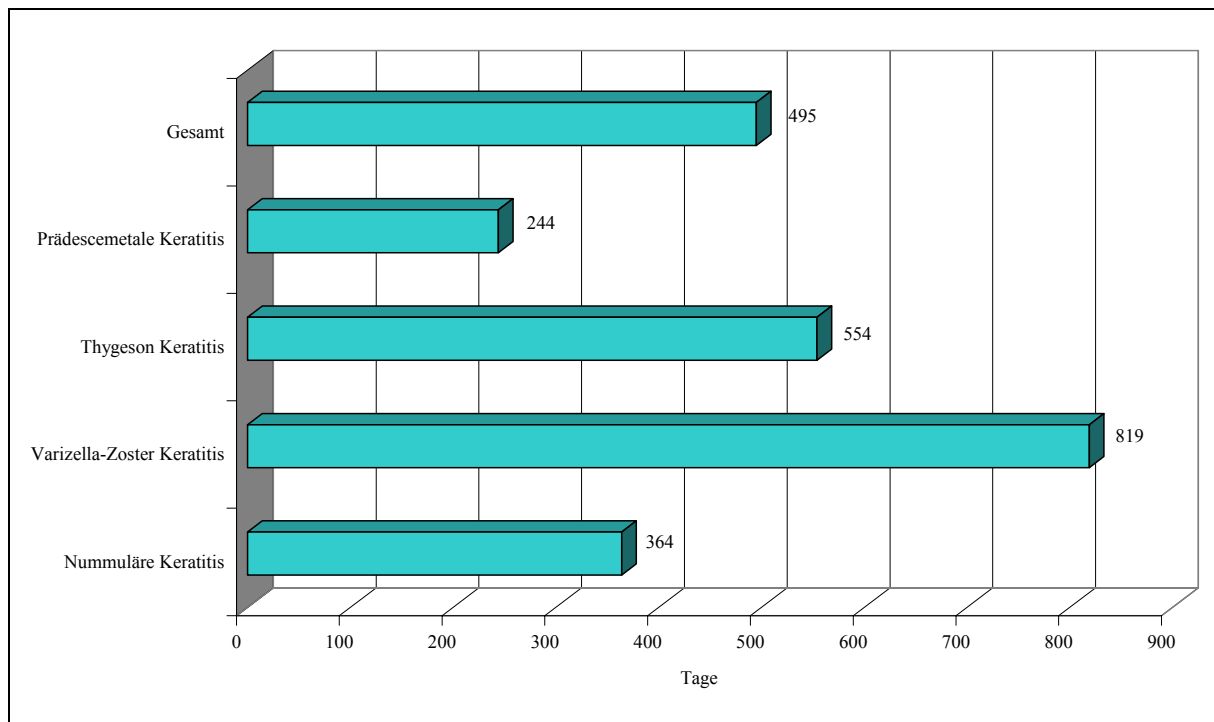


Abbildung 5.22: Durchschnittliche Anzahl von Tagen bis zum Eintritt des Rezidivs

Die Abbildung 5.22 zeigt, wie viele Tage bis zum Eintritt eines Rezidivs in den 4 betroffenen Gruppen durchschnittlich vergehen.

Insgesamt tritt ein Rezidiv durchschnittlich nach 495 Tagen auf.

Deutlich länger dauert es bis zum Wiederauftreten der Symptome bei der Gruppe mit Varizella-Zoster Keratitis (819 Tage). Ebenfalls länger dauert es bei der Gruppe mit Thygeson Keratitis (554 Tage). Bei der Gruppe mit nummulärer Keratitis dauert es durchschnittlich 364 Tage und bei der Gruppe mit prädescemetaler Keratitis tritt mit durchschnittlich 244 Tagen ein Rezidiv am schnellsten auf.

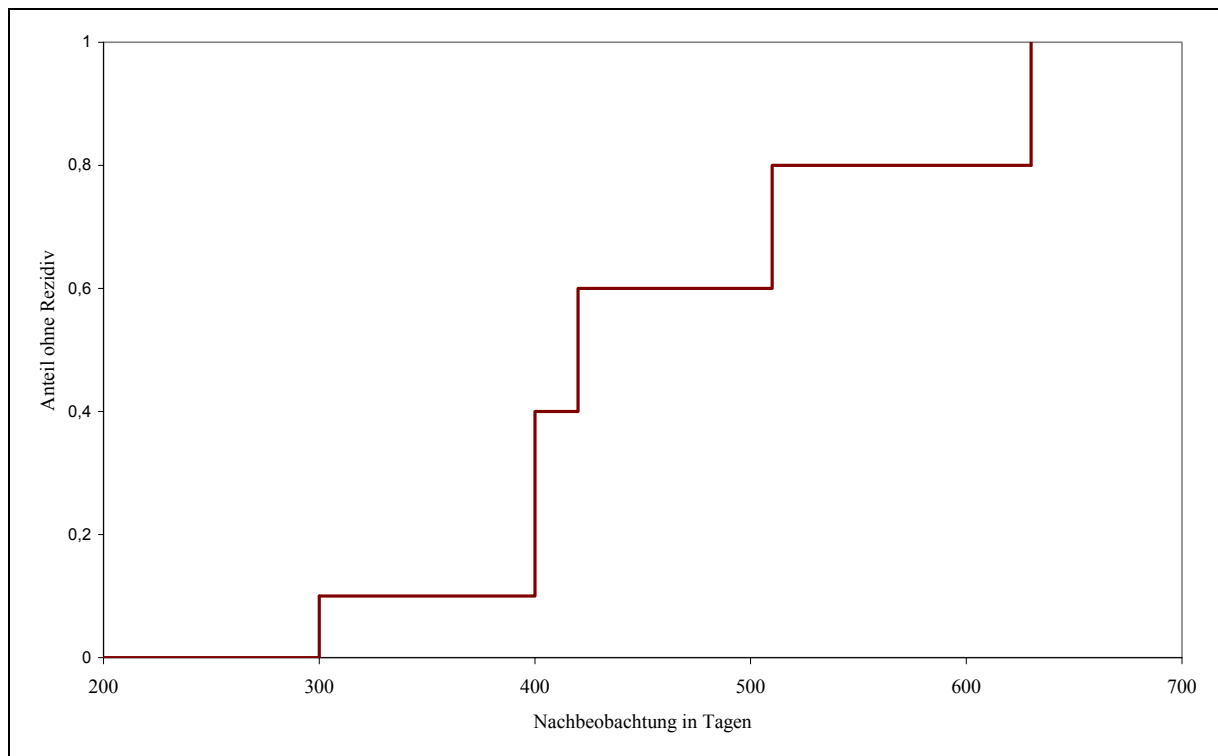


Abbildung 5.23: Kaplan-Meier-Überlebenskurve der Patienten mit nummulärer Keratitis, die ein Rezidiv erlitten.

Die Rezidive der Patienten mit nummulärer Keratitis traten erst ab dem 298. Nachbeobachtungstag auf und verteilten sich in relativ regelmäßigen Abständen bis zum 626. Nachbeobachtungstag. Das früheste Rezidiv erlitt ein Patient nach 298 Tagen, das späteste Rezidiv nach 626 Tagen.

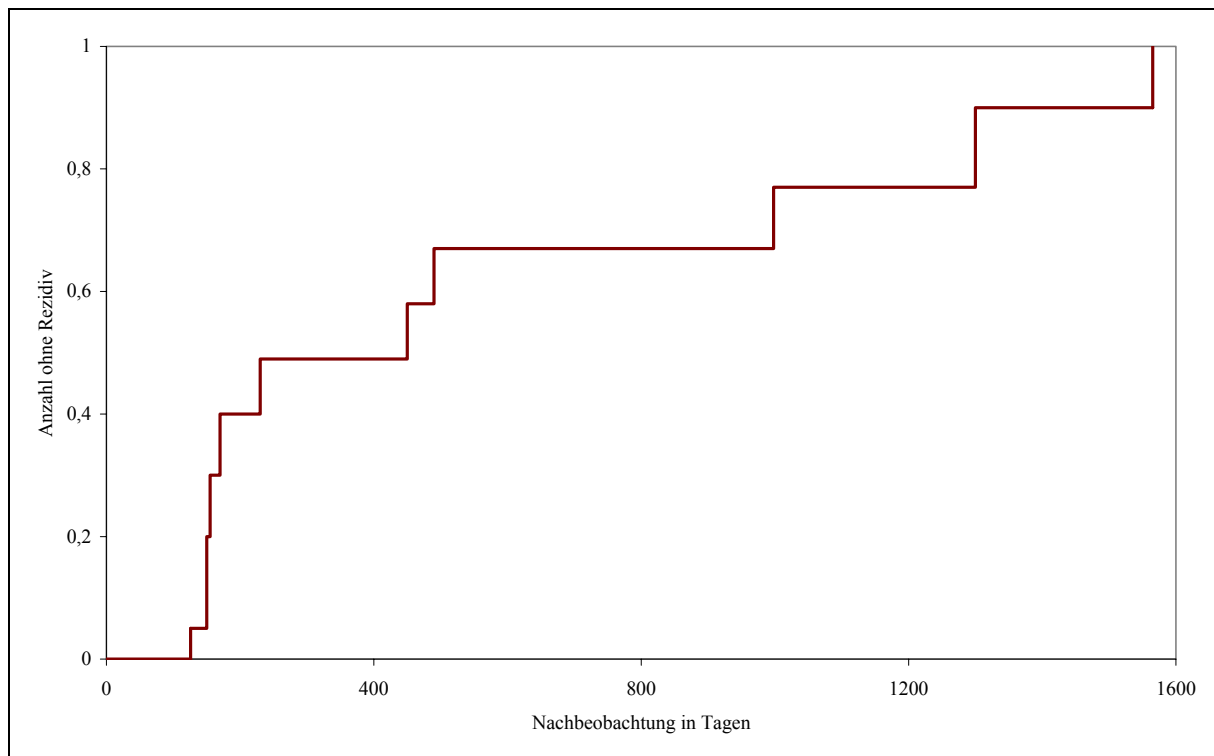


Abbildung 5.24: Kaplan-Meier-Überlebenskurve der Patienten mit Thygeson Keratitis, die ein Rezidiv erlitten.

Die Kurve in Abbildung 5.24 zeigt, dass bei den Patienten mit Thygeson Keratitis die Rezidive meist in den ersten 500 Tagen nach Ersterkrankung auftraten. Später flacht die Kurve dann stark ab, da dann nur noch wenige Rezidive zu verzeichnen waren. Das früheste Rezidiv in dieser Gruppe trat bereits nach 126 Tagen auf, das späteste erst nach 1565 Tagen.

5.10.1. Therapiezustand bei Eintritt des Rezidivs

Bei 11 der 17 Patienten, die ein Rezidiv erlitten, war die Therapie bereits abgeschlossen. Bei den übrigen 6 Patienten wurden die Tropfen immer noch angewendet. Hier war die Dosis gegenüber der Anfangsdosis allerdings bereits reduziert (Tabelle 5.11). Die Therapie wurde also schon ausgeschlichen. Bei keinem der Patienten trat ein Rezidiv unter höherer Dosierungen auf.

| Dosis | Anzahl Patienten |
|-------------------------|------------------|
| 1x tgl. 2% | 1 |
| jeden 2. Tag 1x tgl. 2% | 2 |
| 1x tgl. 1% | 1 |
| jeden 2. Tag 1x tgl. 1% | 1 |
| jeden 4. Tag 1x tgl. 1% | 1 |

Tabelle 5.11: Tropfdosis der Rezidivpatienten bei Eintritt eines zweiten Rezidivs

Nach dem Auftreten eines Rezidivs wurde bei den Patienten die Therapie entweder neu angesetzt oder die Dosis entsprechend erhöht. Die Dosierung wurde wieder reduziert, wenn sich die Symptome erneut gebessert hatten.

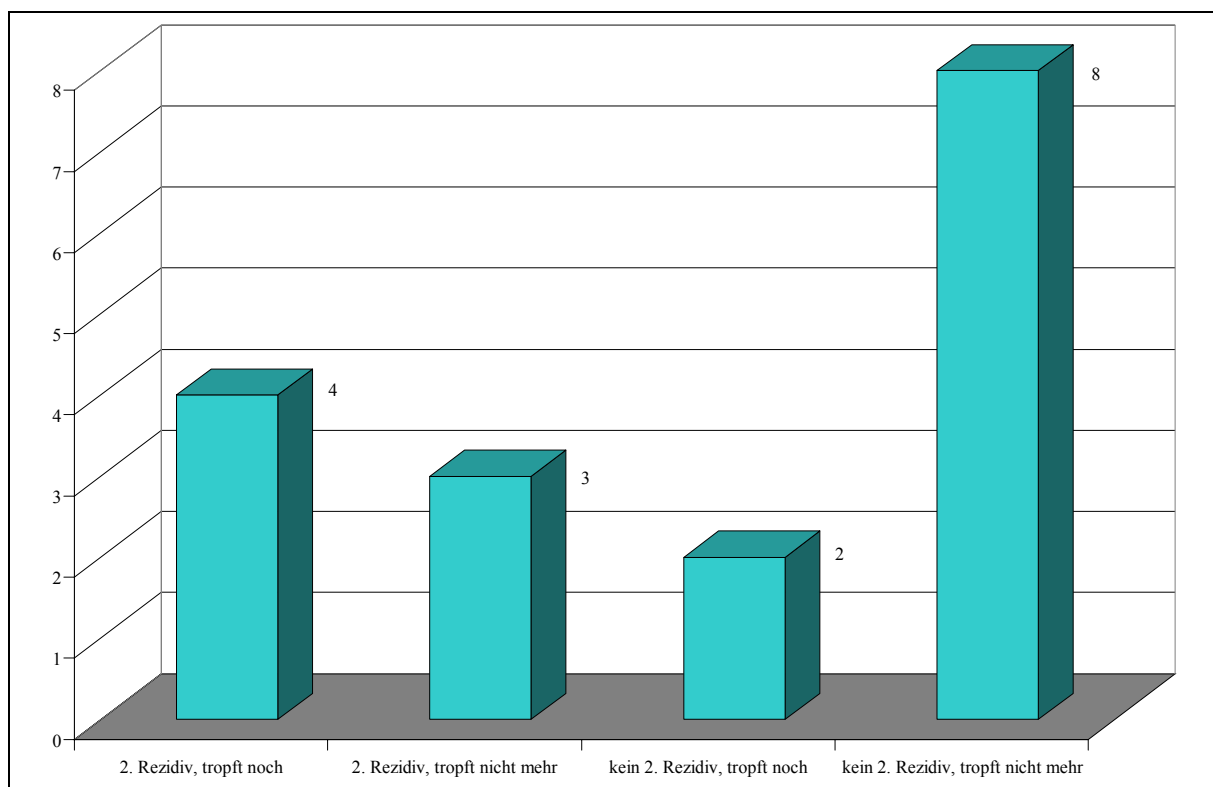


Abbildung 5.26: Auftreten eines zweiten Rezidivs bezogen auf den Therapiezustand

Wie Abbildung 5.26 zeigt, entwickelten 7 Patienten (41%) nach der Therapie des 1. Rezidivs ein erneutes Rezidiv. 4 der 7 Patienten tropften zum Zeitpunkt der Nachbeobachtung immer noch, wenn auch bereits in reduzierter Dosierung.

Bei 3 Patienten wurde die Therapie des erneuten Rezidivs erfolgreich abgeschlossen, und bis zum Ende der Nachbeobachtungszeit blieben diese Patienten rezidivfrei.

Bei 8 Patienten (47%) konnte das 1. Rezidiv gut therapiert werden, so dass diese Patienten ebenfalls im weiteren Verlauf rezidivfrei blieben. Nur 2 Patienten therapierten nach wie vor das 1. Rezidiv mit bereits ausschleichender Tropfdosierung. Ein 3. Rezidiv konnte bei keinem der 103 Patienten beobachtet werden.

6. Diskussion

Ziel dieser Arbeit war die systematische Auswertung der Patienten, die aufgrund chronischer Hornhaut- und Bindehauterkrankungen mit lokalem Cyclosporin A Augentropfen im Sinne eines Heilversuches behandelt wurden. Diese Patienten wurden sowohl um eine subjektive Bewertung der Therapie mit Hilfe eines Fragebogens gebeten, als auch objektiv nachuntersucht.

| Erkrankung | Angeschriebene Patienten | Eingereichte Fragebögen |
|--------------------------------------|---------------------------------|--------------------------------|
| Blepharokeratokonjunktivitis sicca | 38 | 18 |
| Rosazea | | |
| Blepharokeratokonjunktivitis | 1 | 1 |
| Blepharokeratokonjunktivitis atopica | 22 | 10 |
| Keratokonjunktivitis vernalis | 2 | 2 |
| Nummuläre Keratitis | 61 | 36 |
| Varizella-Zoster Keratitis | 8 | 3 |
| Thygeson Keratitis | 54 | 25 |
| Prädescemetale Keratitis | 5 | 3 |
| Ulcus rodens Mooren | 4 | 3 |
| Morbus Terrien | 2 | 1 |
| Rheumatische Erkrankung | 3 | 1 |
| Gesamt | 200 | 103 |

Tabelle 6.1: Kreuztabelle über eingereichte Fragebögen bezogen auf die angeschriebenen Patientengruppen.

6.1. Datenqualität

Da insgesamt nur 51% der primär angeschriebenen Patienten einen Fragebogen ausgefüllt haben, besteht die Möglichkeit einer Datenverzerrung durch Selektion. So ist es beispielsweise möglich, dass überwiegend zufriedene Patienten den Fragebogen bearbeiteten.

Für die Auswertung von Effektivität und Nebenwirkungen einer Therapie mit Cyclosporin A Augentropfen lag folgendes Datenmaterial vor:

- 1.) Alle 103 Patienten, die in die Studie eingeschlossen wurden, erhielten mit einem Anschreiben einen Fragebogen. Dieser Fragebogen beinhaltete Fragen nach bekannten Symptomen für Unverträglichkeiten. Die Patienten wurden gebeten, sowohl Bindehautrötung, Brennen, Fremdkörpergefühl als auch Empfindungsstörungen im Mund- und Rachenbereich zu beurteilen. Es wurden weitere Fragen zur Beurteilung der Effektivität der Therapie gestellt. Die Patienten sollten angeben, inwiefern sich ihr Sehvermögen durch die Therapie gebessert oder verschlechtert hat. Sie sollten

beurteilen, ob ihnen die Therapie gut oder weniger gut geholfen hat und sie wurden befragt, ob sie diese Therapie bei gleicher Symptomatik nochmals anwenden würden. Alle Fragebögen, die eingereicht wurden, waren korrekt ausgefüllt und für die Auswertung der subjektiven Therapiebewertung verwendbar.

- 2.) Für die objektive Bewertung von Effektivität und Nebenwirkung lagen die Krankenakten der Universitätsaugenklinik Düsseldorf vor. Bei den Untersuchungen wurde der Zustand der Augen bewertet, so dass Rezidive, Nebenwirkungen und auch die Besserung der Augen durch die Therapie erkannt wurden. Je nach Zustand der Augen konnte auch die Tropfdosis entsprechend angepasst werden. Die Daten aus den Krankenakten ermöglichten eine objektive Bewertung. Auf diesem Wege bestand die Möglichkeit, subjektive und objektive Daten bezüglich der Effektivität und Nebenwirkungen der Cyclosporin A Therapie zu vergleichen.
- 3.) Auch die bestkorrigierte Sehschärfe der Patienten wurde bei jeder Untersuchung sorgfältig bestimmt. Die Entwicklung des Visus im Laufe der Therapie stellt ein objektives Kriterium zur Bewertung der Therapie dar und wurde mit den subjektiven Angaben der Patienten bezüglich ihres Sehvermögens korreliert.
- 4.) Für die objektive Bewertung der Effektivität wurde bei 40 Patienten eine Fotodokumentation der Augen bei Therapiebeginn und bei Therapieende durchgeführt. Der Zustand der Augen wurde von einem Doktoranden nach krankheitsspezifischen Kriterien bewertet. Dem Doktoranden, waren zum Zeitpunkt der Bewertung, weder die subjektive Bewertung durch den Patienten, noch die objektive Bewertung durch die augenärztlich geführten Krankenakten bekannt. Bei 63 Patienten lag der Beginn der Therapie weit vor Beginn der Studie, so dass bei diesen Patienten kein entsprechendes Bildmaterial vorhanden war. Der Vergleich der Daten der Fotobewertung mit den augenärztlich erstellten Daten aus den Krankenakten und der subjektiven Bewertung durch die Patienten kann zeigen, inwiefern die Fotodokumentation für retrospektive Auswertungen geeignet ist.

6.1.1. Vergleich der objektiven Befunde mit den subjektiven Angaben

6.1.1.1. Subjektives Sehvermögen versus objektive Visusbestimmung

Bei den Erkrankungen mit Visusverschlechterung, wie z.B. bei der nummulären Keratitis, spielt die Besserung des Sehvermögens für die Zufriedenheit vermutlich die Hauptrolle.

Alle Patienten wurden im Fragebogen aufgefordert, zu beurteilen, wie sich ihr Sehvermögen durch die Therapie geändert hat. Etwa die Hälfte gab an, keine Änderung des Sehvermögens

beobachtet zu haben und bei nur etwas 4% verschlechterte es sich subjektiv im Verlauf der Therapie.

Dagegen besserte sich die apparativ gemessene bestkorrigierte Sehschärfe bei nahezu 2/3 der Fälle.

Zu der großen Zahl an unveränderten Visuswerten ist zu sagen, dass der Ausgangswert bei 24 Patienten bereits besser als 0,7 war, so dass eine signifikante Besserung hier gar nicht wahrnehmbar war. Der Zusammenhang zwischen den subjektiv angegebenen Werten und den objektiv gemessenen Werten fällt mit $p=0,06$ leicht aus dem Signifikanzniveau. Die Tendenz der Bewertungen, sowohl subjektiv, als auch objektiv, geht allerdings in die gleiche Richtung.

6.1.1.2.Subjektive Therapiebewertung versus objektive Befundung

Die Patienten beurteilten im Fragebogen, ob die Therapie ihnen geholfen habe. Hier fielen die Antworten durchweg positiv aus. Nur etwa 13% der Patienten gaben an, dass die Therapie ihnen gar nicht geholfen habe. Ähnlich war das Ergebnis bei der Frage, ob die Patienten sich noch einmal für eine Therapie mit Cyclosporin A Augentropfen entscheiden würden. Hier verneinten ebenfalls 13% der Patienten diese Frage, also genauso viele, die angaben, dass die Therapie ihnen nicht geholfen hat.

Besonders die Patienten, deren Sehvermögen sich subjektiv besserte, würden sich signifikant häufiger nochmals für die Therapie entscheiden ($p=0,04$). Diese Patienten bewerteten die Therapie auch deutlich besser als die Patienten, die subjektiv keine Besserung des Sehvermögens erzielten ($p=0,01$).

Die objektive Beurteilung des Zustands der Augen mit Hilfe der Krankenakten ergab, dass sich der Zustand der Augen von 80% der Patienten gebessert hatte, von 15,5% blieb er unverändert und bei 4% hatte er sich gar verschlechtert.

Der Zusammenhang zwischen der subjektiven Bewertung und der objektiven Besserung verfehlte die statistische Signifikanz nur knapp ($p=0,052$). Ein Grund hierfür liegt möglicherweise in der uniformen Kodierung der heterogenen Aktenscribe bei der ein Verlust von Information zu verzeichnen ist.

6.1.1.3.Fotobefund versus subjektive Bewertung und objektiver Befund

Bei 40 der 103 Patienten lag eine Fotodokumentation zu Beginn und am Ende der Therapie vor. Diese Fotos wurden nach festgelegten Kriterien objektiv bezüglich der Entwicklung der Augen im Laufe der Therapie durch einen verblindeten Doktoranden beurteilt. So sollte

untersucht werden, ob die Bewertung der Fotos im Nachhinein eine verlässliche Aussage über den Zustand der Augen machen kann und ob sie die Bewertung der Patienten widerspiegelt.

Bei der Beurteilung der Fotodokumentation ergab sich, dass sich bei 88% der Patienten eine Besserung einstellte, bei 7% hatte sich der Zustand nicht geändert und bei 5% der Patienten war er bei Therapieende schlechter als zu Therapiebeginn.

Bei der statistischen Korrelation mit den anderen Bewertungsmethoden zeigte sich, dass zwischen der subjektiven Bewertung durch die Patienten und der Fotobewertung ein statistisch deutlich signifikanter Zusammenhang besteht ($p=0,001$), während zwischen der augenärztlichen Bewertung, entnommen aus den Krankenakten, und der Fotobewertung kein statistisch signifikanter Zusammenhang auszumachen ist. Die Fotodokumentation zeigte sich in dieser Arbeit also als ein verlässlicher Prediktor für die Einschätzung durch die Patienten und ist damit sehr gut geeignet für die Bewertung der Therapie.

Ein Grund hierfür ist ein uneinheitliches Dokumentationsschema zu Sachen, die auf das hier definierte Bewertungsschema nicht gut abzubilden war. Um die Aussagekraft der Krankenakten zu steigern, sollten die Untersuchungen für diese Arbeit nach standardisierten Gesichtspunkten erfolgen. Es ist aber zu vermuten, dass sowohl eine Fotodokumentation, als auch die Befragung der Patienten beides gute Parameter für die Bewertung einer Therapie sind.

6.2. Pharmakologische Effektivität von Cyclosporin A Augentropfen

Innerhalb der Krankheitsbilder variieren Dosierung, Therapiedauer und Nachbeobachtungszeit. Die Dosierung wurde jeweils von der Schwere der Erkrankung und von der Verträglichkeit der Tropfen abhängig gemacht. So gab es Patienten, die 1% Cyclosporin A erhielten, während andere 2% Cyclosporin A applizierten. Die Tropfenzahl wurde aus den Verordnungen errechnet, die in den Krankenakten vermerkt waren. Inwiefern sich die Patienten an dieses Schema gehalten haben, bleibt ungewiss. Daher fallen die angegebenen Zahlen möglicherweise aufgrund fehlender Compliance falsch hoch aus. Die Therapiedauer und Nachbeobachtungszeit waren ebenfalls abhängig vom Zustand der Augen. Das individuelle Reagieren mit der Therapie auf das jeweilige Krankheitsbild und den aktuellen Krankheitszustand, ist auf der einen Seite sehr wichtig um die Therapie für jeden Patienten zu optimieren, andererseits fehlt so natürlich retrospektiv die Vergleichbarkeit zwischen den Patienten.

Ein Effektivitätsbeweis der Tropfbehandlung mit Cyclosporin A Augentropfen ist im Rahmen der vorliegenden Daten prinzipiell nicht zu erbringen, da eine Kontrollgruppe nicht zur

Verfügung steht. Eine solche wird angesichts der überwiegend seltenen Krankheitsbilder und des teils hohen Leidensdruckes auch zukünftig nicht erreichbar sein.

Dennoch ist die Wirksamkeit auch an Einzelbeispielen abzuleiten, bei denen nach Absetzen der Behandlung ein Rezidiv auftrat, dass mit einer Therapieerhöhung wieder verschwand (s. Kapitel 5.2.1).

Eine objektive Ansprechrate von 80,5% (entnommen aus den Krankenakten) und eine subjektive Ansprechrate von 87,4% (entnommen aus den Ergebnissen des Fragebogens), ist ein starkes Indiz für die Effektivität der Therapie mit Cyclosporin A. In anderen Studien, in denen zum einen Patienten mit Keratitis nummularis [81] und zum anderen Patienten mit Thygeson Keratitis [89] mit Cyclosporin A Augentropfen therapiert wurden, waren die Ergebnisse ebenfalls gut. Bei der Keratitis nummularis wurde in 71,5% der Fälle, bei der Thygeson Keratitis wurde in 71,4% ein Therapieerfolg erzielt.

Vergleicht man diese Ergebnisse mit der Studie von Laibson [55], in der er zwei Patientengruppen mit Keratitis nummularis mit lokalen Kortikosteroiden therapierte, so sind bei ihm die Therapieerfolge ähnlich gut. Bei der einen Gruppe erzielte er zu 62,5% einen Rückgang der Symptome, in der anderen Gruppe zu 81,8%.

Cyclosporin A Augentropfen scheinen, wie diese Arbeit und weitere Studien zeigen, ähnlich gut wirksam zu sein wie lokale Kortikosteroide.

6.2.1 Rezidivverhalten unter Cyclosporin A Augentropfen

Während beim M. Terrien, beim Ulcus rodens Mooren, der Blepharokeratokonjunktivitis sicca und atopica, der Rosazea Blepharokeratokonjunktivitis, der Keratokonjunktivitis vernalis und bei den rheumatischen Erkrankung eher der chronische und schwer therapierbare Verlauf im Vordergrund steht, so sind die nummuläre Keratitis, die Thygeson Keratitis, die Varizella-zoster Keratitis und die prädescemetale Keratitis durch das häufige Auftreten von Rezidiven charakterisiert.

Die häufig rezidivierenden Erkrankungen sind meist viral bedingt, wie die Varizella-Zoster Keratitis, die Keratitis nummularis und wahrscheinlich auch die Thygeson Keratitis und die prädescemetale Keratitis [16, 57]. Der Grund für die Rezidive liegt wahrscheinlich in einer Viruspersistenz in den Zellen und in einer lokalen Immunreaktion auf die Virusantigene. Wenn das applizierte Medikament nun lediglich die Immunreaktion unterdrückt, nicht aber die Viruselimination fordert, so wird es beim Absetzen des Medikamentes zu Rezidiven kommen. Das ist bei den Kortikosteroiden der Fall. Wenn unter der Therapie mit lokalem

Cyclosporin A die Rezidivhäufigkeit dieser Erkrankungen zurückgeht, ist anzunehmen das Cyclosporin A entweder zur Viruselimination beiträgt oder diese weniger behindert als Steroide. Auch Vahlme et al. [124] zeigten 1992, dass lokales Cyclosporin A beim Herpes simplex Virus I eine eigene virustatische Wirkung entfalten kann, indem es die DNA-Produktion des Virus bei der Vermehrung blockiert. Dieser Effekt ist auch bei der Therapie anderer Viren der Herpesgruppe zu vermuten.

40% der Rezidive traten bei den Patienten mit Thygeson Keratitis auf. Diese Rezidivrate liegt deutlich niedriger im Vergleich zu der Studie von Nagra et al [68], die 15 Fälle mit lokalen Kortikosteroiden behandelte. 80% erlitten in dieser Studie ein Rezidiv.

Bei der Varizella-Zoster Keratitis und der prädescemetalen Keratitis erlitten 33% ein Rezidiv. Die niedrigste Rezidivrate mit 13,8% hatten die Patienten mit Keratitis nummularis.

Das sind, bezogen auf die Studie von Laibson [55], sehr gute Ergebnisse. Er therapierte in einer Studie 10 und in einer anderen Studie 17 Patienten mit einer Keratitis nummularis mit lokalen Kortikosteroiden. Nachdem alle 10 bzw. 17 Patienten sehr gut auf diese Therapie ansprachen, erlitten in der ersten Studie 100% und in der zweiten Studie 50% ein Rezidiv bei Reduktion der Tropfdosis.

11 der 17 Patienten mit Rezidiven in unserer Studie hatten bei Rezidiveintritt die Therapie vollständig abgesetzt. Die übrigen 6 Patienten befanden sich bereits am Ende ihrer Therapie, so dass die Tropfdosis gegenüber der Ausgangsdosis reduziert war. Dies ist, wie in Kapitel 5.2 bereits erwähnt, ein indirektes Effektivitätskriterium, da bei einer anschließenden Steigerung der Dosierungen die Rezidive erneut erfolgreich therapiert werden konnten.

Es ist hier leider nicht möglich eine definitive Aussage zu machen, ob nun die Therapie mit lokalem Cyclosporin A Augentropfen gegenüber der Therapie mit lokalen Steroiden oder auch gegenüber einem Spontanverlauf bezüglich des Auftretens der Rezidive letztendlich besser ist. Eine Sichtung der Literatur (Evidenzstufe II) legt den Schluß näher, dass unter Therapie mit Cyclosporin A deutlich seltener Rezidive auftreten [40, 55, 68, 78, 81, 87, 89, 110].

6.3. Verträglichkeit und Nebenwirkungen

Ein wichtiger Aspekt der Beurteilung der Therapie mit Cyclosporin A Augentropfen ist die Verträglichkeit und das Auftreten von Nebenwirkungen, besonders im Hinblick auf die Therapiealternative mit lokalen Kortikosteroiden, die gut vertragen wird, allerdings häufig mit

schwerwiegende Nebenwirkungen, wie die Entstehung von Katarakten, Glaukomen, Sicca-Symptomatik und Sekundärinfektionen behaftet ist [118, 131].

Da aufgrund der häufigen Rezidive oft eine sehr lange Therapie nötig ist, wäre es in dieser Hinsicht wünschenswert, mit Cyclosporin A eine Therapiemöglichkeit zu haben, die sowohl die Rezidivhäufigkeit senkt, um die Therapiedauer zu verringern, als auch eine Therapiemöglichkeit, die weniger Nebenwirkungen hat und auch auf Dauer sicher ist.

6.3.1. Verträglichkeit

Bei der Therapie mit Cyclosporin A stehen eher Unverträglichkeitsreaktionen im Vordergrund, die sich mit Brennen, Rötung und Fremdkörpergefühl nach Verabreichung der Tropfen bemerkbar machten. Selten wurden Geschmacks- und Empfindungsstörungen im Mund- und Rachenbereich angegeben.

Das Brennen wurde mit Abstand am häufigsten als Nebenwirkung angegeben. 81% der Patienten gaben an, nach Applikation der Tropfen ein Brennen verspürt zu haben, wobei immerhin 23% der Patienten das Brennen mit 5 als sehr stark einstufen. Besonders die jüngeren Patienten stufen das Brennen als relativ stark ein, was damit zusammenhängen könnte, dass Kinder eventuell weniger tolerant gegenüber unangenehmen Reizen sind als Erwachsene. Das Brennen wurde von einigen Patienten als so stark empfunden, dass die Therapie nicht weiter geführt werden konnte und diese von der Teilnahme an dieser Arbeit ausgeschlossen wurden.

Mit 57,3% wurde eine Augenrötung nach Tropfenapplikation sehr häufig angegeben. Die Rötung wurde insgesamt nicht so stark bewertet wie das Brennen.

50,4% der Patienten waren auch von einem Fremdkörpergefühl betroffen, das als „Sand im Auge“ empfunden wurde.

Eine seltenere Form der Unverträglichkeit scheinen Empfindungsstörungen im Mund- und Rachenbereich zu sein. Nur 10,6% gaben an, diese Nebenwirkung bei sich beobachtet zu haben.

Bei den vorher beschriebenen Reaktionen handelt es sich meist um lokale Verträglichkeitsprobleme der Tropfen. Um diese Probleme zu lindern, sollte man sich weiterhin Gedanken über die Zusammensetzung der Tropfen machen.

Die Verträglichkeit der Tropfen ist ein bereits bekanntes Problem. Um diese zu verbessern, wurden bereits Konservierungsstoffe und Ethanol aus der Verbindung entfernt [81]. Vor der Anwendung werden den Tropfen außerdem ölhaltige Substanzen beigemischt. Möglicherweise sind andere Zusätze verträglicher. Vorstellbar ist auch, dass eine

gleichzeitige Anwendung von oberflächenpflegenden Tränenersatzmitteln eine Linderung der Beschwerden bringt. Es wäre sinnvoll, in weiteren Studien die Häufigkeit der Nebenwirkungen bei unterschiedlichen Tropfenzusammensetzungen zu untersuchen, um die Therapie so besser verträglich zu machen.

Andererseits zeigte sich, dass diese Reaktionen nicht unbedingt zu einem Therapieabbruch führen. Patienten, die Brennen und Rötung als Reaktion auf die Tropfen beobachten konnten, würden sich signifikant häufiger nochmal für eine Therapie entscheiden ($p=0,02$ und $p=0,05$). Allerdings verhält sich das anders bei den Patienten, die ein Fremdkörpergefühl verspürten. Diese Patienten bewerteten die Therapie statistisch signifikant ($p=0,01$) schlechter, als die Patienten, die diese Reaktionen auf die Tropfen nicht beobachteten.

6.3.2. Nebenwirkungen

Im Rahmen dieser Arbeit wurden keine der Nebenwirkungen, die bei Kortikosteroiden beschrieben wurden, bei der Therapie mit Cyclosporin A beobachtet. Es wurde dabei auf die Entstehung von Katarakten, Glaukomen, Sekundärinfektionen und Sicca-Symptomatik geachtet. Weitere objektiv erfassbare Nebenwirkungen wurden während der Untersuchungen nicht beobachtet.

Sowohl bei lokalen Kortikosteroiden, als auch bei lokalen Cyclosporin A Augentropfen konnten bislang keine systemischen Nebenwirkungen beobachtet werden, obwohl bei systemischer Gabe von Cyclosporin A sehr häufig schwere Nebenwirkungen auftreten [2, 24, 54]. Da aber die systemische Resorption lokal applizierter Tropfen sehr gering ist, lässt sich ein CSA-Spiegel im EDTA Vollblut nicht nachweisen.

6.3.2.1. Kanzerogenität

Die Nachbeobachtungszeit liegt bei den meisten Patienten deutlich unter 10 Jahren. Daher lassen sich zurzeit keine Aussagen über die Langzeiteffekte einer lokalen Cyclosporin A Therapie machen. Es wäre sehr wünschenswert, auch über die Langzeiteffekte verlässliche Informationen zu sammeln. Besonders bedeutsam wäre das im Bezug auf Bindehautkarzinome. Es wurden bereits Fälle beschrieben, bei denen nach systemischer [60] und lokaler Gabe [48] von Cyclosporin A gehäuft Bindehautkarzinome auftraten. Auch in der Dermatologie, wo Calcineurininhibitoren ebenfalls Anwendung finden, wurde ein gehäuftes Auftreten von dem so genannten „weißen Hautkrebs“ (aktinische Keratose, Morbus Bowen, Basalzellkarzinom, Plattenepithelkarzinom) beschrieben. Bei der systemischen Anwendung

von Calcineurininhibitoren, insbesondere des Cyclosporin A, wurden auch öfters lymphoproliferative Erkrankungen beobachtet [16, 29, 35, 45, 47, 53, 61, 65, 95, 105, 130].

Ob die Kanzerogenität ein Langzeitrisko der Therapie darstellt, sollte in groß angelegten Langzeitstudien untersucht werden. Bei 71 Patienten aus dieser Studie wurden im Rahmen einer Dissertation von cand. med. Wojanowski, Abstriche der Bindehaut entnommen, die zytologisch und DNA-zytometrisch auf eine Entartung der Bindehautzellen untersucht wurden. Bei 2 dieser Patienten wurde ein Carcinoma in situ diagnostiziert. Beide Patienten waren an einer Blepharokeratokonjunktivitis atopica erkrankt, die vermutlich selbst ein Risikofaktor für die Entwicklung von Bindehautkarzinomen darstellt [48].

6.4. Stellenwerte der Therapie

- 1.) *Blepharokeratokonjunktivitis sicca*: Diese Patienten zeigten eine hohe Zufriedenheitsquote von 90%. Objektiv hatte sich die Erkrankung bei 83,3% gebessert. Daher kann die Therapie bei dieser Erkrankung großzügig indiziert werden. Wichtig ist jedoch, dass zuvor die mechanische Lidkantenpflege (2 Monate) versucht wurde. Typische Dosierung: 3x tgl. CSA 2% Augentropfen für 6 Wochen, dann ausschleichen.
- 2.) *Blepharokeratokonjunktivitis atopica und Keratokonjunktivitis vernalis*: Subjektiv besserte sich das Sehvermögen im Durchschnitt bei allen Patienten. Objektiv besserte sich die Erkrankung bei 50% der Patienten, bei weiteren 50% blieb sie unverändert, verschlechtert hat sie sich bei keinem. Rezidive traten bei keinem der Patienten auf. Allerdings wurden die Nebenwirkungen, besonders das Brennen, hier als relativ stark empfunden, dennoch würden sich 70% der Patienten noch mal für diese Therapie entscheiden. Wenn man nun bedenkt, dass die einzig wirklich wirkungsvolle Alternative zu Cyclosporin A Augentropfen, die Anwendung von lokalen Kortikosteroiden ist, sollte man aufgrund der schwerwiegenden Nebenwirkungen bei dieser Therapie der überwiegend jungen Patienten das Cyclosporin A bevorzugen. Der einzige Unsicherheitsfaktor in der Therapie mit lokalem Cyclosporin A bleibt die Ungewissheit über etwaige Langzeiteffekte. So wurde von Kallen et al [48] ein gehäuftes Auftreten von Bindehautneoplasien bei Atopikern nach Anwendung von Cyclosporin A Augentropfen beschrieben. Daher sollte man insgesamt noch zurückhaltend mit Cyclosporin A Augentropfen sein.
- 3.) *Nummuläre Keratitis*: Die Therapie mit Cyclosporin A wurde von diesen Patienten gut bewertet, 83% der Patienten würden in diese Therapie erneut einwilligen. Die

Rezidivrate von 13,8% ist, verglichen mit einer Kortikosteroidtherapie [55] deutlich geringer. Auch objektiv hatten sich über 90% der behandelten Augen gebessert. Einziges Problem bleibt die Verträglichkeit der Tropfen, die immerhin 17% der Patienten davon abhalten würde, die Therapie noch mal zu machen. Aber für den Großteil der Patienten, die mit den Tropfen zu Recht kamen, ist Cyclosporin A sicherlich eine gute Alternative zur Therapie mit Kortikosteroiden. Bei der Therapie mit Kortikosteroiden wird bei dieser Erkrankung sehr häufig eine Sicca-Symptomatik [118] an den behandelnden Augen beobachtet, die eventuell aber auf eine Dauerschädigung des tränenfilmbildenden Apparats durch den Virus zurückzuführen ist. Die Immunsuppression der Kortikosteroide verhindert hier wahrscheinlich eine Regeneration der Becherzellen und Tränendrüsen. Lokal angewandtes Cyclosporin A zeigte sowohl in dieser als auch in anderen Studien [41] bislang nur wenige Nebenwirkungen im Sinne von Unverträglichkeit der Tropfen. Auch die Wirksamkeit der Tropfen konnte hier gezeigt werden und wurde auch in anderen Studien mehrfach bestätigt [41, 84]. Es ist bekannt, dass die nummuläre Keratitis häufig spontan verheilt. Daher sollte man gegebenenfalls erst Zuwarten, bevor man eine medikamentöse Therapie beginnt. Dies ist natürlich mit dem Patienten zu besprechen. Die typische Dosierung einer Tropftherapie mit Cyclosporin A wäre: 3 x tgl. CSA 2% Augentropfen, dann langsam ausschleichen.

- 4.) *Varizella-Zoster Keratitis*: Bei der Behandlung dieser Erkrankung steht nach wie vor die Progredienz und die hohe Rezidivquote im Vordergrund, die hier auch 33% beträgt. Insgesamt waren die Patienten zufrieden mit der Therapie. Das Sehvermögen besserte sich subjektiv bei allen Patienten. Die bestkorrigierte Sehschärfe besserte sich hingegen nur bei 33,3% und blieb bei 66,6% unverändert gut. Die Unverträglichkeit wurde hier als mäßig stark empfunden. Der objektiv beurteilte Zustand der Augen besserte sich bei 33,3%, bei 33,3% blieb er unverändert und bei nochmals 33,3% verschlechterte er sich. Die alleinige Therapie mit Cyclosporin A scheint also nicht optimal zu sein. Zu überlegen wäre eventuell eine Kombination mit Virustatika, damit die etwaige virusstatische Wirkung des Cyclosporin A vielleicht potenziert würde. Ob die alleinige Gabe von Kortikosteroiden wirksamer ist, als lokales Cyclosporin A, müsste in einer vergleichenden Studie gezeigt werden.
- 5.) *Thygeson Keratitis*: Bei diesen Patienten ist die Situation ähnlich wie bei den Patienten mit nummulärer Keratitis. Das Ansprechen auf die Therapie mit Cyclosporin A Augentropfen ist hier mindestens so gut wie das initiale Ansprechen

auf eine Therapie mit Kortikosteroiden [68]. Die Rezidivrate, die hier mit 40% immer noch enorm hoch ist, ist gegenüber der Therapie mit Kortikosteroiden um die Hälfte niedriger [68]. Die Patienten bewerteten die Therapie als sehr gut. 92% würden diese Therapie nochmal machen. Die objektive Beurteilung ergab, dass sich die Erkrankung bei 84% besserte, bei 12% unverändert blieb und sich bei 4% verschlechterte. Eine Visusverschlechterung steht bei dieser Erkrankung nicht im Vordergrund, daher zeigt der der gemessene Visus bei 60% eine Besserung, bei 36% blieb er unverändert gut und bei 4% zeigte sich eine Verschlechterung. Das Problem der CSA Therapie ist auch hier die Verträglichkeit der Tropfen. Die Nebenwirkungen wurden allesamt als recht stark ausgeprägt empfunden. Die Therapie scheint bei dieser Erkrankung trotzdem besser zu sein, als die Therapie mit Kortikosteroiden, da sie sich als effektiv erwiesen hat und die Rezidivrate im Vergleich gesenkt wurde. Dennoch sollte man an der Zusammensetzung der Tropfen arbeiten, um die Verträglichkeit zu verbessern.

- 6.) *Prädescemetale Keratitis*: Die drei Patienten mit prädescemetalen Keratitis waren insgesamt sehr zufrieden mit der Therapie. Alle Patienten dieser Gruppe würden sich noch mal für diese Behandlung entscheiden. Die positive Bewertung ist bemerkenswert, da außer der Rötung, alle Parameter für Unverträglichkeit als über dem Durchschnitt stark empfunden wurden. Objektiv verbesserte sich sowohl die Erkrankung, als auch der gemessene Visus bei allen Patienten dieser Gruppe. Ein Rezidiv wurde beobachtet. Bevor also die Therapie mit Cyclosporin A empfohlen werden kann, muß die Verträglichkeit verbessert werden. Bis dahin bleibt diese Therapie schweren, therapierefraktären Fällen vorbehalten.
- 7.) *Ulcus rodens Mooren*: Da das Ulcus rodens Mooren autoimmunologisch bedingt ist, mit nachweisbaren Autoantikörpern gegen die Basalmembran des Hornhautepithels, ist eine vor allem systemische Immunsuppression sinnvoll. Cyclosporin A lokal alleine ist für dieses Krankheitsbild nicht ausreichend, sondern allenfalls als adjuvante Therapie anzusehen. Zusätzlich sollte systemisch mit Immunsuppressiva wie Endoxan®, CellCept® oder Sandimmun® therapiert werden. Die drei Patienten mit dieser Erkrankung waren alle zufrieden mit der Therapie. Die Nebenwirkungen wurden nur als schwach bewertet und alle Patienten würden sich noch mal für diese Therapie entscheiden. Die Therapiedauer war mit durchschnittlich über 38 Monate sehr lange und hochdosiert. Der objektive Befund ergab bei 2 Patienten eine Besserung der Symptome und bei einem eine Verschlechterung.

- 8.) *Einzelfallberichte*: Bei den Gruppen mit Rosazea Blepharokeratokonjunktivitis, Morbus Terrien und rheumatischer Erkrankung war jeweils nur ein Patient betroffen, so dass hier statistische Aussagen nicht sinnvoll sind. Einzig der Bericht über den Patienten mit Rosazea Blepharokeratokonjunktivitis ist ermutigend. Bei ihm besserten sich die Symptome und das Sehvermögen dauerhaft. Bei diesem Krankheitsbild könnte diese Therapie sinnvoll sein in Kombination mit Calcineurininhibitorhaltigen Hautcremes, wie z.B. Elidel® 1% . Die beiden anderen Patienten waren nicht zufrieden mit der Therapie. Da der Morbus Terrien ein hauptsächlich degeneratives Geschehen ist, scheint die Immunsuppression hier nicht der richtige Therapieansatz zu sein. Bei der rheumatischen Erkrankung ist die antirheumatische Basistherapie des Rheumatologen von viel entscheidender Bedeutung als die lokale Immunsuppression am Auge. Hier sind Cyclosporin A Augentropfen lediglich hilfreich bei akuten Entzündungsschüben, nicht jedoch als Dauertherapie.

6.5. Schlussfolgerungen

Die Effektivität der Therapie mit Cyclosporin A konnte indirekt aus der subjektiven Befragung der Patienten, als auch objektiv, mit Hilfe der augenärztlichen Befunde aus den Krankenakten, den gemessenen Visuswerten und der Fotodokumentation, und durch den Vergleich mit anderen Studien [55, 81, 89] geschlossen werden.

Die Patienten waren überwiegend (86,4%) zufrieden und würden sich bei einem erneutem Auftreten der Krankheitssymptome nochmals einer Therapie mit Cyclosporin A Augentropfen unterziehen. Sie bewerteten sie im Durchschnitt als gut wirksam. Die objektive Beurteilung mit Hilfe der Krankenakten ergab bei 80,5% eine Besserung der Patienten. Die bestkorrigierte Sehschärfe besserte sich bei 62,1%, bei 9,7% verschlechterte sie sich.

Das Ansprechen der Patienten auf die Therapie, war damit mit lokalen Kortikosteroiden vergleichbar [55, 81, 89].

Erfreulich ist die Reduktion der Rezidive im Vergleich zur Anwendung von lokalen Kortikosteroiden [55]. Dennoch liegt die Quote bei 16,5%.

Die beobachteten Nebenwirkungen der Therapie mit Cyclosporin A bezogen sich bislang zwar „nur“ auf Unverträglichkeitsreaktion, wie Brennen, Bindehautrötung, Fremdkörpergefühl der Augen und Empfindungsstörungen im Mund- und Rachenbereich, diese hinderten aber einige Patienten im Vorfeld dieser Arbeit daran, die Therapie überhaupt

durchzuführen. Diese Nebenwirkungen sind bei den meisten der Patienten zu beobachten (Brennen:81%, Bindehautrötung:57,3%, Fremdkörpergefühl:49,5%, Empfindungsstörungen im Mund- und Rachenbereich:10,7%). Besonders für jüngere Patienten stellten diese Nebenwirkungen ein Problem dar. Es wäre daher wichtig, weiter an der Verträglichkeit der Tropfen zu arbeiten. Eine Kombination mit pflegenden Augentropfen oder –salben ist wahrscheinlich sinnvoll. Systemische Nebenwirkungen oder ähnlich schwere Nebenwirkungen, wie sie bei einer Therapie mit lokalen Kortikosteroiden beobachtet werden (Glaukom, Katarakt, Sekundärinfektionen, Sicca-Symptomatik), wurden während der Therapie mit Cyclosporin A nicht beobachtet.

Etwaige Langzeiteffekte dieser Therapie sind noch unklar. Hier besteht noch Untersuchungsbedarf. Daher ist es wichtig, bei zukünftigen Patienten, die Cyclosporin A anwenden, Daten und Informationen standardisiert zu sammeln, um dann anhand eines großen Patientenkollektivs bewerten zu können, ob die Therapie mit Cyclosporin A wirklich sicher bezüglich der Nebenwirkungen ist. Nach dem jetzigen Kenntnistand darf die Therapie mit lokalem Cyclosporin A aufgrund der Vielzahl an Studien, die eine Kanzerogenität mit Cyclosporin A in Verbindung bringen, noch nicht bedenkenlos empfohlen werden. Vielmehr muß man nach wie vor die Patienten darüber aufklären, dass unerwartete Langzeitwirkungen nicht auszuschließen sind.

Die lokalen Nebenwirkungen wirken sich zusammen mit der im Durchschnitt relativ langen Behandlungszeit und der hohen Tropfzahl pro Tag, natürlich auch negativ auf die Compliance und damit letztendlich auf die Wirksamkeit der Therapie aus. Und gerade die Compliance der Patienten ist besonders wichtig, damit es nicht zur Unterbrechung oder zum verfrühten Absetzen der Therapie kommt, und damit eventuell zum Auftreten von Rezidiven.

Die durchschnittliche Behandlungsdauer lag bei 24 Monaten und der durchschnittliche Tropfenverbrauch pro Patient lag bei 2424 Tropfen, die im Durchschnitt 3x täglich appliziert wurden.

Damit die Patienten die Tropfen auch anweisungsgemäß applizieren, wird die aktuelle Dosierung bei jeder Untersuchung genau besprochen. Eine engmaschige Kontrolle der Therapie besteht auch schon dadurch, dass die Patienten sehr oft neue Rezepte brauchen, da ein Fläschchen mit Cyclosporin A Tropfen nur ungefähr für 10 Tage reicht. Größere Mengen können schon deshalb nicht verschrieben werden, weil den Tropfen aus Verträglichkeitsgründen keine Konservierungsstoffe beigemischt werden und diese nach Anbruch nicht lange haltbar sind.

Sicherlich ist auch der Kostenfaktor einer Therapie mit Cyclosporin A zu berücksichtigen. 10ml Cyclosporin A Augentropfen kosten im Durchschnitt 50 Euro, während eine vergleichbare Menge kortikosteroidhaltiger Augentropfen durchschnittlich 32 Euro kosten. Die Preise differieren je nach Hersteller um ca. 1 bis 5 Euro. Die lange Anwendungszeit und der hohe Tropfenverbrauch führen zu relativ hohen Kosten. Außerdem ist die Herstellung von Calcineurininhibitoren deutlich teurer als die Herstellung von Kortikosteroiden. Aufgrund einer fehlenden Zulassung in der Praxis gibt es zudem häufig Probleme mit der Kostenübernahme der Therapie durch die gesetzlichen Krankenkassen. Aufgrund der Budgetierung werden die Cyclosporin A Tropfen meist nicht durch die niedergelassenen Augenärzte verschrieben, so dass die Patienten gezwungen sind, sich für ein Rezept an die oft weiter entfernten Universitätskliniken zu wenden.

Zusammenfassend bleibt festzuhalten, dass, obwohl das Ansprechen der Erkrankungen auf lokales Cyclosporin A ähnlich hoch ist wie bei Kortikosteroiden, und damit die Therapie mit Cyclosporin A als effektiv bezeichnet werden kann, man nicht auf die gute Wirksamkeit, die primär bessere Verträglichkeit und die langjährige Erfahrung mit Kortikosteroiden verzichten sollte. Die wesentlich teurere und mit deutlich weniger Erfahrung behaftete Therapie mit Cyclosporin A sollte therapierefraktären Fällen, sehr schweren Verläufen, Patienten mit häufigen Rezidiven und Patienten, die über einen sehr langen Zeitraum therapiert werden müssen, vorbehalten sein. Erst wenn es möglich ist die Verträglichkeit der Tropfen zu verbessern, die Kosten der Therapie zu senken und sich die Therapie mit Cyclosporin A langfristig als sicher erweist, könnte man daran denken, die Therapie mit Kortikosteroiden durch Cyclosporin A zu ersetzen.

Ein weiteres Ziel dieser Arbeit war es, darzustellen, in wiefern sich die einzelnen Bewertungsmethoden für eine Beurteilung der Effektivität und Nebenwirkungen der Therapie mit Cyclosporin A eignen. Der „Goldstandard“ wäre sicherlich die Patientenzufriedenheit, die mit Hilfe des Fragebogens gut eruiert werden konnte. Leider ist dessen Aussagekraft durch die eingeschränkte Rücklaufquote begrenzt. Diese subjektive Bewertung korreliert statistisch signifikant mit der Bewertung durch die Fotodokumentation, die von einem nicht augenärztlich ausgebildeten Doktoranden durchgeführt wurde. Eine Bilddokumentation des Krankheitsbildes scheint daher immer sinnvoll zu sein, um auch retrospektiv eine zuverlässige Aussage über den Zustand der Augen im Verlauf der Therapie zu ermöglichen.

Der objektive Befund aus den Krankenakten korreliert nicht im statistisch signifikanten Bereich mit dem subjektiven Empfinden der Patienten ($p=0,052$). Das bedeutet, dass der objektiv festgestellte Befund nur ein schwacher Prediktor für die Patientenzufriedenheit ist. Ein Grund hierfür könnte die enorme Heterogenität der Akteneinträge sein, die für die Auswertung in einen Zahlenwert verdichtet werden mußte. Daher scheint eine Standarddokumentation, wie die Fotografie und die Befragung der Patienten für prospektive Auswertungen sinnvoll zu sein.

7. Literaturverzeichnis

- 1.) Acheampong AA, Shackleton M, Tang-Liu DD, Ding S, Stern ME, Decker R
Distribution of CSA on ocular tissues after topical administration to albino rabbits and beagle dogs. *Curr Eye Res* 1999; 18,2:91-103
- 2.) Allen L.V. Cyclosporine ophthalmic drops, *U.S. Pharmacist* 1992; 17:78-88
- 3.) Althaus C, Dages E, Reinhard T, Christians U, Sundmacher R. Cyclosporin and its metabolites in the anterior chamber after topical and systemic application as determined with high-performance liquid chromatography-electrospray mass spectrometry. *Der Ophthalmologe* 1996; 5(4):189-94
- 4.) Augustin A: *Augenheilkunde*, Springer Verlag 2006
- 5.) Belin M W, et al. Update on topical cyclosporin A: background, immunology and pharmacology. *Cornea* 1990; 9:184-195
- 6.) BenEzra D, Maftzir G. Ocular penetration of Cyclosporin A: the human eye. *Br. J. Ophthalmol.* 1990; 74: 350-352
- 7.) BenEzra D, Peter J, Brodsky M, Cohen E. Cyclosporine Eyedrops for the Treatment of Severe Vernal Keratoconjunctivitis. *American Journal of Ophthalmology* 1986; 101:278-282
- 8.) Bigelbach A. Die lokale Behandlung kortikoidresistenter Fälle von Keratitis superficialis chronica (Überreiter) und der plasmazelluläre Nickhautinfiltration mit Cyclosporin. *Kleintierpraxis* 1993; 38:271-280
- 9.) Bleik J, Tabbara K. Topical Cyclosporine in Vernal Keratoconjunctivitis. *Ophthalmology* 1991; 98:1679-1684
- 10.) Borderie V, Baudrimont M et al. Corneal Endothelial Cell Apoptosis in Patients with Fuchs' Dystrophy. *Invest Ophthalmol Vis Sci* 2000; 41: 2501-2505
- 11.) Braley AE, Alexander RC. Superficial punctate Keratitis. Isolation of a virus. *Arch Ophthalmol* 1953; 50:147-154

- 12.) Brewitt H. Diagnostik und Therapie des trockenen Auges. *Praktische Augenheilkunde* 1996; 17:33-37
- 13.) Brown S. Mooren's ulcer. Treatment by conjunctival excision. *Brit. J. Ophthalmol.* 1975; 59:675-682
- 14.) Calne RY, White DJG, Pentlow BD, Rolles K, Syrakos T, Ohtawa T et al. Cyclosporin A as the only immunosuppressant in 34 recipients of cadaveric organs: 32 kidneys, 2 pancreases and 2 livers. *Lancet* 1979; 17: 1033-1036
- 15.) Clipstone NA, Crabtree GR. Identification of calcineurin as a key signalling enzyme in T-lymphocyte activation. *Nature* 1992; 357, 6380:695-697
- 16.) Craig FE, Gulley ML, Banks PM. Posttransplantation lymphoproliferative disorders. *Am J Clin Pathol* 1993; 99:265
- 17.) Darrell RW. Thygeson's superficial punctate Keratitis: natural history and association with HLA DR3. *Trans Am Ophthalmol Soc* 1981;79:486-516
- 18.) De Rie MA, Meinardi MM, Bos JD. Lack of efficacy of topical cyclosporin A in atopic dermatitis and allergic contact dermatitis. *Acta Derm Venereol* 1991; 71 (5):452-454
- 19.) Del Castillo JM, Del Castillo JB, Garcia-Sanchez J. Effect of topical cyclosporin A on Thygeson's superficial punctate keratitis. *Doc Ophthalmol* 1996-97; 93, 3:193-198
- 20.) Doughty MJ, Fonn D, Richter D, Simpson T, Caffery B, Gordon K. A patient questionnaire approach to estimating the prevalence of dry eye symptoms in patients across Canada. *Optom. Vis Sci* 1997 ; 74 : 624-631
- 21.) Dua HS, Jindal VK, Gomes JA, Amoaku WA, Donoso LA, Laibson P, Mahlberg K The effect of topical cyclosporin on conjunctiva-associated lymphoid tissue (CALT). *Eye* 1996; 10:433-438
- 22.) El-Asrar AM, Tabbara KF, Geboes K, Missotten L, Desmet V An immunohistochemical study of topical cyclosporine in vernal keratoconjunctivitis. *Am J Ophthalmol* 1996; 121,2:156-161
- 23.) Enderlein E, Meller S, Rieker J, Ruzicka T, Homey B. Aktuelle Aspekte der Therapie mit topischen Calcineurininhibitoren. *Hautarzt* 2005; 56:937-941
- 24.) Fahr A. Cyclosporin clinical pharmacokinetics. *Clin. Pharmacokinet.* 1993; 24:472-495
- 25.) Faulds D, Goa KL, Benfield P. Cyclosporin A Review of its Pharmacodynamic and Pharmacokinetic Properties, and Therapeutic Use in Immunoregulatory Disorders. *Drugs* 1993; 45,6:953-1040
- 26.) Food and Drug Administration. Fda alert for healthcare professionals: Tacrolimus: <http://www.fda.gov/cder/drug/infopage/protopic/default.htm>

- 27.) Foster S, Calonge M. Atopic Keratoconjunctivitis. *Ophthalmology* 1990; 97:992-1000
- 28.) Freisen HA. Cyclosporin – ein neuer Weg bei rassespezifischen Keratitiden des Hundes. *Prakt Tierarzt* 1993; 2:108-110
- 29.) Frezza EE, Fung JJ, van Thiel DH. Non-lymphoid cancer after liver transplantation. *Hepatology* 1997; 44:1172
- 30.) Furue M. and Katz S. I. Cyclosporin A inhibits accessory cell and antigen-presenting cell functions of epidermal Langerhans cells. *Transplant. Proc.* 1988; 20:87-91
- 31.) Gao J, Schwalb TA, Addeo JV, Ghosn CR, Stern ME The role of apoptosis in the pathogenesis of canine keratoconjunctivitis sicca: the effect of topical CSA therapy. *Cornea* 1998; 17,6:654-663
- 32.) Goldberg DB, Schanzlin DJ, Brown SI. Management of Thygeson's superficial punctate keratitis. *Am J Ophthalmol* 1980; 89, 1:22-24
- 33.) Gordon YJ, Romanowski E, Araullo-Cruz T, Seaberg L, Erzurum S, Tolman R, DeClerq E. Inhibitor effect of (S)-HPMPC, (S)-SPMPA, and 2'-nor-cyclic GMP on clinical ocular adenoviral isolates is serotype-dependent in vitro. *Antiviral Res* 1991; 16: 11-16
- 34.) Gottsch J, Bowers A et al. Serial Analysis of Gene Expression in the Corneal Endothelium of Fuchs' Dystrophy. *Invest Ophthalmol Vis Sci* 2003; 44(2):594-599
- 35.) Gschwendt M, Kittstein W, Marks F. Cyclosporin A inhibits phorbol ester-induced cellular proliferation and tumor promotion as well as phosphorylation of a 100-kd protein in mouse epidermis. *Carcinogenesis* 1987; 8:203
- 36.) Günther R. Pathologisch-anatomischer Befund einer Hornhaut bei Keratitis epidemica. *Klin Monatsbl Augenheilk* 1993; 103: 309-314
- 37.) Hamideh F, Prete P. Ophthalmologic Manifestation of Rheumatic Diseases. *Semin Arthritis Rheum* 2001; 30:217-241
- 38.) Heiligenhaus A, Steuhl K. Treatment of HSV-1 stromal keratitis with topical cyclosporin A: a pilot study. *Graefes Arch Clin Exp Ophthalmol* 1999; 237:435-438
- 39.) Hikichi T, Yoshida A, Fukui Y, Hamano T, Ri M, Araki K, Horimoto K, Takamura E. In Japanese eye centers. *Graefes Arch. Clin. Exp. Ophthalmol.* 1995; 233: 555-558
- 40.) Hillenkamp J, Reinhard T, Sundmacher R. Adenoviruskeratokonjunktivitis und ihre Differentialdiagnose. *internist.prax.* 2001; 41:77-83

- 41.) Hingorani M, Calder VL, Buckley RJ, Lightman S The immunomodulatory effect of topical CSA in atopic keratoconjunctivitis. *Invest Ophthalmol Vis Sci* 1999; 40,2:392-399
- 42.) Holland EJ, Olsen TW, Ketcham JM et al. Topical Cyclosporin A in the treatment of anterior segment inflammatory disease. *Cornea* 1993; 12(5):413-9
- 43.) Holsclaw DS, Whitcher JP, Wong IG, Margolis TP. Supratarsal injection of coricosteroid in the treatment of refractory vernal keratokonjunctivitis. *Am J Ophthalmol* 1996; 121,3:243-249
- 44.) Holsclaw DS, Wong IG, Sherman M. Masked trial of topical Cyclosporine A in the treatment of refractory Thygeson's punctate Keratitis. *Invest Ophthalmol Vis Sci* 1994; 35:1302
- 45.) Jain AB, Yee LD, Nalesnik MA. Comparative incidence of de novo nonlymphoid malignancies after liver transplantation under tacrolimus using surveillance epidemiologic end result data. *Transplantation* 1998; 66:1193
- 46.) Janeway C, Travers P: *Immunobiology*, Spektrum Verlag
- 47.) Jonas S, Ray ES, Neumann U. De novo malignancies after liver transplantation using Tacrolimus-based protocols or cyclosporine-based quadruple immunosuppression with an interleukin-2 receptor antibody or antithymocyte globulin. *Cancer* 1997; 80:1141
- 48.) Kallen C, Reinhard T, Schilgen G, Carlsburg O, Böcking A, Auw-Hädrich C, Sundmacher R: Atopische Keratokonjunktivitis, wahrscheinlich ein Risikofaktor für die Entstehung von Bindehautkarzinomen. *Der Ophthalmologe* 2003
- 49.) Kanski, Spitznas: *Lehrbuch der klinischen Ophthalmologie*, Thieme Verlag
- 50.) Karadeniz, Selcuk. Cyclosporine Effects on Clinical Findings and Impression Cytology Specimens in Severe Vernal Keratoconjunctivitis. *Ophthalmologica* 2001; 215:290-293
- 51.) Karow T, Lang R. *Allgemeine und spezielle Pharmakologie und Toxikologie* 2005
- 52.) Kiang E. The use of topical Ciclosporin-A in ocular graft-versus-host-disease. *Bone Marrow Transplantation* 1998; 22:147-151 (zitiert nach Abstract)
- 53.) Knowles DM. Immunodeficiency-associated lymphoproliferative disorders. *Mod Pathol* 1999; 12:200
- 54.) Kutkuhn B, Hollenbeck M, Heering P et al. Development of Insulin Resistance and Elevated Blood Pressure during Therapy with Cyclosporine A. *Blood Pressure* 1997; 6:13-17
- 55.) Laibson PR, Dhiri S, Oconer J, Ortolan G. Corneal infiltrates in epidemic keratokonjunctivitis. *Arch Ophthalmol.* 1970; 84:36-40

- 56.) Lauerma AI, Maibach HI. Topical FK-506 – clinical potential or laboratory curiosity? *Dermatology* 1994; 188 (3):173-176
- 57.) Lemp MA, Chambers RW, Lundy J. Viral isolate in superficial punctate Keratitis. *Arch Ophthalmol* 1972; 91:8-10
- 58.) Li Q et al. The Role of Apoptosis in the Pathogenesis of Fuchs Endothelial Dystrophy of the Cornea. *Arch Ophthalmol.* 2001; 119:1597-1604
- 59.) Mabon PJ, Weaver LC, Dekaban GA. Cyclosporin A reduces the inflammatory response to a multi-mutant herpes simplex virus type-1 leading to improved transgene expression in sympathetic preganglionic neurons in hamsters. *J Neurovirol* 1999; 5,3:268-279
- 60.) Macarez R, Bossi S et al. Conjunctival Epithelial Neoplasias in organ Transplant Patients receiving Ciclosporine therapy. *Cornea* 1999; 18(4):495-497
- 61.) Marven R, Pascual J, Tato AM. Influence of immunosuppression on the prevalence of cancer after kidney transplantation. *Trans plant Proc* 2003; 35:1714
- 62.) Marx W, Reinhard T, Megahed H, Sundmacher R. Diagnose, Therapie und Prognose chronisch-vernarbender Bindehautrekrankungen. *Ophthalmologe* 2001; 98: 185-193
- 63.) Maske R, Hill JC, Horak S. Mixed lymphocyte culture responses in rabbits undergoing corneal grafting and topical cyclosporine treatment. *Cornea* 1994; 13, 4:324-330
- 64.) Mayer K, Reinhard T, Reis A, Böhringer D, Sundmacher R. 0,1% Fk506-Salbe: Eine Option bei der atopischen Blepharitis. *Klin Monatsbl Augenheilkd* 2001; 733-736
- 65.) Minguez E, Tiestos M T et al. Intraocular absorption of cyclosporin A eyedrops. *J. Fr. Ophthalmol.* 1992; 15:263-267
- 66.) Mueller DW. Improved extemporaneous formulation of cyclosporine ophthalmologic drops. *Am J Hosp Pharm* 1994; 51:3080-3081
- 67.) Murrah WF. Epidemic keratokonjunctivitis, *Ann. Ophthalmol* 1988; 20:36-38
- 68.) Nagra PK, Rapuano CJ, Cohen EJ, Laibson PR. Thygeson's superficial punctate keratitis: ten years' experience. *Ophthalmology* 2004; 111:34-37
- 69.) Nalesnik MA, Jaffe R, Starzl TE. The pathology of posttransplant lymphoproliferative disorders occurring in the setting of cyclosporine A-prednisone immunosuppression. *Am J Pathol* 1988; 133:173
- 70.) Naumann G. *Pathologie des Auges* 1997, Springer Verlag
- 71.) No authors listed, Pimecrolimus cream for atopic dermatitis, *Drug Ther Bull.* 2003; 41(5):33-6.
- 72.) Oates JA, Wood AJJ, Kahan BD *Medical Intelligence – Drug Therapy – Cyclosporine.* *N Engl J Med* 1989; 321:1725-1737

- 73.) Ophthalmothek, Dr. Mann Pharma
- 74.) Ormerod A, Topical tacrolimus and pimecrolimus and the risk of cancer: how much cause for concern? *British Journal of Dermatology* 2005; 153:701-705
- 75.) Parr et al. Cyclosporin binding to components in medication administration sets, *DICP Ann. Pharmacother.* 1998; 22:173-174
- 76.) Pasto L. Oily solutions for ophthalmic use: microbial stability. *Eur. Hosp. Pharm* 1999; 5:79-82
- 77.) Pau H, Schmitt-Gräff A. Das Ulcus rodens Mooren als mögliche Autoaggressionskrankheit. *Klin. Mbl. Augenheilkunde* 1983; 183:192-194
- 78.) Perry H, Doshi-Carnevale S, Donnenfeld E, Kornstein H. Topical Cyclosporine A 0,5% as a Possible New Treatment for Superior Limbic Keratoconjunctivitis. *Ophthalmology* 2003; 110:1578-1581
- 79.) Plewig G, Jansen T. Die chronisch-progrediente Gesichtsdematose Rosazea. *Deutsches Ärzteblatt* 94, 1997; 3: A-97/ B-81/ C-79
- 80.) Pucci N, Novembre E, Cianferoni A, Lombardi E, Bernardini R, Caputo R, Campa L, Vierucci A. Efficacy and safety of cyclosporine eyedrops in vernal keratoconjunctivitis. *Ann Allergy Asthma Immunol* 2002; 89,3:298-303
- 81.) Reinhard T, Godehardt E, Pfahl H.-G., Sundmacher R. Lokales Cyclosporin A bei Nummuli nach Keratoconjunctivitis epidemica. *Ophthalmologe* 2000; 97:764-768
- 82.) Reinhard T, Reis A, Mayweg S, Oberhuber H, Mathis G, Sundmacher R: Lokales Fk506 bei entzündlichen Erkrankungen von Hornhaut und Bindehaut. *Klin Monatsbl Augenheilkd* 2002; 219:125-131
- 83.) Reinhard T, Roggendorf M, Fengler I, Sundmacher R. PCR for varicella zoster virus genome negative in corneal epithelial cells patients with Thygeson's superficial punctate keratitis. *Eye* 2004; 18, 3:304-5
- 84.) Reinhard T, Ruzicka T, Sundmacher R. Pathogenese und Therapie der Augenbeteiligung bei Atopie. *Ophthalmologe* 1999; 96:473-488
- 85.) Reinhard T, Sundmacher R, Godehardt E, Heering P Systemische Cyclosporin A Prophylaxe nach Keratoplastiken mit erhöhtem Risiko für Immunreaktionen als einzigem erhöhten Risikofaktor. *Ophthalmologe* 1997. 94:496-500
- 86.) Reinhard T, Sundmacher R, Heering P Systemic Cyclosporin A in highrisk keratoplasty. *Graefes Arch Clin Exp Ophthalmol* 1996. 234:115-121

- 87.) Reinhard T, Sundmacher R. Lokale Cyclosporin A Therapie bei Nummuli nach Keratokonjunktivitis epidemica – Fallbericht. *Klin Monatsbl Augenheilkd* 1997; 210: 165-168
- 88.) Reinhard T, Sundmacher R. Lokale Cyclosporin A Therapie bei Thygeson Keratitis, Pilotstudie. *Klin Monatsbl Augenheilkd* 1996; 209, 4: 224-7
- 89.) Reinhard T, Sundmacher R. Topical cyclosporin A in Thygeson's superficial punctate keratitis. *Graefe's Arch Clin Exp Ophthalmol* 1999; 237:109-112
- 90.) Rico MJ, Lawrence I. Tacrolimus ointment for the treatment of atopic dermatitis: clinical and pharmacologic effects, *Allergy Asthma Proc.* 2002; 23(3):191-7.
- 91.) Rossa V, Sundmacher R, Schmitt-Gräff A, Heering P. Klinischer Krankheitsverlauf, histologische Befunde und therapeutische Probleme bei einem Patienten mit einem beidseitigen Ulcus rodens Mooren. *Klin Mbl Augenheilkd* 1991; 199:165-169
- 92.) Ruhlmann A, Nordheim A. Effects of the immunosuppressive drugs CSA and Fk 506 on intracellular signalling and gene regulation. *Immunobiology* 1997; 198(1-3):192-206
- 93.) Ruzicka T, Assmann T, Homey B. Tacrolimus: the drug for the turn of the millennium? *Arch Dermatol* 1999; 135 (5):574-580
- 94.) Sachsenweger M: *Augenheilkunde*, Thieme Verlag 2002
- 95.) Sadahira Y, Kumori K, Mikami Y. Posttransplant malignant lymphoma with monoclonal immunoglobulin gene rearrangement and polyclonal Epstein-Barr virus episomes. *J Clin Pathol* 2001; 54:887
- 96.) Schaap OL, Feltkamp T, Breetbart AC. Circulatory antibodies to corneal tissue in a patient suffering from Mooren's ulcer. *Clin. Exp. Immunol.* 5 1969; 365
- 97.) Schreiber SL, CrabtreeGR. The mechanism of action of cyclosporin A and FK 506. *Immunol Today* 1992; 13 (4):136-142
- 98.) Secchi A, Tognon S, Leonardi A. Topical Use of Cyclosporine in the Treatment of Vernal Keratoconjunctivitis. *American Journal of Ophthalmology* 1990; 110:641-645
- 99.) Shaikh S, Ta CN. Evaluation and management of herpes zoster ophthalmicus. *Am Fam Physician.* 2002 1; 66,9:1723-30
- 100.) Shields C L, Shields J. Tumors of the Conjunctiva and Cornea. *Survey of ophthalmology* 2004; 49, 1:3-24
- 101.) Shihab FS. Cyclosporine nephropathy: pathophysiology and clinical impact. *Semin Nephrol* 1996; 16:536-547
- 102.) Shimada S. and Katz S. I. The skin as an immunologic organ. *Arch. Pathol. Lab. Med.* 1988; 112:231-234

- 103.) Sigal NH, Dumont FJ. Cyclosporin A, FK-506, and rapamycin: pharmacologic probes of lymphocyte signal transduction. *Annu Rev Immunol* 1992; 10:519-560
- 104.) Solch S et al. Safety and tolerability of two percent Cyclosporine (sandimmun) ophthalmic ointment in normal volunteers. *J. Ocul. Pharmacol.* 1991; 7:301-312
- 105.) Soter NA, Fleischer AB Jr, Webster GF et al. Tacrolimus ointment for the treatment of atopic dermatitis in adult patients: part II, safety. *J Am Acad Dermatol* 2001; 44:39
- 106.) Stammen J, Althaus C, Sundmacher. Ulcus Mooren. Vier verschiedene beidseitige Verläufe unter systemischer Cyclosporin A Therapie. *Klin Monatsbl Augenheilkd* 1997; 211: 306-311
- 107.) Ständer S, Luger T A. Antipruritische Wirkung von Pimecrolimus und Tacrolimus. *Hautarzt* 2003; 54:413-417
- 108.) Stütz A, Grassberger M, Meingassner J G. Entstehungsgeschichte und präklinisches Profil von Pimecrolimus. *Hautarzt* 2003; 54: 405-412
- 109.) Sundmacher R, Engelskirchen U. Zum Problem der rezidivierenden und persistierenden Nummuli nach keratokonjunktivitis epidemica. *Klin monatsbl Augenheilkd* 1991; 198:550-554
- 110.) Sundmacher R, Hillenkamp J, Reinhard T. Perspektiven von Therapie und Prophylaxe der Adenoviruskeratokonjunktivitis. *Ophthalmologie* 2001; 98:991-1009
- 111.) Sundmacher R, Reinhard T, Althaus C. Homologous central limbo-keratoplasty in limbus stem cell damage. Retrospective study of 3 years' experience. *Ophthalmologie* 1997; 94, 12:897-901
- 112.) Sundmacher R, Reinhard T, Heering P. Six years' experience with systemic cyclosporin A prophylaxis in high-risk perforating keratoplasty patients. *Ophthalmologie* 1992; 1:432-436
- 113.) Sundmacher R, Reinhard T. Central corneolimb transplantation under systemic cyclosporin A cover for severe limbal stem cell insufficiency. *Graefes Arch Clin Exp Ophthalmol.* 1996; 234: 122-125
- 114.) Sundmacher R, Stefansson A, Mackensen G. Verlaufsbeobachtungen nach Keratoplastik. *Fortschr Ophthalmol* 1983; 80:224-227
- 115.) Tabbara KF, Ostler HB, Dawson C, Oh J. Thygeson's superficial punctate keratitis. *Ophthalmology* 1981; 88, 1:75-77
- 116.) Taieb A, Boralevi F. New treatments of atopic dermatitis *Arch Pediatr.* 2005 Apr; 12(4):491-7.

- 117.) Tanzer DJ, Smith RE. Superficial punctate Keratitis of Thygeson: the longest course on record? *Cornea* 1999; 18:729-730
- 118.) Tetz M, Klein U, Völcker H. Staphylokokken-assoziierte Blepharokeratokonjunktivitis. *Ophthalmologie* 1997; 94:186-190
- 119.) Thaci D. Langzeitmanagement des atopischen Ekzems bei Kindern mit Calcineurininhibitoren. *Der Hautarzt* 2003; 54:418-423
- 120.) Theng J, Zhou L, Tan D, Lam K. Distribution of Cyclosporine A in the Cornea after Topical or Oral Administration. *Journal of Ocular Pharmacology and Therapeutics*, Vol. 18, Number 1, 2002
- 121.) Thygeson P. Superficial punctate keratitis. *Medical Association* 1950; 144: 1544-1549
- 122.) Tran U et al. Human corneal levels of topically applied immunosuppressants. *Invest. Ophthalmol. Vis. Sci.* 1997; 38:858
- 123.) Trauzettel-Klosinski S, Sundmacher R, Wigand R. Die Wirkung von Steroiden bei Keratokonjunktivitis epidemica. *Klin. Mbl. Augenheilk.* 1980; 176:899-906
- 124.) Vahlme A, Larsson PA, Horal P, Ahlmen J, Svennerholm B et al. Inhibition of herpes simplex virus production in vitro by Cyclosporin A. *Arch Virol* 1992; 122:61-75
- 125.) Van Bijsterveld OP, Mansour KH, FJ. Thygeson's superficial punctate keratitis. *Ann Ophthalmol* 1985; 17, 2: 150-3
- 126.) Vanoff, M., Fine B. Mooren's ulcer. In: Duane T. D., E. A. Jaeger: *Biomedical Foundations of Ophthalmology*. J. B. Lippincott Company, Philadelphia, 1988; (3) 9: 19-23
- 127.) Williams DL. A comparative approach to topical cyclosporine therapy. *Eye* 1997; 11: 453-464
- 128.) Womack LW, Liesegang TJ. Complications of herpes zoster ophthalmicus. *Arch Ophthalmol.* 1983; 101,1:42-45
- 129.) Yarosh DB, Pena AV, Nay SL, Canning MT, Brown DA. Calcineurin Inhibitors Decrease DNA Repair and Apoptosis in Human Keratinocytes Following Ultraviolet B Irradiation. *J Invest Dermatol* 2005. 125:1020-1025
- 130.) Yokota K, Gill TJ 3rd, Shinozuka H. Effects of oral versus topical administration of cyclosporine on phorbol ester promotion of murine epidermal carcinogenesis. *Cancer Res* 1989; 49:4586
- 131.) Zhang E, Schulte F, Bulfone-Paus S, Hoffmann F. The effect of corticosteroid and cyclosporin A on murine corneal allograft rejection. *Graefe's Arch Clin Exp Ophthalmol* 2000; 238:525-530

132.) Zhao JC, Jin XY. Immunological analysis and treatment of Mooren's ulcer with cyclosporine A applied topically. Cornea 1993; 12:481-488

8. Danksagung

Für das Gelingen meiner Dissertation möchte ich mich zunächst bei Ärzten und Pflegekräften der Augenklinik bedanken. Besonders danken möchte ich hier Herrn Univ.-Prof. Dr. med. T. Reinhard für seine Unterstützung, Anregungen und Kritiken und Herrn Dr. med. Daniel Böhringer, der mit großer Geduld Fragen immer wieder beantwortet hat. Auch Frau Dr. med. Spelsberg und Herr Dr. med. Stammen, die Oberärzte der Augenambulanz, möchte ich hier erwähnen, die sich für sämtliche Untersuchungen im Rahmen dieser Arbeit die Zeit nahmen. Ohne sie wäre die Durchführung der Arbeit nicht möglich gewesen.

Nicht zu vergessen sind auch Frau Riedel, ohne die ich viele Patientendaten nicht gefunden hätte und Herrn Korf, der eine große Hilfe bei den Vorbereitungen der Untersuchungen war. Mein Dank gilt auch Herrn Univ.-Prof. Dr. med. R. Sundmacher, der mir die Möglichkeit gab, diese Dissertation an seiner Klinik durchzuführen.

Danke sagen möchte ich auch meinem Kodoktoranden und Verlobten Bartosz Wojanowski, der mich immer in fachlichen und organisatorischen Problemen unterstützte und motivierte, wo er konnte und damit vieles einfacher machte.

Außerdem danke ich meinem Vater, der sich in seiner Freizeit unermüdlich und hochkompetent mit meinen Rechtschreibfehlern auseinandersetzte und meiner Mutter für ihre moralische Unterstützung. Beiden danke ich, dass sie mir mein Studium in dieser Art erst möglich gemacht haben, mich stets ermuntert haben, immer das zu tun was ich wirklich möchte und mich immer wieder motiviert haben.

9. Lebenslauf

Angaben zur Person

Name: Mareike Braun
Wohnort: Am Botanischen Garten 12
40225 Düsseldorf
Telefon: 0211 / 311 3661
Email: mareibraun@hotmail.com
Geburtstag/-ort: 22.07.1981 in Haan
Konfession: evangelisch

Schulausbildung

1987 – 1991 Grundschole Hilden
1991 – 2000 Helmholtz-Gymnasium Hilden
1997 – 1998 Heritage High School, Conyers, Georgia, USA
07.06.2000 Abitur

Hochschulstudium

Seit WS 2000/01 Studium der Humanmedizin
Heinrich-Heine Universität, Düsseldorf
SS 2002 Ärztliche Vorprüfung
SS 2003 Erster Abschnitt der ärztlichen Prüfung
SS 2005 Zweiter Abschnitt der ärztlichen Prüfung
SS 2006 Dritter Abschnitt der ärztlichen Prüfung

Famulaturen

03/03 – 04/03 Augenheilkunde: Universitätsklinik Düsseldorf
SS 2003 1xwöchentlich Anästhesie: Universitätsklinik, Düsseldorf
09/03 – 10/03 Innere Medizin: General Hospital, Port of Spain, Trinidad
02/04 – 03/04 Internistische Notaufnahme: Universitätsklinik Düsseldorf
03/04 – 04/04 Chirurgie: St. Josef Krankenhaus, Haan
08/04 – 09/04 Radiologie: Massachusetts General Hospital, Boston, USA
09/04 Gynäkologie: Lukaskrankenhaus, Neuss
02/05 – 04/05 Innere Medizin: Frere Hospital, East London, Südafrika

Praktisches Jahr

10/05 – 02/06 1. Tertial: Gynäkologie und Geburtshilfe, Universitätsklinik Düsseldorf
02/06 – 05/06 2. Tertial: Innere Medizin, Universitätsklinik Düsseldorf
06/06 – 09/06 3. Tertial: Chirurgie, Universitätsspital Zürich, Schweiz

Düsseldorf im Sommer 2006

10. Zusammenfassung

Effektivität der lokalen Cyclosporin A Therapie bei entzündlichen Erkrankungen von Hornhaut und Bindehaut

Hintergrund: Cyclosporin A Augentropfen wurden seit über 15 Jahren bei 200 Patienten mit chronischen Entzündungen der Hornhaut und Bindehaut eingesetzt. Verträglichkeit und Effektivität der Cyclosporin A Augentropfen sollen im Rahmen dieser Arbeit untersucht werden.

Patienten und Methoden: Es wurde eine schriftliche Befragung unter 103 Patienten, die Cyclosporin A Augentropfen bei 11 verschiedenen entzündlichen Erkrankungen von Hornhaut und Bindehaut applizierten, durchgeführt. Diese applizierten die Tropfen durchschnittlich über 24 ± 22 Monate. Die Bewertung der Therapie erfolgte durch geschlossene Fragen nach Bindehautrötung, Brennen, Fremdkörpergefühl der Augen, Empfindungsstörungen im Mund- und Rachenbereich, sowie einer Bewertung bezüglich des Sehvermögens. Parallel erfolgte eine Auswertung der Krankenakten und von vorhandenen Fotodokumentationen.

Ergebnisse: 87,4% stellten subjektiv eine Besserung des Befundes fest. 86,4% würden einer nochmaligen Therapie zustimmen. 46,7% stellten subjektiv eine Besserung des Sehvermögens fest, bei 3,8% berichteten von einer Verschlechterung. Objektiv konnte bei 62,1% eine Besserung und bei 9,7% eine Verschlechterung des Visus festgestellt werden. Bei 80,5% war eine Befundbesserung in der Krankenakte dokumentiert, bei 4% Verschlechterung. Bei der Auswertung des Bildmaterials zeigte sich bei 87,5% eine Besserung des Krankheitsbildes und bei 5% eine Verschlechterung. Die klinische Bewertung ($p=0,05$) und Fotobewertung waren signifikant ($p<0,01$) und kongruent zur subjektiven Patientenwertung.

81% bemerkten an Nebenwirkungen ein Brennen am Auge, 57,3% eine Rötung, 50,4% empfanden ein Fremdkörpergefühl. Empfindungsstörungen im Mund- und Rachenbereich wurde bei 10,4% der Patienten beobachtet. Insgesamt wurden bei 16,5% der Patienten Rezidive dokumentiert.

Schlussfolgerung: Die Therapie mit Cyclosporin A Augentropfen war bei dem überwiegenden Teil der 103 Patienten effektiv und nicht mit schwerwiegenden Nebenwirkungen behaftet. Die meisten Patienten waren sehr zufrieden mit der Therapie. Die häufigen Nebenwirkungen waren kurzfristige lokale Unverträglichkeitsreaktionen.

Die Therapie mit Cyclosporin A scheint demzufolge eine Alternative zu der Therapie mit lokalen Kortikosteroiden darzustellen. Die Verträglichkeit der Augentropfen muss noch verbessert werden, idealerweise im Rahmen eines zugelassenen Präparates. Zusätzlich fehlen Langzeitstudien, um zum einen eine mögliche Kanzerogenität und zum anderen einen größeren Behandlungsgewinn nachzuweisen.

11. Anlagen

Anlage 1



Universitäts-Augenklinik, Postfach 101007, 40001 Düsseldorf, Prof. Dr. med. T. Reinhard

Moorenstraße 5
40225 Düsseldorf

Telefon 0211 / 81-18795
Telefax 0211 / 81-18796

E-Mail thomas.reinhard@uni-duesseldorf.de

Für die Sicherheit und Gesundheit Ihrer Augen

Sehr geehrter Herr...,
Sehr geehrte Frau...,

Sie haben in dem Zeitraum von... bis... von uns Cyclosporin A Augentropfen bekommen.

Nunmehr führen wir eine Untersuchung durch, die die Langzeitsicherheit von Cyclosporin A auf die Augen prüft.

Dabei handelt es sich um eine unverzichtbare Kontrolle Ihrer Augen. Diesbezüglich möchten wir Sie auch bitten, den umseitigen Fragebogen auszufüllen und zur Untersuchung mitzubringen, oder vorher zurückzusenden.

Weitere Informationen entnehmen Sie bitte dem beigegeführten Blatt und klären offen gebliebene Fragen unter der oben genannten Telefonnummer.

Ihr persönlicher Beitrag trägt zur weiteren Verbesserung der Therapie und Nachsorge Ihrer und zukünftiger Augenerkrankungen bei.

Mit freundlichen Grüßen

Anlage 2: Fragebogen

Name:

Geburtsdatum:

Bitte füllen Sie diesen **Fragebogen** sorgfältig aus:

1. Verspürten Sie nach Gabe der Cyclosporin A Tropfen ein Brennen?

0 1 2 3 4 5
kein Brennen sehr starkes Brennen

2. Verspürten Sie nach Gabe von Cyclosporin A Tropfen ein Fremdkörpergefühl („Sandkörner im Auge“)?

0 1 2 3 4 5
kein Fremdkörpergefühl sehr starkes Fremdkörpergefühl

3. Wie änderte sich durch die Therapie mit Cyclosporin A Tropfen Ihr Sehvermögen?

-3 -2 -1 0 1 2 3
stark verschlechtert gleich stark verbessert

4. Konnten Sie nach der Gabe von Cyclosporin A Tropfen eine Augenrötung feststellen?

0 1 2 3 4 5
keine Rötung sehr starke Rötung

5. Hat Ihnen die Therapie mit Cyclosporin A Tropfen geholfen?

0 1 2 3 4 5
nicht geholfen sehr gut geholfen

6. Hatten Sie nach Gabe der Cyclosporin A Tropfen Geschmacks- oder Empfindungsstörungen im Mund- oder Rachenbereich?

Ja Nein

7. Würden Sie sich noch einmal für eine Cyclosporin A Therapie entscheiden?

Ja Nein

8. Über welchen Zeitraum erhielten Sie Cyclosporin A Augentropfen?

9. Wieviele Tropfen haben Sie täglich genommen?

| |
|---|
| Cyclosporin A bei entzündlichen Erkrankungen des Auges |
|---|

Patientenaufklärung

Name des Patienten.....

Geburtsdatum.....

Das Aufklärungsgespräch erfolgte am.....

Durch.....

Sehr geehrte Patientin, sehr geehrter Patient,

Sie haben wegen einer entzündlichen Erkrankung im vorderen Augenabschnitt lokales Cyclosporin A erhalten. Theoretisch ist hierdurch die Entstehung bösartiger Tumoren der Augenoberfläche denkbar. Als Sicherheitsmaßnahme bieten wir Ihnen die Teilnahme an dieser Studie an.

Es ist Ziel dieser Studie, die Risiken einer lokalen Cyclosporin A Therapie besser einschätzen zu können. Hierzu werden im Rahmen einer Untersuchung des Auges unter lokaler Betäubung Abstriche der Bindehaut entnommen und zytopathologisch unter einem Mikroskop untersucht. Bei dem Abstrich werden nur oberflächliche Zellen der Bindehaut mit einer feinen Bürste abgelöst. Hierdurch kann selten ein Fremdkörpergefühl entstehen. Weitere Nebenwirkungen sind bei Abstrichen bei einer vierstelligen Zahl von Patienten bisher nicht bekannt geworden. Im Rahmen dieser Studie werden keine zusätzlichen Maßnahmen erforderlich.

Ihre Teilnahme an der Studie ist selbstverständlich freiwillig. Falls Sie an der Studie teilnehmen wollen, unterschreiben Sie bitte die beiliegende Einwilligungserklärung. Sie können zu jedem Zeitpunkt und ohne Rechtfertigung Ihre Einverständniserklärung zurückziehen. Diese Entscheidung hat keinen Einfluss auf die Qualität Ihrer weiteren Behandlung und beeinflusst auch nicht das Verhältnis zu Ihrem Arzt. Diese Studie wurde von der Ethikkommission der Universität, die Ihre Patientenrechte überwacht, begutachtet und genehmigt. Sollten Sie zu einem späteren Zeitpunkt noch Fragen zur Studie haben, stehen Ihnen die behandelnden Ärzte gerne zur Verfügung.

Die während der Untersuchung von den an der Studie beteiligten Ärzten erhobenen Daten werden vertraulich behandelt. Die Daten werden so gespeichert und ausgewertet, dass kein Außenstehender Einsicht in Ihre persönlichen Daten nehmen kann, da diese nur den in der Klinik tätigen Ärzten zugänglich sind.

Anlage 4: Einwilligungserklärung



UniversitätsKlinikum Augenlinik

Direktor: Universitätsprofessor Dr. med. R. Sundmacher

Cyclosporin A bei entzündlichen Erkrankungen des Auges

Einwilligungserklärung

Name des Patienten.....

Geburtsdatum.....

Ich bestätige, dass ich von dem unterschreibenden Arzt

1. Über die Art, die Bedeutung und den Umfang dieser Studie informiert wurde. Ich habe die Patientenaufklärung gelesen und verstanden.
2. Meine Teilnahme an dieser Studie ist freiwillig. Ich kann meine Einwilligung jederzeit und ohne irgendeine Begründung oder gar Benachteiligung zurückweisen.
3. Ich stimme einer Speicherung und elektronischen Verarbeitung meiner anonymisierten Daten im Rahmen dieser klinischen Studie zum Zwecke wissenschaftlicher Auswertung zu.

Datum und Unterschrift des Patienten.....

Datum und Unterschrift des Arztes.....