Aus dem C. und O. Vogt - Institut für Hirnforschung
Heinrich - Heine - Universität Düsseldorf
Direktor: Universitätsprofessor Dr. med. K. Zilles

Strukturelle und funktionelle Organisation des Operculum parietale der menschlichen Großhirnrinde

DISSERTATION

zur Erlangung des Grades eines Doktors der Medizin

Der Medizinischen Fakultät der Heinrich-Heine-Universität Düsseldorf

vorgelegt von
Simon Bodo Johannes Eickhoff

2006

Als Inauguraldissertation gedruckt
mit Genehmigung der Medizinischen Fakultät
der Heinrich-Heine-Universität Düsseldorf

gez. Univ.-Prof. Dr. med. Dr. rer. Nat. Bernd Nürnberg
Dekan

Referent: Univ.-Prof. Dr. med. K. Zilles
Korreferent: Prof. Dr. med. A. Schnitzler

„ut cooperatores simus veritatis“

3 Joh,8

Danksagung

Bei meinem Doktorvater Herrn Universitätsprofessor Dr. med. Karl Zilles möchte ich mich für die vielen Möglichkeiten aber auch Freiheiten, die er mir im Laufe all der Jahre geboten hat, herzlich bedanken. Sein kritischer aber stets wohlwollender Umgang mit meinem Ungestüm, aber auch seine Bereitschaft, mir in den schwierigen Phasen dieser Zeit zur Seite zu stehen, haben tiefen Eindruck bei mir hinterlassen.

Herrn Universitätsprofessor Dr. med. Gereon R. Fink und Frau Universitätsprofessorin Dr. med. Katrin Amunts danke ich für die weitreichende vertrauensvolle Unterstützung und die nachsichtige Betreuung bei der Durchführung dieser Arbeit und dem Verfassen meiner ersten Forschungsartikel.

Herrn Dr. Ing. Axel Schleicher und Herrn Dr. med. Klaas E. Stephan bin ich für die geduldige und kompetente Hilfestellung bei allen mathematisch - statistischen und methodischen Fragestellungen sehr dankbar.

Herrn Dr. med. Martin Lotze und Frau Dr. med. Beate Wietek möchte ich herzlich für die Überlassung der Bildgebungsdaten zur viszeralen Verarbeitung und die wunderbare Zusammenarbeit danken.

Herrn Dr. med. Peter Weiß - Blankenhorn und Herrn Dr. med Thomas Stephan danke ich sehr für die Durchführung des Bildgebungsexperimentes zur vestibulären Stimulation.

Frau Ursula Blohm, Frau Barbara Elghawhagi und Frau Petra Engels möchte ich für ihre technische Unterstützung bei der Realisation der einzelnen Experimente danken.

Dankend anerkennen möchte ich auch die Bereitschaft der Körperspender und Probanden, sich der Hirnforschung anzuvertrauen und somit den wissenschaftlichen Fortschritt zu ermöglichen.

Ganz herzlich bedanke ich mich bei meinen Mitdoktoranden für die gemeinsame Zeit und die unvergessliche Atmosphäre. Claudia, Christian, Filip, Zina, Hi-Jae, Svenja, Hendrik, Milenko, wir machen weiter so!

Mein größter Dank gilt aber meinen Eltern Christine Eickhoff und Dr. Ing Hans-Günter Eickhoff. Ohne ihren unermüdlichen Einsatz und ihre Bereitschaft, viele Lasten auf sich zu nehmen wäre diese Arbeit ebenso wenig möglich gewesen wie mein gesamtes Medizinstudium. Für die liebende Unterstützung, welche ich von ihnen und meinem Bruder Roman erhalten habe, bin ich unendlich dankbar.

Inhaltsverzeichnis

1. Einleitung 1

1.1 Karten der menschlichen Großhirnrinde 1

1.1.1 Klassische und moderne anatomische Hirnkartierung 1
1.1.2 Erkenntnisse und Fragen funktioneller Hirnkartierung 2

1.2 Das parietale Operculum und der sekundäre somatosensorische Kortex .. 5

1.3 Fragestellungen und Gliederung der Arbeit 7

2. Material und Methoden 9

2.1. Experiment 1: Strukturelle Organisation des parietalen Operculums 9

2.1.1. Histologische Verarbeitung des Gewebes 9
2.1.2. Untersucher - unabhängige Identifizierung kortikaler Areale 10
2.1.3. Quantifizierung architektonischer Unterschiede 12
2.1.4. 3D Rekonstruktion und räumliche Normalisierung 13
2.1.5 Zytoarchitektonische Wahrscheinlichkeitskarten 14

2.2 Experiment 2: Meta - Analyse funktioneller Bildgebungsstudien 16

2.2.1 Auswahl der eingeschlossenen Originalarbeiten 16
2.2.2 Statistisches Auswerteverfahren 17

2.3 Experiment 3: Somatotopie des parietalen Operculums 20

3.2.1 Experimentelles Design und Stimuli 20
2.3.2 Funktionelle Magnet - Resonanz - Tomographie (fMRT) 20
2.3.3 Verarbeitung und statistische Analyse der MRT - Bildsequenzen 21
2.3.4 Anatomische Zuordnung 22

2.4 Experiment 4: Verarbeitung viszeraler Stimuli 23

2.4.1 Experimentelles Design und Stimuli 23
2.4.2 Funktionelle Magnet - Resonanz - Tomographie (fMRT) 24
2.4.3 Verarbeitung und statistische Analyse der MRT - Bildsequenzen 24
2.4.4 Anatomische Zuordnung 26

2.5 Experiment 5: Verarbeitung vestibulärer Reize 27

2.5.1 Experimentelles Design und Stimuli 27
2.5.2 Funktionelle Magnet - Resonanz - Tomographie (fMRT) 28
2.5.3 Verarbeitung und statistische Analyse der MRT - Bildsequenzen 28
2.5.4 Anatomische Zuordnung 29

3. Ergebnisse 31

3.1. Experiment 1: Strukturelle Organisation des parietalen Operculums 31

3.1.1 Anzahl und Nomenklatur der definierten Areale 31
3.1.2 Zytoarchitektonische Beschreibungen 31
3.1.3 Makroanatomische Lokalisation und Nachbarschaftsbeziehungen 33

3.2 Experiment 2: Meta - Analyse funktioneller Bildgebungsstudien 48

3.2.1 Lokalisation der untersuchten Aktivierungsmaxima 48
3.2.2 Statistischen Auswertung 49

Inhaltsverzeichnis

2.3 Experiment 3: Somatotopie des parietalen Operculums 52

2.3.1 Verhaltensdaten und Überblick 52
2.3.2 Repräsentation der einzelnen Körperteile 52
2.3.3 Die somatotope Organisation innerhalb von OP 1 - 4 57

3.4 Experiment 4: Verarbeitung viszeraler Stimuli 61

3.4.1 Verhaltensdaten 61
3.4.2 Überblick über die aktivierten Gehirnregionen 61
3.4.3 Aktivierungen in subkortikalen Regionen und der Inselrinde 62
3.4.4 Aktivierungen des (fronto -) parietalen Operculums 66

3.5 Experiment 5: Verarbeitung vestibulärer Reize 69

3.5.1 Verhaltensdaten 69
3.5.2 Aktivierungen bei rechtsseitiger Stimulation 69
3.5.3 Aktivierungen bei linksseitiger Stimulation 71
3.5.4 Vereinigung der Ergebnisse links- und rechtsseitiger Stimulation 73

4. Diskussion 75

4.1. Einordnung der Ergebnisse in die bisherige Literatur 75

4.1.1 Vergleich mit klassischen architektonischen Hirnkarten 75
4.1.2 Vergleich zur SII Region nicht-menschlicher Primaten 77
4.1.3 Vergleich mit Erkenntnissen funktioneller Bildgebungsstudien 83
4.1.3 Die Verarbeitung somatosensorischer und viszeraler Stimuli 84
4.1.3 Der vestibuläre Kortex 86

4.2. Ein neues Konzept des menschlichen Operculum parietale 90

4.2.1 Überblick 90
4.2.2 Area OP 1 90
4.2.3 Area OP 2 90
4.2.4 Area OP 3 91
4.2.5 Area OP 4 91

4.3 Schlussfolgerungen 92

4.4. Offene Fragen und Zukunftsperspektiven 93

Literaturverzeichnis 94

Lebenslauf 113

Publikationsverzeichnis 114

Zusammenfassung (Abstract) 117

1. Einleitung

1.1 Karten der menschlichen Großhirnrinde

1.1.1 Klassische und moderne anatomische Hirnkartierung

Die systematische Untersuchung des Feinbaus der menschlichen Großhirnrinde begann im ausgehenden 19. Jahrhundert nach Entwicklung geeigneter Färbemethoden zur Darstellung von Zellen (Zytoarchitektonik) bzw. markhaltigen Nervenfasern (Myeloarchitektonik) an histologischen Präparaten. Im Verlauf der nächsten Jahrzehnte entstanden so die auch heute noch verbreiteten klassischen Hirnkarten von Elliot Smith, Korbinian Brodmann, Cecile und Oskar Vogt sowie Constantin von Economo und George Koskinas, um nur die wichtigsten Vertreter zu nennen (Brodmann, 1909; Elliot Smith, 1907; Vogt und Vogt, 1919; von Economo und Koskinas, 1925). Alle Autoren kamen einhellig zu der Schlussfolgerung, dass die menschliche Großhirnrinde nicht homogen gebaut ist, sondern dass vielmehr zahlreiche distinkte Rindenfelder, die so genannten kortikalen Areale, auf Grund ihrer Architektonik voneinander abgegrenzt werden können. Es muss aber angemerkt werden, dass zwischen den einzelnen Karten oft nur eine grobe Übereinstimmung in Bezug auf Anzahl und Lage der von den jeweiligen Autoren definierten Areale besteht. Diese Widersprüche verdeutlichen eine zentrale Problematik „klassischer" Hirnkarten: Die unterschiedlichen Parzellierungen lassen sich zum einen auf die *subjektiven* Kriterien zurückführen, auf deren Basis die Grenzen zwischen den einzelnen Rindenfeldern definiert wurden. Zum anderen spiegeln die Abweichungen auch echte *biologische* Unterschiede im Aufbau der Gehirne verschiedener Individuen wieder. Keine der genannten klassischen Karten beruht jedoch auf einer statistischen Erfassung einer Stichprobe mehrerer individueller Gehirne, so dass quantitative Informationen über die interindividuelle Variabilität kortikaler Areale völlig fehlen.

Einen möglichen neuen Ansatz zur architektonischen Kartierung der Großhirnrinde stellt die Untersuchung hochaufgelöster MRT-Aufnahmen da (Barbier et al., 2002; Eickhoff et al., 2005a; Walters et al., 2003; Walters et al., 2006), wodurch die Erstellung individueller anatomischer Gehirnkarten lebender Menschen möglich wäre. Zwar ist die theoretische Möglichkeit eines solchen Ansatzes schon mehrfach demonstriert worden (Eickhoff et al., 2005a; Fatterpekar et al., 2002; Walters et al.,

2006), mit seiner praktischen Anwendung ist aber auf Grund technischer Schwierigkeiten sehr wahrscheinlich auch in einiger Zukunft noch nicht zu rechnen.
Eine deutlich erfolgreichere Weiterentwicklung anatomischer Hirnkarten war dagegen die Einführung der probabilistischen zytoarchitektonischen Kartierung des menschlichen Gehirns (Zilles et al., 2002). Dieses Verfahren beruht auf der mikrostrukturellen Identifizierung und Charakterisierung kortikaler Areale anhand einer Stichprobe von zehn menschlichen *post-mortem* Gehirnen. Hierbei werden an zellkörpergefärbten Paraffinserienschnitten die Grenzen kortikaler Areale durch einen automatisierten Grenzfindungsalgorithmus ermittelt, und anschließend auf einen digital 3D-rekonstruierten Datensatz des zugehörigen Gehirns übertragen. Nach räumlicher Anpassung der individuellen *post-mortem* Gehirne an ein *in-vivo* Referenzgehirn können nun dreidimensionale Wahrscheinlichkeitskarten kortikaler Areale berechnet werden. Diese Karten geben für jede Stelle des Referenzraums die Wahrscheinlichkeit an, hier das jeweils dargestellte Areal anzutreffen (Eickhoff et al., 2005b; Eickhoff et al., 2006b). Solche auf *untersucherunabhängigen* Kriterien beruhenden digitalen Karten enthalten also Informationen über Lokalisation und Variabilität kortikaler Areale und lassen sich dadurch zur Interpretation von Ergebnissen funktioneller Bildgebungsexperimente verwenden.

1.1.2 Erkenntnisse und Fragen funktioneller Hirnkartierung

Die funktionelle Charakterisierung der menschlichen Großhirnrinde beruhte lange Zeit auf Beobachtung klinischer Ausfallssymptome oder auf Analogieschlüssen zu Erkenntnissen, welche durch invasive Untersuchungen an Affen gewonnen wurden. Eine wahre Revolution der Darstellung von Hirnfunktionen gesunder Probanden war die Einführung der Positronenemissionstomographie (PET) und der funktionellen Magnetresonanztomographie (fMRT). Diese Verfahren beruhen auf der Untersuchung von Veränderungen der regionalen Durchblutung oder des Glucose - Stoffwechsels (PET), bzw. des Verhältnisses zwischen oxygeniertem und desoxygenierten Hämoglobin (fMRT) zwischen einer Kontroll- und einer experimentellen Bedingung (z.B. einer sensorische Stimulation oder einer kognitiven Aufgabe). Hierdurch können Gehirnstrukturen, welche an der kortikalen Verarbeitung des jeweiligen Reizes beteiligt sind, mit einer Genauigkeit von wenigen Millimetern lokalisiert werden. Im Laufe der letzten zwei Jahrzehnte haben diese Techniken zu einer immensen Zunahme an Erkenntnissen über die Lokalisation verschiedener Hirnfunktionen

geführt. Als Konsequenz ist in jüngster Zeit die Integration dieser Einzelbeobachtungen immer mehr in den Vordergrund gerückt, da nur so ein tieferer Einblick in die Organisationsprinzipien der Großhirnrinde gewonnen werden kann. Diese integrierte Betrachtung funktioneller Erkenntnisse hat dazu geführt, dass wir heute für eine Reihe von Gehirnregionen ein sehr differenziertes Bild der Lokalisation und Interaktion ihrer Einzelleistungen haben. Ein Beispiel für eine solche Region ist der intraparietale Sulcus, dessen Rolle in der Verarbeitung und Integration räumlicher Informationen durch Beobachtung klinischer Ausfallssymptome bereits lange bekannt war. In den letzten Jahren konnte dann durch funktionelle Bildgebungsstudien gezeigt werden, dass der menschliche *Sulcus intraparietalis* aus einem fein differenzierten Mosaik separater kortikaler Areale mit unterschiedlicher Struktur und Funktionen besteht. Wie Grefkes und Fink (2005) in ihrer Übersichtsarbeit beschrieben, finden sich hier unter anderem die Areale AIP (Speichern von Objektinformationen), VIP (Bewegungswahrnehmung) und LIP (Koordinatentransformationen).
Im Gegensatz zu diesen sehr gut charakterisierten Arealen werden andere Bereiche des Gehirns oft als homogene, wenig spezialisierte Zonen angesehen, da diese Gebiete in verschiedensten experimentellen Bedingungen aktiviert werden, zwischen denen oft kein direkter Zusammenhang ersichtlich ist. Dies führt dazu, dass jene Regionen der Großhirnrinde als integrative aber weitgehend undifferenzierte Zentren angesehen werden. Beispiele hierfür wären z.B. das vordere Cingulum, welchem unter anderem Aufgaben in der Verarbeitung von Emotionen, der Handlungskontrolle oder motorische Funktionen zugesprochen werden (Allman et al., 2001; Paus, 2001), und das parietale Operculum, welches durch fast sämtliche im weitesten Sinne somatosensorische Aufgaben aktiviert wird (s. Kapitel 1.3).

Dies würde aber bedeuten, dass es sowohl Bereiche der Großhirnrinde gibt, in denen die verschiedene Teilaspekte bestimmter Gehirnfunktion in einem differenzierten Mosaik nebeneinander liegen, als auch solche Bereiche, welche mehr oder weniger universell einer großen Anzahl von Hirnleistungen zugrunde liegen. Stehen wir also vor zwei unterschiedlichen Organisationsformen der Großhirnrinde?
Ein Ansatz zur Bearbeitung solcher Fragestellungen sind Meta - Analysen publizierter Bildgebungsstudien. Diese ermöglichen die Identifikation von Strukturen bzw. Lokalisationen, welche entweder zuverlässig unter bestimmten Bedingungen aktiviert werden oder aber differenziell verschiedene Aufgaben wahrnehmen (Eickhoff et al., 2006a; Turkeltaub et al., 2002). Auch ein Vergleich der Ergebnisse funktioneller

Einleitung

Bildgebungsstudien Ergebnissen der Forschung an nicht-menschlichen Primaten muss in diesem Zusammenhang genannt werden, da durch die evolutionäre Nähe zu dieser Spezies eine Übereinstimmung wichtiger Organisationsprinzipien zu erwarten ist (Grefkes und Fink, 2005; Disbrow et al., 2000; Eickhoff et al., 2006d). Der direkte Ansatz ist jedoch der Aufbau von elektronischen Gehirnatlanten und entsprechenden mathematischen Werkzeugen zur Integration und zum direkten Vergleich funktioneller und anatomischer Daten im selben Referenzraum. Hierbei nehmen die oben erwähnten probabilistischen zytoarchitektonischen Karten eine Schlüsselstellung ein (Eickhoff et al., 2005b). Diese beruht darauf, dass mikrostrukturell definierte kortikale Areale sowohl für funktionelle Bildgebungsstudien (Heim et al., 2005; Naito et al., 2005; Wilms et al., 2005; Young et al., 2004) als auch für molekulare Untersuchungen, z.B. der regionalen Verteilung von Neurotransmitter - Rezeptoren (Amunts et al., 2003; Hurlemann et al., 2005; Zilles et al., 2004), als räumliche Referenz dienen können.

Im weiteren Verlauf dieser Arbeit wird versucht, durch Anwendung aller dieser Methoden einen Einblick in die Organisation des menschlichen parietalen Operculums zu gewinnen. Diese Region am Fuße des Gyrus postcentralis bzw. am Dach der Sylvischen Fissur (Abb. 1) wird oft als eine jener oben angesprochenen „universellen“ Gehirnregionen angesehen, da diesem Bereich des Kortex fast sämtliche im weitesten Sinne somatosensorischen Funktionen zugesprochen wurden. Um jedoch die notwendigen Fragestellungen besser definieren zu können ist zuerst ein kurzer Überblick über die vorhandenen funktionellen und anatomischen Daten über das parietale Operculum bei Mensch und Affe nötig

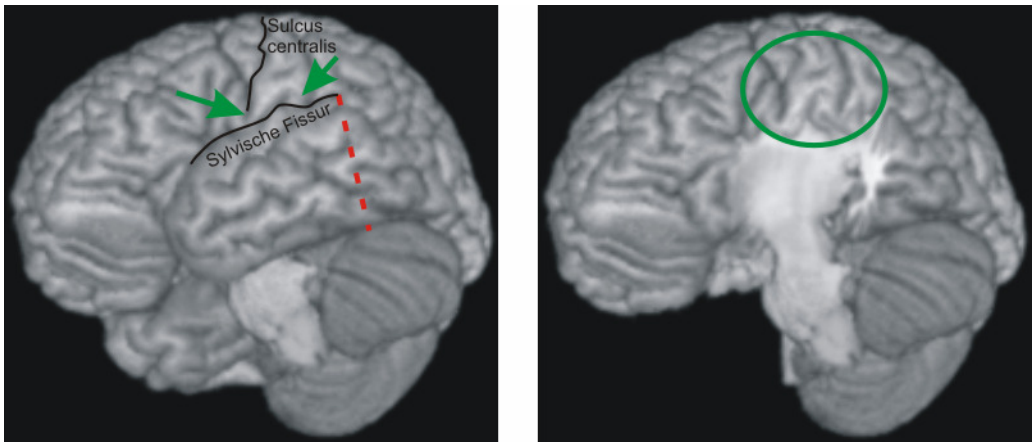

Abbildung 1: *Das parietale Operculum befindet sich hinter dem lateralen Endes des Sulcus centralis auf dem Dach der Sylvischen Fissur. Es ist daher von außen nicht einsehbar (links). Nach Entfernung des Temporallappens (rote Linie) wird das Operculum frei sichtbar (rechts; grüne Kontur)*

1.2 Das parietale Operculum und der sekundäre somatosensorische Kortex

Die wichtigste, am längsten bekannte Rolle des parietalen Operculums ist seine Funktion als sekundärer somatosensorischer Kortex (SII). Diese wurde zuerst bei der Katze (Adrian, 1940) und in den folgenden Jahrzehnten auch bei allen anderen untersuchten Spezies beschrieben (Burton, 1986). Erste Hinweise auf eine äquivalente Rolle des menschlichen parietalen Operculums wurden durch elektrische Stimulation bei neurochirurgischer Eingriffe gewonnen (Penfield und Jasper, 1954), und später durch elektrophysiologische Untersuchungen (Woolsey et al., 1979) und funktionelle Bildgebungsstudien (Burton et al., 1993) bestätigt. Wenn man sich allerdings die reichhaltigen funktionellen Studien zu SII anschaut, ergibt sich ein sehr uneinheitliches Bild. So beinhalten die SII zugeschriebenen Funktionen unter anderem die Schmerzverarbeitung (Ferretti et al., 2003), die Integration somatosensorischer und motorischer Aktivität sowie Aufgaben im Rahmen der taktilen Aufmerksamkeit und des sensorischen Kurzzeitgedächtnis' (Burton und Sinclair, 2000). Neben diesen Funktionen, die sich immerhin noch alle ins somatosensorische System einfügen lassen, wurde SII bzw. das parietale Operculum (diese Begriffe werden oft synonym gebraucht) auch wiederholt mit anderen Modalitäten in Verbindung gebracht. So wird das parietale Operculum auch sehr zuverlässig von vestibulären Stimuli, d.h. thermische oder galvanische Reizung des Gleichgewichtsorgans, aktiviert (Brandt und Dieterich, 1999; Petit und Beauchamp, 2003). Außerdem wurde gezeigt, dass auch die Verarbeitung sensorischer Informationen aus den Eingeweiden (Viszerosensibilität) in SII lokalisiert ist (Hobday et al., 2001; Strigo et al., 2005). Zusammenfassend muss daher feststellt werden, dass SII ein fast universelles (somato-) sensorischen Areal zu sein scheint.

Die Lage des „SII Kortex" wurde hierbei allerdings sehr unterschiedlich beschrieben. So zeigten Peyron et al. (1999) eine SII - Aktivierung nach schmerzhafter Hitzestimulation der Hand bei x = 30, y = 10, z = 16. Xu et al. (1997) berichteten dagegen für dieselbe experimentelle Bedingung ein Aktivitätsmaximum bei x = 52, y = -34, z = 20, also mehr als 20 mm von der erstgenannten Aktivierung entfernt.

Betrachtet man die Mannigfaltigkeit der Funktionen des „SII Kortex" und die Variabilität seiner Lokalisation, drängt sich die Frage auf, ob den verschiedenen Rollen des „Universalareals SII" nicht mehrere getrennte Quellen zugrunde liegen könnten. Da diese Frage für das menschliche Gehirn bisher noch nicht beantwortet ist,

sondern dies vielmehr Ziel der vorliegenden Arbeit ist, müssen wir uns zuerst dem Stand der Forschung an nicht-menschlichen Primaten zuwenden.

Hier ist seit gut 10 Jahren die Existenz mehrerer Areale auf dem parietalen Operculum bekannt (Kaas und Collins, 2003). Diese Areale wurden auf Grund von drei wesentlichen Kriterien voneinander abgegrenzt. Das wichtigste Merkmal ist die Existenz einer separaten somatotopen Repräsentation (Krubitzer et al., 1995a). Das heißt, jede Stelle der Körperoberfläche sollte in jedem Areal genau einmal repräsentiert sein. Die theoretische Begründung für dieses Kriterium liegt in der Relevanz, die eine somatotope Organisation in der embryonalen Entwicklung der Großhirnrinde zu spielen scheint (Kaas, 1997; Kaas, 2000). Weiterhin werden unterschiedliche kortikale Areale in der tierexperimentellen Forschung durch ihre Konnektivität mit anderen Arealen definiert (Disbrow et al., 2003). Diese werden durch Injektion von Tracerfarbstoffen in den Kortex des lebenden Tieres dargestellt, welche im Laufe der nächsten Tage durch axonalen Transport antero- oder retrograd in die Projektionsgebiete bzw. Ursprungsgebiete der Faserverbindungen gelangen. Nach Opferung des Tieres können die Tracerfarbstoffe dann im Zielgebiet der Projektionen nachgewiesen werden. Als dritter wichtiger Ansatz fungieren schließlich klassische cyto - und myeloanatomische Untersuchungen. Diese tierexperimentellen Analysen haben allerdings, im Vergleich zu entsprechenden Untersuchungen beim Menschen den Vorteil dass hier für dasselbe Tier auch funktionelle Daten vorliegen (Krubitzer und Calford, 1992).

Durch Kombination dieser drei Methoden konnten im Verlauf der letzten Jahre bei allen untersuchten Spezies mindestens drei distinkte Areale beschrieben werden. Diese werden nach der heute geläufigen Nomenklatur als Area SII (nicht zu verwechseln mit der gesamten SII Region), Area PV und Area VS bezeichnet. Areale SII und PV, welche zusammen am ehesten der früher definierten „SII Region“ entsprechen, liegen dabei oberflächlich auf dem parietalen Operculum und reichen oft auch auf die freie Lateraloberfläche des Gehirns. Beide Areale haben eine komplette, gut definierte somatotope Gliederung. Area VS dagegen liegt weiter medial, d.h. tiefer in der Sylvischen Fissur als die beiden vorgenannten Areale, und scheint einer eher groben somatotopen Organisation zu folgen.

1.3 Fragestellungen und Gliederung der Arbeit

Die vorliegende Arbeit untersucht die Beziehung von Struktur und Funktion des parietalen Operculum im menschlichen Gehirn. Diese Aufgabe kann in mehrere Fragen untergliedert werden. Als Grundlage für spätere funktionelle Untersuchungen muss zuerst der anatomische Aufbau jener Region geklärt werden. Von besonderem Interesse ist hierbei die Frage wie viele distinkte zytoarchitektonische Areale auf dem parietalen Operculum zu finden sind. Zur Zuordnung der anatomischen Befunde müssen diese mit Ergebnissen funktioneller Bildgebungsstudien beim Menschen aber auch mit Daten über die SII Region nicht-menschlicher Primaten in Bezug gesetzt werden. Wenn eine anatomisch - funktionelle Definition des menschlichen SII - Kortex auf diese Weise möglich ist, ist es abschließend sinnvoll, auch die Verarbeitung viszeraler und vestibulärer Reize in das gewonnene Konzept zu integrieren.

Die Fragen welche in dieser Arbeit beantwortet werden sind:

I) Wie viele anatomische Rindenfelder sind auf dem parietalen Operculum zu finden? Was kann über ihre Lage, Größe, Asymmetrie und interindividuelle Variabilität ausgesagt werden?
II) Stimmt die Lage dieser Areale mit der in Bildgebungsstudien beschriebenen funktionellen Lokalisation des SII Kortex überein? Kann hierdurch bereits eine funktionelle Untergliederung der SII Region vorgenommen werden?
III) Wie verhält sich die Topographie dieser Areale zu der beim nicht-menschlichen Primaten bekannten Organisation dieser Region? Zeigen jene Areale, welche topographisch homolog erscheinen, auch dieselbe somatotope Organisation?
IV) Werden somatosensorische und viszerale Informationen auf dem parietalen Operculum funktionell getrennt repräsentiert? Wenn ja, findet diese Verarbeitung auch in verschiedenen zytoarchitektonischen Arealen statt?
V) Ist die Verarbeitung vestibulärer Stimuli eine Funktion des sekundär somatosensorischen Kortex?

Aus diesen Fragestellungen ergibt sich folgende Gliederung der vorliegenden Arbeit:

1. Der erste Teil befasste sich mit der strukturellen Charakterisierung des parietalen Operculums in zehn menschlichen *post-mortem* Gehirnen. Dabei wurden die Grenzen zytoarchitektonischer Areale an zellgefärbten Paraffinschnitten über

einen automatisierten Grenzfindungsalgorithmus ermittelt und anschließend auf den digitalen Datensatz des zugehörigen Gehirns übertragen. Nach Überführung in einen gemeinsamen Referenzraum wurde aus den Daten der zehn Einzelgehirne eine dreidimensionale Wahrscheinlichkeitskarte für jedes Areal berechnet. Im Rahmen dieses Teilprojekts wurden auch Unterschiede in Lage und Architektonik der einzelnen identifizierten Rindenfelder untersucht.

2. Im zweiten Teil der Arbeit wurde eine Meta - Analyse publizierter Bildgebungsstudien durchgeführt. Hiermit sollte die Frage beantwortet werde, wo auf dem parietalen Operculum sich die wahrscheinlichste Lokalisation der funktionell definierten SII Region befindet. Die Ergebnisse dieser Meta - Analyse wurden mit der in Teil 1 erstellten anatomischen Karte des parietalen Operculum verglichen, was eine Aussage darüber erlaubte, welche der identifizierten Areale am ehesten das strukturelle Substrat der funktionellen SII Aktivierungen darstellen.
3. Der dritte Teil dieser Arbeit beschäftigte sich mit dem Vergleich der gewonnenen Ergebnisse mit der funktionellen und anatomischen Organisation der SII Region nicht-menschlicher Primaten. Hierzu wurde eine funktionelle Bildgebungsstudie zur somatotopen Organisation des menschlichen parietalen Operculums durchgeführt. Im Rahmen dieser Studie wurden gesunde Probanden an verschiedenen Körperstellen stimuliert und die hervorgerufenen Aktivierungen zu einer somatotope Karte kombiniert. Diese konnte dann mit der somatotopen Organisation der SII Region nicht-menschlicher Primaten verglichen werden.
4. Im vierten Teilprojekt wurde die Rolle des parietalen Operculums bei der Verarbeitung viszeraler Stimuli mittels eines zweiten Bildgebungsexperimentes untersucht. Als Modell diente hierbei die Stimulation der Anorektalregion, da der Analkanal wie die Haut vom somatosensorischen Nervensystem, das benachbarte Rektum dagegen wie andere Eingeweide vom viszerosensiblen Nervensystem innerviert wird. Zur zytoarchitektonischen Zuordnung der beobachteten Aktivierungen wurden die in Teil 1 dieser Arbeit definierten zytoarchitektonischen Wahrscheinlichkeitskarten verwendet
5. Im fünften Teil wurde mittels einer weiteren Bildgebungsstudie die Beteiligung des parietalen Operculums an der Verarbeitung vestibulärer Stimuli untersucht. Hierzu wurde in einem fMRT Experiment der *Nervus vestibulocochlearis*, welcher Informationen aus dem Gleichgewichtsorgan zum Gehirn führt, mittels galvanischer Gleichstromimpulse gereizt. Für die Lokalisation der kortikalen Aktivierungen wurden wiederum die Wahrscheinlichkeitskarten verwendet.

2. Material und Methoden

2.1. Experiment 1: Strukturelle Organisation des parietalen Operculums

2.1.1. Histologische Verarbeitung des Gewebes

Zur histologischen Analyse des parietalen Operculums wurden 10 Gehirne (keine Zeichen neurologischer oder psychiatrischer Erkrankungen feststellbar) aus dem Körperspenderprogramm des Zentrums für Anatomie und Hirnforschung der Heinrich-Heine Universität Düsseldorf mikroskopisch-anatomisch untersucht (Tabelle 1).

Sektions - Nr.	***Alter***	***Geschlecht***	***Todesursache***	***Fixierung***
207 / 84	75	M	Glomerulonephritis	Formalin
382 / 81	59	W	Herz - Lungen Versagen	Formalin
146 / 86	37	M	Rechtsherzversagen	Formalin
71 / 86	86	W	Herz - Lungen Versagen	Formalin
68 / 95	79	W	Herz - Lungen Versagen	Bodian
2 95	85	W	Mesenterialarterieninfarkt	Bodian
16 / 96	54	M	Herzinfarkt	Formalin
2431	39	M	Ertrinken	Formalin
14 / 94	43	W	Lungenembolie	Formalin
139 / 95	74	M	Herzinfarkt	Formalin

Tabelle 1: *Übersicht über die zytoarchitektonisch untersuchten post-mortem Gehirne*

Nach der Autopsie wurden die Gehirne fünf Monate lang in 4% Formaldehyd oder Bodians Lösung [100 ml Lösung bestehen aus 90 ml 80%-Äthanol, 5 ml Glutaraldehyd und 5 ml Eisessig] fixiert. Um Artefakte durch Kompression oder Distorsion zu minimieren, wurden die Gehirne hierbei an der *Arteria basilaris* aufgehängt. Anschließend wurde ein T1 gewichteter MRT - Volumendatensatz [TE = 5 ms; TR = 40 ms; Flip Winkel = 40°; Schichtdicke = 1,17 mm; Auflösung in Schicht = 1,0 x 1,0 mm] als Referenz zur späteren Korrektur von Artefakten durch die histologische Verarbeitung angefertigt. Die Gehirne wurden in einer aufsteigenden Alkoholreihe dehydriert, in Paraffin eingebettet und mit einem Großschnitt-Mikrotom in Serie geschnitten (20 µm dünne koronare Schnitte, Abb. 2B). Mittels einer über dem Mikrotom installierten digitalen Kamera (XC - 75, Sony/Japan, 256 x 256 Pixel, 256 Graustufen) wurde der Paraffinblock nach jedem 60. Schnitt fotografiert. Diese „block-face images“ dienten neben den MRT-Datensätzen als Referenz für die spätere

digitale Rekonstruktion der Gehirne. Die Schnitte wurden auf Objektträger aufgezogen und mit einer modifizierten Nisslfärbung (Merker, 1983), welche einen guten Kontrast zwischen Zellkörper (schwarz) und Neuropil (hell) liefert, gefärbt (Abb. 2C).

2.1.2. Untersucher - unabhängige Identifizierung kortikaler Areale

In den histologischen Schnitten wurden rechtwinklige Analysefelder („Regions of Interest", ROIs) definiert, die das parietale Operculum sowie die angrenzenden Bereiche des Parietallappens und der Inselrinde umfassten (Abb. 2B). Diese ROIs wurden mittels eines computergesteuerten Mikroskops (Universal Microscope, Fa. Zeiss/Oberkochen), welches mit einer digitalen Kamera (XC - 75, Sony/Japan), einem motorisierten Objekttisch und einer Autofokus - Vorrichtung versehen war, in einer mäanderförmigen Sequenz von Einzelbildern eingescannt (Abb. 2C). Der Vergrößerungsfaktor betrug 6.3 x 10, die Einzelbilder hatten eine Abmessung von 540 x 540 µm. Als Software zur Bildverarbeitung diente das Programm „KS 400", Version 3.0, der Firma Zeiss. Jedes Einzelbild wurde in 32 x 32 µm große Unterfelder unterteilt, in welchen der Anteil schwarz gefärbter Zellkörper am Gesamtvolumen (sog. „GLI" = Grey Level Index (Wree et al., 1982)) berechnet und in einem Grauwert kodiert wurde. Ein Feld, das nur auf Neuropil lag, erhielt den Wert 0 (= Schwarz), ein Feld, das komplett auf einem Zellkörper lag, den Wert 255 (= Weiß). Nachdem der GLI für jedes Unterfeld errechnet worden war, konnte aus den GLI - Werten aller Unterfelder die gesamte ROI in Form einer GLI - Matrix rekonstruiert werden (Abb. 2D). Der Vorteil dieses Verfahrens gegenüber der Analyse der Originalbilder liegt in dem erzielten Ausgleich von Färbeinhomogenitäten innerhalb und zwischen verschiedenen Schnitten durch die adaptive Schwellenwertbestimmung (Wree et al., 1982, Schleicher et al., 2000).

Aus der GLI - Matrix wurden senkrecht zur pialen Oberfläche äquidistante Zelldichteprofile extrahiert. Hierzu wurden interaktiv zwei Konturlinien definiert, die die innere und äußere Begrenzung des Kortex darstellten. Die äußere Konturlinie verlief dabei entlang der Grenze zwischen den Laminae I und II, die innere entlang der Rinden-Mark Grenze. Ein Algorithmus errechnete aus den beiden Konturlinien automatisch eine Mittellinie, senkrecht zu welcher die Dichteprofile (Breite: 125 µm) in einem Abstand von 200 µm aus dem Kortex extrahiert wurden (Abb. 2E). Ein Dichteprofil umfasste somit die GLI - Verteilung der Hirnrinde von Schicht II bis VI. Die auf Grund der variablen Kortexdicke unterschiedlich langen Profile wurden durch lineare Interpolation auf eine Länge von 100 Punkten standardisiert.

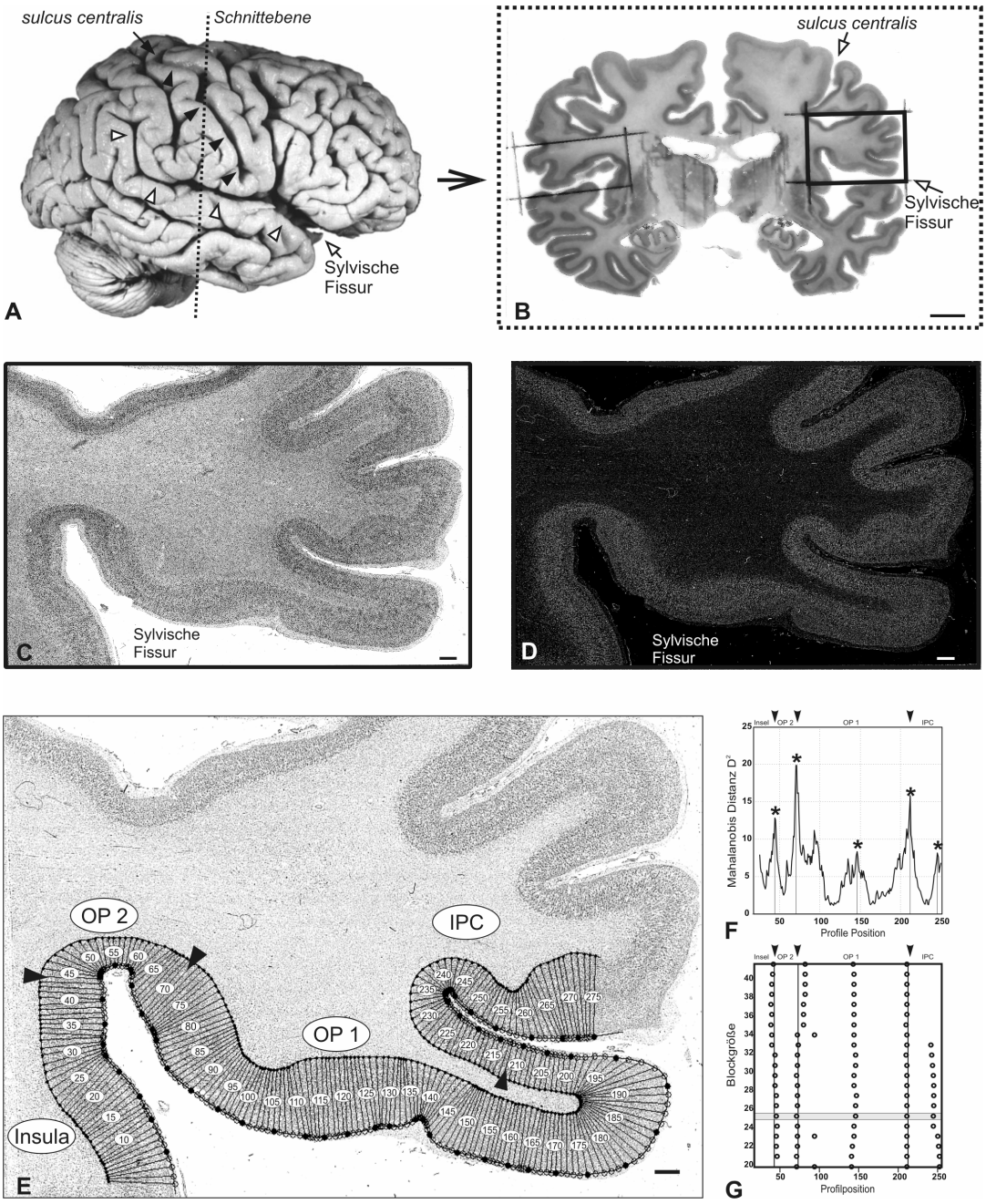

Abbildung 2: ***(A)*** *Seitenansicht des Gehirns Nr. 71/85* ***(B)*** *gefärbter koronarer Schnitt entspr. der gepunkteten Linie in A. Die Rechtecke markieren die zytoarchitektonisch untersuchten Regionen.* ***(C)*** *Rechte ROI nach Digitalisierung.* ***(D)*** *Für die quantitative Auswertung wird das mikroskopische Bild in eine GLI - Matrix umgewandelt, in der helle Bildpunkte einer hohen Zellkörperdichte entsprechen.* ***(E)*** *Kortikale Zelldichteprofile wurden im Abstand von 200 µm extrahiert.* ***(F)*** *Mahalanobis - Distanz zwischen benachbarten Profilblöcken, dargestellt als Funktion der Blockgrenze (Blockgröße = 25, * signifikanter Unterschied).* ***(G)*** *Die Lokalisation signifikanter Unterschiede ist weitgehend unabhängig von der verwendeten Blockweite.* ***(H)*** *Ein Vergleich der gefundenen Grenzen mit dem mikroskopischen Schnitt erlaubt die Zuordnung der definierten Abschnitte zu kortikalen Arealen (und zeigt dass die „Grenze“ bei Position 145 durch ein Anschnittartefakt verursacht wird).*

Die numerische Beschreibung der Profilkurven erfolgte durch zehn Parameter (Mittelwert in x- und y- Richtung, Standardabweichung, Schiefe und Verteilungsbreite der Profilkurve und ihrer ersten Ableitung), welche in Form eines Vektors ausgedrückt wurden (Dixon et al., 1988; Schleicher et al., 2005). Zur Verbesserung des Signal - zu - Rausch - Verhältnis, wurden nicht einzelne Vektoren (d.h. Profile) sondern Blöcke von *b* (10 ≤ *b* ≤ 40) benachbarten Profilen analysiert (Eickhoff et al., 2006d; Schleicher et al., 2005). So fasste der Analysealgorithmus z.B. bei einer Blockweite von b = 12 die Profile Nr. 1 bis 12 zum Mittelwertsvektor X1 und die Profile Nr. 13 bis 24 zum Vektor X2 zusammen. Anschließend wurde zwischen den benachbarten Mittelwertsvektoren X_j und X_{j+1} die Mahalanobis - Distanz D^2 (Mahalanobis et al., 1949) bestimmt ($D_j^2 = (X_j - X_{j+1})^T \times C_{j,j+1}^{-1} \times (X_j - X_{j+1})$) und die Grenze zwischen den Blöcken um eine Profilposition verschoben („sliding window"). Die Mahalanobis - Distanz beschreibt die Unähnlichkeit zweier Gruppen. Wenn daher von den zwei benachbarten Blöcken der eine gänzlich im Areal X und der andere gänzlich im Areal Y lag erreicht D^2 ein lokales Maximum (Abb. 2F). Der Hotelling T2 - Test diente zur Berechnung der statistischen Signifikanz.

$$T_j^2 = \frac{D_j^2}{1/n_1 + 1/n_2}$$

Die entsprechenden P - Werte wurden mittels der Bonferroni - Methode für multiple Vergleiche korrigiert. Der Analysealgorithmus berechnete die Mahalanobis - Distanzen für Blockweiten von *b* = 8 bis *b* = 20 und stellte grafisch die Positionen signifikanter Maxima (P < 0,05) als Funktion von *b* in Form eines zweidimensionalen Diagramms dar (Abb. 2G). Abschließend wurden die Positionen der identifizierten Maxima (= Grenzen) mit dem zytoarchitektonischen Muster in den auf Zellkörper gefärbten Schnitten verglichen.

2.1.3. Quantifizierung architektonischer Unterschiede

Nach Untersuchung des parietalen Operculums aller zehn Gehirne wurden die Unterschiede zwischen den definierten Arealen mit ihrer interindividuellen Variabilität verglichen. Hierzu wurden aus jedem Areal in jeder Hemisphäre jedes Gehirns 25 - 30 Zelldichteprofile ausgewählt. Diese Messstellen repräsentierten die ganze Ausdehnung der jeweiligen Areale, waren frei von histologischen oder Färbeartefakten und wiesen eine möglichst zum Kortex orthogonale Schnittebene auf.

Mögliche Unterschiede zwischen den Hemisphären wurden durch eine Monte – Carlo - Analyse getestet, welche die Unterschiede zwischen Profilen der rechten und linken Gehirnhälfte mit den Unterschieden zwischen zufällig aus beiden Hemisphären ausgewählten Profilen verglich. Da sich für kein Areal ein signifikanter Unterschied zwischen den Gehirnhälften zeigte ($P > 0.05$, Abbildung 3) wurden diese im Folgenden zusammengeführt. Somit stand für die weitere Auswertung ein mittleres Profil pro Areal und Gehirn zur Verfügung.

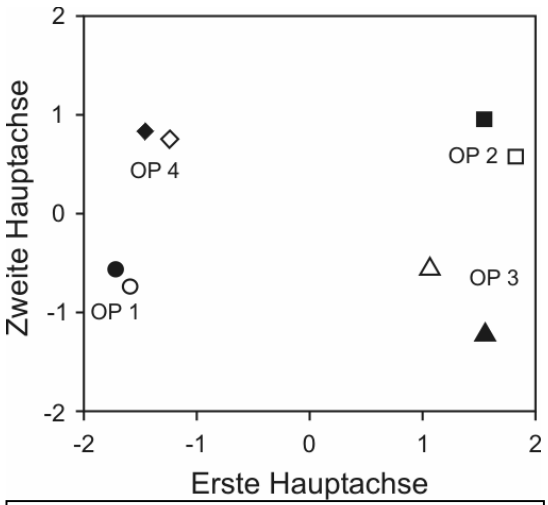

Abbildung 3: *Hauptachsendarstellung der Unterschiede zwischen den auf der rechten (gefüllte Symbole) und der linken Gehirnhälfte (leere Symbole) extrahierten Profilen.*

Die Feature - Vektoren, welche diese jeweiligen Zelldichteprofile quantifizierten, wurden statistisch mittels einer multivariaten Varianzanalyse (MANOVA) verglichen. Ihre Unterschiede wurden dann mittels einer Hauptachsendarstellung visualisiert, welche die Unterschiede zwischen den (10 dimensionalen) Vektoren möglichst unverzerrt in den zwei-dimensionalen Raum den Papiers überträgt. Um die zytoarchitektonische Varianz des parietalen Operculums weiter zu quantifizieren, wurden zusätzlich die mittleren Euklidischen Distanzen zwischen den Profilen eines Areals in verschiedenen Gehirnen, sowie diejenigen zwischen Profilen verschiedener Areale berechnet. Der mittlere Unterschied zwischen den Profilen eines Areals quantifiziert hierbei die interindividuelle Variabilität dieses Areals; der mittlere Unterschied zwischen Profilen verschiedener Areale die Unterschiedlichkeit dieser Areale. Als letzter Schritt wurden die Unterschiede zwischen den Arealen mit der interindividuellen Varianz mittels eines T - Tests verglichen.

2.1.4. 3D Rekonstruktion und räumliche Normalisierung

Zur 3D Rekonstruktion der untersuchten Gehirne wurde jeder 60. histologische Schnitt (Schnittebenen entsprechend der Blockface - Bilder) auf einem Leuchtpult mit CCD - Camera (256 x 256 Pixel, 256 Graustufen) digitalisiert und anschließend computerisiert aneinander ausgerichtet. Anhand dieser Bilder, der Blockface - Aufnahmen und des anatomischen MR - Datensatzes wurden die *post-mortem*

Gehirne dann mittels linearer und nichtlinearer Verfahren im dreidimensionalen Raum rekonstruiert (Amunts et al., 2004). Da das MRT jedes Gehirns *vor* der histologischen Verarbeitung aufgenommen worden war, konnte dieser Datensatz als anatomische Referenz dienen, um histologische Artefakte (z.B. Schrumpfung durch Fixierung, Kompression durch Schneiden, etc.) zu korrigieren. Nach der 3D Rekonstruktion wurden die ermittelten Grenzen über die KS400 - Software interaktiv auf die korrespondierenden rekonstruierten Schnitten übertragen.

Da die untersuchten Gehirne eine nicht zu vernachlässigende Variabilität hinsichtlich Größe, Gewicht sowie Konfiguration der Gyri und Sulci aufwiesen, mussten diese makroanatomischen Unterschiede durch eine räumliche Normalisierung minimiert werden um die mikrostrukturelle Variabilität des parietalen Operculums zu untersuchen. Dazu wurden die rekonstruierten Gehirne an den durch das Montreal Neurological Institute (MNI) definierten Referenzraum (Collins et al., 1994; Evans et al., 1992; Holmes et al., 1998) angepasst. Dieser Referenzraum hat den Vorteil, dass er fast universeller Standard für die Analyse funktioneller Bildgebungsstudien ist. Somit können die erstellten Karten auch problemlos zur Interpretation funktioneller Ergebnisse verwendet werden. Im ersten Anpassungsschritt wurden die korrigierten histologischen 3D Volumina mit einer affinen Transformation global an das Referenzgehirn angeglichen. Dieses sehr robuste Verfahren berücksichtigt Unterschiede in Skalierung, Rotation, Translation und Scherung. Bei der nachfolgenden nichtlinearen Feinanpassung wurde ein „fluid elastic warping“ verwendet. Hierbei wird das anzupassende histologische Volumen als ein elastisch verformbarer Körper betrachtet. Durch die Erweiterung zu einem Bewegungsmodell konnten auch große Deformationen berücksichtigt werden, so dass durch hochdimensionale Transformationen (bis zu 24 Millionen Freiheitsgrade) eine adäquate Feinanpassung der Individualgehirne an das Referenzgehirn gewährleistet wurde (Amunts et al., 2004; Henn et al., 1997).

2.1.5 Zytoarchitektonische Wahrscheinlichkeitskarten

Die zehn normalisierten individuellen Karten des parietalen Operculums wurden anschließend im 3D Raum des MNI Referenzgehirns überlagert. Der Grad der Überlappung der jeweiligen Areale wurde in einer spektralen Farbsequenz ausgedrückt (Blau: Vorkommen des dieses Areals in einem Gehirn, Rot: Überlappung dieses Areals in allen zehn Gehirnen). Es resultierte eine zytoarchitektonische

Wahrscheinlichkeitskarte für jedes definierte Areal, welche für alle Voxel des Referenzgehirns die Wahrscheinlichkeit angibt, das jeweilige Areal an dieser Position aufzufinden (Abb. 17). Da sich die Wahrscheinlichkeitsbereiche verschiedener zytoarchitektonischer Areale auf Grund der topographischen Variabilität der individuellen Mikroanatomie in ihren Rundbereichen stark überlappen (Eickhoff et al., 2006a), wurde anschließend eine so genannte Maximalwahrscheinlichkeitskarte („Maximum Probability Map“) des parietalen Operculums berechet (Eickhoff et al., 2005b, Eickhoff et al., 2006b). Das Prinzip dieser Karte besteht darin, Voxel, die von mehreren Arealen besetzt werden, demjenigen mit der höchsten Wahrscheinlichkeit zuzusprechen. Wenn ein Voxel für zwei oder mehr Areale die gleichen Wahrscheinlichkeiten aufweist, wird er demjenigen Areal zugeteilt, das in den angrenzenden Voxeln die höchste Wahrscheinlichkeit zeigt. Die resultierende Karte (siehe Abb. 18) stellt eine Übersichtskarte des parietalen Operculums dar, und ähnelt somit den klassischen Hirnkarten. Allerdings basiert die MPM im Gegensatz zu diesen auf der statistischen histologischen Untersuchung von zehn Einzelgehirnen.

2.2 Experiment 2: Meta - Analyse funktioneller Bildgebungsstudien

2.2.1 Auswahl der eingeschlossenen Originalarbeiten

Zur Bestimmung der funktionellen Lage des sekundären somatosensorischen Kortex auf dem parietalen Operculum wurde eine Meta - Analyse publizierter Bildgebungsstudien durchgeführt. Dieser Ansatz hat mehrere Vorteile gegenüber einer funktionellen Definition durch eine Einzelstudie. Zum einen kann eine viel größere Anzahl verschiedener Paradigmata und experimenteller Stimuli in Betracht gezogen werden, als dies in einer Einzelstudie möglich ist. Zum anderen können so Regionen identifiziert werden, welche zuverlässig und wiederholbar auf somatosensorische Reize ansprachen. Die Einschlusskriterien der durchgeführten Meta - Analyse waren:

- Alle Aktivierungen mussten in standardisierten stereotaktischen Koordinaten angegeben sein. Dies ist gleichbedeutend mit einer Normalisierung der Daten in einem definierten Referenzraum wie den des Montreal Neurological Institute (MNI), den der European Computerised Human Brain Database (ECHBD) oder den durch Talairach und Tournoux definierten „Talairach - Raum“ (Collins et al., 1994; Evans et al., 1992; Holmes et al., 1998; Roland und Zilles, 1994; Talairach und Tournoux, 1988). Da die anatomischen Daten im MNI Raum vorliegen, wurden Koordinaten, welche in einem anderen Referenzsystem berichtet wurden, durch eine lineare Transformation in den MNI Raum überführt.
- Es kamen nur fMRI oder PET Studien in Frage, da nur diese Techniken die benötigte Präzision in der dreidimensionale Lokalisation der beobachteten Aktivierungen erbringen.
- Bei den Probanden der eingeschlossenen Studien musste es sich um neurologisch und psychiatrisch unauffällige, unmedizierte Versuchspersonen handeln. Patientenstudien oder Experimente in denen die Hirnfunktion pharmakologisch beeinflusst wurde, wurden nicht ausgewertet.
- Nur Studien in welchen die Hände stimuliert wurden, wurden verwendet. Dies war notwendig, da SII bei Primaten somatotop gegliedert ist (Krubitzer et al., 1995a). Die Anzahl der Studien, in welchen andere Körperteile als die Hände stimuliert wurden, ist aber zu begrenzt für eine getrennte Auswertung. Eine gemeinsame Auswertung der Aktivierungen für verschiedene Körperteile hingegen würde eine

unnötige Störgröße darstellen, welche die räumliche Varianz der Daten erhöhen und so die Präzision der Ergebnisse erniedrigen würde.

- Alle als SII / S2, „parietal operculum“ oder BA 43 bezeichneten Aktivierungen wurden in die Meta - Analyse eingeschlossen da diese Begriffe oft synonym gebraucht werden und sich alle auf des (anatomisch definierte) parietale Operculum beziehen.

Insgesamt wurden 35 fMRI und 22 PET Studien in die Meta - Analyse eingeschlossen (Tabelle 2). Da viele dieser Studien mehrere Experimente berichteten oder mehrere Vergleiche zwischen verschiedenen Bedingungen enthielten, lag die Gesamtzahl der untersuchten Aktivierungen bei 181. Von diesen befanden sich 95 auf der linken und 86 auf der rechten Gehirnhälfte. Die Aktivierungen verteilen sich wie folgt auf die unterschiedlichen Stimulusmodalitäten: 56x Schmerz, 49x leichte Berührung (inkl. Vibration), 35x elektrische Stimulation, 41x motorische Paradigmata (inkl. taktiler Objektmanipulation).

2.2.2 Statistisches Auswerteverfahren

Zur Ermittlung der wahrscheinlichsten Lokalisation des sekundären somatosensorischen Kortex wurde das Verfahren der „activation likelihood estimation (ALE)“ benutzt (Eickhoff et al., 2006a; Turkeltaub et al., 2002). Dieser Ansatz betrachtet die berichteten Koordinaten nicht als absolute Lokalisationsangaben, sondern als Zentren dreidimensionaler Wahrscheinlichkeitsverteilungen. Das heißt, es wird angenommen, dass die „wirkliche“ Aktivierung am wahrscheinlichsten dort lag, wo das statistische Maximum gefunden wurde, dass sie aber auch mit einer gewissen Wahrscheinlichkeit in der Umgebung gelegen haben könnte. Dieses Verfahren trägt somit der Ungenauigkeit der räumlichen Normalisierung und der üblichen Filterung funktioneller Daten Rechnung. Die Wahrscheinlichkeiten für die „wahre“ Lage der Aktivierungen wurden durch Gauß’sche Verteilungsfunktionen modelliert, deren Schwerpunkt auf den berichteten Koordinaten lag. Als Breite der Verteilung bei halbmaximalen Höhe (FWHM) wurde 12 mm gewählt, was der üblichen Filterbreite der in den einzelnen Studien eingesetzten Glättungsfunktionen entspricht (Eickhoff et al., 2006a). Nachdem alle Aktivierungen auf diese Weise modelliert wurden, wurde für jeden Voxel des Referenzraums die „activation likelihood estimation” (ALE) als Vereinigungsmenge aller individueller Aktivierungswahrscheinlichkeiten berechnet.

Studie	Stimulus	Foci li.	Foci re.	Studie	Stimulus	Foci li.	Foci re.
(Backes et al., 2000)	Elektrisch	3	1	(Kurata et al., 2002)	Motorik		1
(Becerra et al., 1999)	Schmerz	1	3		Schmerz	1	2
(Bingel et al., 2003)	Schmerz	2	2	(Ledberg et al., 1995)	Berührung	6	3
(Binkofski et al., 1999)	Motorik	2	2	(Mima et al., 1999)	Motorik	1	
(Boakye et al., 2000)	Elektrisch	2	2		Motorik	2	
(Bodegard et al., 2000)	Berührung	1	1	(Naito et al., 1999)	Motorik	1	
(Bodegard et al., 2003)	Berührung	1	1		Berührung	1	
(Bornhovd et al., 2002)	Schmerz	1	1	(Nelson et al., 2004)	Berührung	2	2
(Brooks et al., 2002)	Schmerz	2	3	(Niddam et al., 2002)	Elektrisch	1	2
(Burton et al., 1993)	Berührung	1	1		Schmerz	2	3
(Burton et al., 1997)	Berührung	2		(Petrovic et al., 2000)	Schmerz	1	1
(Burton et al., 1999)	Berührung	2	1	(Peyron et al., 1999)	Schmerz	1	
(Christmann et al., 2002)	Elektrisch	1		(Pleger et al., 2003)	Berührung	2	2
(Coghill et al., 1994)	Schmerz	1		(Radovanovic et al., 2002)	Motorik		3
	Berührung		2	(Roland et al., 1998)	Motorik		2
(Coghill et al., 1999)	Schmerz	2	1		Motorik		3
(Coghill et al., 2001)	Schmerz	4	3	(Rolls et al., 2003)	Schmerz	1	1
(Del Gratta et al., 2000)	Elektrisch	2	2		Berührung	1	1
(Del Gratta et al., 2002)	Elektrisch	2	2	(Ruben et al., 2001)	Elektrisch	3	
(Deuchert et al., 2002)	Elektrisch	1	1	(Saito et al., 2003)	Motorik	2	1
(Disbrow et al., 2000)	Berührung	2	2	(Sawamoto et al., 2000)	Schmerz	1	1
(Disbrow et al., 2001)	Berührung		2		Berührung	2	2
(Eliassen et al., 2003)	Motorik	1		(Servos et al., 2001)	Motorik	1	1
(Ferretti et al., 2003)	Elektrisch	1	1	(Stephan et al., 1995)	Motorik	2	1
	Schmerz	2	2	(Stoeckel et al., 2003)	Motorik	1	1
(Fink et al., 1997)	Motorik	1		(Strigo et al., 2003)	Schmerz	1	1
(Foxe et al., 2002)	Berührung	1	1	(Svensson et al., 1997)	Schmerz	1	
(Francis et al., 2000)	Berührung	3		(Svensson et al., 1998)	Schmerz	2	
(Gelnar et al., 1999)	Motorik	1		(Thees et al., 2003)	Elektrisch	2	6
	Schmerz	1		(Toni et al., 2002)	Motorik	1	1
	Berührung	1		(Tracey et al., 2000)	Schmerz		2
(Grefkes et al., 2002)	Motorik	1	1	(Trulsson et al., 2001)	Elektrisch		1
(Hofbauer et al., 2001)	Schmerz	1		(Weiller et al., 1996)	Motorik	1	1
(Joliot et al., 1999)	Motorik	2	2	(Xu et al., 1997)	Schmerz	1	1

Tabelle 2: *Übersicht über die zur Meta - Analyse der SII - Lokalisation verwendeten Originalarbeiten. Mehrere Aktivierungen in einem Experiment entsprechen dabei mehrere Stimuli oder Vergleiche.*

Die ALE gibt somit für jeden Voxel die Wahrscheinlichkeit an, mit der das „wahre Zentrum“ mindestens einer der berichteten Aktivierungen *genau* an dieser Stelle lag. Um die Signifikanz der berechneten ALE Werte zu testen, d.h. um festzustellen welche Voxel eine signifikant größere Konvergenz von Aktivierungswahrscheinlich-

keiten zeigten, als dies durch Zufall zu erwarten wäre, wurde ein Permutationstest verwendet. Hierzu wurde zuerst die Nullverteilung, d.h. die Verteilung der ALE Werten, die einer zufälligen, nicht strukturierten Verteilung von Aktivierungen entsprechen würde, errechnet. Zur Berechnung dieser Nullverteilung wurde dieselbe Anzahl an Aktivierungen wie in der Auswertung der Literaturdaten zufällig innerhalb der Grenzen der berichteten Koordinaten verteilt. Auch diese zufällig gelegenen „Aktivierungen" wurden als drei dimensionale Gauß - Funktionen modelliert. Nach Berechnung der zugehörigen ALE - Werte wurde deren Häufigkeitsverteilung gespeichert, und der Prozess mit neuen Zufallskoordinaten wiederholt. Insgesamt wurden 20.000 Durchläufe ausgeführt. Die mittleren Häufigkeiten der ALE - Werte nach 20.000 Wiederholungen stellte die Nullverteilung für die Interpretation der eigentlichen Meta - Analyse da, welche es erlaubt den beobachteten ALE - Werten Signifikanzniveaus zuzuweisen (Eickhoff et al., 2006a; Turkeltaub et al., 2002). Das Signifikanzniveaus eines ALE - Wertes entspricht hierbei der mittleren Wahrscheinlichkeit, mit der dieser (oder ein höherer) Wert in 20.000 zufälligen Durchläufen beobachtet wurde. In der vorgestellten Auswertung wurde ein Signifikanzniveau von $P < 0.00001$ gefordert. Da es Hinweisen darauf gibt, dass schmerzhafte und nicht schmerzhafte Stimuli auf dem parietalen Operculum getrennt verarbeitet werden (Coghill et al., 1994; Ferretti et al., 2003), wurden abschließend an jeden der in der Hauptanalyse signifikanten Voxel die Wahrscheinlichkeiten für Aktivierungen bei schmerzhafter bzw. nicht schmerzhafter Stimulation mittels eines T - Tests verglichen ($P < 0.05$).

Die anatomische Zuordnung der Resultate erfolgte mittels der in Teil 1 dieser Arbeit beschriebenen Maximalwahrscheinlichkeitskarte (Maximum Probability Map, MPM) des parietalen Operculums (Eickhoff et al., 2005b; Eickhoff et al., 2006b). Weiterhin wurden die Schwerpunkte der signifikant mit den funktionellen SII Aktivierungen assoziierten Cluster auch mit den individuellen Wahrscheinlichkeitskarten der definierten Areale verglichen.

2.3 Experiment 3: Somatotopie des parietalen Operculums

3.2.1 Experimentelles Design und Stimuli

Die somatotope Gliederung, d.h. die Anordnung der Repräsentationen verschiedener Körperteile, auf dem parietalen Operculums wurde mittels funktioneller Magnetresonanztomographie (fMRT) untersucht. 14 gesunde Probanden (7 davon männlich; Mittleres Alter: 25.6 ± 3.4 Jahre) ohne bekannte neurologische oder psychiatrische Krankheiten nahmen an der Studie teil. Alle Probanden waren ausgesprochen starke Rechtshänder, wie durch das „Edinburgh Handedness Inventory“ (Oldfield, 1971) ermittelt wurde. Zur somatotopen Kartierung des parietalen Operculums wurden die Probanden an vier verschiedenen Körperstellen taktil stimuliert (Abb. 4): Kopf (Wange), Hand (Handrücken und Finger), Abdomen (seitliche Bachwand) und Bein (Vorderseite der Unterschenkel). Die Auswahl dieser Regionen begründet sich darauf, dass hierdurch mit einer minimalen Anzahl an experimentellen Bedingungen eine möglichst optimale Abdeckung der Körperausdehnung erreicht wurde. Jede dieser Region wurde in getrennten Durchläufen entweder auf der linken oder der rechten Körperhälfte stimuliert, wodurch sich insgesamt acht verschiedene experimentelle Bedingungen ergaben. Die Stimulation selber erfolgte durch Bestreichen der Haut mit einem Schwamm (Frequenz ~ 2 Hz). Dieser Stimulus wurde gewählt, weil er sich durch seine Größe und Komplexität (Bewegung, Textur) in der Primatenforschung als sehr effektiv in der Aktivierung der SII Region erwiesen hat (Krubitzer et al., 1995a; Krubitzer und Kaas, 1990; Robinson und Burton, 1980).

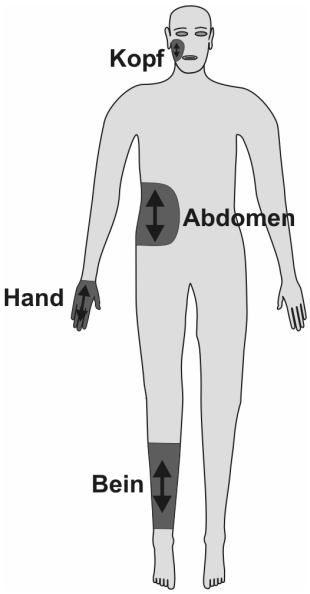

***Abbildung 4**: Übersicht über die stimulierten Regionen*

2.3.2 Funktionelle Magnet - Resonanz - Tomographie (fMRT)

Funktionelle MR - Aufnahmen wurden mittels eines Siemens Vision 1,5 Tesla Ganzkörperscanners und einer EPI („Echo Planar Imaging“) Sequenz erzeugt [TR = 3s, 30 horizontale Schichten, Auflösung 3.1 x 3.1 x 3.1 mm^3]. Zusätzlich wurde von jedem Probanden eine hochauflösende, T1 gewichtete anatomische Aufnahme des Gehirns mittels einer 3D MP - RAGE („magnetization - prepared, rapid acquisition

gradient echo“) Sequenz angefertigt [Auflösung 1 x 1 x 1 mm^3]. Der EPI - Datensatz eines jeden Probanden umfasste 1060 Bilder (3D Gesamtaufnahmen des Gehirns). Die ersten vier Bilder dienten als „dummy images“, welche der eigentlichen Messung vorausgingen, um den Scanner in einen optimalen Betriebsmodus zu bringen und wurden vor der Auswertung verworfen. Nach der Akquisition der Dummybilder wurde das eigentliche Experiment gestartet: Ein Aktivierungsblock dauerte jeweils 18 Sekunden, so dass bei einer TR („time of repetition“) von 3 Sekunden sechs komplette Bilder des Gehirns pro Block aufgenommen wurden. Jedem Aktivierungsblock folgte ebenfalls für 18 Sekunden die Baseline (keine Stimulation). Ein Durchgang („run“) beinhaltete 11 Aktivierungsblöcke und 11 Baselines. Die Gesamtdauer eines Runs betrug somit 6 min 36 sec in denen 132 Datensätze aufgenommen wurden. Insgesamt wurden pro Proband acht Durchgänge entsprechend der acht stimulierten Körperstellen gemessen. Die Reihenfolge der jeweiligen Stimulationsbedingungen wurde über die Probanden pseudorandomisiert und ausbalanciert.

2.3.3 Verarbeitung und statistische Analyse der MRT - Bildsequenzen

Für die funktionellen EPI - Bildsequenzen wurde mit Hilfe der Standardsoftware SPM5 (Statistical Parametric Mapping, Wellcome Department of Imaging Neurology, London, UK; http://www.fil.ion.ucl.ac.uk) zuerst eine Bewegungskorrektur („Realignment“) in allen sechs Raumachsen (drei Rotationsachsen, drei Translationsachsen) durchgeführt (Ashburner und Friston, 2003c). Die Daten eines Probanden wurden daraufhin von der weiteren Analyse ausgeschlossen, da sie ein zu großes Ausmaß an Bewegung während des Experiments zeigten (> 1.5 mm Bewegung zwischen den Aufnahmen). Anschließend wurden die EPI - Bilder der verbliebenen Probanden mit den zugehörigen T1 gewichteten anatomischen Aufnahmen registriert („Coregistration“). Die räumliche Normalisierung auf das Standardgehirn des Montreal Neurological Institute (MNI single subject template (Collins et al., 1994; Evans et al., 1992; Holmes et al., 1998)) wurde mit dem SPM5 - internen Algorithmus („Normalisation“) über lineare und nicht - lineare Transformationsschritte durchgeführt (Ashburner und Friston, 2003a). Hierbei wurde die Auflösung der Datensätze auf 1.5 x 1.5 x 1.5 mm^3 hochskaliert. Abschließend wurden die normalisierten EPI - Bilder mit der Glättungsfunktion von SPM5 („Smoothing“) einer Gauß - Filterung (6 mm FWHM [full width half maximum]) unterzogen, um die statistischen Voraussetzungen des allgemeinen linearen Modells, wie in SPM5 verwendet, zu erfüllen.

Für die statistische Analyse wurde die zeitliche Abfolge der Aktivierungsblöcke mit der hämodynamischen Antwortkurve verrechnet und ein entsprechendes allgemeines lineares Modell aufgestellt. Nach Schätzung des Modells wurden die korrespondierenden Parameter (Beta - Gewichte) der einzelnen Probanden in eine separate Gruppenanalyse für jede Bedingung überführt um zu untersuchen, an welchen Stellen im Gehirn, und insbesondere auf dem parietalen Operculum, ein signifikanter Effekt in unserer Gruppe von 13 Versuchspersonen zu finden war. Hierzu wurde für jeden Voxel mittels eines Bayes'schen Modells (probabilistic empirical Bayes wie in SPM5 implementiert) die bedingte Wahrscheinlichkeit für eine Aktivierung an dieser Stelle (gegeben die beobachteten Daten der Einzelpersonen) berechnet (Friston et al., 2002a; Friston et al., 2002b; Friston und Penny, 2003a; Friston und Penny, 2003b). Dies entspricht einem Zufallseffekt - Modell („Bayesian random effects model"), da die Effektstärke in Bezug zu der Varianz dieses Effekts zwischen den Probanden beurteilt wird. Als Bayesian Prior diente hierbei im Sinne eines hierarchischen Modells die Varianz der Effekte über alle Voxel (Friston et al., 2002a; Friston et al., 2002b; Friston und Penny, 2003a; Friston und Penny, 2003b). Zur Bestimmung signifikant aktivierter Gebiete wurde eine Wahrscheinlichkeit von mindestens 99.99% dafür gefordert, dass die Effektstärke an dieser Stelle größer war als das allgemeine Hintergrundrauschen (parametrisiert über die Standard-abweichung des Priors). Dies entspricht einer Wahrscheinlichkeit für einen Typ - 1 Fehler (falsch positive) von 0.0001. Für die deutlich schwächeren Aktivierungen nach Stimulation des Rumpfes und der Beine wurde diese Schwelle auf 99% gesenkt.

2.3.4 Anatomische Zuordnung

Zur Zuordnung der signifikanten Aktivierungen zu den in Teil 1 dieser Arbeit beschriebenen anatomischen Karten wurde die SPM Anatomy Toolbox verwendet (Eickhoff et al., 2005b; Eickhoff et al., 2006b). Über diese Software können die gefundenen funktionellen Aktivierungen mit der Maximalwahrscheinlichkeitskarte des parietalen Operculums sowie mit den individuellen zytoarchitektonischen Karten verglichen werden, was eine Zuordnung der funktionellen Aktivität zu einzelnen zytoarchitektonische Arealen erlaubt (Eickhoff et al., 2005b; Eickhoff et al., 2006b).

2.4 Experiment 4: Verarbeitung viszeraler Stimuli

2.4.1 Experimentelles Design und Stimuli

Das zweite Bildgebungsexperiment sollte zwei Fragen klären: Ist parietale Operculum an der Verarbeitung viszeraler Stimuli beteiligt? Wenn ja, findet diese Verarbeitung zusammen oder getrennt von der Verarbeitung somatosensorischer Reizen statt?

Zur Beantwortung dieser Fragen wurde eine fMRT - Studie von Lotze et al., (2001) neu ausgewertet. Als Modellregion für viszerale und somatosensorische Stimulation diente hierbei aufgrund ihrer Neuroanatomie die Anorektalregion (Abb. 5). Der Analkanal und das distales Rektum liegen anatomisch eng benachbart so dass eine unterschiedliche Repräsentation beider Strukturen entlang einer somatotope Gliederung sehr unwahrscheinlich ist. Es bestehen aber deutliche Unterschiede in der Innervation dieser beiden Regionen (Loening - Baucke et al., 1994; Sengupta und Gebhart, 1994).

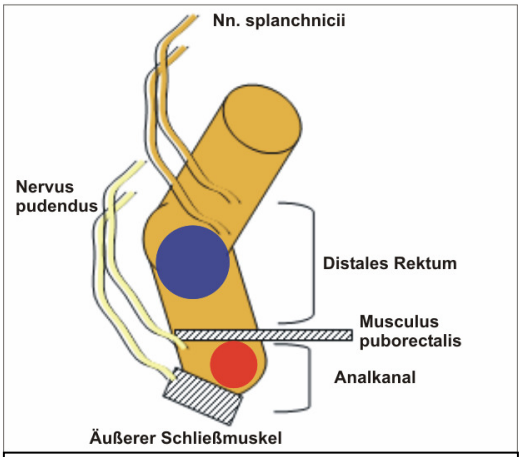

Abbildung 5: *Neuroanatomie der Anorektalregion. Die Stimulations-stellen zur somatosensorischen (rot) und viszeralen (blau) Stimulation sind markiert.*

Die Rezeptoren des Analkanals gleichen denen an der freien Haut und werden vom somatosensorischen Nervensystem innerviert (*N. pudendus*). Das distale Rektum verfügt dagegen vor allem über Dehnungssensoren seiner glatten Muskulatur und wird über die *Nn. splanchnicii* vom viszeralen Nervensystem innerviert. Eine Untersuchung der Anorektalregion hat folglich den Vorteil, dass die zentrale Verarbeitung somatosensorischer bzw. viszeraler Stimuli ohne Einfluss der makroanatomischen Lokalisation verglichen werden kann.

8 gesunde Probanden (4 davon männlich; Mittleres Alter: 37.3 Jahre) ohne bekannte neurologische, psychiatrische oder intestinale Krankheiten nahmen an der Studie teil. Nach Entleerung des Rektums wurde ein doppelläufiger Katheter in den Darm eingeführt, welcher mit zwei durch Wasser erweiterbaren Ballons versehen war. Diese Ballons wurden so positioniert, dass der eine im Analkanal verweilte (rote in Abb. 5), während der zweite im distalen Rektum zu liegen kam (blau in Abb. 5). Dieser zweite Ballon wurde vor dem Experiment mit 100 ml vorgefüllt, woran sich alle

Probanden rasch gewöhnten. Während des Experiments wurde in jedem Durchlauf einer der beiden Ballons wiederholt aufgepumpt und entleert. Die Füllmengen, welche ein deutlich spürbares aber nicht schmerzhaftes Gefühl hervorriefen, wurden für jeden Probanden vor dem fMRT Experiment bestimmt. Sie betrugen für rektale Stimulation 173.6 ± 45.0 ml und für Stimulation des Analkanals 15.5 ± 7.7 ml. Für eine weitere Diskussion des verwendeten Stimuli siehe (Eickhoff et al., 2006c).

2.4.2 Funktionelle Magnet - Resonanz - Tomographie (fMRT)

Funktionelle MR - Aufnahmen wurden mittels eines Siemens Vision 1,5 Tesla MRT - Scanners und einer EPI - Sequenz erzeugt [TR = 3s, 28 horizontale Schichten, Auflösung 3 x 3 x 4 mm^3]. Zusätzlich wurde von jedem Probanden eine hochauflösende, T1 gewichtete anatomische Aufnahme des Gehirns über eine 3D MP - RAGE Sequenz angefertigt [Auflösung 1.5 x 1 x 1 mm^3]. Der Datensatz jedes Probanden umfasste 450 EPI - Aufnahmen. Hiervon dienten die ersten zwei als „dummy images“, welche der eigentlichen Messung vorausgingen, um den Scanner in einen optimalen Betriebsmodus zu bringen. Diese wurden vor der Analyse verworfen. Nach der Akquisition der dummy - Bilder wurde das Experiment gestartet: Ein Stimulationszyklus dauerte jeweils 21 Sekunden, so dass bei einer TR („time of repetition“) von 3 Sekunden sieben komplette Datensätze (Bilder) des Gehirns pro Zyklus aufgenommen werden konnten. Jeder Stimulationszyklus begann mit einer drei Sekunden dauernden Stimulationsphase, in der einer der beiden Ballons schnell mit Wasser aufgepumpt wurde. Nach drei Sekunden wurde das Wasser wieder abgelassen und es folgte für 18 Sekunden eine Ruhephase (Baseline, keine Stimulation). Ein Durchgang („run“) beinhaltete 16 Stimulationsdurchgänge und dauerte somit 5 min 36 sec in denen 112 Datensätze aufgenommen wurden. Insgesamt wurden bei jedem Probanden vier Durchgänge gemessen, zwei mit analer, zwei mit rektaler Stimulation. Die Reihenfolge der jeweiligen Runs wurde über die Probanden pseudorandomisiert und ausbalanciert.

2.4.3 Verarbeitung und statistische Analyse der MRT - Bildsequenzen

Für die funktionellen EPI - Bildsequenzen wurde mit Hilfe der Standardsoftware SPM2 (Statistical Parametric Mapping Software, Wellcome Department of Imaging Neurology, London, UK; http://www.fil.ion.ucl.ac.uk) zuerst eine Bewegungskorrektur („Realignment“) in allen sechs Raumachsen (drei Rotationsachsen, drei

Translationsachsen) durchgeführt (Ashburner und Friston, 2003c). Anschließend wurden die EPI - Bilder mit den zugehörigen T1 gewichteten anatomischen Aufnahmen registriert („Coregistration"). Die räumliche Normalisierung auf das Standardgehirn des Montreal Neurological Institute (MNI single subject template; (Collins et al., 1994; Evans et al., 1992; Holmes et al., 1998) wurde mit dem SPM2 - internen Algorithmus („Normalisation") über lineare und nicht-lineare Transformationen durchgeführt (Ashburner und Friston, 2003a). Hierbei wurde die Auflösung der Datensätze auf 2 x 2 x 2 mm^3 hochskaliert. Abschließend wurden die normalisierten EPI - Bilder mit der Glättungsfunktion von SPM2 („Smoothing") einer Gauß - Filterung (8 mm FWHM [full width half maximum]) unterzogen, um die Voraussetzungen des verwendeten allgemeinen linearen Modells zu erfüllen.

Für die statistische Analyse wurde die zeitliche Abfolge der Aktivierungsblöcke mit der hämodynamischen Antwortkurve verrechnet und in ein entsprechendes allgemeines lineares Modell aufgestellt. Nach Schätzung des Modells wurden die korrespondierenden Modelparameter (Beta - Gewichte) der einzelnen Probanden in eine Gruppenanalyse überführt. Jede der beiden Stimulationsbedingungen (anal / rektal) wurde in einer getrennten Gruppenanalyse ausgewertet. In dieser Gruppenanalyse wurde für jeden Voxel mittels eines Bayes'schen Modells (probabilistic empirical Bayes, SPM2) die bedingte Wahrscheinlichkeit für Aktivierung (gegeben die beobachteten Daten der Einzelpersonen) berechnet (Eickhoff et al., 2006c; Friston et al., 2002a; Friston et al., 2002b; Friston und Penny, 2003a; Friston und Penny, 2003b). Dies ist gleichbedeutend mit einem Zufallseffekt - Modell („Bayesian random effects model"), da die Effektstärke in Bezug zu der Varianz dieses Effekts zwischen den Probanden beurteilt wird. Als Prior dieses Modells diente, im Sinne eines hierarchischen Ansatzes, die Varianz der Effekte über alle Voxel (Friston et al., 2002a; Friston et al., 2002b; Friston und Penny, 2003a; Friston und Penny, 2003b). Zur Bestimmung signifikant aktivierter Gebiete wurde eine Wahrscheinlichkeit von mindestens 95% dafür gefordert, dass die Effektstärke größer war als das allgemeine Hintergrundrauschen (parametrisiert über die Standardabweichung des Priors). Dies entspricht einer Wahrscheinlichkeit für einen Typ - 1 Fehler (falsch positive) von 0.05.

Ein Schwerpunkt in der Beurteilung der Ergebnisse dieser Studie war die Frage, wie spezifisch die Aktivierungen nach analer (somatosensorische) bzw. rektaler (viszerale) Stimulation für die jeweilige Bedingung waren. Dies war insbesondere für jene Gehirnregionen von Bedeutung, in denen beide Stimulationen eine signifikante

Aktivierung hervorriefen. Zur Beantwortung dieser Frage wurden die bedingten Wahrscheinlichkeiten (gegeben die gemessenen Daten) dafür, dass die jeweilige Aktivierung größer war als das allgemeine Hintergrundrauschen („posterior probabilities“) für *beide* Bedingungen innerhalb jedes aktivierten Cluster (definiert durch einen signifikanten Effekt in *einer* Bedingung) untersucht (Eickhoff et al., 2006c). Dieser Vergleich erfolgte mit Hilfe von Wahrscheinlichkeitsverhältnissen („likelihood ratios“ - posterior probability in der bevorzugten Bedingung geteilt durch die posterior probability in der *nicht* bevorzugten Bedingung). Die likelihood ratio gibt so an, um ein wie vielfaches ein Effekt in der bevorzugten Bedingung wahrscheinlicher war als in der nicht bevorzugten und stellt damit ein Maß für die funktionelle Spezifität einer Aktivierung da (Eickhoff et al., 2006c).

2.4.4 Anatomische Zuordnung

Für die anatomische Zuordnung der signifikanten Aktivierungen zu den in Teil 1 dieser Arbeit beschriebenen anatomischen Karten des parietalen Operculums wurde wiederum die SPM Anatomy Toolbox verwendet (Eickhoff et al., 2005b; Eickhoff et al., 2006b). Über diese Software können die gefundenen funktionellen Aktivierungen mit der Maximalwahrscheinlichkeitskarte des parietalen Operculums sowie mit den individuellen zytoarchitektonischen Karten verglichen werden, was eine Zuordnung der funktionellen Aktivität zu einzelnen zytoarchitektonische Arealen erlaubt (Eickhoff et al., 2005b; Eickhoff et al., 2006b).

2.5 Experiment 5: Verarbeitung vestibulärer Reize

2.5.1 Experimentelles Design und Stimuli

Um die Frage zu klären, ob der sekundäre somatosensorische Kortex auch an der Verarbeitung von Informationen aus dem Gleichgewichtsorgan beteiligt ist, wurden die Daten einer funktionellen Magnetresonanztomographiestudie (fMRT) (Fink et al., 2003) ausgewertet. Diese Studie beschäftigte sich ursprünglich mit der Untersuchung der Effekte einer vestibuläre Stimulation auf das räumliche Urteilsvermögen von Versuchspersonen. In der jetzigen Neuauswertung wurden dagegen die strukturellen Korrelate der kortikalen Verarbeitung von Gleichgewichtsinformationen untersucht (Eickhoff et al., 2006e).

11 gesunde männliche Probanden (Mittleres Alter: 26.6 ± 5.8 Jahre) ohne bekannte neurologische oder psychiatrische Krankheiten nahmen an der Studie teil. Alle waren starke Rechtshänder, was durch das „Edinburgh Handedness Inventory“ (Oldfield, 1971) ermittelt wurde. Zur Manipulation des Gleichgewichtsorgans wurde eine galvanische Stimulationseinrichtung benutzt. Hierzu wurden den Probanden Karbonelektroden auf beide *Proc. mastoidei* geklebt. Werden diese Elektroden an eine Gleichstromquelle angeschlossen, so ändert sich aufgrund des externen Stromflusses die Aktionspotentialfrequenz der unter den Elektroden entspringenden *Nn. vestibulocochleares* (Goldberg et al., 1984). Auf der Anodenseite wird diese verringert, was einer relativen Inaktivierung des Gleichgewichtsnervens gleichkommt. Auf der Kathodenseite wird der Nerv dagegen stimuliert, seine Aktionspotentialfrequenz steigt. Es kommt also zu einem Ungleichgewicht zwischen den Informationen welche das Gehirn aus den beiden Gleichgewichtsorganen erreicht. Hierdurch entsteht bei den Probanden das Gefühl, zur Anodenseite gekippt zu werden und es wird ein Nystagmus hervorgerufen (Eickhoff et al., 2006e; Fink et al., 2003). Die Stromstärke, die zur Erzielung dieser Effekte notwendige ist, schwankt allerdings sowohl von Versuchsperson zu Versuchsperson als auch zwischen verschiedenen Untersuchungszeitpunkten. Deshalb wurde die Stimulationsstärke für jede Versuchsperson vor dem fMRT Experiment getestet und auf eine Stärke eingestellt, bei der sowohl subjektive (Gefühl des Kippens) als auch objektive (Nystagmus) Effekte auszulösen wurden. Die gefundenen Stromstärken verteilten sich wie folgt: 2 x 2 mA, 8 x 2.5 mA; 1 x 3 mA. Das Experiment bestand aus drei Bedingungen: 1) Keine Stimulation; 2) Kathode links- Anode rechts (Bedingung LR); 3)

Kathode rechts- Anode links (Bedingung RL). Da die Polarität des Stimulators per Software umgestellt werden konnte, war während des Experiments keine Manipulation an den Elektroden nötig.

2.5.2 Funktionelle Magnet - Resonanz - Tomographie (fMRT)

Funktionelle MR - Aufnahmen wurden mittels eines Siemens Vision 1,5 Tesla Ganzkörperscanners und einer EPI - Sequenz erzeugt [TR = 4s, 30 horizontale Schichten, Auflösung 3.125 x 3.125 x 4 mm^3]. Zusätzlich wurde von jedem Probanden eine hochauflösende T1 gewichtete anatomische Aufnahme des Gehirns mittels einer 3D MP - RAGE Sequenz angefertigt [Auflösung 1 x 1 x 1.25 mm^3]. Der Datensatz jedes Probanden umfasste 604 EPI - Aufnahmen. Die ersten vier dieser Aufnahmen waren so genannte „dummy images“, welche der eigentlichen Messung vorausgingen, um den Scanner in einen optimalen Betriebsmodus zu bringen. Diese wurden vor der weiteren Analyse verworfen. Nach der Akquisition der dummy images wurde das eigentliche Experiment gestartet: Ein Aktivierungsblock dauerte jeweils 24 Sekunden, so dass bei einer TR („time of repetition“) von 4 Sekunden sechs komplette Datensätze (Bilder) des Gehirns pro Aktivierungsblock aufgenommen werden konnten. Jedem Aktivierungsblock ging ebenfalls für 24 Sekunden die Baseline (keine Stimulation) voraus. Ein Durchgang („Run“) beinhaltete 12 Aktivierungsblöcke, 12 Baselines plus eine Baseline am Ende des Runs. Die Gesamtdauer eines Runs betrug somit 11 min 28 sec in denen 150 Datensätze aufgenommen wurden. Insgesamt wurden bei jedem Probanden vier Durchgänge gemessen, wobei die Reihenfolge der applizierten Stimuli pseudorandomisiert und ausbalanciert war.

2.5.3 Verarbeitung und statistische Analyse der MRT - Bildsequenzen

Für die funktionellen EPI - Bildsequenzen wurde mit Hilfe der Standardsoftware SPM2 (Statistical Parametric Mapping Software, Wellcome Department of Imaging Neurology, London, UK; http://www.fil.ion.ucl.ac.uk) zuerst eine Bewegungskorrektur („Realignment“) in allen sechs Raumachsen (drei Rotationsachsen, drei Translationsachsen) durchgeführt (Ashburner und Friston, 2003c). Dann wurden die EPI - Bilder mit den zugehörigen T1 gewichteten anatomischen Aufnahmen registriert („Coregistration“). Die räumliche Normalisierung auf das Standardgehirn des Montreal Neurological Institute (MNI single subject template; (Collins et al., 1994; Evans et al., 1992; Holmes et al., 1998)) wurde mit dem SPM2 - internen Algorithmus

(„Normalisation“) über lineare und nicht - lineare Transformationen durchgeführt (Ashburner und Friston, 2003b). Hierbei wurde die Auflösung der Datensätze auf 2 x 2 x 2 mm^3 hochskaliert. Abschließend wurden die normalisierten EPI - Bilder mit der Glättungsfunktion von SPM2 („Smoothing“) einer Gauß - Filterung (8 mm FWHM [full width half maximum]) unterzogen.

Zur statistischen Auswertung wurde die zeitliche Abfolge der Aktivierungsblöcke mit der hämodynamischen Antwortkurve verrechnet und in ein entsprechendes allgemeines lineares Modell aufgestellt. Nach Schätzung des Modells wurden die korrespondierenden linearen Kontraste (LR > Baseline; RL > Baseline) der einzelnen Probanden in eine separate Gruppenanalysen überführt. In diesen wurden die Effekte der Probandengruppe mittels einem einseitigen t - Test gegen Null verglichen, so dass ein Zufallseffekt - Modell resultierte („random effects model“, (Penny und Holmes, 2003)). Aktivierungen wurden bei einem Testniveau von $T > 6.21$ als signifikant angesehen ($P < 0.00005$). Jene Bereiche der Großhirnrinde, welche in *beiden* experimentellen Bedingungen aktiviert wurden, die also an der Verarbeitung aller aus dem Gleichgewichtsorgan kommenden Reize beteiligt waren, wurden mit Hilfe einer so genannten „Conjunction“ - Analyse identifiziert. In dieser Auswertung wurden nur Regionen als aktiv deklariert, welche sowohl für beide individuellen Auswertungen (LR > 0 und RL > 0) als auch für den Haupteffekt der Stimulation (LR + RL > 0) einen signifikanten Effekt aufwiesen (Friston et al., 1999).

2.5.4 Anatomische Zuordnung

Um die gefundenen signifikanten Aktivierungen zu den in Teil 1 dieser Arbeit beschriebenen anatomischen Karten des parietalen Operculums zuzuordnen, wurde wiederum die SPM Anatomy Toolbox verwendet (Eickhoff et al., 2006b; Eickhoff et al., 2005b). Über diese Software können die gefundenen funktionellen Aktivierungen mit der Maximalwahrscheinlichkeitskarte des parietalen Operculums sowie mit den individuellen zytoarchitektonischen Karten verglichen werden, was eine Zuordnung der funktionellen Aktivität zu einzelnen zytoarchitektonische Arealen erlaubt (Eickhoff et al., 2005b; Eickhoff et al., 2006b).

3. Ergebnisse

3.1. Experiment 1: Strukturelle Organisation des parietalen Operculums

3.1.1 Anzahl und Nomenklatur der definierten Areale

Es wurden vier kortikale Areale auf dem parietalen Operculum identifiziert. Jedes dieser Areale hatte eine charakteristische Zytoarchitektur, die es sowohl in der statistischen Auswertung als auch in der mikroskopischen Untersuchung eindeutig von seinen Nachbarn abgrenzte. Um eine zu diesem Zeitpunkt verfrühte Assoziation mit den beim Affen definierten Arealen und den damit verbundenen Funktionen zu vermeiden, wurde eine neutrale Nomenklatur für diese Areale vorgeschlagen (Eickhoff et al., 2006d): Zur Identifikation der Gehirnregion beginnt jeder Name mit OP (für ***O****perculum* ***p****arietale*), gefolgt von einer Nummer, welche den Arealen nach der Reihenfolge ihres Erscheinens in einer von kaudal nach rostral voranschreitenden Schnittserie zugewiesen wurde. Die vier in dieser Studie definierten Areale lauteten demzufolge: OP 1, OP 2, OP 3, OP 4. Hierbei war OP 1 das hinterste (kaudalste) und OP 4 das vorderste (rostralste) Areal.

3.1.2 Zytoarchitektonische Beschreibungen

Area OP 1 (Abb. 6A, 7): Die äußere Körnerzellschicht (Lamina II) war nur mäßig gegenüber der äußeren Pyramidenzellschicht (Lamina III) abgegrenzt. Lamina III zeigte eine deutliche Unterteilung in drei Unterschichten, welche sich durch die Größe der anzutreffenden Pyramidenzellen unterschieden. Die innere Körnerzellschicht (Lamina IV) war klar von den angrenzenden Pyramidenzellschichten (III und V) abgesetzt. Über der gesamten Breite der Lamina V verteilt fanden sich mittelgroße Pyramidenzellen, während sich die etwas zelldichtere Lamina VI durch sehr große Zellen auszeichnete. Auffällig war auch die Anordnung der Zellen in breiten Zellsäulen, welche bis in die weiße Substanz reichten, wodurch eine unscharfe Rinden-Mark Grenze entstand.

Area OP 2 (Abb. 6B, 7A, 9A): In diesem Areal vermischten sich die Körnerzellen der Lamina II so sehr mit den kleinen Zellen der oberen Lamina III, dass diese kaum voneinander zu getrennt waren. Eine deutlicher Gradient der Pyramidenzellgröße in



Area OP 1

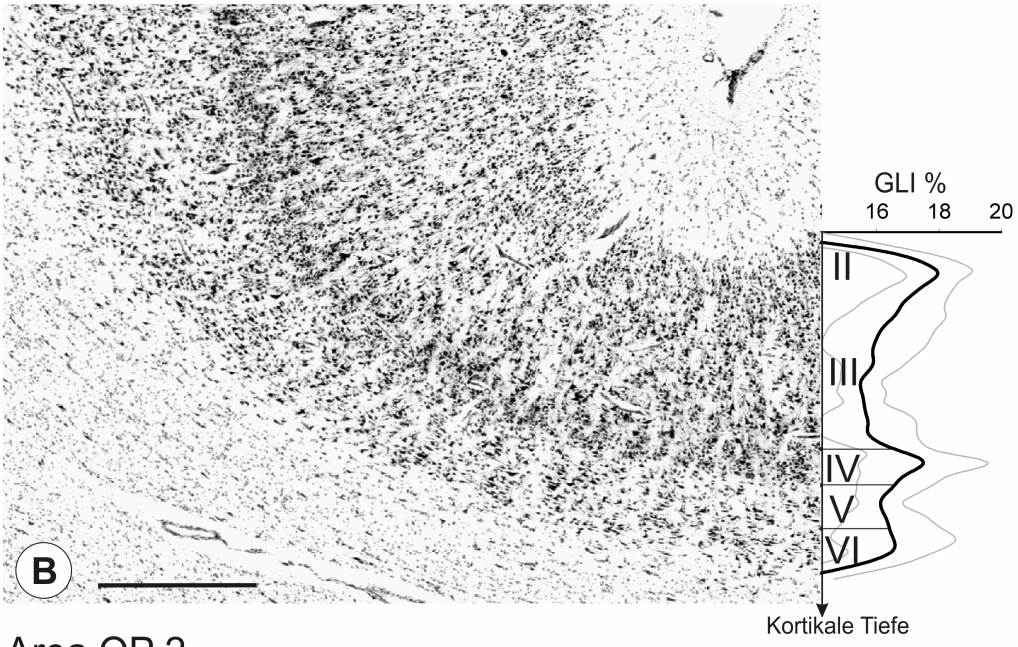

Area OP 2

Abbildung 6: Architektonik und mittlere GLI - Profile der Areale OP 1 und OP 2.
(A) *Area OP 1 zeichnet sich durch weite Zellsäulen, dicke infragranulären Schichten, eine unscharfe Rinde - Mark Grenze und größere Pyramidenzellen in der tiefen Lamina III aus.*
(B) *Area OP 2 ist gekennzeichnet durch dünne infragranulären Schichten, eine scharfe Grenze zur weißen Substanz und eine deutliche horizontale Schichtung mit zelldichter Lamina IV.*

Lamina III, wie in Area OP 1 beobachtet, war nicht nachweisbar. Vielmehr waren nur vereinzelte Pyramidenzellen in der tiefen Lamina III anzufinden. Auffallend war in OP 2 vor allem die deutliche horizontale Schichtung des Kortex, welche durch die hohe Zelldichte der Laminae II, VI und vor allem IV bedingt wurde. Im Vergleich zu OP 1 waren die infragranulären Schichten in OP 2 schmaler und die Rinden-Mark Grenze klarer abzugrenzen.

Area OP 3 (Abb. 8A, 9): Der Übergang der bereits zellarmen Lamina II zu Lamina III war durch eine weitere Abnahme der Zelldichte definiert. Im weiteren Verlauf blieb Lamina III sehr zellarm und enthielt kaum größere Pyramidenzellen, wodurch sich OP 3 sehr gut von OP 1 und OP 4 abgrenzen ließ. Auch die innere Körnerzellschicht (Lamina IV) war nur sehr spärlich mit Zellkörpern besetzt. Diese niedrige Zelldichte in Lamina IV und auch Lamina VI bedingte eine nur schwach ausgeprägte horizontale Schichtung, welche einen wichtigen Unterschied zu Area OP 2 darstellt. OP 3 zeigte keine nennenswerten Zellsäulen, wodurch die Grenze zwischen der Großhirnrinde und der weißen Substanz gut definiert war.

Area OP 4 (Abb. 8B, 7B, 9B): Die Grenze zwischen Laminae II und III war undeutlich, da auch die obere Lamina III viele kleine Zellen enthielt. In ihrem mittleren Bereich war Lamina III ausgesprochen zellarm, im unteren Anteil wurde eine hohe Anzahl mittelgroßen Pyramidenzellen gefunden. Lamina IV war von mäßiger Zelldichte und, im Gegensatz zur Situation in OP 1, nicht klar von den angrenzenden Schichten abgesetzt. Der obere Anteil der Lamina V enthielt viele große Pyramidenzellen, wodurch sich diese Schicht in einen zelldichten oberen und einen zellarmen unteren Anteil unterteilte. Dies erlaubte, zusammen mit der höheren Anzahl von Pyramidenzellen in der tiefen Lamina III, eine Abgrenzung gegenüber OP 1 und zusammen mit der deutlich höheren Zelldichte eine Unterscheidung von OP 3. Die Rinden-Mark Grenze war durch die Anordnung der Zellen zu dünnen Säulen schlecht definiert.

3.1.3 Makroanatomische Lokalisation und Nachbarschaftsbeziehungen

OP 1 (kaudal) und OP 4 (rostral) lagen oberflächlicher auf dem parietalen Operculum als OP 2 (kaudal) und OP 3 (rostral) (Abb. 10). Die Grenze zwischen den oberflächlichen und tiefen Arealen verlief im hinteren parietalen Operculums (zwischen OP 1 und OP 2) tiefer in der Sylvischen Fissur, als im vorderen Anteil (zwischen OP 3 und OP 4). Hierdurch grenzte OP 3 in allen untersuchten 20 Hemisphären auch an OP 1.

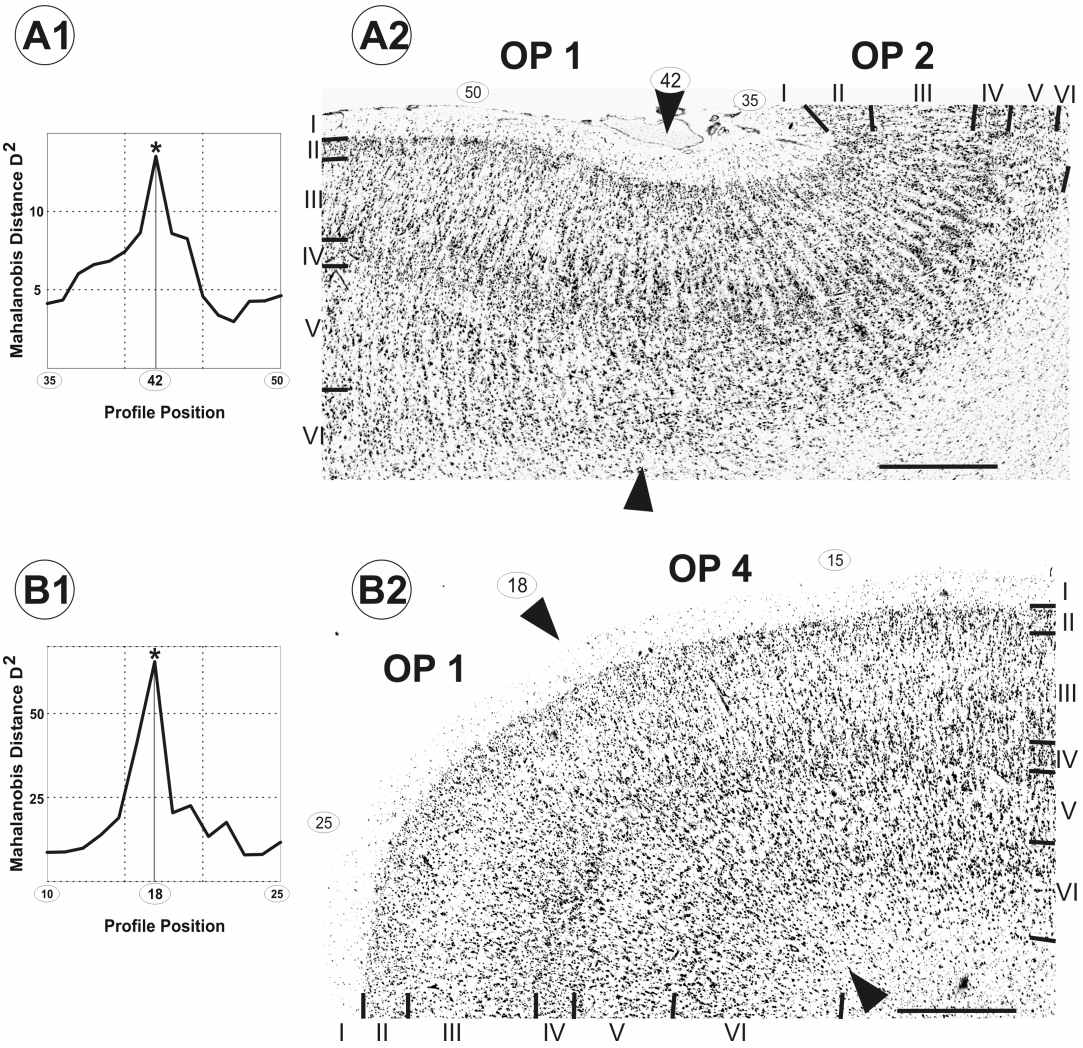

Abbildung 7: Zytoarchitektonische Grenzen I
(A) *Grenze zwischen OP 1 und OP 2 am signifikanten Maximum der Mahalanobis - Distanz bei Profil 42 (A1). Beim Überganz von OP 1 zu OP 2 wird die horizontale Schichtung des Kortex deutlicher, die Zahl und Größe der Pyramidenzellen nimmt ab und die Grenze des Kortex zur weißen Substanz wird schärfer.*
(B) *Am Übergang zwischen OP 1 und OP 4 zeigt die Mahalanobis - Distanz ebenfalls ein deutliches Maximum (Profil 18, B1). An dieser Stelle beginnt sich in OP 4 eine Unterteilung der Lamina V in einen zelldichten oberen und einen Zelldichten unteren Teil auszubilden. Des Weiteren ist die innere Körnerzellschicht (Lamina V) in OP 4 weniger deutlich gegenüber den angrenzenden Pyramidenzellschichten abgegrenzt.*

OP 1 erreichte die freie Oberfläche des *Gyrus supramarginalis* in 16/20 Hemisphären. In fünf dieser Fälle lag die dorsale Grenze von OP 1 allerdings nur knapp außerhalb der Sylvischen Fissur. OP 4 hingegen wurde in allen 20 Hemisphären auf der freien Oberfläche des *Gyrus subcentralis* gefunden, und zwar im Regelfall (18/20 Hemisphären) mehrere Millimeter von der Sylvischen Fissur entfernt.

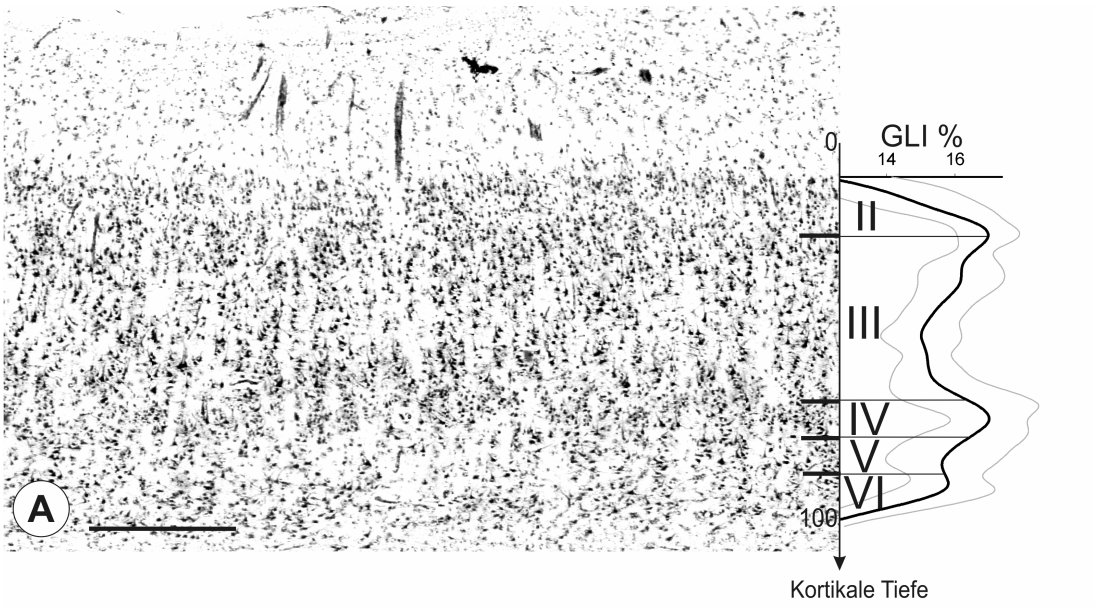

Area OP 3



Area OP 4

Abbildung 8: Architektonik und mittlere GLI - Profile der Areale OP 3 und OP 4
(A) *Area OP 3 zeigt einen dünnen, zellarmen Kortex aus. Die infragranulären Schichten sind dünn und prominente Pyramidenzellen fehlen weitgehend.*
(B) *Area OP 4 ist durch feine Zellsäulen, breite infragranulären Schichten und eine unscharfe Rinden-Mark Grenze gekennzeichnet. Weiterhin findet sich ein sehr charakteristisches Band größerer Pyramidenzellen in der oberen Lamina V.*

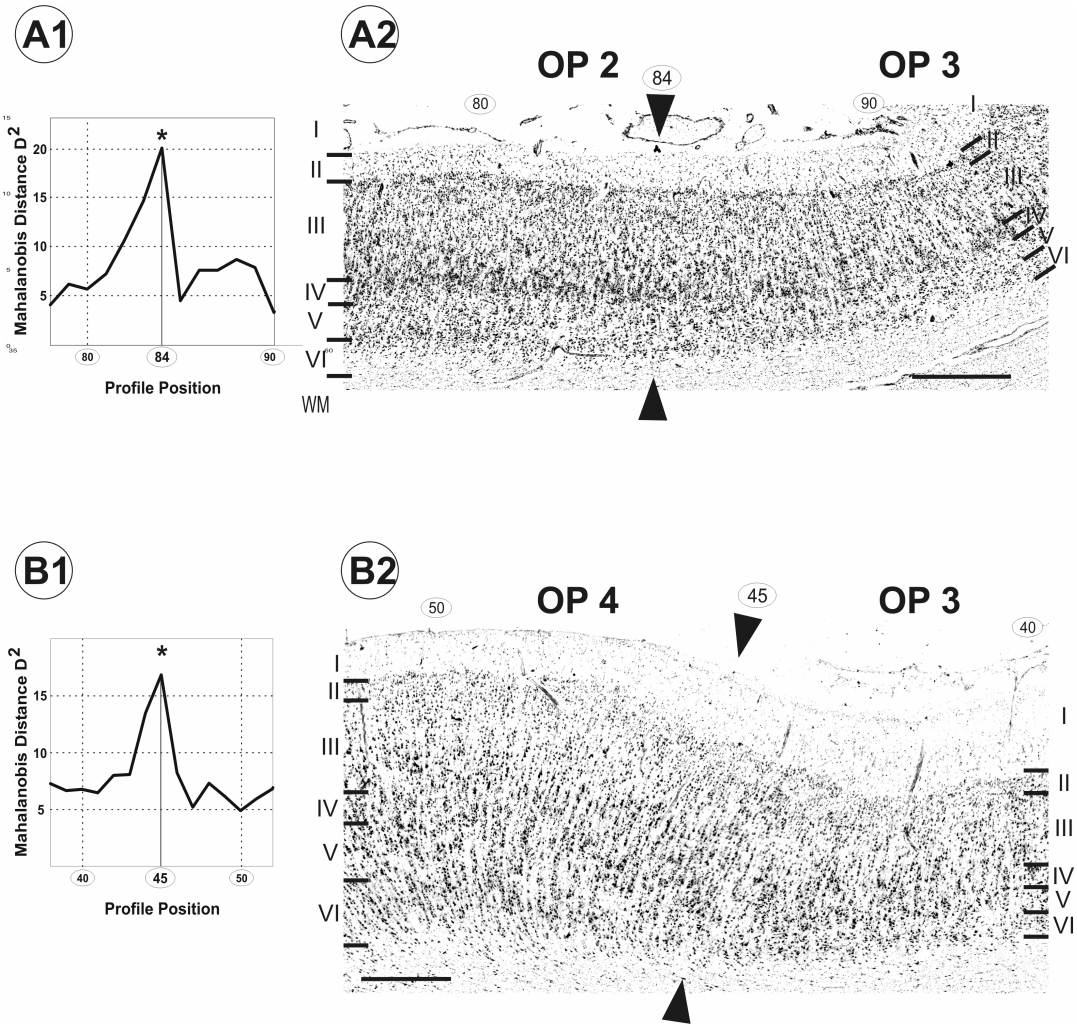

Abbildung 9: Zytoarchitektonische Grenzen II
(A) *Beim Überganz von OP 2 zu OP 3 (Profil 84, A1) wird die horizontale Schichtung des Kortex wesentlich schwächer, da die Zelldichte in Laminae II, IV und VI deutlich abnimmt.*
(B) *Übergang zwischen OP 3 und OP 4 (Profil 45, B1): Dicke und Zelldichte des Kortex nehmen deutlich zu, die Rinden-Mark Grenze wird unschärfer. Durch das Vorkommen größerer Pyramidenzellen in der tiefen Lamina III und der oberen Lamina V zeigen diese Schichten nun eine deutliche Unterteilung.*

OP 2 und OP 3 lagen komplett in der Tiefe der Sylvischen Fissur, auch wenn OP 3 gelegentlich bis zu drei Viertel der Breite des parietalen Operculums einnahm. OP 2 wurde hingegen nur in den medialen Anteilen des parietalen Operculums in der Nähe des *Sulcus circularis insulae* gefunden. Sowohl OP 2 als auch OP 3 reichten in allen 20 Hemisphären auch auf das obere Drittel des Insellappens. OP 4 war in 19/20 Hemisphären das vorderste (rostralste) der vier untersuchten Areale. Üblicherweise erstreckte es sich bis zur Höhe des lateralen Endes des *Sulcus centralis*. Es wurde

allerdings nie anterior zu dieser funktionell wichtigen Grenze zwischen dem somatosensorischen Parietalkortex und dem motorisch Frontalkortex gefunden. Das hinterste Areal des parietalen Operculums war normalerweise (17/20 Hemisphären) OP 1. Sowohl OP 1 als auch OP 2 erstreckten sich in den hinter der Inselrinde gelegenen Bereich der Sylvischen Fissur (*Regio retroinsularis*), erreichten jedoch nie das kaudale Ende dieses Sulcus'.

Die an OP 1 - 4 angrenzenden Areale werden im Uhrzeigersinn beschrieben (Abb. 10): Auf dem frontalen *Gyrus subcentralis* folgte auf OP 4 ein Areal, welches sich architektonisch klar von diesem unterschied (Abb. 11A). Eine Unterteilung der Lamina V wie in OP 4 war hier nicht mehr nachzuweisen da die Pyramidenzellen nun gleichmäßig über die ganze Lamina verteilt waren. Weiterhin zeigte sich im Vergleich zu OP 4 eine deutlich niedrigere Zelldichte in Lamina III. Ausdehnung und mögliche Unterteilungen dieser Region allerdings nicht untersucht, da der Schwerpunkt dieser Arbeit auf dem durch den *Sulcus centralis* begrenzten parietalen Operculum lag.

Eine Grenze zwischen OP 4 und dem primären somatosensorischen Kortex wurde in 17/20 Hemisphären beobachtet (2x mit Area 3a, 10x mit Area 3b und 7x mit Area 2). Die konsistenteste Grenze, welche in allen 17 Fällen beobachtet wurde, in denen OP 4 an den primären somatosensorischen Kortex grenzte, war aber jene mit Area 1. Dieses Areal konnte gegenüber OP 4 durch seine großen, lang gezogenen Pyramidenzellen, seine höhere Zelldichte und die dünneren infragranulären Schichten abgegrenzt werden (Abb. 11B, vergl. (Geyer et al., 1999)).

Der größte Teil der dorsalen Begrenzung des Areals OP 1 wurde durch den inferioren parietalen Kortex (IPC) gebildet. Dieser unterschied sich von OP 1 durch weniger prominente Pyramidenzellen in Lamina III sowie durch die dünneren infragranulären Schichten (Abb. 12A). Kaudal zu OP 2 wurde ein weiteres Rindefeld gefunden, welches sich in seiner Architektur deutlich sowohl von OP 1 und OP 2 als auch vom inferioren parietalen Kortex unterschied. Dieses retroinsuläre Areal (Ri) konnte von OP 2 durch seine niedrigere Zelldichte in Laminae IV und VI, seine unschärfere Rinden-Mark Grenze und das Vorkommen von größeren Pyramidenzellen in Lamina III unterschieden werden (Abb. 12B).

Medial grenzten OP 2 und OP 3 an die granuläre Inselrinde (Ig). Diese zeichnete sich vor allem durch eine deutlich höhere Dicke insbesondere der infragranularen Schichten aus. Weiterhin wurden auf der Inselrinde mehr und größere Pyramidenzellen gefunden als in OP 2 und OP 3. Auch war die Grenze zur weißen Substanz auf der Insel deutlich schlechter definiert (Abb. 13).

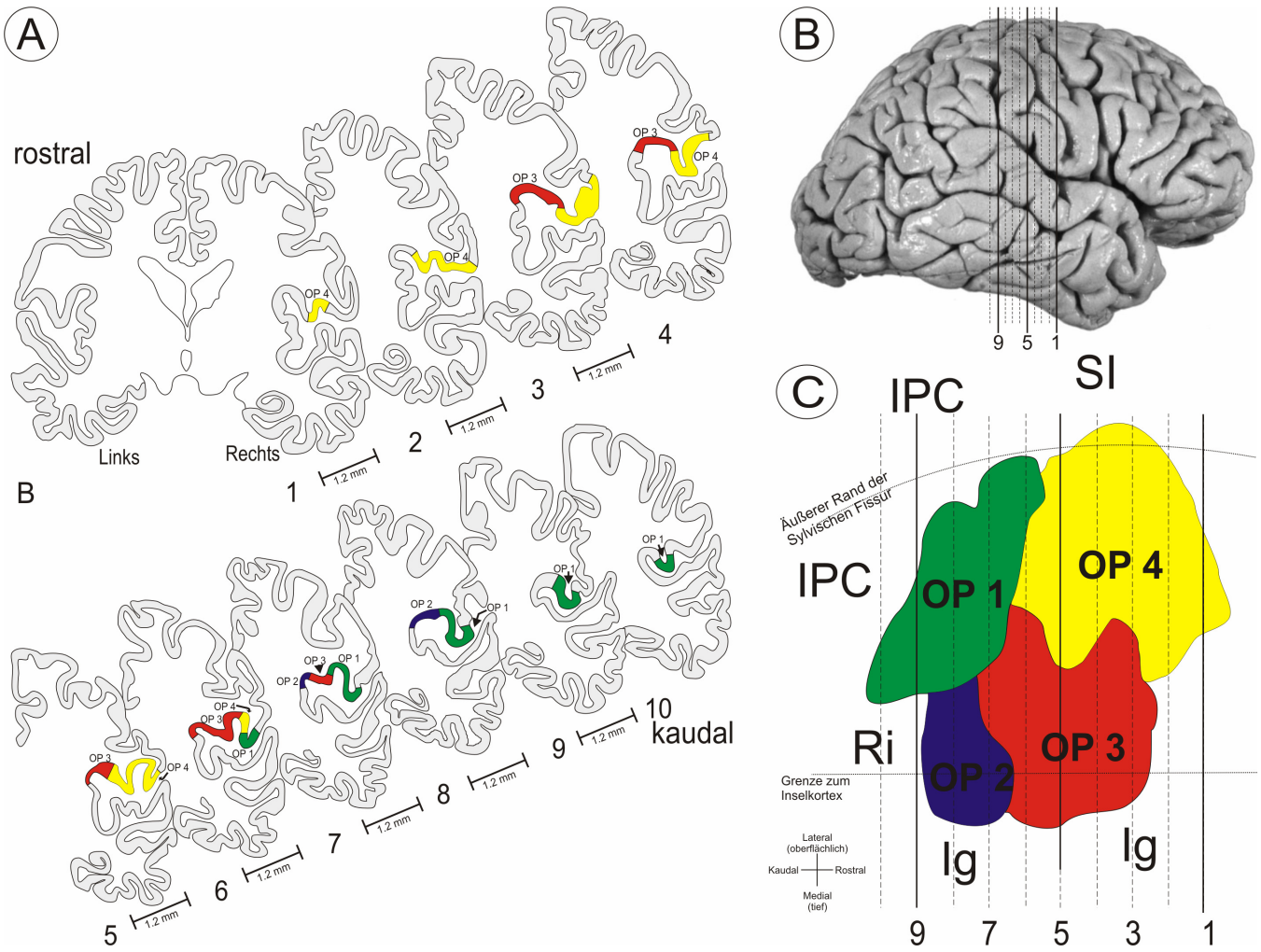

Abbildung 10: Makroanatomische Lage und Nachbarschaftsbeziehungen von OP 1 - 4
(A) *Lage und Ausdehnung von OP 1 - 4 in eine koronare Schnittserie durch die rechte Hemisphäre von Gehirn 1. Die Schnittnummern 1 - 10 korrespondieren zu den markierten Schnittebenen in (B) und (C).* ***(B)*** *Rechte Seitenansicht des Gehirns* ***(C)*** *Plane Darstellung („Flatmap“) des parietalen Operculums. (Ri: retroinsulärer Kortex, lg: granuläre Inselrinde, IPC inferior - parietaler Kortex, SI: primärer somatosensorischer Kortex)*

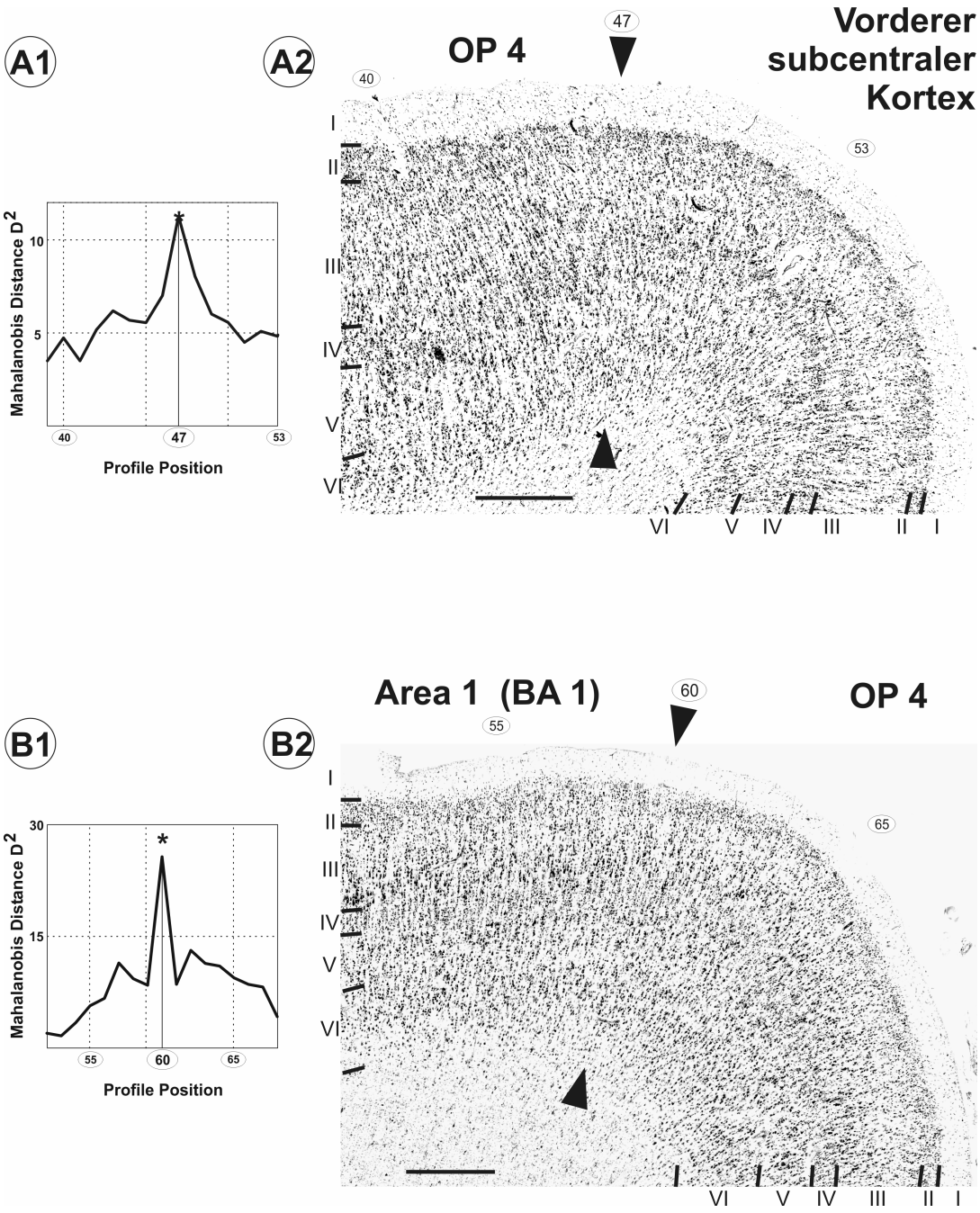

Abbildung 11: Zytoarchitektonische Grenzen III
(A) *An der Grenze zwischen Area OP 4 und dem Kortex auf dem frontalen Gyrus subcentralis (signifikantes Maximum bei Profil 47) verschwindet die Unterteilung der Lamina V in einen zelldichten oberen und einen zellärmeren unteren Anteil. Außerdem nimmt die Anzahl der Zellen in Lamina III ab.*
(B) *Der primäre somatosensorische Kortex (Area 1) kann gegenüber Area OP 4 durch seine großen Pyramidenzellen in der tiefen Lamina III, die höhere Zelldichte und dünnere infragranuläre Schichten abgegrenzt werden.*

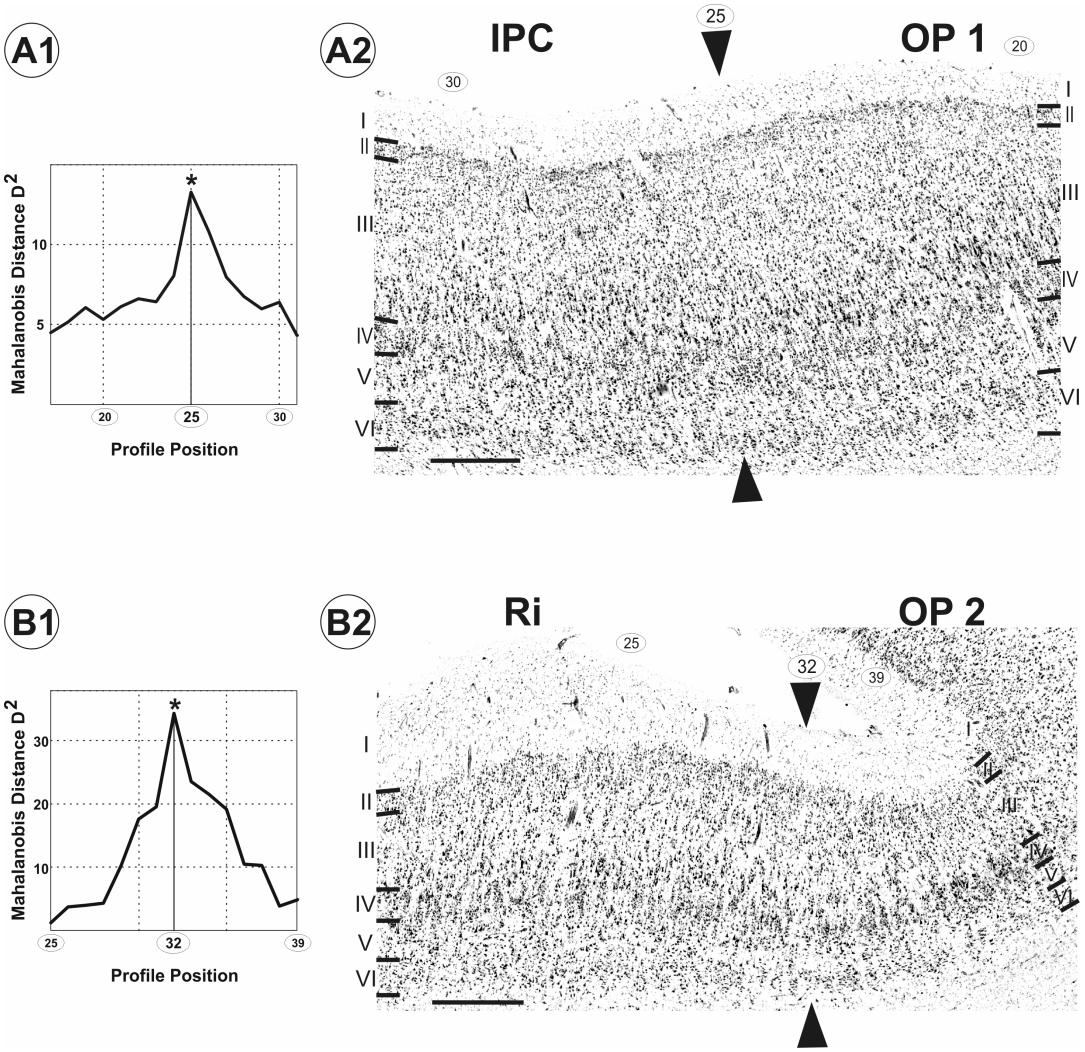

Abbildung 12: Zytoarchitektonische Grenzen IV
(A) *Der inferior - parietale Kortex (IPC, Grenze bei Profil 25) kann von OP 1 durch seine weniger prominenten Pyramidenzellen in der tiefen Lamina III sowie durch seine nur dünner ausgeprägten infragranulären Schichten unterschieden werden.*
(B) *Am Übergang von OP 2 zum retroinsulären Kortex (Ri, Profil 32) nimmt die Zelldichte in Laminae IV und VI ab. Auch erscheinen in Area Ri wieder größere Pyramidenzellen in Lamina III.*

3.1.4. Weiterführende Quantifizierung architektonischer Unterschiede

Zur weiterführenden Untersuchung architektonischer Unterschiede wurden aus jedem Areal (OP 1 - 4) an repräsentativen Stellen Zelldichteprofile extrahiert (Eickhoff et al., 2006d). Da für keine signifikanten interhemisphärischen vorlagen (Kapitel 2.1.3), wurden diese im Folgenden zusammengeführt. In der anschließenden multivariaten Varianzanalyse (MANOVA) zeigte sich, dass die Profile der Areale OP 1 - 4 signifikant unterschiedlich voneinander waren ($p < .05$).

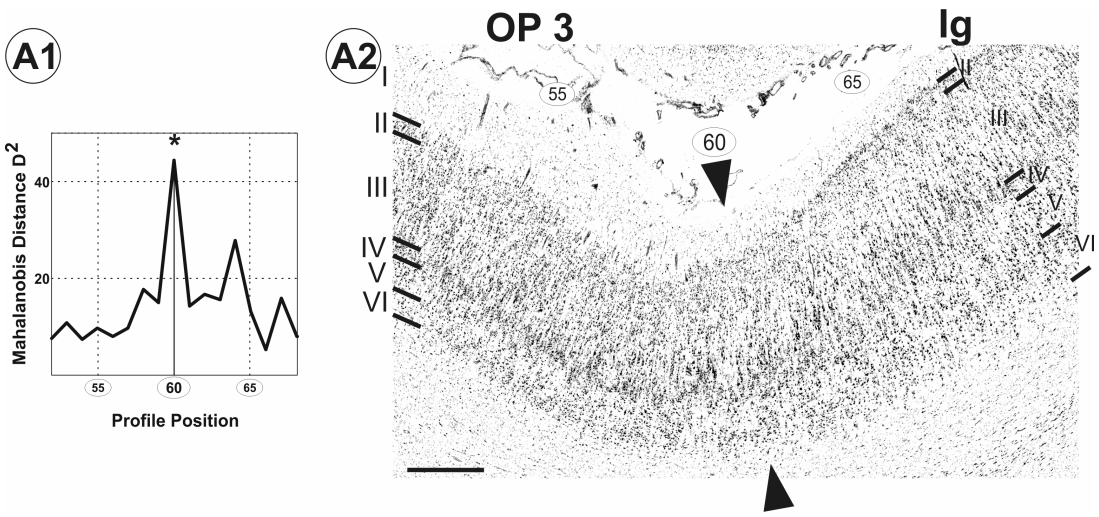

Abbildung 13: Zytoarchitektonische Grenzen V
An der Grenze zwischen OP 3 und der granulären Inselrinde (Ig) wird der Kortex und speziell die infragranulären Schichten deutlich dicker, die Rinden-Mark Grenze wird unschärfer und größere Pyramidenzellen können nun in Lamina III gefunden werden.

Dieser signifikante Unterschied zwischen den Profilen der Areale OP 1 – 4 ist ein sehr wichtiges Resultat, da die bisherigen zytoarchitektonischen Untersuchungen immer nur Unterschiede innerhalb *eines* Gehirns betrachten konnten. Durch die MANOVA wurde gezeigt, dass sich OP 1 - 4 auch in einer *Gruppen*analyse signifikant voneinander unterscheiden. Dieses Ergebnis wurde dadurch bestätigt, dass die alle Unterschiede zwischen zwei Arealen signifikant größer waren als die interindividuelle Variabilität dieser Areale ($p < 0.05$, Abb. 14).

Die quantitativen Differenzen zwischen OP 1 - 4 reflektierten sehr gut die beschriebenen qualitativen Unterschiede. In der visuellen Inspektion zeigten sich die deutlichsten Unterschiede zwischen den oberflächlichen (OP 1, OP 4) und tiefen (OP 2, OP 3) Arealen. Hier zeigten sich auch die größten quantitativen Differenzen (z.B. D_{Euclid} OP 1 / OP 2 = 1.39). Die architektonischen Unterschiede zwischen OP 2 und OP 3 (Abb. 9A) bzw. zwischen OP 1 und OP 4 (Abb. 7B) waren hingegen deutlich geringer, was durch die quantitative Analyse bestätigt wurde (D_{Euclid} OP 2 / OP 3 = 0.75, D_{Euclid} OP 1 / OP 4 = 0.56). Die Unterschiede zwischen den Mittelprofilen (ein Profil je Areal und Gehirn) wurden dann mittels einer Hauptachsendarstellung visualisiert, welche diese Differenzen möglichst unverzerrt in den zweidimensionalen Raum des Papiers überträgt (Abb. 15). Hierbei trennten sich die Profile verschiedener Areale trotz der deutlich erkennbaren interindividuellen Variabilität jedes Areals eindeutig voneinander, was dadurch bestätigt wird, dass die sich 95% Konfidenzintervalle der Gruppenschwerpunkte nicht überschnitten.

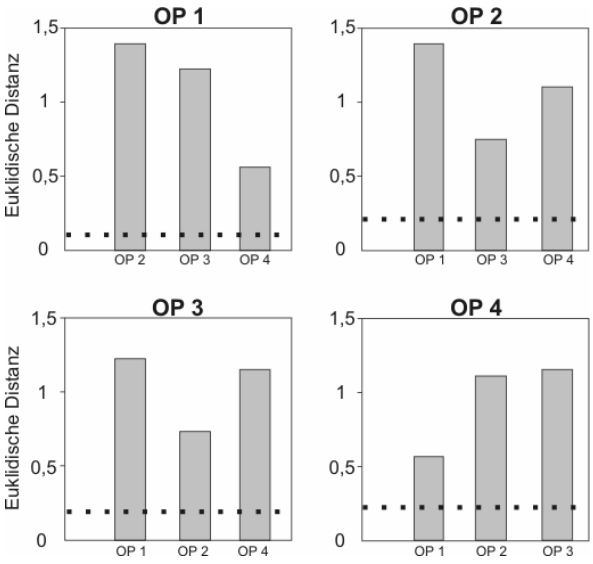

Abbildung 14: *Vergleich der mittleren Unterschiede zwischen den vier definierten Arealen (Balken) mit der interindividuellen Varianz dieser Areale (gepunktete Linien)*

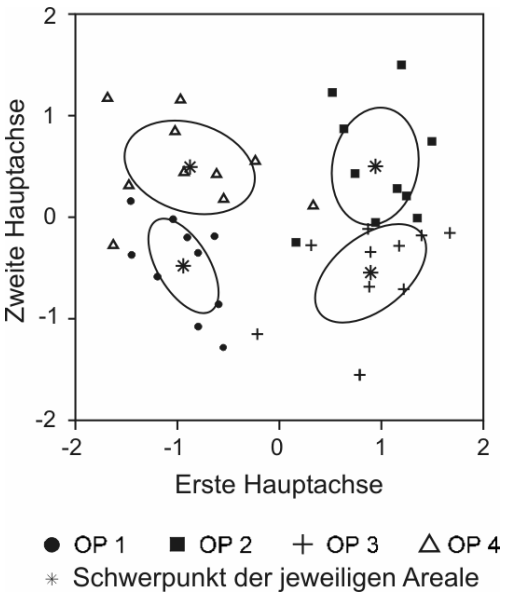

Abbildung 15: *Darstellung der architektonischen Unterschiede zwischen OP 1 – 4. Jedes Symbol charakterisiert das Zelldichteprofil eines Gehirns.*

3.1.5. Volumina und stereotaktische Lokalisation

Größe und Lage aller Areale (OP 1 - 4) zeigten eine deutliche interindividuelle Varianz (Abb. 16, Table 3). So reichten die Volumina für OP 1 von 3026 mm^3 (linke Hemisphäre, Gehirn 2431) bis 12 862 mm^3 (rechte Hemisphäre von Gehirn 71/84). Für kein Areal wurde ein signifikanter Unterschied zwischen den links- und rechtsseitigen Volumina gefunden ($P > 0.05$). Es wurde allerdings ein signifikanter Unterschied in den mittleren Volumina der Areale nachgewiesen ($P < 0.001$). Im nachfolgenden paarweisen Vergleich zeigte sich, dass der Volumenunterschied zwischen OP 1 und OP 4 sowie jener zwischen OP 2 und OP 3 nicht signifikant war. Jedoch waren OP 1 und OP 4 jeweils signifikant größer als OP 2 oder OP 3 ($P < 0.05$, korrigiert für multiple Vergleiche). Die Koordinaten der Schwerpunkte von OP 1 - 4 sind in Tabelle 4 aufgeführt. In der Lage ($P > 0.05$) entlang der medial - lateralen, anterior - posterioren oder superior - inferioren Achse zeigten sich bei OP 1 - 4 keine interhemisphärischen Unterschiede.

	Area OP 1	Area OP 2	Area OP 3	Area OP 4
Histologisches Volumen				
Rechte Hemisphäre	5209 ± 1995	1540 ± 973	2701 ± 728	4690 ± 2327
Linke Hemisphäre	6902 ± 3450	1214 ± 333	2384 ± 1028	4780 ± 2374
Gesamtvolumen	*12110 ± 4567*	*2754 ± 1174*	*5085 ± 1396*	*9470 ± 4422*
Normalisiertes Volumen				
Rechte Hemisphäre	4572 ± 1525	1573 ± 914	2810 ± 477	4201 ± 1759
Linke Hemisphäre	5530 ± 1860	1207 ±175	2333 ± 833	4294 ± 1419
Gesamtvolumen	*10102 ± 2653*	*2780 ±1017*	*5143 ±871*	*8495 ±2766*
MPM				
Gesamtvolumen	10289	2281	4154	8090
% des mittleren Volumen	102	82	81	95

Tabelle 3: Mittlere Volumina für OP 1 - 4 (± Standardabweichung) in mm^3. *Die histologischen Volumina wurden durch volumetrische Erfassung der rekonstruierten Gehirne ermittelt, die normalisierten Volumina entsprechen den Volumina der Areale nach linearer und nicht-linearer Überführung in den MNI Referenzraum. Die Volumina der jeweiligen MPM - Repräsentation (Kapitel 3.1.6) sind ebenfalls angegeben und werden zu den mittleren normalisierten Volumina in Bezug gesetzt. Werte > 100% entsprechen einer Über - , Werte < 100% einer Unterrepräsentation*

	Linke Hemisphäre			**Rechte Hemisphäre**		
	X	**Y**	**Z**	**X**	**Y**	**Z**
OP 1	- 52.0 ±1.9	- 26.5 ± 4.7	26.8 ± 4.4	52.7 ± 2.0	- 26.0 ± 4.2	25.6 ± 5.1
MPM	- 52	- 26	24	52	- 26	24
OP 2	- 36.7 ±1.9	- 26.2 ± 2.8	23.2 ± 1.7	37.3 ± 2.0	- 24.9 ± 2.7	21.9 ± 3.6
MPM	- 35	- 26	23	36	- 24	23
OP 3	- 41.4 ±3.5	- 16.8 ± 2.1	20.7 ± 2.6	44.0 ± 2.5	- 15.7 ± 4.3	20.4 ± 4.1
MPM	- 40	- 15	23	42	- 15	23
OP 4	- 55.3 ± 2.6	- 14.2 ± 4.4	20.7 ± 4.2	58.4 ± 3.0	- 12.8 ± 5.2	20.6 ± 4.6
MPM	- 57	- 12	20	60	- 12	19

Tabelle 4: Koordinaten der Massenschwerpunkte für OP 1 - 4. *Angegeben sind die Mittelwerte (± Standardabweichung) der untersuchten Gruppe von zehn post-mortem Gehirnen nach nichtlinearer Normalisierung in den anatomischen MNI Referenzraum (Eickhoff et al., 2005b; Evans et al., 1992). MPM bezeichnet die Schwerpunktskoordinaten der Repräsentation des jeweiligen Areals in dieser Summenkarte des parietalen Operculums.*

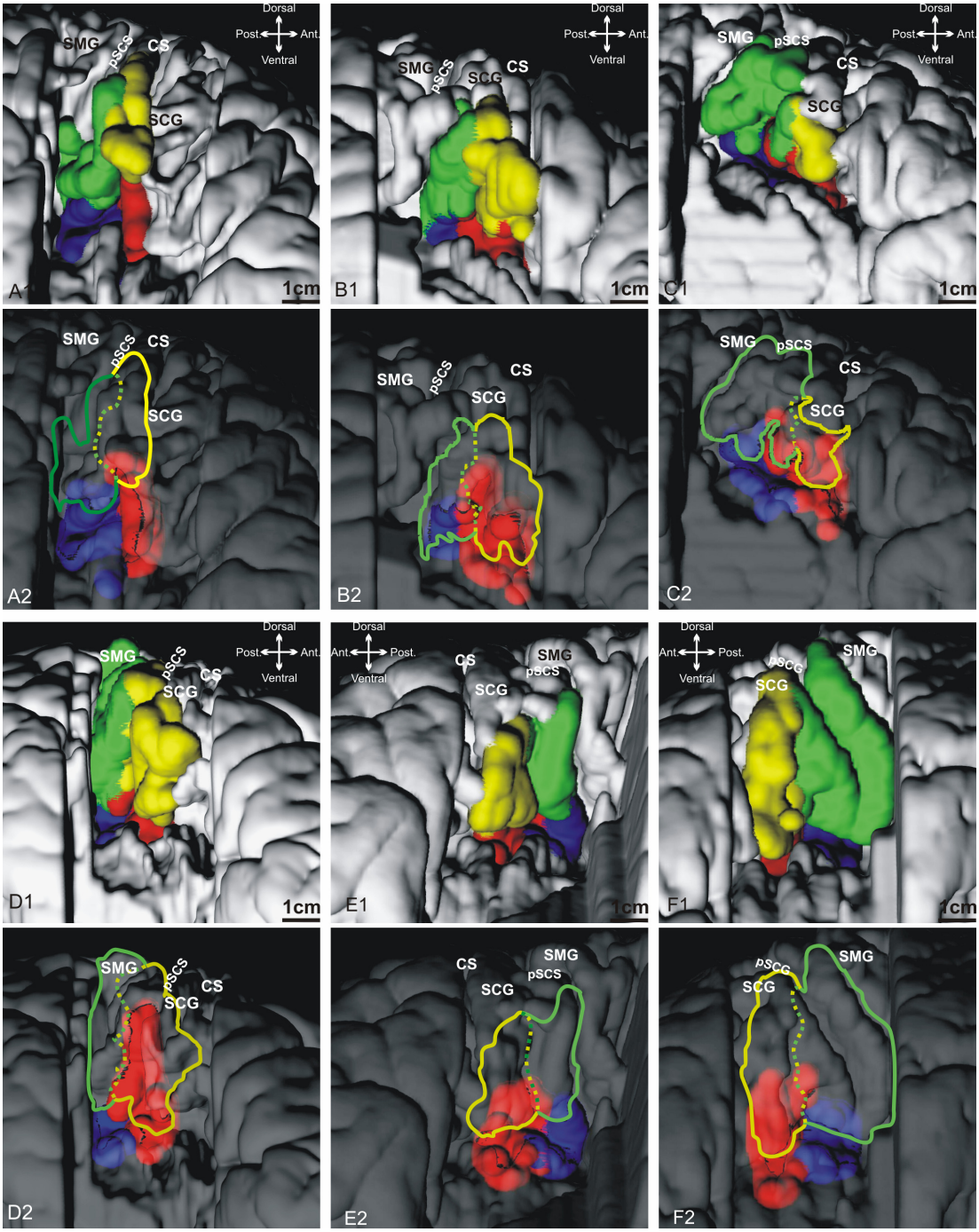

Abbildung 16: Dreidimensionale Darstellung der Lage von OP 1 - 4 in sechs verschiedenen Hemisphären. *Die jeweils obere Reihe zeigt einen Blick auf das parietale Operculum nach Entfernung des Temporallappens (grün: OP 1, blau: OP 2, rot: OP 3, gelb: OP 4). In den Bildern der unteren Reihe ist das Gehirn durchsichtig dargestellt und nur die Umrisse der oberflächlichen Areale (OP 1 und OP 4) wurden markiert. Diese Darstellung ermöglicht einen besseren Blick auf die tiefer in der Sylvischen Fissur liegenden Areale OP 2 und OP 3.*

3.1.6. Wahrscheinlichkeitskarten des parietalen Operculums

Nach Anpassung der rekonstruierten Gehirne und der hierauf eingetragenen Areale an das Referenzgehirn des Montreal Neurological Institute (MNI) (Collins et al., 1994; Evans et al., 1992; Holmes et al., 1998), wurden die zehn normalisierten Einzelgehirne in diesem Referenzraum überlagert. So konnte für jedes Areal eine Wahrscheinlichkeitskarte („probability map“) errechnet werden, welche für jeden Voxel angibt, wie häufig dieses Areal in der untersuchten Stichprobe an der entsprechenden Stelle zu finden war (Abb. 17). Es wird ersichtlich, dass hohe Wahrscheinlichkeiten, d.h. Stellen an denen ein Areal in acht oder mehr Gehirnen zu finden war, nur für wenige Voxel beobachtet wurden. Die Bereiche in denen ein Areal nur in wenigen Gehirnen beobachtet wurde, waren dagegen deutlich größer. Demzufolge fand sich eine deutliche Überlappung zwischen den Wahrscheinlichkeitskarten der Areale OP 1 - 4 (Eickhoff et al., 2005b; Eickhoff et al., 2006b; Eickhoff et al., 2006a). Um trotzdem eine Einteilung des parietalen Operculums vornehmen zu können wurde eine so genannte Maximalwahrscheinlichkeitskarte (Maximum Probability Map, MPM) berechnet (Abb. 18), welche jeden Voxel des Referenzraumes dem *wahrscheinlichsten* Areal zuordnet (Eickhoff et al., 2005b). Insgesamt wurden 24,810 Voxel (je 1 mm^3) OP 1 - 4 zugeordnet. Diese zugewiesenen Bereiche repräsentierten zwischen 81 % und 102 % der mittleren Volumina der jeweiligen Areale, d.h. sie waren zwischen 19% kleiner und 2% größer als die Areale im Mittel selber waren (Tabelle 3). Auch die Schwerpunkte der MPM Repräsentationen stimmten sehr gut mit den jeweiligen mittleren Schwerpunkten der einzelnen Gehirne für dieses Areal überein (< 1 Standardabweichung Differenz, Tab. 4).

Die resultierende Karte (Abb. 18) stellt eine Übersichtskarte des parietalen Operculums dar und ähnelt den klassischen Hirnkarten. Allerdings basiert die MPM im Gegensatz zu diesen auf der statistischen Untersuchung von zehn Gehirnen. Es wird daher keine „typische“ oder „normale“ Hemisphäre gezeigt, sondern das wahrscheinlichste Areal an jeder Stelle einer dreidimensionalen Referenzraumes.

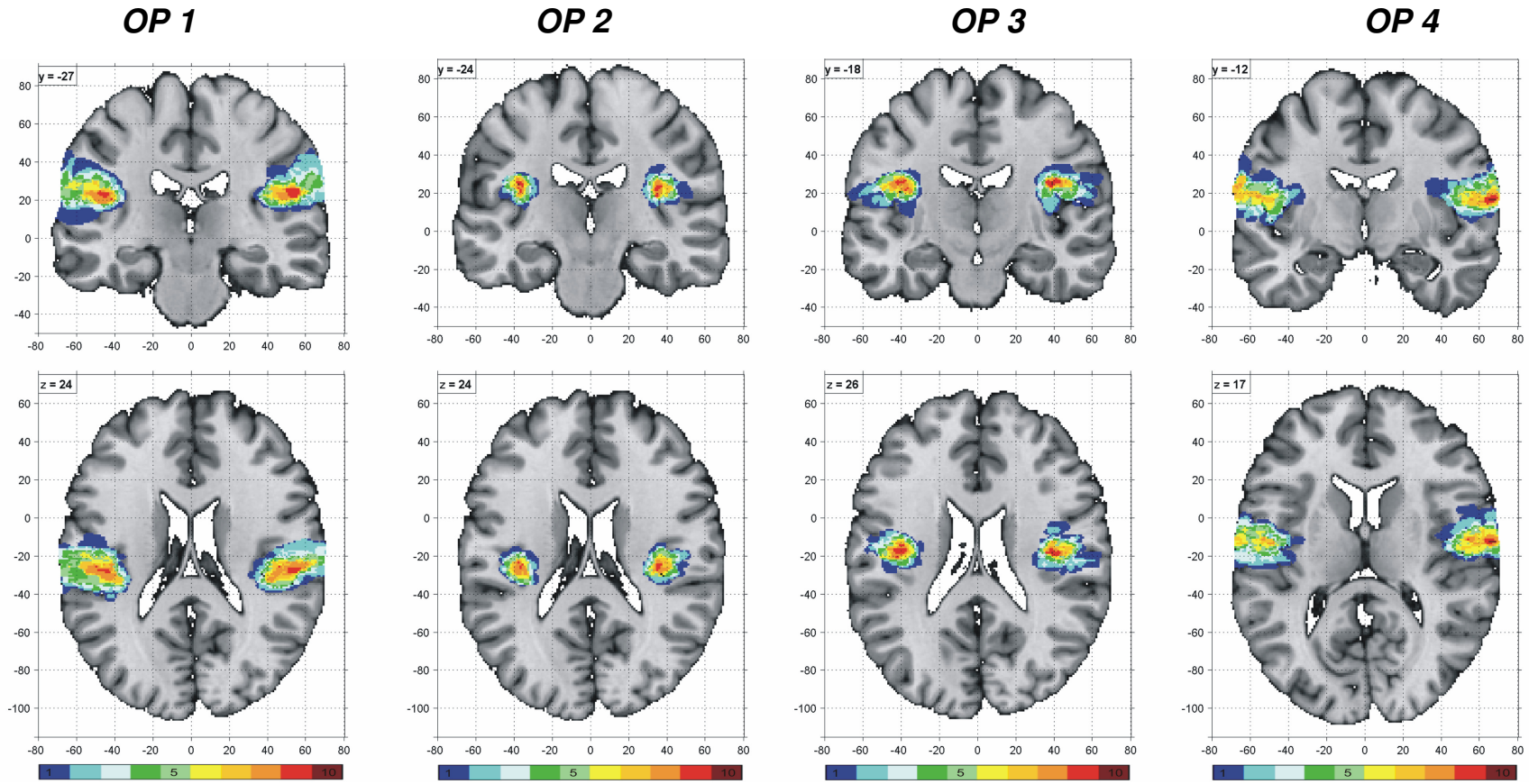

Abbildung 17: Zytoarchitektonische Wahrscheinlichkeitskarten der Areale OP 1 - 4*. Dargestellt sind koronare und horizontale Anschnitte durch das Referenzgehirn (Collins et al., 1994; Evans et al., 1992; Holmes et al., 1998) an den jeweils angegebenen Koordinaten. Die Überlagerung der jeweiligen Areale zehn Gehirnen ist in einer spektralen Sequenz von Blau (ein Gehirn) nach Braun (alle 10 Gehirne) kodiert.*

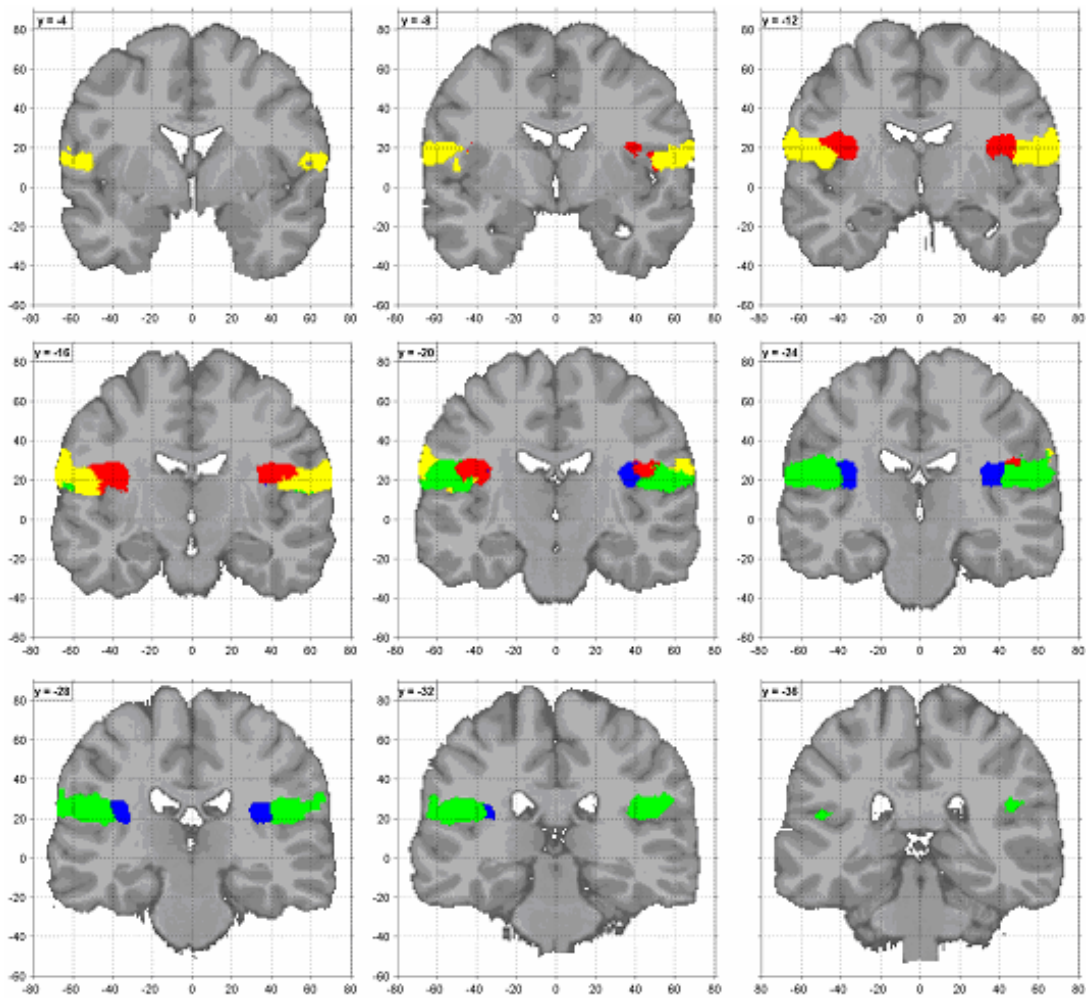

Abbildung 18: Schnittserie durch die Maximalwahrscheinlichkeitskarte (Maximum Probability Map, MPM) der Areale OP 1 - 4. *Die dem jeweiligen Areal zugeordneten Voxel sind farbkodiert (Grün: OP 1, Blau: OP 2, Rot: OP 3, Gelb OP 4, vergl. Abb. 16) auf dem Referenzgehirn (Collins et al., 1994; Evans et al., 1992; Holmes et al., 1998) dargestellt.*

3.2 Experiment 2: Meta - Analyse funktioneller Bildgebungsstudien

3.2.1 Lokalisation der untersuchten Aktivierungsmaxima

Zur zytoarchitektonischen Lokalisation der publizierten Aktivierungsmaxima sowie der Ergebnisse der durchgeführten Meta - Analyse wurde die in Kapitel 3.1.6 beschriebene Maximalwahrscheinlichkeitskarte des parietalen Operculums (Maximum Probability Map“, MPM) verwendet (Abbildung 19).

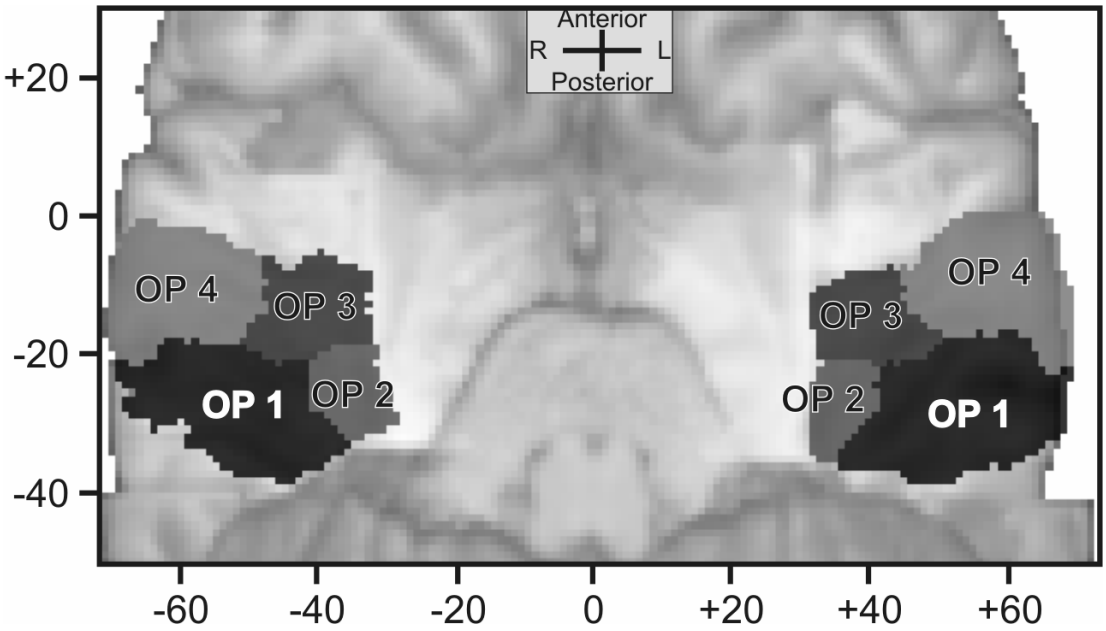

Abbildung 19: **Maximalwahrscheinlichkeitskarte des parietalen Operculums.** *Oberflächenansicht des parietalen Operculums des Referenzgehirns (Collins et al., 1994; Evans et al., 1992; Holmes et al., 1998) von ventral (unten) nach Entfernung der Temporallappen. OP 1 - 4 zugeordnete Bereiche sind durch verschiedene Grauwerte gekennzeichnet. Alle Koordinaten beziehen sich auf den anatomischen MNI Referenzraum (Eickhoff et al., 2005b; Evans et al., 1992).*

Die 181 berichteten funktionellen Lokalisationen der Handregion des sekundären somatosensorischen Kortex („SII Hand - Region“) korrelierten gut mit der zytoarchitektonischen kartierten Region (Abb. 20). Eine Korrespondenz zwischen SII Aktivierungen und den Karten der Areale OP 1 - 4 zeigte sich dabei insbesondere in der horizontalen Ebene (Abb. 20). Die meisten Aktivierungen, welche weiter von den OP 1 - 4 entfernt lagen, zeigten demzufolge eine Abweichung entlang der z – Achse, d.h. sie liegen entweder zu niedrig (in der Sylvischen Fissur) oder zu hoch und damit

im Parietallappen (Eickhoff et al., 2006a). Diese Abweichungen sind am ehesten durch Differenzen in der Lage der Sylvischen Fissur zwischen den Referenzgehirnen zu erklären, welche auch nach linearer Korrektur verblieben sind. Die mittleren stereotaktischen Koordinaten der rechten SII Hand - Region waren x= -49, y= -19, z=+18. An dieser Stelle wurden die Areale OP 1 und OP 4 mit einer Wahrscheinlichkeit von jeweils 40% gefunden. Die Wahrscheinlichkeit für OP 3 betrug 20%. Im Mittel lag die funktionelle Lokalisation des rechten SII Kortex folglich an der Grenze zwischen OP 1 und OP 4, d.h. den beiden großen, oberflächlichen Arealen des parietalen Operculums. Die mittleren Koordinaten der linken SII Hand - Region waren: x=+51, y= - 21, z=+19. An dieser Stelle betrug die Wahrscheinlichkeit für OP 1 60%. Die Wahrscheinlichkeiten für OP 4 und OP 3 lagen jeweils bei 20%. In der Maximalwahrscheinlichkeitskarte wurde diese Lokalisation demzufolge OP 1 zugeordnet, lag aber nahe der Grenze jenes Areals zu den OP 4 und OP 3.

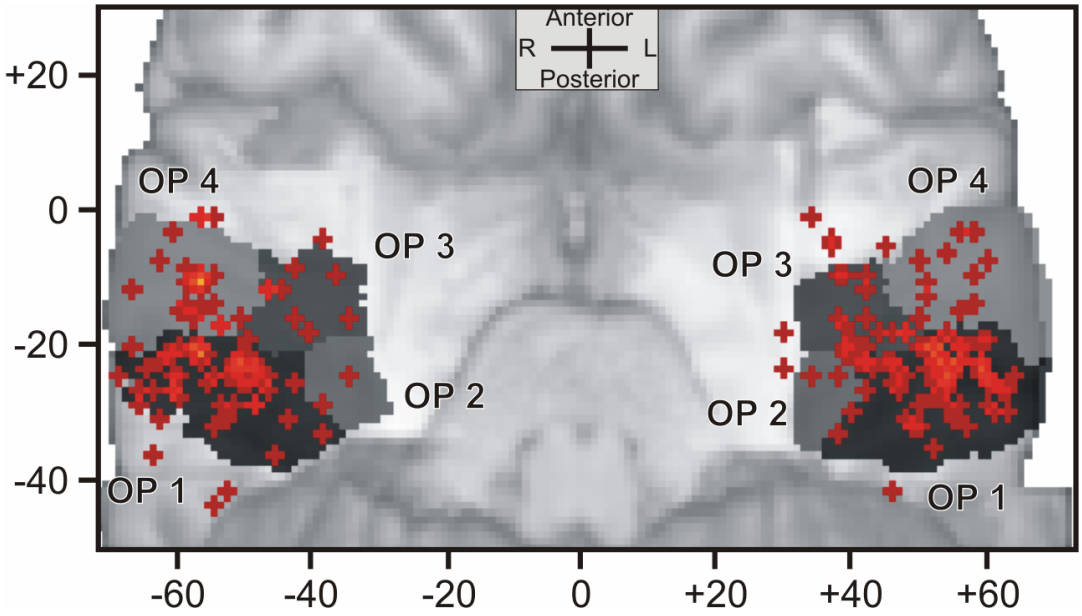

Abbildung 20: **Lokalisation der untersuchten Aktivierungsmaxima**
Auf der in Abbildung 19 gezeigten Karte des parietalen Operculums sind nun die Lokalisationen der in der Literatur berichteten Aktivierungsmaxima des sekundären somatosensorischen Kortex (SII) eingetragen. Es zeigt sich, dass fast alle Aktivierungen innerhalb des architektonisch kartierten Bereiches lagen und zwar vor allem in der Nähe der Grenze zwischen OP 1 und OP 4.

3.2.2 Statistischen Auswertung

Die Konvergenz der in der Literatur berichteten SII - Koordinaten wurde dadurch ermittelt, dass jede dieser Aktivierungen als 3D - Wahrscheinlichkeitsprofil modelliert

wurde. Die Vereinigungsmenge dieser Wahrscheinlichkeiten lieferte einen ALE (Activation likelihood estimation) - Wert für jeden Voxel. Die Signifikanz jener Werte wurde durch Vergleich mit einer Nullverteilung aus zufällig lokalisierten Aktivierungen bestimmt. Nur ALE - Werte, welche zufällig (d.h. in der Nullverteilung) mit einer mittleren Wahrscheinlichkeit von weniger als 0.00001 vorkamen, wurden als signifikante Anhäufung der Literaturwerte und somit als Ergebnis dieser Meta – Analyse betrachtet. Die gewählte Schwelle ($p < 0.00001$) entsprach auf der linken Seite ein ALE Wert von 0.004 und auf der rechten eine ALE Wert von 0.0038.

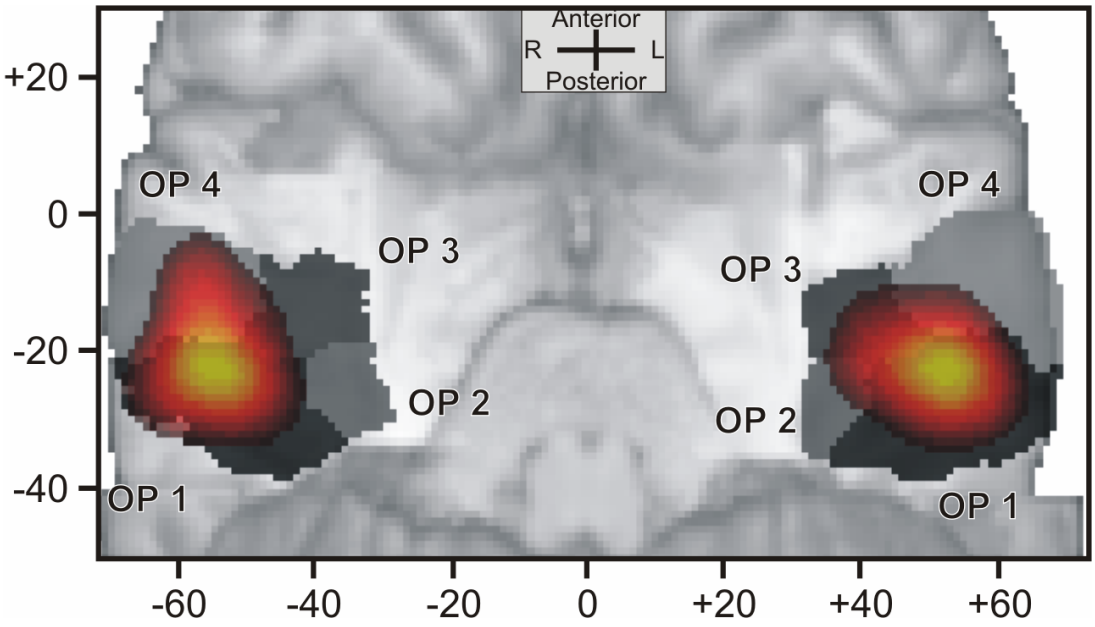

***Abbildung 21:* "Activation likelihood estimation" der Lage des SII Kortex**
Die markierten Bereiche entsprechen jenen Regionen, in denen eine signifikant ($p < 0.00001$) größere Konvergenz der berichteten SII Lokalisationen beobachtet wurde, als bei einer zufälligen Verteilung der Aktivierungen zu erwarten gewesen wäre.

Nach Anwendung dieser Schwellenwerte blieb ein signifikantes Cluster auf jedem parietalen Operculum übrig. (Abb. 21). Diese stellen die wahrscheinlichsten funktionellen Lokalisationen der menschlichen SII Region da, und lagen fast ausschließlich in Kortexbereichen, welche OP 1 - 4 zugeordnet waren (Abb. 21): 77% der signifikanten Voxel auf dem linken Operculum und 80% derjenigen auf der rechten Hemisphäre lagen innerhalb der entsprechenden MPM - Repräsentationen. Der größte Anteil der signifikanten Voxel lag dabei in Area OP 1 (50%); in Area OP 4 kamen 42% zu liegen, in den Arealen OP 2 und OP 3 zusammen 8%. Der höchste ALE Wert auf dem linken parietalen Operculum und damit die wahrscheinlichste funktionelle Lokalisation der linken SII Hand - Region hatte die Koordinaten: x= -52,

y= -23, z= +18 (ALE: 0.0109). Der höchste ALE Wert auf der rechten Hemisphäre betrug 0.0098 (x= +54, y= -22, z= +20). Der Vergleich mit den zytoarchitektonischen Karten des parietalen Operculums zeigte, dass beide Koordinaten zu Voxeln gehörten, welche knapp posterior der Grenze zwischen OP 1 und OP 4 lagen.

In beiden signifikanten Clustern konnte eine Untergruppe von Voxeln identifiziert werden, welche signifikant stärker mit den Aktivierungen nach schmerzhaften Stimulationen assoziiert war. Diese Schmerzen verarbeitenden Voxel lagen auf beiden Hemisphären im hinteren (posterioren) Anteil der funktionell definierten SII Region (Abb. 22). Zytoarchitektonisch waren sie ausschließlich in Area OP 1 lokalisiert. In den anderen opercularen Arealen wurden dagegen keine Voxel gefunden, welche signifikant höhere Aktivierungswahrscheinlichkeiten in schmerzhaften als in rein taktilen Paradigmata zeigten. Voxel die signifikant stärker mit den nicht schmerzbedingten Aktivierungen assoziiert waren fanden sich dem gegenüber vor allem im vorderen (anterioren) Anteil der beiden signifikanten Cluster. Im Gegensatz zu den schmerzassoziierten Regionen wurden diese Voxel zu beiden Seiten der strukturellen Grenze zwischen OP 1 und OP 4 gefunden.

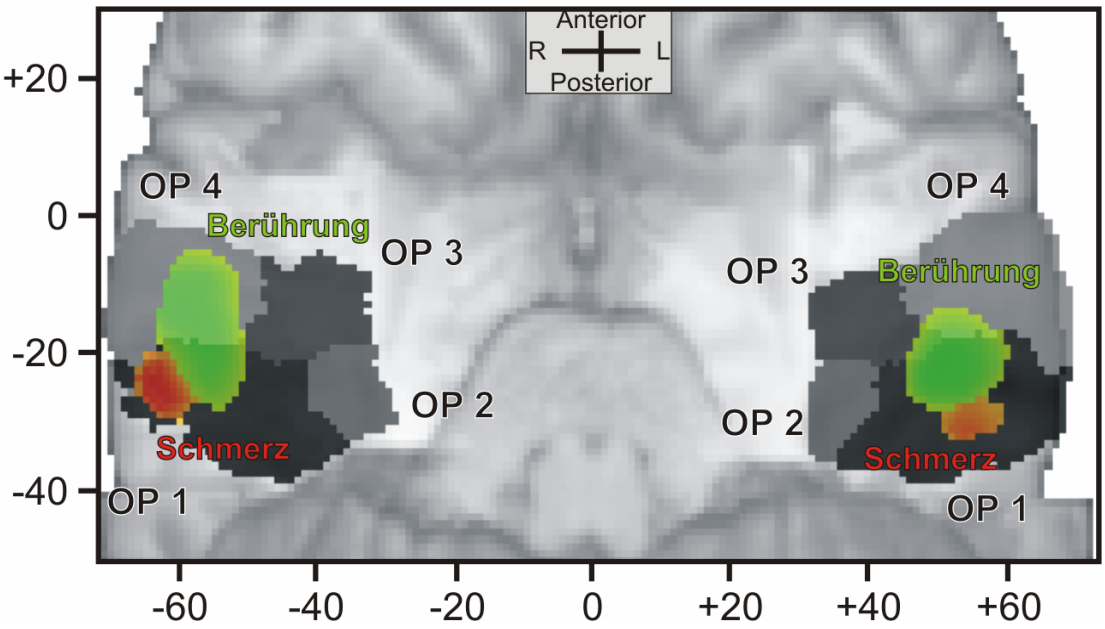

Abbildung 22: **Schmerz verarbeitende und nicht verarbeitende Regionen**
In beiden signifikanten Clustern fanden sich zwei funktionell distinkte Unterregionen. Jene Bereiche, welche signifikant ($p < 0.05$) stärker auf schmerzhafte Reize reagierten (rot markiert) lagen im posterioren Bereich der in Abb. 21 dargestellten Aktivierung und zwar ausschließlich in Area OP 1. Aktivierungen durch nicht - schmerzhafte Paradigmata (grün) wurden dagegen weiter anterior auf beiden Seiten der Grenze zwischen OP 1 und OP 4 gefunden.

2.3 Experiment 3: Somatotopie des parietalen Operculums

2.3.1 Verhaltensdaten und Überblick

Bei einer nach dem Experiment durchgeführten Befragung gaben alle Probanden an, dass die applizierten Stimuli (Bestreichen der jeweiligen Körperteile mittels eines Schwamms) an jeder Stelle und in jedem Durchlauf deutlich zu spüren waren, aber nie als schmerzhaft empfunden wurden.

Nach Auswertung der aufgenommenen fMRT – Datensätze zeigte sich, dass alle acht Bedingungen (Stimulation des Gesichts, der Hand, des Rumpfes und des Beines; jeweils links und rechts) eine deutliche Aktivierung des sekundären somatosensorischen Kortex (SII) auf dem parietalen Operculums und des primären somatosensorischen Kortex (SI) auf dem *Gyrus postcentralis* hervorriefen. Diese SI - Aktivierungen waren von großer Bedeutung, da die somatotope Organisation, d.h. die Lageverhältnisse der Repräsentationen einzelner Körperteile, in SI bereits in vielen Experimenten berichtet wurde. Durch einen Vergleich der Lage der hier beobachteten SI - Aktivierungen mit den in früheren Studien berichteten Lokalisationen war es daher möglich, die Effektivität und Spezifität unserer Stimulation zu überprüfen.

2.3.2 Repräsentation der einzelnen Körperteile

Gesicht / Kopf

Im primären somatosensorischen Kortex war das Gesicht am lateralen Ende des *Gyrus postcentralis* lokalisiert (Abb. 23 A, C). Diese Lage in der Nähe der Sylvischen Fissur ist in guter Übereinstimmung mit früheren fMRT Untersuchungen zur Lage der Kopfesrepräsentation in SI (Boling et al., 2002; Iannetti et al., 2003).

Die taktile Stimulation beider Gesichtshälfte rief jeweils zwei Aktivierungen auf den kontralateralen Operculum hervor (Abb. 23 B, D). Die erste lag nahe der freien Oberfläche der parietalen Kortex am lateralen Ende der Grenze zwischen OP 1 und OP 4. Die nach Stimulation des linken Gesichtes beobachtete Aktivierung der rechten SII Region wies noch ein zweites Maximum auf, welches in OP 3 lokalisiert war. Die zweite Aktivierung auf dem jeweils kontralateralen Operculum lag weiter posterior (kaudal) und medial und somit vollständig in Area OP 1. Beide Bedingungen (linke und rechte Stimulation) riefen auch Aktivität auf dem ipsilateralen Operculum hervor. Hier war das Bild weniger einheitlich als auf der kontralateralen Hemisphäre. So

wurde nach Stimulation der linken Gesichtshälfte nur eine solitäre Aktivierung in der linken SII Region beobachtet. Diese lag, wie auch die (kontralaterale) Aktivierung nach rechtsseitiger Stimulation, an der lateralen Grenze zwischen OP 1 und OP 4 (Abb. 23 D). Eine taktile Stimulation der rechten Gesichtshälfte hingegen resultierte in fünf kleineren Aktivierungen auf dem ipsilateralen rechten Operculum (Abb. 23 B). Vier davon lagen in den oberflächlichen (lateralen) Anteilen von OP 1 und OP 4, die Fünfte lag weiter medial in OP 4 und ragte mit 24% ihres Volumens in OP 3 hinein.

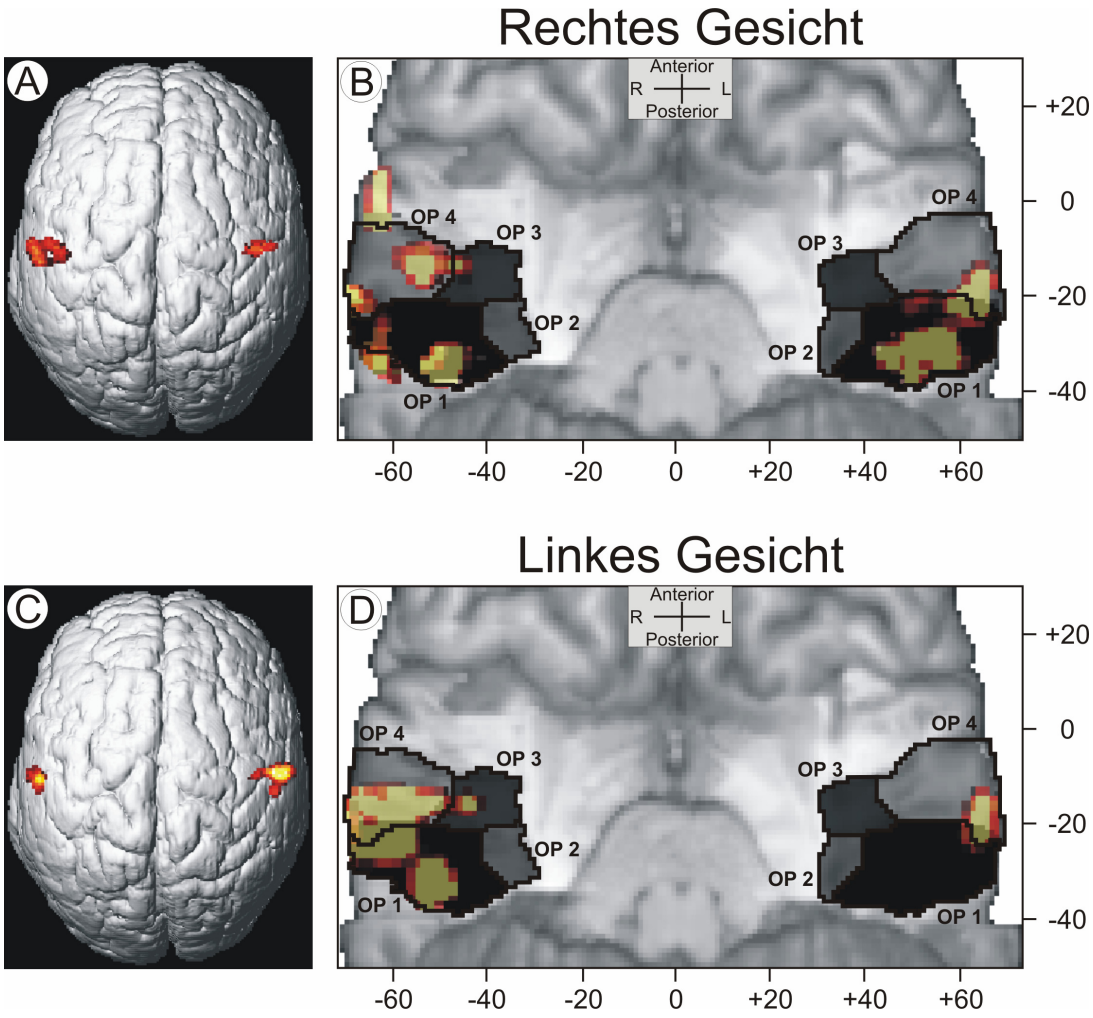

Abbildung 23: Gehirnaktivität durch taktile Stimulation des Gesichts
Dargestellt sind die signifikanten Aktivierungen (Aktivierungswahrscheinlichkeit > 99.99%) nach Stimulation der rechten (A, B) bzw. linken Gesichtshälfte (C, D).
***(A,C):** Lokalisation der signifikanten Aktivität im primären somatosensorischen Kortex (SI) auf dem Gyrus postcentralis. **(B,D):** Lokalisation der signifikanten Aktivität im sekundären somatosensorischen Kortex (SII) auf dem parietalen Operculum.*

Hand / Finger

Die Lokalisation der durch taktile Stimulation der Hand hervorgerufenen Aktivität auf dem *Gyrus postcentralis* (Abb. 24 A,C) zeigte eine gute Übereinstimmung mit der wiederholt demonstrierten Lage der Hand Region in SI (Bingel et al., 2003; Blankenburg et al., 2003; Young et al., 2004).

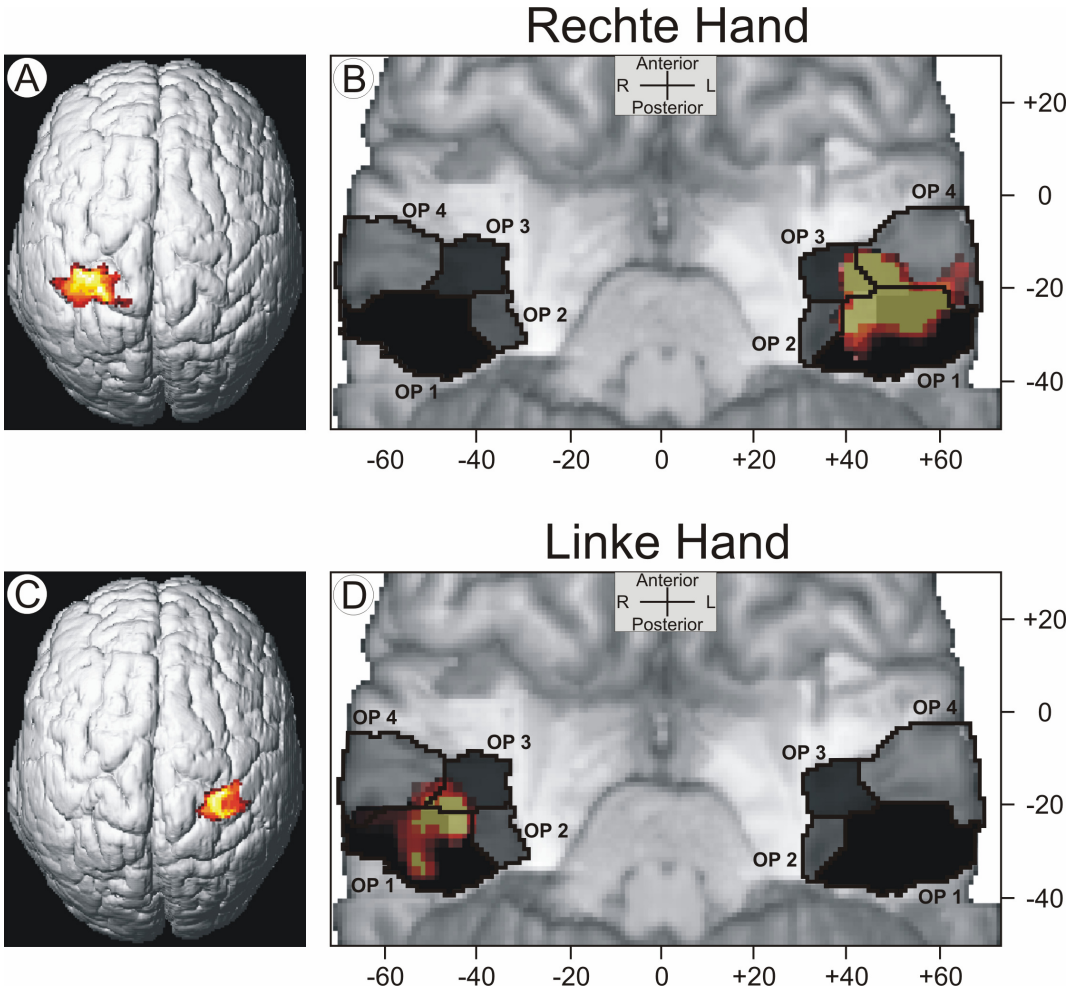

Abbildung 24: Gehirnaktivität durch taktile Stimulation der Hand
Dargestellt sind die signifikanten (Aktivierungswahrscheinlichkeit > 99.99%) Aktivierungen nach Stimulation der rechten (A,B) bzw. linken Hand (C,D)
***(A,C):** Lokalisation der signifikanten Aktivität im primären somatosensorischen Kortex (SI) auf dem Gyrus postcentralis. **(B,D):** Lokalisation der signifikanten Aktivität im sekundären somatosensorischen Kortex (SII) auf dem parietalen Operculum.*

Im Gegensatz zu den bilateralen Aktivierung nach Kopfstimulation wurden signifikante Aktivierungen nach Handstimulation nur auf dem jeweils kontralateralen parietalen Operculum beobachtet (Abb. 24 B, D). Diese Aktivierungen lagen ebenfalls an Grenze zwischen OP 1 und OP 4, befanden sich aber medial der durch Stimulation

des Gesichts hervorgerufenen Aktivierungen. Auf beiden Hemisphären erstreckte sich der aktivierte Bereich auch in Area OP 3 hinein (25% des aktivierten Volumens auf dem rechten Operculum, 20% auf dem linken Operculum). Bei dem verwendeten Schwellenwert von 99,99% Aktivierungswahrscheinlichkeit wurden keine Aktivierungen in den ipsilateralen SII Regionen gefunden (Abb. 24 B, D). Auf einem liberalen Schwellenwert (99% Wahrscheinlichkeit für Aktivierung) wurden sowohl nach links- als auch nach rechtsseitiger Stimulation auch auf dem ipsilateralen Operculum Aktivierungen beobachtet, welche sich an derselben Stelle wie die eben beschriebenen kontralateralen Aktivierungen befanden.

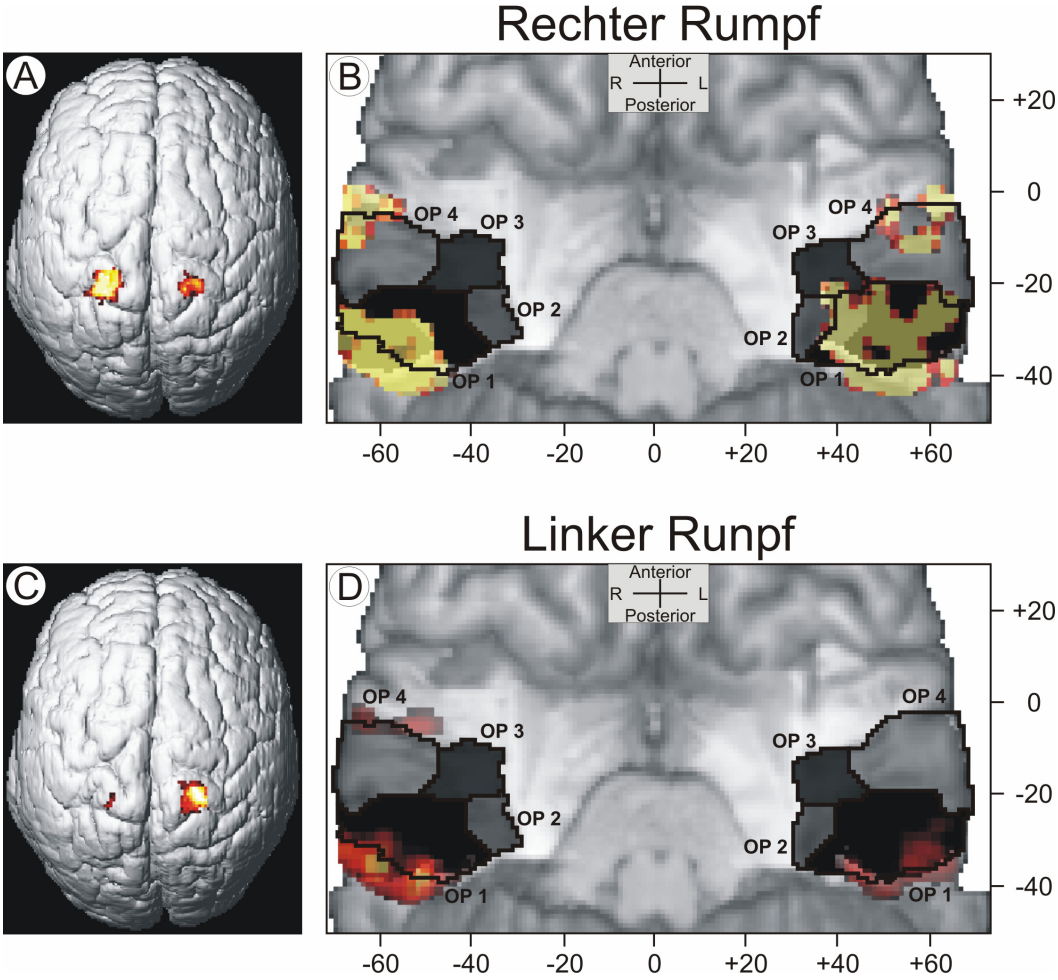

Abbildung 25: Gehirnaktivität durch taktile Stimulation des Rumpfes
Dargestellt sind die signifikanten (Aktivierungswahrscheinlichkeit > 99%) Aktivierungen nach Stimulation der rechten (A,B) bzw. linken Bauchwand (C,D). ***(A,C):*** *Lokalisation der signifikanten Aktivität im primären somatosensorischen Kortex (SI) auf dem Gyrus postcentralis.* ***(B,D):*** *Lokalisation der signifikanten Aktivität im sekundären somatosensorischen Kortex (SII) auf dem parietalen Operculum.*

Rumpf / Abdomen

In den wenigen Bildgebungsstudien zur Rumpfrepräsentation in SI, lag diese auf dem *Gyrus postcentralis* medial der Handrepräsentation (Fabri et al., 2005; Itomi et al., 2000). Auch in dem hier beschriebenen Experiment zeigte sich an dieser Stelle eine bilaterale Aktivität nach Stimulation der seitlichen Bauchwand (Abb. 25 A, C), was die Effizienz und Spezifität der eingesetzten Stimulationsmethode bestätigte.

Nach Stimulation beider Rumpfseiten wurden in der jeweils kontralateralen SII Region zwei klar voneinander getrennt Aktivierungen beobachtet (Abb. 25 B, D). Diese lagen im oberflächlichen Anteil des parietalen Operculums, vergleichbar mit denjenigen, welche durch Stimulation des Gesichtes hervorgerufen (Abb. 23 B, D). Statt aber wie jene an der Grenze zwischen OP 1 und OP 4 zu liegen, befanden sich die kontralateralen SII - Aktivierungen nach Rumpfstimulation fast maximal weit von dieser anatomischen Grenze entfernt im anterioren Anteil von OP 4 und im posterioren Anteil von OP 1 (Abb. 25 B,D). Ipsilateral zeigte sich nach Stimulation des rechten Rumpfes dasselbe Aktivierungsmuster. Nach linksseitiger Stimulation fehlte dagegen ipsilateral die vordere der beiden Aktivierungen, d.h. diejenige im anterioren Anteil von OP 4 (Abb. 25 D).

Bein

In früheren Bildgebungsexperimenten (Del Gratta et al., 2000; Ruben et al., 2001) waren die Beine weiter medial repräsentiert als alle anderen Körperteile. Dies war auch in dem hier vorgestellten Experiment der Fall, wo die Repräsentation der Schienbeine an der Mantelkante und im Interhemisphärenspalt lag (Abb. 26 A, C).
Die durch taktile Stimulation der Beine hervorgerufen SII - Aktivierungen waren insgesamt schwächer als diejenigen, welche nach Stimulation anderer Körperteile beobachtet wurden. Trotzdem waren sowohl nach links- als auch nach rechtsseitiger Stimulation zwei Aktivierungen auf dem kontralateralen parietalen Operculum zu finden (Abb. 26 B, D). Ähnlich wie die SII - Rumpfrepräsentationen lagen auch die Beinrepräsentationen deutlich von der OP 1 / OP 4 Grenze entfernt im anterioren Anteil von OP 4 und im posterioren Anteil von OP 1. Jedoch befanden sich die Aktivierungen nach Beinstimulation nicht auf dem oberflächlichen (lateralen) Anteil des parietalen Operculums, sondern weiter medial, d.h. tiefer in der Sylvischen Fissur. Auf der ipsilateralen Seite war sowohl nach links- als auch nach rechtsseitiger Stimulation vor allem die hintere der beiden Lokalisationen aktiv. Der Focus im anterioren Anteil von OP 4 war dagegen nach Stimulation des linken Beines nur sehr

schwach signifikant (Abb. 26 D) und fehlte nach Stimulation des rechten Beines (Abb. 26 A). Weiterhin rief die Stimulation beider Beine noch eine dritte, weiter medial gelegene Aktivierung auf dem kontralateralen parietalen Operculum hervor, welche an der Grenze zwischen den Arealen OP 2 und OP 3 lag.

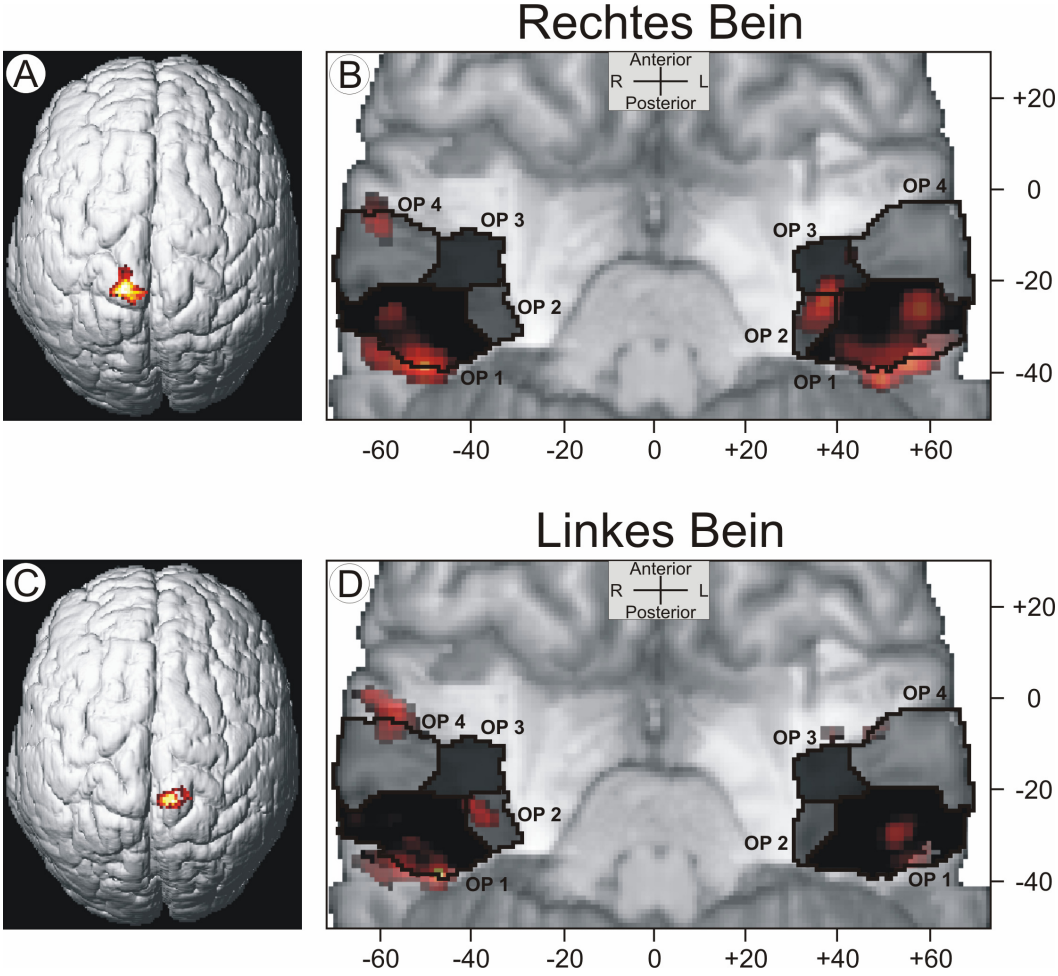

Abbildung 26: Gehirnaktivität durch taktile Stimulation des Beins
Dargestellt sind die (Aktivierungswahrscheinlichkeit > 99.99%) signifikanten Aktivierungen nach Stimulation der rechten (A, B) bzw. linken Schienbeins (C, D). ***(A,C):*** *Lokalisation der signifikanten Aktivität im primären somatosensorischen Kortex (SI) auf dem Gyrus postcentralis.* ***(B,D):*** *Lokalisation der signifikanten Aktivität im sekundären somatosensorischen Kortex (SII) auf dem parietalen Operculum.*

2.3.3 Die somatotope Organisation innerhalb von OP 1 - 4

Zuerst wurde untersucht, in welchem Ausmaß OP 1 - 4 auf taktile Stimulation reagierten. Hierzu wurden die mittlere Aktivierungswahrscheinlichkeiten dieser Areale nach Stimulation der einzelnen Körperteile (Kopf, Hand, Rumpf, Bein) mittels einer Zwei - Faktoren Varianzanalyse (two - way ANOVA) verglichen.

Hierbei zeigte sich ein signifikanter Haupteffekt für den Faktor „Körperteil“ ($F = 5.8$, $df = 3$, $p < 0.05$). Ein nachfolgender paarweiser Vergleich zeigte, dass die Effekte einer Stimulation am Bein signifikant niedriger waren als diejenigen nach Stimulation der anderen Körperteile ($p < 0.05$, korrigiert für multiple Vergleiche). Zwischen Gesicht-, Hand- und Rumpfstimulation zeigte sich dagegen kein signifikanter Unterschied.

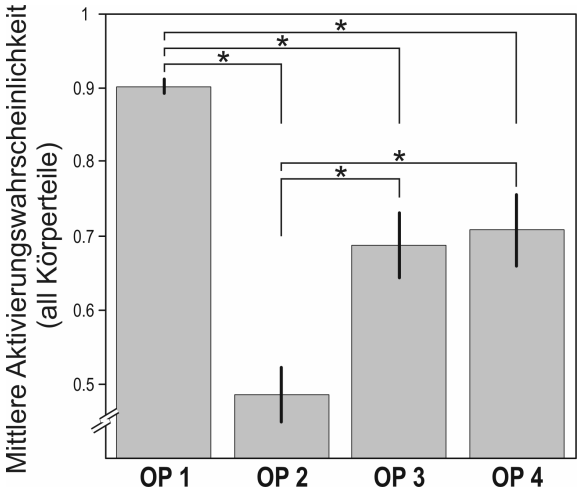

Abbildung 27: *Mittlere Aktivierungswahrscheinlichkeiten in OP 1 -4 nach taktiler Stimulation. (* p < 0.05)*

Auch der Haupteffekt für den Faktor “Area” war signifikant ($F = 11.1$, $df = 3$, $p < 0.05$). Der paarweisen Vergleich ergab, dass die Wahrscheinlichkeit durch taktiler Stimulation eine Aktivierung in OP 1 hervorzurufen, signifikant größer war, als die für jedes der anderen drei Areale ($p < 0.05$ korrigiert für multiple Vergleiche, Abb. 27). Gleichfalls war die Aktivierungswahrscheinlichkeit in OP 2 signifikant geringen als die jedes anderen Areals auf dem parietalen Operculum ($p < 0.05$ korrigiert für multiple Vergleiche, Abb. 27). Der Unterschied zwischen OP 3 und OP 4 wurde hingegen nicht signifikant.

Eine Überlagerung der links- und rechtsseitigen Aktivierungen (Abb. 28) erlaubte dann eine klare Definition der somatotopen Organisation innerhalb von OP 1 und OP 4, d.h. jener beiden Areale, welche die höchsten Aktivierungswahrscheinlichkeiten aufwiesen. Die beiden distalen Körperteile (Kopf und Hand) waren hierbei in der Mitte der SII - Region an der strukturellen Grenze zwischen OP 1 und OP 4 repräsentiert. Weiter proximal gelegene Körperteile (der Rumpf und auch die Beine, welches deshalb als proximales Körperteil betrachtet werden, da ihnen distal noch die Füße folgen), waren dagegen in jeder SII - Region zweifach repräsentiert. Diese Repräsentationen lagen deutlich von der OP 1 / OP 4 Grenze entfernt am posterioren Ende von OP 1 bzw. am anterioren Ende von OP 4. Sie lagen somit anterior und posterior der distalen Körperteile. Die sich ergebende Spiegelung der Körperrepräsentation entlang der OP 1 / OP 4 Grenze stellt das eine wichtige Prinzip der somatotopen Organisation in SII da. Das zweite Prinzip ist eine Anordnung

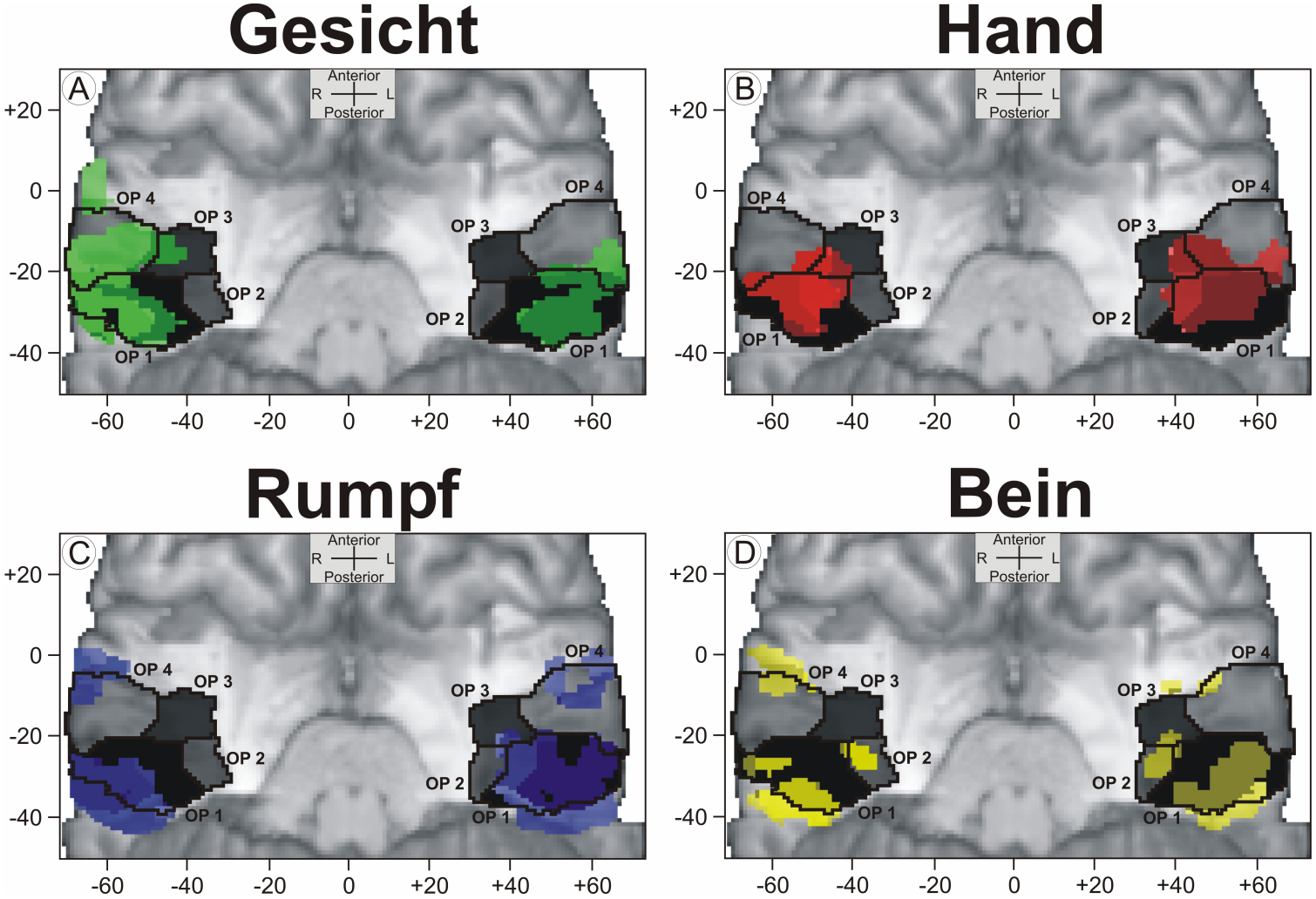

Abbildung 28 Überblick über die opercularen Aktivierungen nach taktiler Stimulation vierer Körperteile. *Die farblich markierte Fläche zeigt für jede Stimulationsstelle die Anteile des parietalen Operculums, in welchen die jeweilige Körperregion repräsentiert war. Hierbei sind die links- und rechtsseitigen Stimulationsbedingungen zusammengefasst dargestellt.*

sowohl distaler als auch proximaler Körperteile entlang einer von lateral nach medial verlaufenden Achse. Entlang dieser Achse sind rostrale Körperteile lateral, d.h. nahe der freien Oberfläche des parietalen Kortex repräsentiert. Kaudale Körperteile liegen hingegen weiter medial, tiefer in den Sylvischen Fissur (Abb. 28). Unter den proximalen Körperteilen ist also der Kopf weiter lateral repräsentiert als die Hand. Von den untersuchten distalen Körperstellen ist der Rumpf sowohl in der anterioren als auch in der posterioren Repräsentation weiter lateraler gelegen als das Bein.

Auch im medialen parietalen Operculums (in Area OP 3) gab es Hinweise auf eine weitere somatotope Karte. So wurde nach rechts- und linksseitiger Stimulation jeweils eine dritte Repräsentation des Beines auf dem kontralateralen parietalen Operculum beobachtet. Diese Aktivierungen lagen deutlich von denjenigen in OP 1 und OP 4 entfernt an der Grenze zwischen OP 2 und OP 3. Für die anderen untersuchten Körperteile wurde dagegen keine separate Repräsentation im tiefen Operculum gefunden. Es muss aber angemerkt werden, dass auch die Aktivierungen nach Gesichts- und Handstimulation nach OP 3 hineinreichten. Eine klare somatotope Differenzierung zeigte sich dabei jedoch nicht. Es muss also festgehalten werden, dass OP 3 nach taktiler Stimulation zwar eine ähnlich hohe Aktivierungswahrscheinlichkeit zeigt wie OP 1 oder OP 4, dass eine somatotope Gliederung innerhalb dieses Areals aber nicht sicher erkannt werden kann.

3.4 Experiment 4: Verarbeitung viszeraler Stimuli

3.4.1 Verhaltensdaten

Nach dem Experiment gaben alle Probanden an, dass die pneumatische Stimulation das Gefühl eines geblähten Bauches bzw. eines Stuhldrangs hervorgerufen habe. Die Empfindung nach viszeraler Stimulation war dabei schlechter lokalisierbar und wurde deshalb im Vergleich zur somatosensorischer Stimulation als diffuser beschrieben. Die mittlere Beurteilung der hervorgerufenen Schmerzintensität lag auf einer Skala von 0 (nicht schmerzhaft) bis 10 (schlimmster vorstellbarer Schmerz) bei 0.3 (± 0.17). Beide Stimuli wurden auf einer Skala von 0 (überhaupt nicht unangenehm) bis 10 (nicht mehr ertragbar) als gleich unangenehm beurteilt. Der mittlere Wert für rektale Stimulation lag auf dieser Skala bei 5.24 (± 2.36), derjenige für Analkanalstimulation bei 4.76 (± 2.23). In einem zweiseitigen T - Test war kein signifikanter Unterschied nachweisbar ($p > 0.05$). Dies demonstrierte, dass zwei potentielle Störfaktoren gut kontrolliert waren. Zum einen gab es keinen Unterschied in der emotionalen Wertigkeit zwischen den Stimuli welche mit unter-schiedlicher Aktivität in den für Emotionen zuständigen Gehirnregionen einhergehen könnte. Auch konnte ausgeschlossen werden, dass die beobachteten Aktivierungen auf einer Schmerzverarbeitung beruhen. Die in der funktionellen Bildgebung beobachteten Unterschiede können daher als zentrale Korrelate der unterschiedlichen Verarbeitung viszeraler und somatosensorischer Stimuli betrachtet werden.

3.4.2 Überblick über die aktivierten Gehirnregionen

Eine mechanische Stimulation des Analkanals resultierte in Aktivierungen auf dem linken parietalen Operculum, der linken vorderen Insel sowie dem ventrale Mittelhirn (Tabelle 5, rot in Abb. 29). Stimulation des distalen Rektums hingegen resultierte in fünf aktivierten Gehirnregionen (Tabelle 5, blau in Abb. 29): Das linke Operculum, die linke Insel sowie das ventrale Mittelhirn wurden ebenso aktiviert wie nach analer Stimulation. Zusätzlich wurden Aktivierungen im linken Thalamus und rechten Pallidum gefunden. Anale (somatosensorische) und rektale (viszerale) Stimulation aktivieren demnach sehr ähnliche Gehirnregionen, obwohl sich die Wahrnehmung beider Reize deutlich unterscheidet. Um die Unterschiede in der Verarbeitung beider Stimuli zu charakterisieren wird im Folgenden die funktionelle und anatomische

Differenzierung innerhalb der von beiden Stimuli aktivierten Regionen untersucht. Besonderes Gewicht erhält in dieser Betrachtung das parietale Operculum und die Frage, wie die beiden in dieser Region beobachteten Aktivierungen im Verhältnis zu den zytoarchitektonischen Karten der Areale OP 1 – OP 4 liegen.

	Gesamte Aktivierung		Aktivierungsmaximum	
	Makroanatomische Lage	***MPM Zuordnung***	***x, y, z***	***zytoarchitektonische Wahrscheinlichkeiten***
a) Stimulation des Analkanals				
1	***Parietales Operculum (L)***	OP 4: 97%	- 54 / - 12 / 18	OP 4: 70% [60 - 80%] OP 3: 20% [0 - 20%] OP 1: 20% [0 - 20%]
2	***Mittelhirn***	Keine	6 / - 22 / - 6	Keine
3	***Inselrinde (L)***	Keine	- 42 / 2 / - 6	Keine
b) Stimulation des distalen Rektums				
1	***Fronto - parietales Operculum (L)***	OP 4: 19% BA 44: 7%	- 62 / 4 / 10	BA 44: 30% [10 - 50%] OP 4: 20% [0 - 20%]
2	***Mittelhirn***	Keine	- 2 / - 12 / 4	Keine
3	***Thalamus (L)***	Keine	- 6 / - 28 / 6	Keine
4	***Pallidum (R)***	Keine	20 / 6 / 6	Keine
5	***Inselrinde (L)***	OP 3: 2%	- 44 / - 12 / 4	Keine

Tabelle 5: Lokalisationen erhöhter Gehirnaktivität. (a) *Aktivierungen nach mechanischer Stimulation des somatosensorischen Analkanals.* ***(b)*** *Aktivierungen nach Stimulation des viszeralen Rektums. Die Nummern der jeweiligen Abbildungen entsprechen denen in Abbildung 29. Alle Koordinatenangaben beziehen sich auf den anatomischen MNI Referenzraum (Eickhoff et al., 2005b; Evans et al., 1992)*

3.4.3 Aktivierungen in subkortikalen Regionen und der Inselrinde

Sowohl eine Stimulation des somatosensorischen Analkanals als auch die des viszeralen Rektums rief eine Aktivierung im ventralen Mittelhirn hervor. Wenn man diese Aktivierungen nebeneinander betrachtet (Abb. 30), fällt auf, dass sich die jeweils aktivierten Bereiche nicht überlappen was bereits als Hinweis auf eine funktionelle Trennung dienen kann. Allerdings muss angemerkt werden, dass die Größe und Überlagerung von Aktivierungen stark vom gewählten Signifikanzniveau abhängt. Um einen besseren Einblick in die funktionelle Differenzierung dieser Regionen zu erhalten, wurden die bedingten Aktivierungswahrscheinlichkeiten (Wahrscheinlichkeit für eine Aktivierung über Hintergrundrauschen gegeben die gemessenen Daten) beider Bedingungen innerhalb dieser Aktivierungen verglichen.

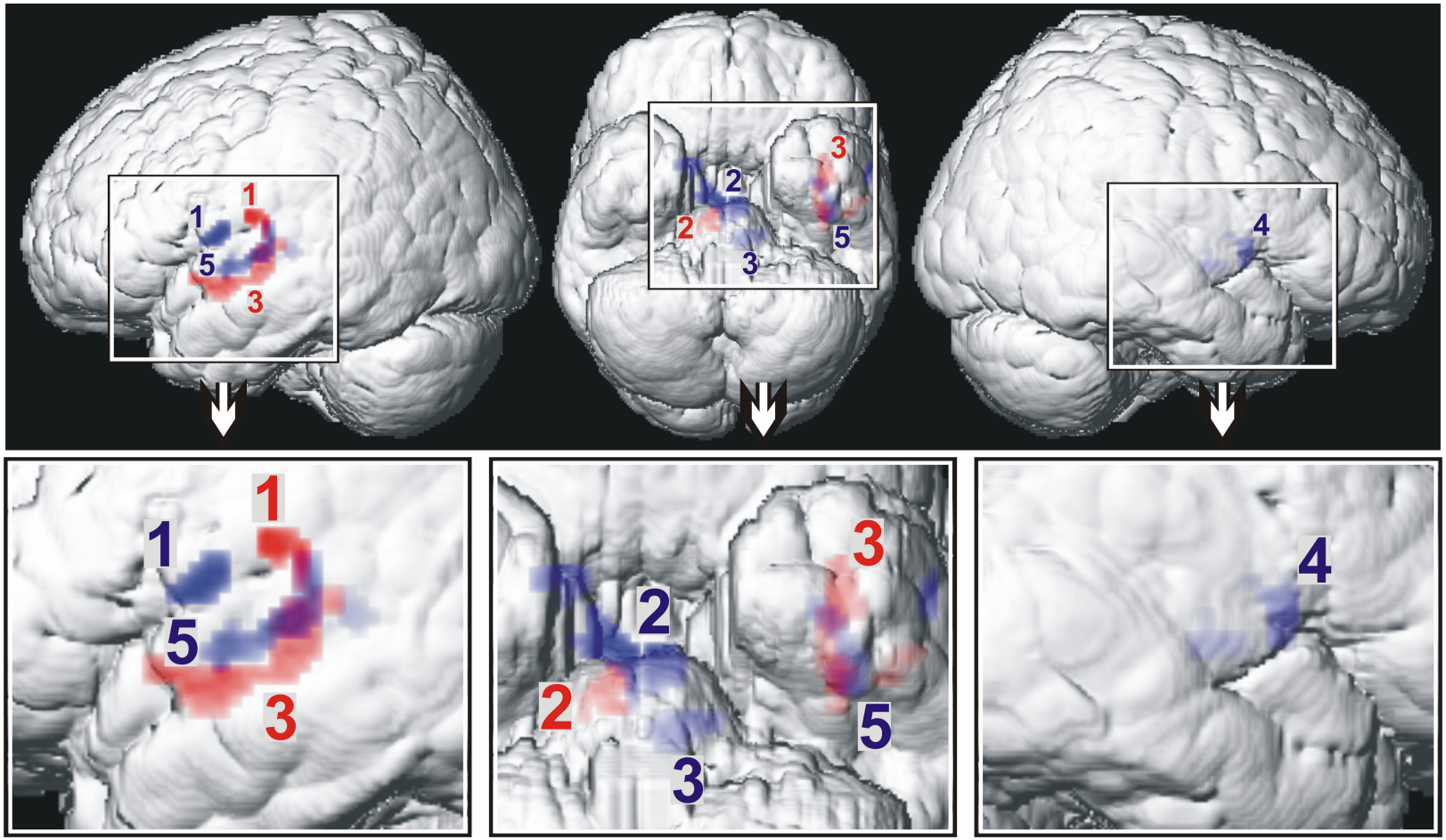

Abbildung 29: Übersicht über die aktivierten Gehirnbereiche
Obere Reihe: *Signifikante Aktivierungen nach analer (rot) und rektaler (blau) Stimulation gezeigt in Projektion auf eine Oberflächenansicht des Referenzgehirns. Die dargestellten Bereiche entsprechen dabei jenen Regionen, in denen mit 95 % Sicherheit von einem über das allgemeine Hintergrundrauschen hinausgehenden Effekt ausgegangen werden kann. Die Nummern der Aktivierungen beziehen sich auf Tabelle 5.*
Untere Reihe: *Nahansichten der in der oberen Reihe durch die schwarz/weißen Rahmen markierten Regionen.*

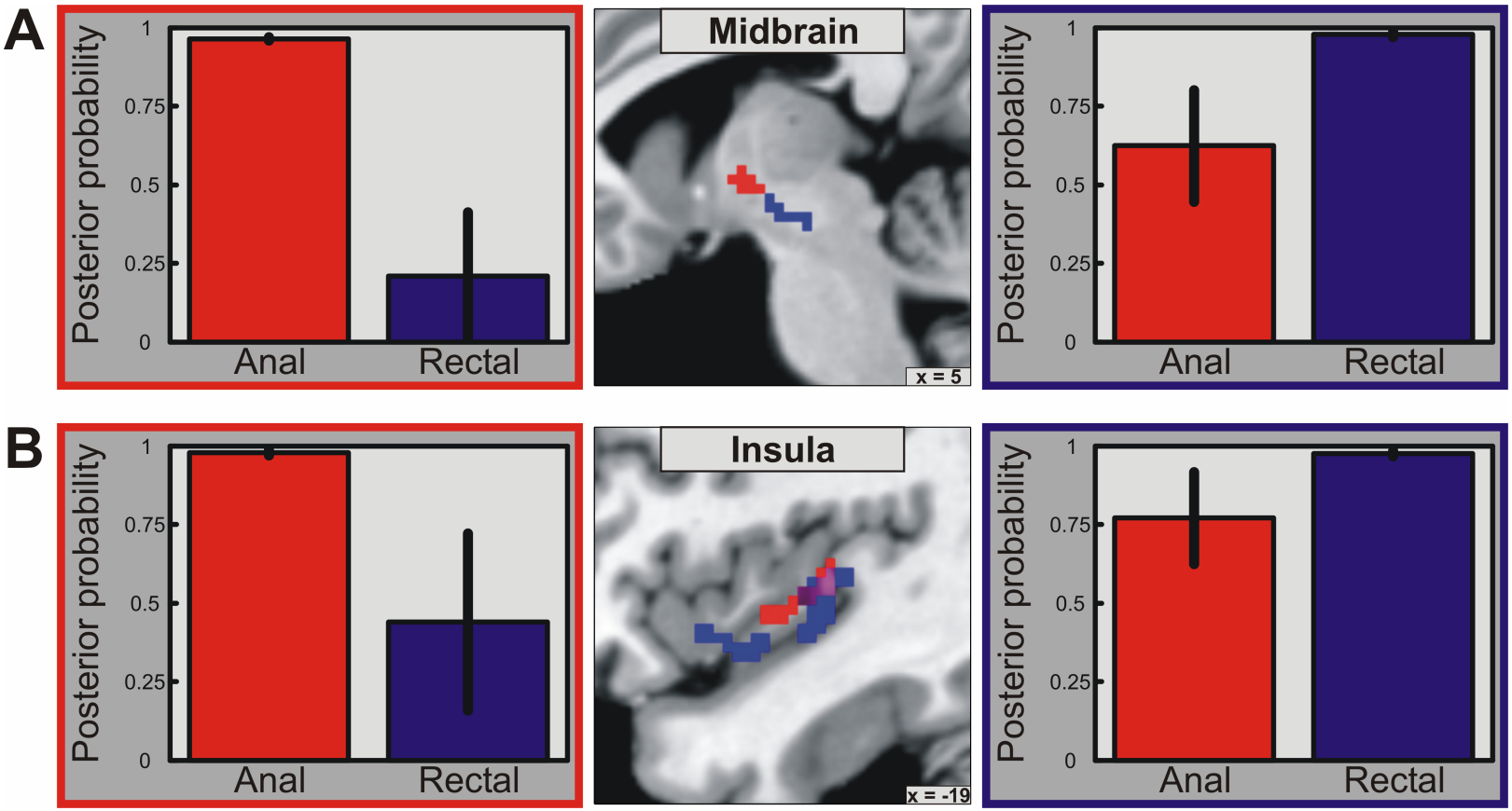

Abbildung 31: Differenzierung viszeraler und somatosensorischer Verarbeitung in Mittelhirn (A) und Insel (B)
Mittlere Spalte: *Saggitale Schnitte durch das MNI Referenzgehirn bei x = 5 (oberes Bild) und x = - 19 (unteres Bild). Die durch anale Stimulation hervorgerufenen Aktivierungen sind in rot, Aktivierungen welche durch rektale Stimulation verursacht werden in blau dargestellt.* ***Linke Spalte:*** *Mittlere Aktivierungswahrscheinlichkeiten (posterior probabilities) nach analer (rot) und rektaler (blau) Stimulation innerhalb der durch einen signifikanten Effekt nach analer Stimulation definierten Aktivierungen im Mittelhirn (oben) und der Inselrinde (unten)* ***Rechte Spalte:*** *Mittlere Aktivierungswahrscheinlichkeiten (posterior probabilities) nach analer (rot) und rektaler (blau) Stimulation innerhalb der durch einen signifikanten Effekt nach rektaler Stimulation definierten Aktivierungen im Mittelhirn (oben) und der Inselrinde (unten).*

	$p_{(R\|D)}$	$p_{(A\|D)}$	*Likelihood ratio*
Mittelhirn			
Aktivierung nach analer Stimulation	*21.0%*	96.4%	4.6
Aktivierung nach rektaler Stimulation	97.8 %	*62.4%*	1.6
Thalamus			
Aktivierung nach rektaler Stimulation	97.4%	*49.6%*	2.0
Pallidum			
Aktivierung nach rektaler Stimulation	97.3%	*25.6%*	3.8
Insula			
Aktivierung nach analer Stimulation	97.9	*43.9*	2.2
Aktivierung nach rektaler Stimulation	*77.0*	97.6	1.3
Fronto - parietales Operculum			
Aktivierung nach analer Stimulation	*27.9*	97.7	3.5
Aktivierung nach rektaler Stimulation	99.0	*39.1*	2.5

***Table 6: Funktionelle Spezifität der Aktivierungen**. Für jede Aktivierung sind die Aktivierungswahrscheinlichkeiten für beide Bedingungen gegeben ($p_{(R|D)}$: rektale, $p_{(A|D)}$: anale Stimulation). Die likelihood ratio, gibt an, wievielmal wahrscheinlicher eine Aktivierung in der bevorzugten Bedingung im Vergleich zur nicht bevorzugten war.*

Die Aktivierungswahrscheinlichkeit beider Bedingungen im den durch diese Bedingung definierten Aktivierungsclustern betrug natürlich nahezu 100% (Abb. 30). Die Aktivierungswahrscheinlichkeit der jeweils anderen Bedingung erlaubte dagegen wichtige Einblicke in die funktionelle Spezifität der Aktivierungen. So war die Wahrscheinlichkeit für eine Aktivierung nach analer Stimulation innerhalb des durch rektale Stimulation definierten Clusters 62% (Tabelle 6). Die Wahrscheinlichkeit für eine Aktivierung nach rektaler Stimulation innerhalb des durch anale Stimulation definierten Clusters war 21%. Die Wahrscheinlichkeitsverhältnisse, welche angeben, um wievielmal wahrscheinlicher eine Aktivierung in der bevorzugten Bedingung war, betrugen 1.6 für die durch rektale Stimulation hervorgerufene Aktivierung und 4.6 für die durch anale Stimulation hervorgerufene Aktivierung.

Im Gegensatz zu den Mittelhirnaktivierungen waren die Aktivierungen der Inselrinde deutlich schlechter voneinander abgesetzt (Abb. 30) bzw. überlappten mit 22% bzw. 14% ihrer Volumen. Die Analyse der Aktivierungswahrscheinlichkeiten nach analer bzw. rektaler Stimulation innerhalb des durch die andere Bedingung definierten Clusters stützte die Hypothese einer deutlich schwächeren funktionellen Spezifität der Inselrinde (Tabelle 6). Die Wahrscheinlichkeit für eine Aktivierung nach analer Stimulation im signifikant auf rektale Stimulation reagierenden Bereich betrug 77% (LR: 1.3). Die Aktivierungswahrscheinlichkeit nach analer Stimulation im signifikant auf rektale Stimulation reagierenden Bereich war 44% (LR: 2.2). Diese weißt auf eine deutlich schwächere funktionelle Spezifität der Inselrinde hin (Tabelle 6).

3.4.4 Aktivierungen des (fronto -) parietalen Operculums

Beide experimentellen Bedingungen riefen starke Aktivierungen des (fronto-) parietalen Operculum hervor. Im Gegensatz zu den Aktivierungen im Mittelhirn oder auf der Inselrinde lagen diese räumlich deutlich voneinander getrennt (Abb. 31). Dieser Abstand (1.5 cm) deutete bereits auf eine deutlichere Trennung der beiden untersuchten Modalitäten auf dem (fronto-) parietalen Operculum hin.

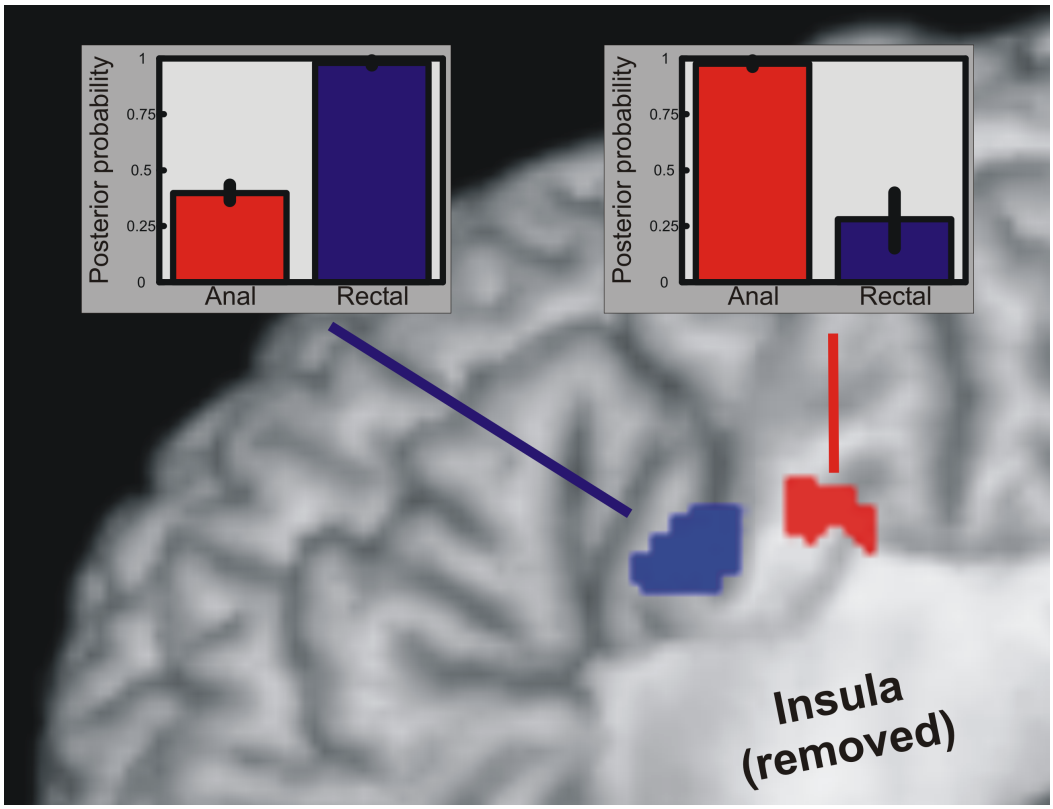

Abbildung 31: Differenzierung viszeraler und somatosensorischer Afferenzen auf dem parietalen Operculum
Die signifikanten Aktivierungen nach analer (rot) und rektaler (blau) Stimulation sind auf einer Oberflächenansicht des MNI Referenzgehirns dargestellt. Um einen besseren Überblick auf das parietale Operculum zu gewinnen wurden hierbei die Temporallappen entfernt. Die Diagramme zeigen die mittleren Aktivierungswahrscheinlichkeiten (posterior probabilities) nach analer (rot) und rektaler (blau) Stimulation innerhalb der beiden signifikanten Aktivierungscluster.

Bestätigt wurde diese stärkere Trennung durch die Untersuchung der funktionellen Spezifität beider Aktivierungen. Es zeigte sich, dass beide opercularen Cluster wesentlich spezifischer auf nur eine Stimulationsart reagierten als Aktivierungen, welche in anderen Regionen beobachtet wurden. So betrug für jene Voxel, welche signifikant durch rektale Stimulation aktiviert wurden, die mittlere Aktivierungswahr-

scheinlichkeit nach Stimulation des Analkanals 39% (Wahrscheinlichkeitsverhältnis 2.5). Eine Aktivierung nach rektaler Stimulation war also zweieinhalb Mal so wahrscheinlich wie eine nach analer Stimulation. Die Wahrscheinlichkeit, dass die signifikant auf anale Stimulation reagierenden Voxel auch auf rektale Stimulation reagierten war nur 28%. Das Wahrscheinlichkeitsverhältnis betrug 3.5, was bedeutet, dass eine Stimulation des somatosensorischen Analkanals dreieinhalb Mal wahrscheinlicher mit einer signifikanten Aktivierung dieser Lokalisation einherging als eine des viszeralen Rektums.

Auf dem parietalen Operculum findet also die Verarbeitung somatosensorischer und viszeraler Informationen räumlich und funktionell deutlicher voneinander getrennt statt als in jeder anderen Hirnregion. Hieran schließt sich die Frage an, ob beide Prozesse auch in verschiedenen zytoarchitektonischen Arealen lokalisiert sind, welche durch einen Vergleich mit den Wahrscheinlichkeitskarten der Areale OP 1 – 4 beantwortet wurde. Es zeigte sich, dass 97% des durch Stimulation des somatosensorischen Analkanals aktivierten Bereiches Area OP 4 zugeordnet werden konnten. An der Position des lokalen Maximums war die Wahrscheinlichkeit für OP 4 70%. Area OP 3 wurde dagegen nur mit einer Wahrscheinlichkeit von 20% gefunden. Die durch anale Stimulation hervorgerufene Aktivierung kann daher mit sehr hoher Sicherheit OP 4 zugeordnet werden. Von der weiter anterior gelegenen viszeralen Aktivierung konnten nur 19% der Voxel OP 4, und weitere 5% BA 44 (Amunts et al., 1999) zugeordnet werden. Hieraus folgt, dass sich der weitaus größte Anteil des durch rektale Stimulation aktivierten Bereiches im noch nicht zytoarchitektonisch untersuchten Gebiet zwischen OP 4 und BA 44, befindet. An der Position des lokalen Aktivierungsmaximums war die Wahrscheinlichkeit für BA 44 30%, während die Wahrscheinlichkeit für OP 4 20% betrug. Es kann folglich mit großer Sicherheit angenommen werden, dass das anatomische Substrat dieser viszeralen Aktivierung nicht OP 4, sonder das zytoarchitektonisch noch nicht kartierte frontale Operculum ist.

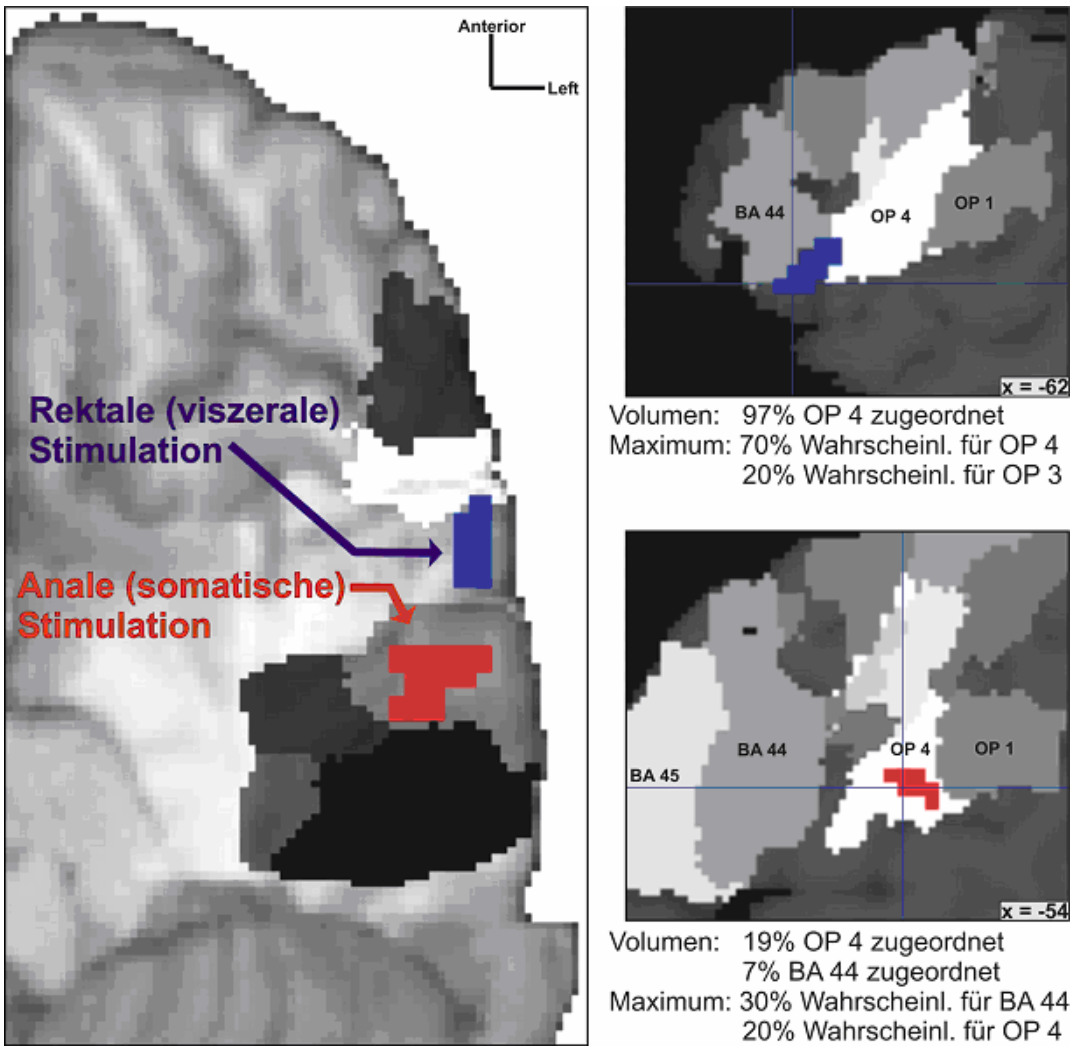

Abbildung 32: Vergleich der Aktivierungen mit der Zytoarchitektonik.
Links: *Überlagerung der Aktivierungen auf die Maximalwahrscheinlichkeitskarte der Areale OP 1 – 4, BA 44 (weiß) und 45 (schwarz). Die Verarbeitung somatosensorischer Afferenzen findet in OP 4 statt, die viszeraler Afferenzen dagegen auf dem frontalen Operculum zwischen OP 4 und BA 44.* ***Rechts:*** *Saggitale Schnitte durch die Lokalisationen der Aktivierungsmaxima nach analer (oben) und rektaler (unten) Stimulation. Zytoarchitektonische Areale sind durch unterschiedliche Grauwerte gekennzeichnet.*

3.5 Experiment 5: Verarbeitung vestibulärer Reize

3.5.1 Verhaltensdaten

Alle Probanden gaben nach dem Experiment an, dass sie das Gefühl hatten in Bedingung LR (in der die Anode links und die Kathode rechts lag) nach links, und in Bedingung RL (Anode rechts und die Kathode links) nach rechts zu kippen. Eine Auswertung der während es Experiment aufgezeichneten Augenbewegungen zeigte, dass bei allen Probanden durch die elektrische Stimulation ein Abweichung der Augen zur Anodenseite sowie ein leichter Nystagmus hervorgerufen wurde.

3.5.2 Aktivierungen bei rechtsseitiger Stimulation

Nach einer Aktivierung des rechten und Inaktivierung des linken N. vestibularis durch eine galvanische Stimulation mit linksseitigen Anode und rechtsseitiger Kathode (Bedingung LR) zeigte sich in der in der Auswertung der zugehörigen fMRT Daten drei signifikante Aktivierungen auf der rechten Gehirnhälfte (Abb. 33, Tabelle 7).

	Gesamte Aktivierung		**Aktivierungsmaximum**		
	Makroanatomische Lage	***MPM Zuordnung***	***x, y, z***	***T - Wert***	***zytoarchitektonische Wahrscheinlichkeiten***
1	***Hinteres parietales Operculum (R)***	*OP 2: 79.5%*	*38 / - 26 / 20*	*10.14*	*OP 2: 70% [40 - 80%]* *OP 1: 20% [10 - 40%]*
2	***Gyrus subcentralis (R)***	*OP 4: 19%*	*60 / - 6 / 8*	*9.19*	*OP 4: 10% [10 - 40%]*
3	***Inselrinde (R)***	Keine	*- 36 / - 4 / - 20*	*8.67*	Keine

Table 7: Gehirnaktivität nach galvanische Stimulation mit linksseitiger Anode (Bedingung LR). *Dies entspricht einer Aktivierung des rechten und Inaktivierung des linken N. vestibularis. Die Nummern der jeweiligen Abbildungen entsprechen denen in Abbildung 33. Alle Koordinatenangaben beziehen sich auf den anatomischen MNI Referenzraum (Eickhoff et al., 2005b; Evans et al., 1992)*

Die Aktivierung auf dem *Gyrus subcentralis* lag anterior und medial zu OP 4, auf dem frontalen Operculum, nur 19% des aktivierten Volumens konnten in der Maximalwahrscheinlichkeitskarte (Maximum Probability Map, MPM) Areal OP 4 zugewiesen werden. An der Stelle des lokalen Aktivierungsmaximums lag die Wahrscheinlichkeit für OP 4 bei 10%. Ein Ursprung in OP 4 ist daher sehr unwahrscheinlich.

Die insuläre Aktivierung befand sich anterior zu OP 3 (6.3% des Volumens konnten diesem Areal zugeordnet werden). Die Wahrscheinlichkeit für OP 3 an der Lokalisation des lokalen Maximums betrug 20%.

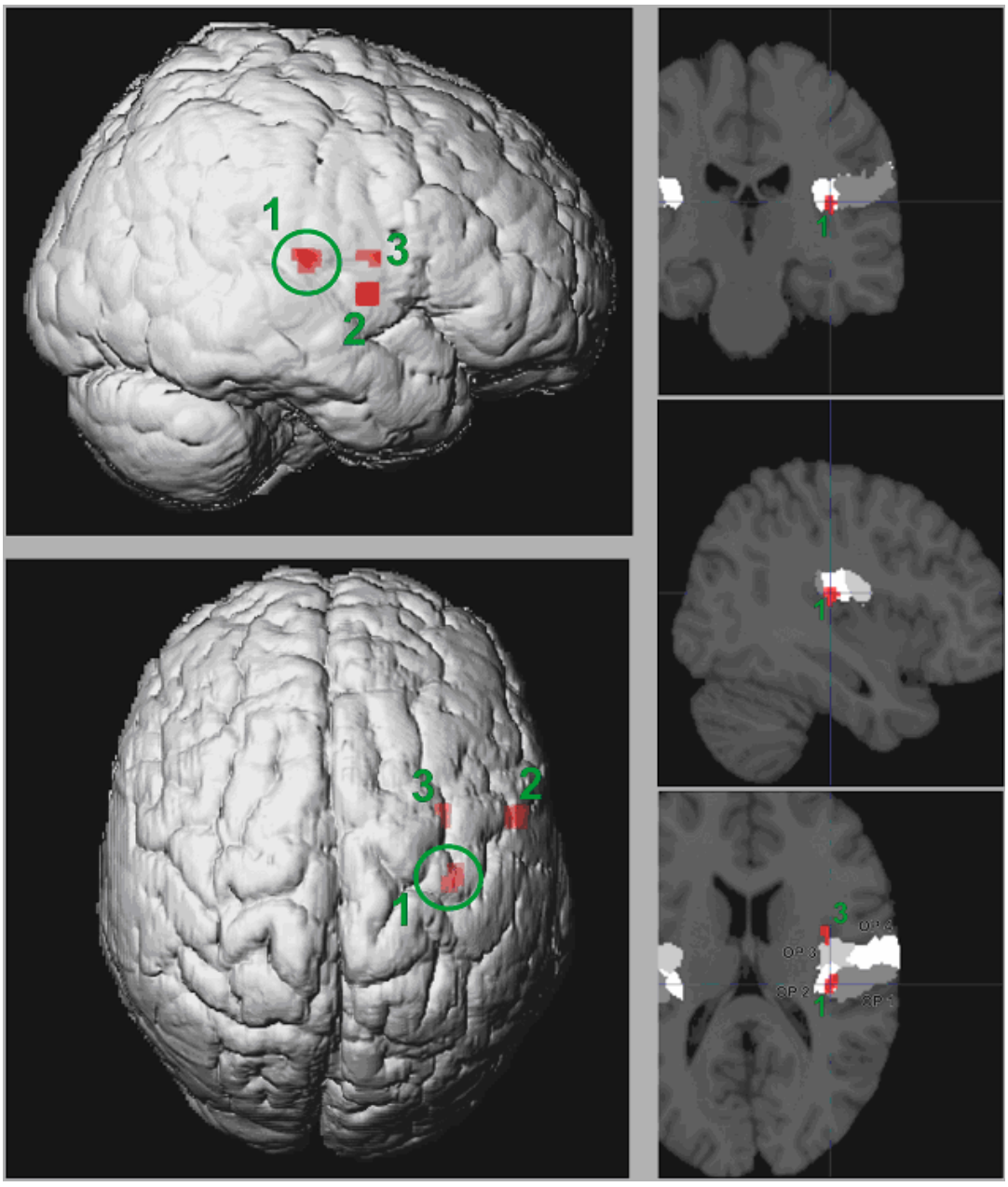

Abbildung 33: Aktivierungen bei rechtsseitiger vestibulärer Stimulation
Links: *Gehirnaktivität nach Stimulation des rechten und Inaktivierung des linken N. vestibularis (Bedingung LR). Signifikante Regionen (p < 0.00005) sind hierbei auf der Oberfläche des Referenzgehirns dargestellt. Die Zahlen verweisen auf Tabelle 7.* ***Rechts:*** *Orthogonale Schnitte durch das Aktivierungsmaximums auf dem rechten parietalen Operculum (x= 38, y= - 26, z= 20, Aktivierung 1). Die Ausdehnung von OP 1 - 4 ist in Graustufen markiert, im Hintergrund das MNI Referenzgehirn.*

Die Aktivierung auf dem hinteren parietalen Operculum war in Hinblick auf die Fragestellung dieser Arbeit von größter Bedeutung. Durch Vergleich mit der MPM zeigte sich, dass fast der ganze aktivierte Bereich (79.5% des signifikanten Volumens) Area OP 2 zugeordnet werden konnte (Fig. 33). Das lokale Maximum der Aktivierung (x=+38, y= - 26, z=+20) konnte ebenfalls mit sehr hoher Wahrscheinlichkeit OP 2 zugewiesen werden (Wahrscheinlichkeit 70%). Im Gegensatz dazu war die Wahrscheinlichkeit für OP 1 an dieser Stelle nur 20%.

3.5.3 Aktivierungen bei linksseitiger Stimulation

Aktivierung des linken und Inaktivierung des rechten N. vestibularis durch galvanische Stimulation mit rechtsseitigen Anode mit linksseitigen Kathode (Bedingung RL) löste signifikante Aktivierungen in folgenden vier Gehirnregionen aus: Linke vordere Inselrinde, linker unterer Scheitellappen (Parietallappen) sowie rechtes und linkes parietales Operculum (Abb. 34, Tabelle 8).

	Gesamte Aktivierung		**Aktivierungsmaximum**		
	Makroanatomische Lage	***MPM Zuordnung***	***x, y, z***	***T - Wert***	***zytoarchitektonische Wahrscheinlichkeiten***
1	***Parietales Operculum (L)***	*OP 1: 43.0% OP 3: 14.0% OP 2: 9.3% OP 4: 7.0%*	*- 46 / - 20 / 16*	*10.04*	*OP 1: 30% [30 - 40%] OP 4: 20% [20 - 40%] OP 3: 20% [10 - 40%]*
			- 38 / - 22 / 20	*7.16*	*OP 2: 40% [30 - 60%]*
2	***Hinteres parietales Operculum (R)***	*OP 2: 75% OP 1: 6.3%*	*40 / - 26 / 22*	*7.63*	*OP 2: 80% [60 - 80%]*
3	***Inselrinde (L)***	Keine	*- 42 / - 6 / - 6*	*8.67*	Keine
4	***Unterer Parietallappen (L)***	*OP 1: 69.2%*	*- 48 / - 36 / 26*	*7.93*	*OP 1: 30% [30 - 40%]*

Table 8: Gehirnaktivität nach galvanische Stimulation mit rechtsseitiger Anode (Bedingung RL). *Dies entspricht einer Aktivierung des linken und Inaktivierung des rechten N. vestibularis. Die Nummern der jeweiligen Abbildungen entsprechen denen in Abbildung 34. Alle Koordinatenangaben beziehen sich auf den anatomischen MNI Referenzraum (Eickhoff et al., 2005b; Evans et al., 1992)*

Die Aktivierung der Inselrinde befand sich in ihrem inferioren Teil, nahe des Temporallappens (Maximum bei x= - 42, y= - 6, z= - 6). Für diesen Bereich der Großhirnrinde lagen noch keine Wahrscheinlichkeitskarten vor.

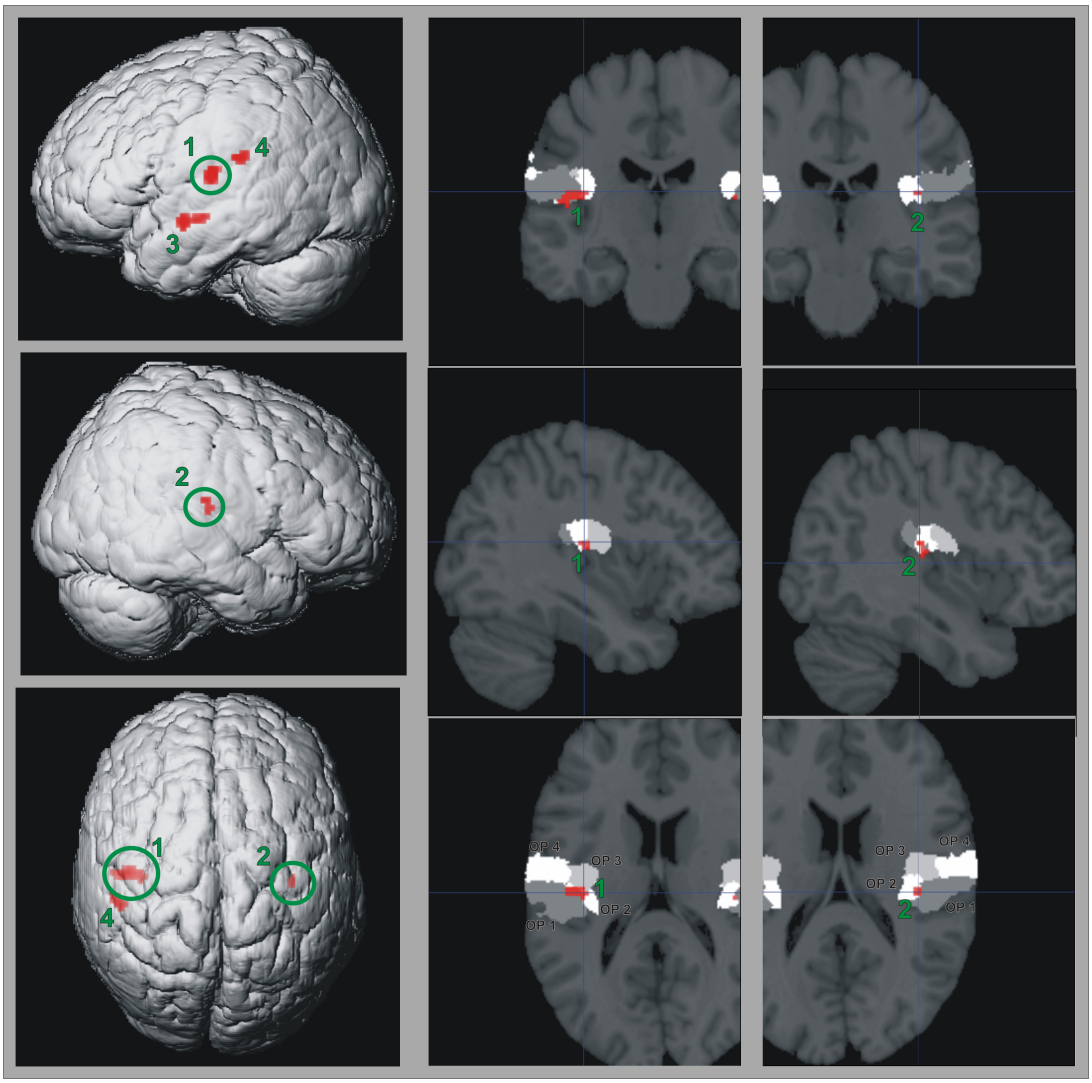

Abbildung 34): Aktivierungen bei linksseitiger vestibulärer Stimulation
Links: *Gehirnaktivität nach Stimulation des linken und Inaktivierung des rechten N. vestibularis (Bedingung RL). Statistische signifikante Regionen (p < 0.00005) sind hierbei auf der Oberfläche des Referenzgehirns dargestellt. Die Zahlen an den Aktivierungen verweisen auf Tabelle 8.* ***Mitte:*** *Orthogonale Schnittebenen durch die Lokalisation des Aktivierungsmaximums auf linken dem parietalen Operculum (*x= - 38, y= - 22, z= 20*, Aktivierung 1). Die Ausdehnung von OP 1 - 4 ist in Graustufen markiert. Im Hintergrund das MNI Referenzgehirn.* **Rechts:** *Orthogonale Schnittebenen durch das Aktivierungsmaximum auf dem rechten parietalen Operculum (*x= 40, y= - 26, z= 22*, Aktivierung 2).*

Ein großer Teil der Aktivierung auf dem unteren Parietallappen wurde Area OP 1 zugeordnet (69%). Da aber der angrenzende parietale Kortex noch nicht architektonisch untersucht war, und die Wahrscheinlichkeit für OP 1 an der Stelle des Aktivierungsmaximums (x= - 48, y= - 36, z=+26) nur 30% betrug, muss eine eindeutige Zuordnung allerdings offen bleiben, bis auch Karten des Parietallappens

verfügbar sind. Zum gegenwärtigen Zeitpunkt kann nur die Schlussfolgerung gezogen werden, dass diese Aktivierung entweder an der Grenze zwischen OP 1 und dem Parietalkortex liegt, oder im Parietallappen entspringt und durch die räumliche Unschärfe des fMRT in OP 1 hineinragt (Eickhoff et al., 2006e).

Die ausgedehnte Aktivierung auf dem linken parietalen Operculum reichte in alle vier zytoarchitektonisch definierten Areale hinein. 43% des Volumens wurden OP 1 zugeordnet, 14% OP 3, 9.3% OP 2 und 7.0% OP 4. Innerhalb dieser Region wurden zwei Aktivierungsmaxima beobachtet. Das erste (x= - 46, y= - 20, z=+16) lag in der Nähe der Grenze zwischen OP 1 (30% Wahrscheinlichkeit), OP 4 und OP 3 (jeweils 20% Wahrscheinlichkeit). Die Position des zweiten Aktivierungsmaximums (x= - 38, y= - 22, z=+20) konnte jedoch recht eindeutig Area OP 2 zugeordnet werden. Die Wahrscheinlichkeit für OP 2 betrug an jener Stelle 40% (30 - 60% in den umliegenden Voxeln). Die Wahrscheinlichkeiten für alle anderen Areale waren dagegen 10%.

Die Aktivierung auf dem rechten parietalen Operculum lag überwiegend (75.0% des Volumens) in Area OP 2. Das lokale Aktivierungsmaximum (x=+40, y= - 26, z=+22) konnte ebenfalls mit der sehr hohen Wahrscheinlichkeit von 80% zu OP 2 zugesprochen werden. Ein Ursprung dieser Aktivierung in Area OP 2 kann deshalb als sehr sicher angesehen werden.

3.5.4 Vereinigung der Ergebnisse links- und rechtsseitiger Stimulation

Eine Zusammenschau der beiden Einzelergebnisse (Abb. 35) demonstriert, dass nur das rechte parietale Operculum auf alle Reize aus dem Gleichgewichtsorgan, unabhängig von der stimulierten Seite, reagierte. Diese Hypothese wurde durch die „Conjunction - Analysis“ (Eickhoff et al., 2006e) bestätigt, welche zeigte, dass nur eine Gruppe von Voxeln auf dem rechten hinteren parietalen Operculum sowohl bei links- als auch bei rechtsseitiger Stimulation signifikant aktiviert wurden und darüber hinaus auch einen signifikanten Haupteffekt für vestibuläre Stimulation aufwiesen. Dies deutete auf eine sehr zentrale Rolle dieser Region in der kortikalen Verarbeitung von Gleichgewichtsinformationen hin. Im Vergleich dieser Aktivierung mit den zytoarchitektonischen Karten des parietalen Operculums zeigte sich, dass der Großteil (66.7%) dieser Voxel OP 2 zugeordnet werden konnten. Nur 8.3% der Aktivierung lagen dagegen an solchen Stellen, an deren OP 1 das wahrscheinlichste zytoarchitektonische Areal war.

Das lokale Maximum für den Haupteffekt der vestibulärer Stimulation, d.h. jene Stelle des Gehirns, welche unabhängig von der Seite der Stimulation am stärksten auf Reize aus den Gleichgewichtsorganen reagierte, lag bei x= +38, y= -26, z= +22. An dieser Stelle wurde OP 2 mit einer Wahrscheinlichkeit von 80% gefunden, die Wahrscheinlichkeit für OP 1 lag dagegen bei nur 20%.

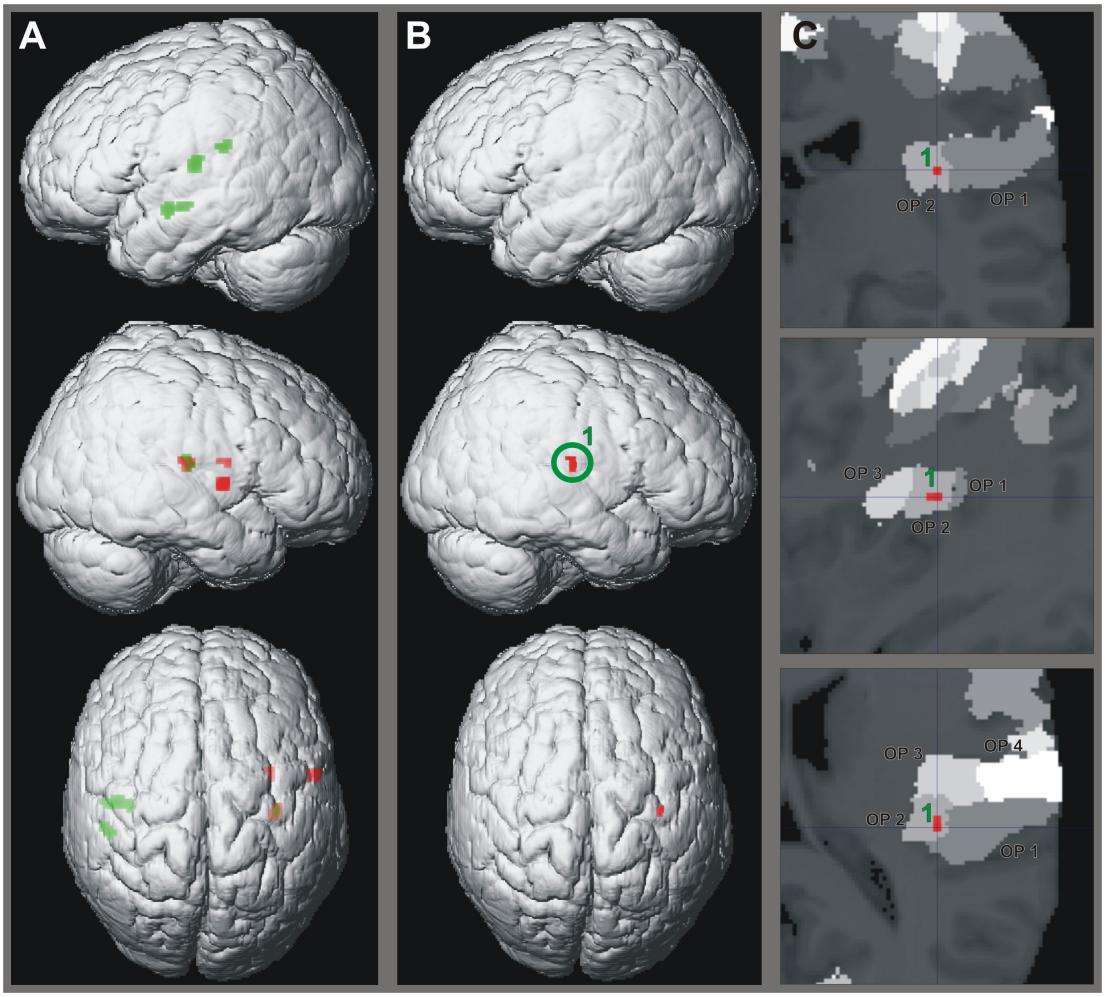

Abbildung 35: Vereinigung der Ergebnisse links- und rechtsseitiger Stimulation ***A)*** *Zusammenschau der signifikanten Aktivierungen für links- (grün) und rechtsseitige vestibuläre Stimulation (rot). Eine Überlappung der Aktivierungsmuster findet sich auf dem rechten parietalen Operculum.* ***B)*** *Die „Conjunction-Analysis" zeigt jene Regionen, welche sowohl für beide individuellen Auswertungen (LR und RL) als auch für den Haupteffekt der Stimulation einen signifikanten Effekt aufwiesen.* ***C)*** *Orthogonale Schnittebenen durch die Lokalisation des Maximums der „Conjunction - Analysis" auf dem rechten parietalen Operculum (x= - 38, y= - 22, z= 20).*

4. Diskussion

4.1. Einordnung der Ergebnisse in die bisherige Literatur

4.1.1 Vergleich mit klassischen architektonischen Hirnkarten

Die bis heute einflussreichste Hirnkarte wurde 1909 von Korbinian Brodmann (1909) verfasst. Da Brodmann weder zytoarchitektonische Beschreibungen noch Photographien seiner Areale publizierte, muss sich ein Vergleich seiner Ergebnisse mit der vorliegenden Arbeit aber auf eine topographische Betrachtung beschränken. Leider ist jedoch das parietale Operculum in Brodmann's Karte nicht dargestellt (Abb. 36). Unter der Annahme, dass sich die am Eingang der Sylvischen Fissur beschriebenen Areale über das gesamte Operculum fortsetzen, wie Brodmann es auch in seinem Buch angibt (Brodmann, 1909), entsprechen die Areale OP 4 und OP 3 Brodmann's Area (BA) 43, welche sich auf dem *Gyrus subcentralis* und dem angrenzenden Operculum findet. Ein deutlicher Unterschied zwischen BA 43 und OP 4 zeigt sich allerdings in der rostralen Ausdehnung. Während OP 4 nur bis zum lateralen Endes des *Sulcus centralis* reicht und auf dem frontalen Operculum von einem anderen zytoarchitektonischen Areal abgelöst wird, findet sich BA 43 auf prä- und postzentralen Anteilen des *Gyrus subcentralis*. Kaudal grenzt BA 43 am *Gyrus subcentralis posterior* an BA 40. Diese Ausdehnung stimmt gut mit der kaudalen Grenze von OP 4 überein. Das kaudal von OP 4 liegende Areal OP 1 entsprecht folglich einem Teil von Brodmann's Area BA 40. Die Diskrepanzen in der räumlichen Ausdehnung zwischen OP 1 und BA 40 sind allerdings deutlich. Während OP 1 auf einem umschriebenen Gebiet des parietalen Operculum zu finden ist, erstreckt sich BA 40 von der Inselrinde bis in den *Sulcus intraparietalis* (Brodmann, 1909). Neben OP 1 (und wohl auch OP 2) müssen demzufolge noch eine Vielzahl weiterer Areale in Brodmann's Definition von BA 40 enthalten sein.

Im Gegensatz zu Brodmann beschrieben Sarkissov et al. (1949) sowie von Economo und Koskinas (1925) bereits in der ersten Hälfte des letzten Jahrhunderts zytoarchitektonische Unterschiede zwischen dem unteren Parietallappens und dem parietalen Operculum beschrieben (Abb. 36). Die Lage dieser Grenzen deckt sich dabei gut mit dem Übergang zwischen OP 1 und dem unteren parietalen Kortex. Zytoarchitektonische Unterschiede auf dem parietalen Operculum, welche der Untergliederung zwischen OP 1 - 3 entsprechen, wurden jedoch nicht beschrieben.

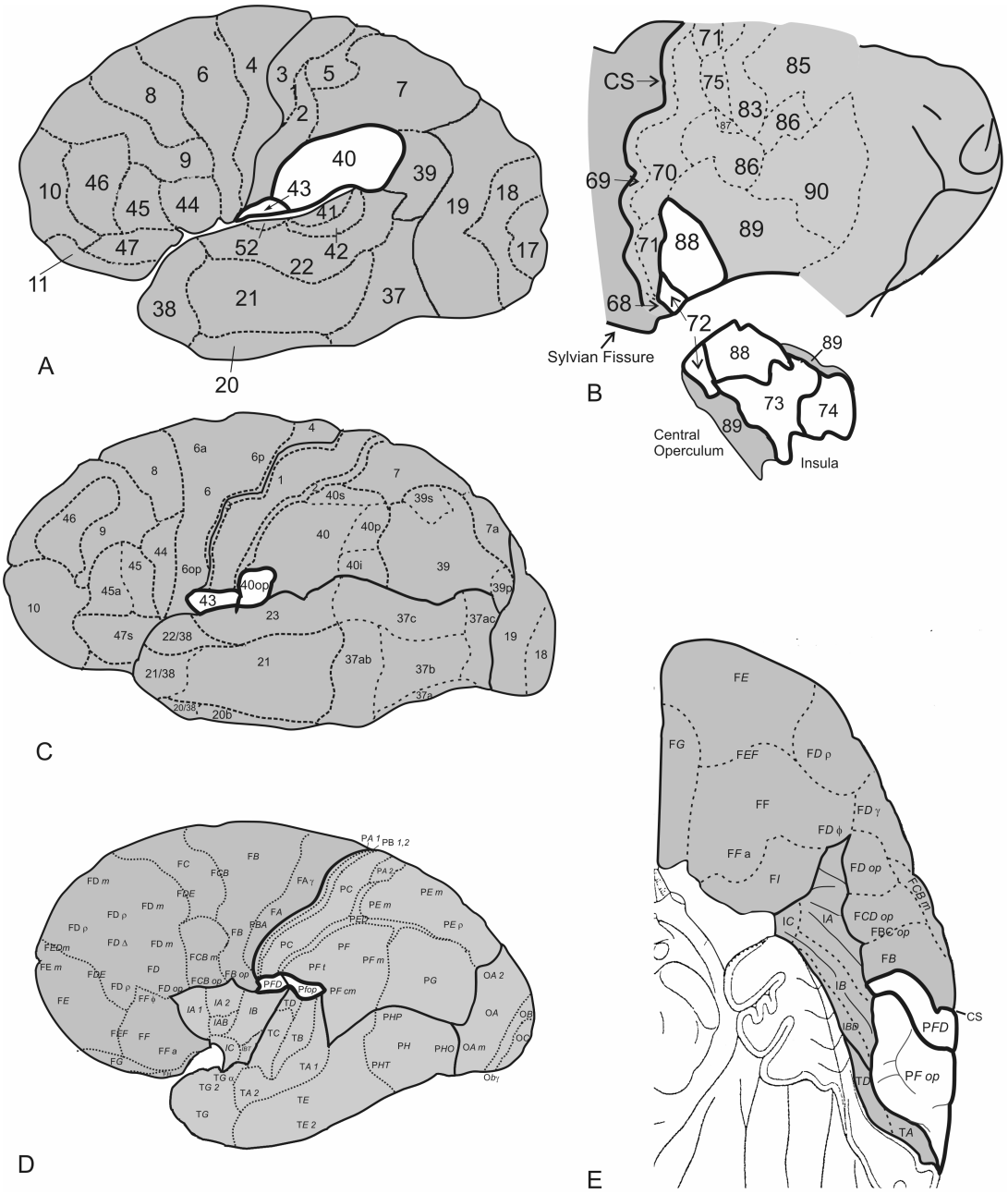

Abbildung 36: Architektonische Hirnkarten der Großhirnrinde nach (A) *(Brodmann, 1909),* ***(B)*** *(Vogt und Vogt, 1919),* ***(C)*** *(Sarkissov et al., 1949)****.*** *Die Karte von (Brodmann, 1909)) ist in der Seitenansicht* ***(D)*** *und als ventrale Ansicht des parietalen Operculums gezeigt* ***(E)****. Die dicken Linien markieren jene Rindenfelder, welche der in dieser Arbeit untersuchten Region entsprechen, bzw. diese enthalten.*

Sowohl Sarkissov (1949) als auch von Economo und Koskinas (1925) definierten ein weiteres Areal auf dem *Gyrus subcentralis*, welches topographisch OP 4 sehr ähnlich ist (Area 43 bzw. P*F*D). Dieses Areal wurde bei beiden Autoren durch seine gut definierte innere Körnerzellschicht von der agranulären Frontalrinde und z.B. durch

seine kleineren Pyramidenzellen vom dorsal angrenzenden primären somatosensorischen Kortex unterschieden. Von Economo und Koskinas (1925) lieferten auch eine detaillierte Beschreibungen und Mikrophotographien für P*F*D, welche sehr gut mit der Beschreibung von OP 4 übereinstimmen. So ist Area P*F*D wie OP 4 durch eine hohe Dichte mittelgroßer Pyramidenzellen in Lamina IIIc, dicke infragranuläre Schichten und eine unscharfe Rinden-Mark Grenze definiert. Während allerdings Area P*FD* bzw. Area 43 direkt an den agranulären motorischen Kortex angrenzen (Sarkissov et al., 1949; von Economo und Koskinas, 1925), wurde OP 4 auf dem *Gyrus subcentralis* immer von mindestens einem weiteren granulären, sensorischen Rindenfeld gefolgt. Dies impliziert, dass die Definition von Area 43 bzw. Area P*F*D wohl noch mindestens ein weiteres Areal neben OP 4 enthält.

Vogt und Vogt (1919) beschrieben zahlreiche Areale auf dem Parietal- und Frontallappen basierend auf einer myeloarchitektonischen Analyse. Diese Karten beinhalteten mehrere distinkte Rindenfelder auf dem parietalen Operculum, eine Untergliederung die sich bei den vorgenannten Autoren nicht findet. Zwei der von Vogt und Vogt (1919) definierten Areale, Area 73 (rostral) und Area 74 (kaudal) liegen dabei komplett in der Tiefe der Sylvischen Fissur verborgen. Die Existenz von architektonischen Arealen in der Tiefe des Operculums wurde ansonsten in keiner klassischen Gehirnkarte beschrieben. Area 72 (rostral) und Area 88 (kaudal) hingegen reichen bis auf die freie Oberfläche des Gehirns. Diese myeloarchitektonische Karte der menschlichen Großhirnrinde kommt daher den in der vorliegenden zytoarchitektonischen Arbeit berichteten Ergebnissen topologisch am nächsten.

4.1.2 Vergleich zur SII Region nicht-menschlicher Primaten

In allen bisher untersuchten Spezies liegt der sekundäre somatosensorische Kortex (SII) auf dem parietalen Operculum (siehe hierzu die Übersichtsarbeiten von Burton (1986) und Kaas und Collins (2003)). Die Auffassung einer homogenen SII Region wurde allerdings durch die Beobachtung der mehrfachen Repräsentation einzelner Körperteile innerhalb der SII Region in Frage gestellt (Cusick et al., 1989; Krubitzer et al., 1986). Die Existenz mindestens dreier distinkter Areale innerhalb der traditionellen SII Region wurde dann in einer Vielzahl von Spezies mittels elektrophysiologischer Untersuchungen (Beck et al., 1996; Cusick et al., 1989; Huffman et al., 1999; Krubitzer et al., 1995a; Krubitzer et al., 1986; Krubitzer und Calford, 1992; Qi et al., 2002), Studien zur kortikalen Konnektivität (Beck et al., 1996; Burton et al., 1995;

Cusick et al., 1989; Krubitzer et al., 1986; Krubitzer et al., 1993; Krubitzer und Kaas, 1990; Qi et al., 2002) oder histologischer Kartierung (Burton et al., 1995; Huffman et al., 1999; Kaas und Collins, 2001; Krubitzer et al., 1995b; Krubitzer et al., 1993; Krubitzer et al., 1986; Qi et al., 2002) beschrieben (Abb. 37). Diese Areale - Area SII, Area PV (parietal ventral), Area VS (ventral somatosensory) - werden heute als prinzipieller Bestandteil des kortikalen Bauplans aller Primaten angesehen (Kaas und Collins, 2001; Kaas und Collins, 2003; Krubitzer, 1995). Hierbei ist anzumerken, dass der Begriff SII hierbei demzufolge nicht nur den gesamten sekundären somatosensorischen Kortex (SII - Region), sondern auch ein individuelles Areal innerhalb dieser Region (Area SII) bezeichnet.

Vergleicht man die Lagebeziehungen zwischen OP 1 - 4 mit derjenigen dieser beim Primaten beschriebenen SII - Unterregionen (Abb. 37), so fallen eine Reihe von Homologien auf. Area OP 4 scheint dabei dem als Area PV bezeichneten Rindenfeld zu entsprechen. Sowohl OP 4 als auch PV liegen auf dem lateralen (oberflächlichen) Anteil des parietalen Operculums, nahe dem lateralen Ende des *Sulcus centralis* (Cusick et al., 1989; Kaas und Collins, 2003; Krubitzer et al., 1995a; Krubitzer und Kaas, 1990) und grenzen an den primären somatosensorischen Kortex. Da OP 4 (PV) kaudal von OP 1 gefolgt wird, sollte dies das menschliche Äquivalent zu Area SII anderer Primaten sein. Ähnlich wie die SII / PV Grenze verläuft auch die OP 1 / OP 4 Grenze medio-lateral über das parietale Operculum (Eickhoff et al., 2006a; Eickhoff et al., 2006d). Das topographische Äquivalent zu Area VS ist Area OP 3. Wie VS liegt OP 3 tiefer in der Sylvischen Fissur als SII/PV bzw. OP 1 / OP 4 und grenzt an beide dieser mehr lateral lokalisierten Areale (Cusick et al., 1989; Kaas und Collins, 2003; Krubitzer et al., 1995a; Krubitzer und Kaas, 1990).

Zusammenfassend kann folgende *topographische* Homologie festgehalten werden: OP 1 entspricht Area SII, OP 3 entspricht Area VS und OP 4 entspricht Area PV. Für OP 2 findet sich dagegen keine Entsprechung in den Karten der SII Region nicht-menschlicher Primaten (aber siehe Kapitel 4.1.4).

Die Hypothese, dass OP 1 und OP 4 die menschlichen Homologa der bei anderen Primaten definierten Areale SII und PV sind, wurde durch die durchgeführte Meta - Analyse weiter gestützt. In der SII Region nicht-menschlicher Primaten ist die Hand an der Grenze zwischen Area SII und Area PV, d.h. in der Mitte des parietalen Operculums, lokalisiert (Abb. 38) (Beck et al., 1996; Cusick et al., 1989; Krubitzer et al., 1995a; Krubitzer et al., 1986; Krubitzer und Calford, 1992; Qi et al., 2002).

Abbildung 37:
Übersichtskarten zum Aufbau des somatosensorischen Kortex verschiedener Spezies.

(A) *Flughunde*
(Krubitzer et al., 1993)

(B) *Titiäffchen*
(Coq et al., 2004)

(C) *Weißbüschelaffe*
(Krubitzer und Kaas, 1990),

(D) *Makake*
(Disbrow et al., 2003).

(E) *Mensch*
(Eickhoff et al., 2006)

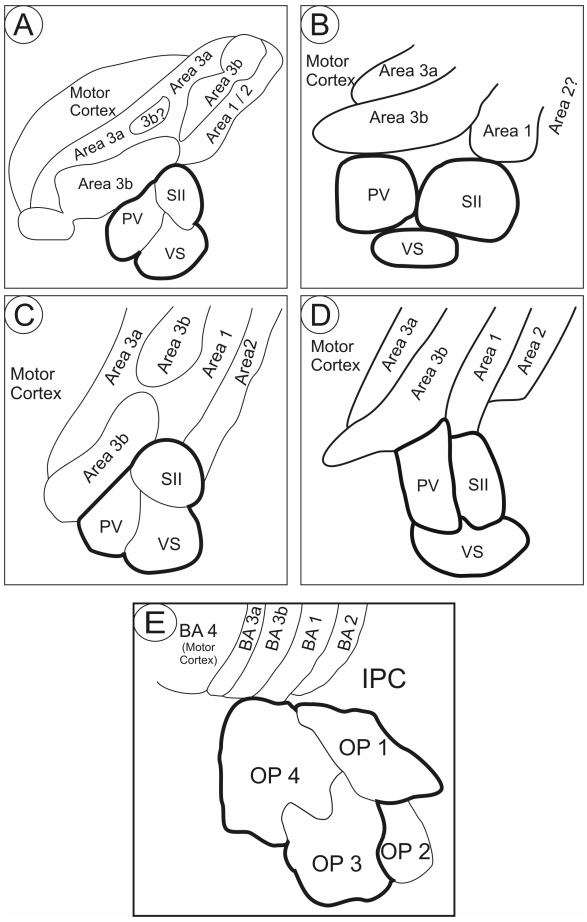

Die Meta - Analyse zur funktionellen Lokalisation des menschlichen SII Kortex ergab, dass sich die wahrscheinlichste Lage der menschlichen Handregion an der OP 1/ OP 4 Grenze befand. Dies bedeutet, dass die menschliche SII - Handregion an der Grenze zwischen denjenigen Arealen liegt, welche Area SII und Area PV topographisch entsprechen. Dies muss als weiterer starker Hinweis auf eine Homologie zwischen OP 1 und Area SII bzw. zwischen OP 4 und Area PV angesehen werden. Im Experiment zur somatotopen Organisation des menschlichen parietalen Operculums wurden diese Befunde weiter ausgebaut. Hierbei muss betont werden, dass diese Studie nicht durch die beschriebene Meta - Analyse ersetzt werden kann oder darf. Die funktionelle Bildgebungsstudie ermöglichte eine viel genauere Beschreibung der Repräsentation verschiedener Körperteile durch Untersuchung einer Gruppe von Probanden. Eine Meta - Analyse hat dagegen durch die Zusammenschau von Daten verschiedener Bedingungen, Stimuli und Probanden eine höhere Reliabilität, da Variationen und Ausreißer weniger ins Gewicht fallen (Derrfuss et al., 2005; Joseph, 2001; Nickel und Seitz, 2005).

Wie durch einen Vergleich der Abbildungen 21 und 24 ersichtlich, zeigt sich eine gute Übereinstimmung zwischen der Meta - Analyse und der Somatotopie - Studie in Bezug auf die Lage der SII Handregion an der anatomischen Grenze zwischen OP 1 und OP 4. In der Somatotopie - Studie war neben der Hand auch der Kopf an dieser Grenze repräsentiert. Allerdings lag dessen Repräsentation weiter lateral, d.h. näher an der freien Oberfläche. Wie ein Vergleich mit der SII Region verschiedener nicht-menschlicher Primaten (Abb. 38, 39) zeigt, ist diese Anordnung von Kopf- und Handrepräsentationen innerhalb von OP 1 / OP 4 in guter Übereinstimmung mit der somatotopen Gliederung ihrer mutmaßlichen Homologa SII und PV (Abb. 39).

Natürlich enthalten die Areale SII und PV nicht nur Repräsentationen des Kopfes und der Hand, sondern der kompletten Körperoberfläche. Die Körperrepräsentationen in SII / PV spiegeln sich dabei an der Grenze zwischen beiden Arealen, an der von lateral nach medial der Kopf, die Hand und der Fuß repräsentiert sind (Burton et al., 1995; Cusick et al., 1989; Krubitzer et al., 1995a; Krubitzer und Kaas, 1990; Krubitzer und Kaas, 1993; Qi et al., 2002; Wu und Kaas, 2003). Dies impliziert, dass proximale Körperteile in SII und PV getrennt repräsentiert sind, was für die SII Region verschiedener Primaten bereits mehrfach bestätigt und in der vorliegenden Arbeit auch für die menschliche SII Region nachgewiesen wurde. Wie bei nicht-menschlichen Primaten lagen die Repräsentationen des Rumpfes und der Beine zu beiden Seiten der Grenze zwischen Area SII (OP 1) und Area PV (OP 4) im posterioren Bereich von OP 1 bzw. anterioren Anteil von OP 4. Auch die bei allen Primaten beobachtete laterale Anordnung der rostralen und mediale Repräsentation der kaudalen Körperteile konnte für den Menschen bestätigt werden (Abb. 39).

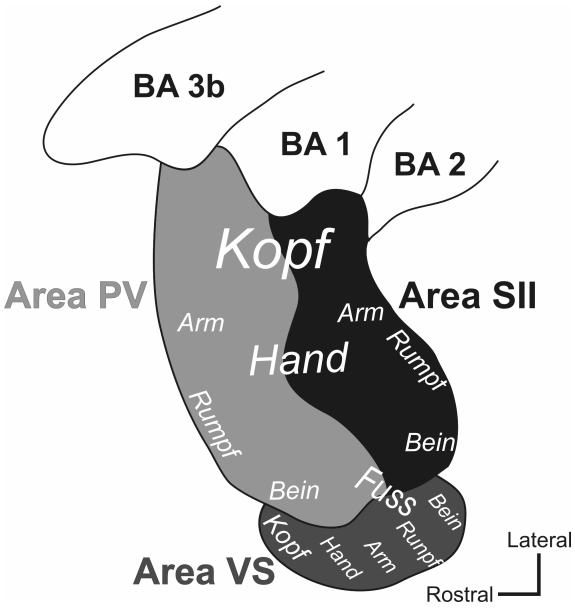

Abbildung 38: *Zusammenfassung der Somatotopie der SII Region bei nicht-menschlichen Primaten (Burton et al., 1995; Krubitzer et al., 1995a; Krubitzer und Calford, 1992; Krubitzer und Kaas, 1990; Qi et al., 2002).*

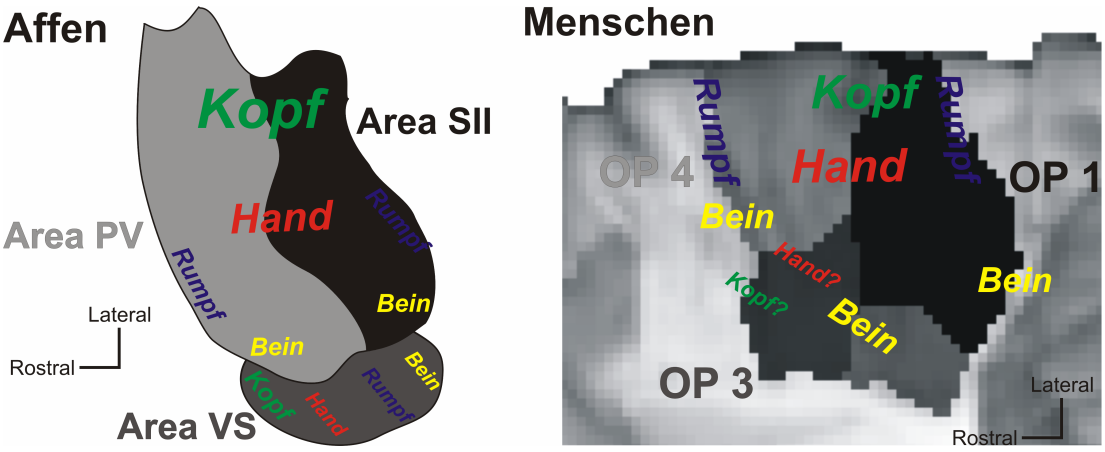

Abbildung 39: *Somatotopie im parietalen Operculums. Dargestellt ist ein Vergleich der somatotopen Organisation der SII - Region beim Affen (links, Zusammenfassung mehrerer Arbeiten, vgl. Abb. 38) und beim Menschen (Daten dieser Arbeit)*

Zusammenfassend kann gesagt werden, dass OP 1 und OP 4 dieselbe somatotope Gliederung aufweisen wie ihre topographischen Homologa Area SII und Area PV. Kleinere Unterschiede zwischen den hier vorgestellten Ergebnissen und der SII Region anderer Primaten, wie z.B. die weitere Entfernung der Beinrepräsentation von der Grenze zwischen SII / OP 1 und PV / OP 4 beim Menschen sind in diesem Kontext nicht überraschend, sondern am ehesten Ausdruck der evolutionärer Entwicklungen eines generellen Bauplans (Kaas und Collins, 2003; Krubitzer et al., 1995a). Eine Homologie zwischen OP 1 und Area SII bzw. zwischen OP 4 und Area PV kann deshalb als erwiesen gelten.

Diese Homologie erklärt auch die im Vergleich zu OP 1 schwächere Aktivierung von OP 4 nach taktiler Stimulation (Abb. 27), da Studien an nicht-menschlichen Primaten gezeigt haben, dass Area SII (OP 1) und Area PV (OP 4) zwar sehr ähnlich aber keineswegs identisch sind (Disbrow et al., 2003; Kaas und Collins, 2003; Qi et al., 2002). Area SII (OP 1) ist ein rein somatosensorisches Areal und hat vor allem Verbindungen mit dem taktilen Netzwerk des vorderen Parietallappens. Area PV (OP 4) scheint dagegen vor allem in der Integration von sensorischen Eindrücken mit motorischen Programmen involviert zu sein. Dementsprechend besitzt es auch ausgedehnte Verbindungen mit motorischen und prämotorischen Arealen des Frontallappens (Disbrow et al., 2003; Kaas und Collins, 2003; Qi et al., 2002). Es kann daher erwartet werden, dass die in Experiment 3 verwendete, rein sensorische Stimulation das menschliche Homolog zur Area SII (OP 1) stärker und robuster aktiviert als PV (OP 4). Wie die individuellen Aktivierungskarten (Abb. 23 - 26) und vor

allem die mittleren Aktivierungswahrscheinlichkeiten (Abb. 27) demonstrieren, folgen auch in diesem Punkt unsere Ergebnisse genau den Vorhersagen der tierexperimentellen Physiologie. Gestützt wird diese Interpretation auch durch ein fMRT Experiment welches zeigte, dass OP 4 im Vergleich zur passiven Stimulation deutlich stärker aktiviert wurde, wenn die Probanden ein Objekt aktiv taktil erkunden mussten, die Aufgabe also einen motorischer Aspekt enthielt (Young et al., 2004).

Die Studie zur Somatotopie in SII unterstützte auch eine Homologie zwischen OP 3 und der topologisch entsprechenden Area VS, wobei die Ergebnisse hier allerdings weniger deutlich waren als jene, welche die Homologie zwischen SII und OP 1 bzw. zwischen PV und OP 4 unterstützten. Dies war zu erwarten, da Area VS auch bei nicht-menschlichen Primaten nur mäßig auf somatosensorische Reize reagiert und nur eine grobe somatotope Organisation aufweist (Cusick et al., 1989; Kaas und Collins, 2003; Qi et al., 2002; Wu und Kaas, 2003), innerhalb welcher der Kopf am weitesten rostral (anterior) und die Füße am weitesten posterior (kaudal) repräsentiert sind (Cusick et al., 1989; Kaas und Collins, 2003; Qi et al., 2002; Wu und Kaas, 2003). Hinweise auf eine solche somatotope Gliederung ergaben sich auch für OP 3. Insbesondere wurde bilateral eine dritte Beinrepräsentation im medialen parietalen Operculum beobachtet, welche deutlich von denjenigen in OP 1 (Area SII) und OP 4 (Area PV) getrennt lag. Diese dritte Aktivierung lag an der Grenze zwischen OP 2 und OP 3 und sollte somit der Beinrepräsentation im kaudalen Anteil von VS entsprechen. Auch nach Stimulation der anderen Körperteile reichten die Aktivierungen in OP 3 hinein, wo sie anterior der Beinrepräsentation lagen. Eine klare somatotopen Gliederung war hierbei allerdings nicht erkennbar. Das zweite Argument, dass OP 3 ein somatosensorisches Areal ist, lieferte die Analyse der mittleren Aktivierungswahrscheinlichkeiten. Es zeigte sich, dass die Wahrscheinlichkeit durch taktile Stimulation eine Aktivierung in OP 3 auszulösen nicht signifikant geringer war als jene in OP 4, welches fast zweifelsfrei das menschliche Äquivalent zu Area PV darstellt. Wenn OP 3 aber ein somatosensorisches Areal ist, dann müsste es aus topographischen Gründen das Homolog zur Area VS darstellen.

Wenn diese Ergebnisse auch die ersten und bis heute einzigen funktionellen Hinweise auf ein Homolog zu Area VS auf dem menschlichen parietalen Operculum darstellen, muss eine abschließende Bewertung dieses Areals jedoch bis zum Vorliegen eindeutiger Daten offen bleiben.

4.1.3 Vergleich mit Erkenntnissen funktioneller Bildgebungsstudien

Um die zytoarchitektonischen Areale OP 1 - 4 mit den reichhaltigen funktionellen Bildgebungsstudien zu SII in Bezug zu setzen, wurde die architektonische Karte des parietalen Operculums mit 181 als „SII“ bezeichneten Aktivierungen verglichen (Tabelle 2). Dieser Vergleich (Eickhoff et al., 2005b; Eickhoff et al., 2006b; Eickhoff et al., 2006a) zeigte, dass sich die überwiegende Mehrheit der Aktivierungen innerhalb des kartierten Bereiches befanden (Abb. 20). Dies macht eine Beteiligung weiterer Areale an der strukturellen Basis des SII - Kortex sehr unwahrscheinlich. In der Meta - Analyse zeigte sich dann, dass die wahrscheinlichste funktionelle Lokalisation der menschlichen SII Region in der Mitte der kartierten Region an der Grenze zwischen OP 1 und OP 4 (Abb. 21) liegt. Es kann daher gefolgert werden, dass die hier zytoarchitektonisch definierten Areale, insbesondere OP 1 und OP 4, die strukturellen Substrate der funktionell definierten menschlichen SII Region sind.

Im Folgenden soll kurz auf einige individuelle Studien eingegangen werden, welche auf Grund funktioneller Beobachtungen eine Inhomogenität der SII Region postulierten: Bereits 1995 berichteten Ledberg und Kollegen in einer PET Studie zwei getrennte Aktivierungen auf dem parietalen Operculum (Ledberg et al., 1995): Bei einer Aufgabe zur Längenunterscheidung wurde eine oberflächliche Aktivierung beobachtet, in einer somatosensorische Reaktionszeitaufgabe dagegen eine weiter medial gelegene Aktivierung. In einer PET Studie von Burton et al. (1997) fanden sich ebenfalls zwei operculare Aktivierungen mit einer interessanten funktionellen Differenzierung. Die kaudal gelegene Aktivierung wurde nach direkter oberflächlicher Berührung eines Fingers aktiviert, die mehr anteriore dagegen bei Stimulation derselben Fingers mittels eines ringförmigen Gitarrenplektrums, welches speziell die tiefen Rezeptoren der Sehnen und Gelenke erregt. Dieses Aktivierungsmuster passt gut zu der Hypothese, dass die kaudale SII - Unterregion (Area SII / OP 1) ein rein somatosensorisches Areal ist, während weiter anterior (Area PV / OP 4) eine Interaktion mit dem motorischen System besteht, bei welcher die Verarbeitung von Informationen aus Sehnen- und Gelenkrezeptoren eine entscheidende Rolle spielt. In einer MEG Studie (Mima et al., 1997) wurde auch eine zeitliche Dissoziation zwischen verschiedenen SII Aktivierungen gezeigt. Nach elektrischer Stimulation des *Nervus medianus* am Handgelenk zeigte sich zuerst eine anterior Aktivierung auf dem Operculum, zu welcher sich kurz später eine zweite, kaudaler gelegene hinzugesellte. Im Jahre 2000 stellten Disbrow und Kollegen eine fMRT Studie vor, in der verschiedene Körperteile taktil stimuliert wurden (Disbrow et al., 2000). Auch wenn

Methodik und Auswertung dieser Studie nach heutigen Maßstäben unzureichend erscheinen müssen, so konnten die Autoren doch Hinweise für eine mehrfache Repräsentation einzelner Körperteile in der SII Region erbringen. Diese Ergebnisse wurden in der vorliegenden Arbeit (Experiment 3) bestätigt und durch den Vergleich mit der architektonischen Organisation der SII Region weiter ausgebaut.
Auch die in der Meta - Analyse beobachtete räumliche Trennung der Verarbeitung schmerzhafter und nicht schmerzhafter Reize (Abb. 22) wird durch individuelle Ergebnisse gestützt. So zeigte sich die getrennte Verarbeitung von Schmerz und Berührung in SII bereits in frühen PET und fMRT Experimenten (Coghill et al., 1994, 1999). Später demonstrierten Ferretti und Kollegen, dass nur die kaudale zweier getrennter Aktivierungen auf dem parietalen Operculum durch die empfundene Schmerzintensität moduliert wurde (Ferretti et al., 2003). Diese Beobachtungen stützen die Ergebnisse der hier vorgelegten Meta - Analyse, insbesondere die räumliche Relation zwischen den für Schmerz (kaudal) und Berührung (rostral) zuständigen Zentren. Weitere Hinweise auf diese funktionelle Spezialisierung kommen aus der klinischen Forschung an Patienten mit umschriebenen Gehirnläsionen. Diese zeigte, dass nur Läsionen des hinteren parietalen Operculums mit einer verminderten Schmerzwahrnehmung einhergehen. Patienten, bei denen das vordere parietalen Operculums beschädigt waren, hatten dagegen eine normale Schmerzschwelle (Greenspan et al., 1999; Greenspan und Winfield, 1992).

4.1.3 Die Verarbeitung somatosensorischer und viszeraler Stimuli

Die Tatsache, dass viszerale und somatosensorische Afferenzen im Hinterhorn des Rückenmarks zum Teil konvergieren, ist wohl bekannt und bildet die Grundlage des projizierten Schmerzes (Fink, Jr., 2005; Ladabaum et al., 2000; Langhorst et al., 1996; Loening - Baucke et al., 1994; Sengupta und Gebhart, 1994). In der hier vorgestellten Studie konnte aber gezeigt werden, dass viszerale und somatosensorische Afferenzen trotz dieser Konvergenz sehr wohl distinkte Gehirnaktivität hervorrufen. Dies ist allein schon deswegen notwendig, weil sich die subjektive Empfindung (eine kortikale Leistung) deutlich zwischen diesen beiden Modalitäten unterscheidet. Folgerichtig wurde eine getrennte Verarbeitung schon mehrfach postuliert (Aziz et al., 2000; Lotze et al., 2001; Strigo et al., 2005). Allerdings ist diese funktionelle Trennung zwischen viszeraler und somatosensorischer Verarbeitung nicht überall im Gehirn gleich deutlich. So waren beiden Prozesse sowohl im Mittelhirn als auch auf dem

fronto - parietalen Operculum gut voneinander getrennt. Dies demonstriert, dass sowohl auf der Großhirnrinde als auch subkortikal getrennte Module für die Verarbeitung von somatosensorischen und viszeralen Informationen existieren. Auf der anderen Seite war eine Trennung beider Modalitäten auf der Inselrinde nur sehr schwach. Hier scheint es also zu einer Integration viszeraler und somatosensorischer Informationen zu kommen, was sehr gut zu der Beobachtung passt, dass die Inselrinde als multimodales Gebiet Informationen als verschiedenen sensorischen Modalitäten erhält (Bamiou et al., 2003; Banzett et al., 2000; Critchley et al., 2004; Stephan et al., 2003; Vandenbergh et al., 2005; Yaguez et al., 2005). Es wurde daher auch postuliert, dass die Inselrinde vielfältige Informationen über den Zustand des Körpers zusammenführt und in eine interozeptive Wahrnehmung integriert (Augustine, 1985; Cameron und Minoshima, 2002; Craig, 2002, 2003; Critchley et al., 2004), eine Folgerung welche durch die hier vorgestellten Daten voll unterstützt wird.

Dass das fronto - parietale Operculum eine wichtige Rolle bei der Verarbeitung viszeraler Reize spielt, wurde bereits mittels fMRT (Aziz et al., 2000; Binkofski et al., 1998; Kern und Shaker, 2002; King et al., 1999; Strigo et al., 2005), PET (Ladabaum et al., 2001; Rosen et al., 1994; Stephan et al., 2003; Vandenbergh et al., 2005) oder evozierten Potentialen (Hobson et al., 2005; Loening - Baucke et al., 1994; Schnitzler et al., 1999) gezeigt. Da die Lokalisation des SII - Kortex auf dem parietalen Operculum wohl etabliert ist (Burton et al., 1993; Disbrow et al., 2000; Kaas und Collins, 2003; Ruben et al., 2001), wurden diese opercularen Aktivierungen oft als “SII - Aktivierungen” bezeichnet. Dieses Konzept, wonach jede Aktivierung auf dem parietalen Operculum „SII“ zuzuordnen ist, ist allerdings heutzutage kaum mehr haltbar, da es nach heutigem Wissenstand beim Affen (und wie diese Arbeit zeigt, auch beim Menschen) kein “SII Areal“ gibt, sondern diese Region aus einem Mosaik verschiedener Areale besteht (Burton et al., 1995; Disbrow et al., 2000; Eickhoff et al., 2006d; Eickhoff et al., 2006a; Krubitzer et al., 1995a; Krubitzer und Kaas, 1990). Die Ergebnisse des hier vorgestellten Experimentes konnten nun zum ersten Mal die Relation zwischen den SII - Unterregionen und den für die Verarbeitung von somato-sensorischen bzw. viszeralen Reizen zuständigen Zentren aufklären. Hierbei zeigte sich, dass somatosensorische Afferenzen aus dem Analkanal in OP 4 verarbeitet werden. Das heißt, dass diese Reize im selben Areal repräsentiert werden wie die (oberflächliche) Haut anderer Körperteile, z.B. der Hände (Eickhoff et al., 2006a; Grefkes et al., 2006; Naito et al., 2005; Young et al., 2004), der Füße (Young et al., 2004) oder der äußeren Genitalien (Kell et al., 2005). Ein Vergleich mit der ebenfalls

untersuchten somatotopen Organisation innerhalb von SII (Abb. 28, 32) zeigt weiterhin, dass die Repräsentation des Analkanals zwischen der des Rumpfes und der des Beines gelegen ist. Diese Lokalisation entspricht somit einer kontinuierlichen Karte des menschlichen Körpers innerhalb dieses Areals (OP 4).

Die Ergebnisse der vorliegenden Studie sprechen allerdings deutlich gegen eine Beteiligung des SII - Kortex an der Verarbeitung viszeraler Stimuli (Abb. 32). Vielmehr scheinen viszerale Stimuli spezifisch im frontalen Anteil des Operculums zwischen OP 4 und BA 44 verarbeitet zu werden. Diese Arbeit demonstriert folglich, dass viszerale und somatosensorische Afferenzen nicht nur funktionell, sondern auch anatomisch getrennt verarbeitet werden. Die Tatsache, dass viszerale Reize zwar auf dem parietalen Operculum, aber nicht in SII verarbeitet werden, ein auch ein weiterer wichtiger Hinweis auf die differenzierte Organisation dieser Region aus einer Vielzahl von anatomisch und funktionell distinkten Arealen (Burton et al., 1997, 1999; Burton und Sinclair, 2000; Disbrow et al., 2003; Eickhoff et al., 2006a, 2006d, 2006e; Krubitzer et al., 1993; Krubitzer und Kaas, 1990; Qi et al., 2002). Die Verarbeitung viszeraler Afferenzen auf dem frontalen Operculum ist auch aus der Perspektive der Organisation kortikaler Netzwerke interessant, da hierdurch die Verarbeitung viszeraler Informationen in der Nähe von BA 44, d.h. der Broca'schen Sprachregion (Amunts et al., 1999) zu liegen kommt. Deren Rolle in der Sprachproduktion ist seit fast 150 Jahren bekannt und wurde auch durch neue Bildgebungsstudien bestätigt (Amunts et al., 2004; Heim et al., 2005). Der Sprechakt besitzt wiederum eine starke viszeromotorische Komponente durch die Innervation von Zwerchfell und Larynx. Die Lokalisation der viszeralen Sensibilität in unmittelbarer Nähe des motorischen Sprachzentrums stellt daher eine effiziente räumliche Organisation kortikaler Module dar, da so der Informationsfluss zwischen eng interagierenden motorischen und sensiblen Gehirnregionen nicht über lange Faserbahnen erfolgt, sondern als lokales Netzwerk realisiert wird (Ahissar und Kleinfeld, 2003; Carson und Kelso, 2004).

4.1.3 Der vestibuläre Kortex

Das subkortikale vestibuläre System (Hirnstamm und Kleinhirn) spielt eine entscheidende Rolle in der Steuerung von Augenbewegungen und der Stabilisierung der Körperhaltung. Die kortikale Verarbeitung von Gleichgewichtseindrücken ist dagegen im Zusammenspiel mit visuellen und propriozeptiven Informationen wichtig für die bewusste räumliche Orientierung und die Einordnung wahrgenommener

Bewegungen relativ zum eigenen Körper (Berthoz, 1996; Brandt und Dieterich, 1999; Vogeley und Fink, 2003). Da für diese Aufgaben eine Integration verschiedener Sinneseindrücke essentiell ist, kann es nicht verwundern, dass sämtliche bislang beim Affen identifizierten vestibulären Areale (Abb. 40) nicht exklusiv auf Gleichgewichtsinformationen reagieren, sondern multimodalen Charakter haben (Fredrickson et al., 1966; Guldin und Grüsser, 1998; Ödkvist et al., 1973).

Dennoch konnte eine Reihe von Arealen identifiziert werden (Abb. 40), in welchen die Mehrheit der untersuchten Neurone auf vestibuläre Impulse reagiert (Guldin et al., 1992; Guldin und Grüsser, 1998). Ein primäres vestibuläres Areal scheint auf Grund der immanent multimodalen Verarbeitung hingegen nicht zu existieren. Das Areal, welches einem vestibulären Primärareal aber am nächsten kommt, ist der so genannte „parieto - insular vestibular cortex (PIVC)“ auf dem hinteren parietalen Operculum (Akbarian et al., 1988; Grüsser et al., 1990a; Grüsser et al., 1990b), welcher den höchsten Anteil an auf vestibuläre Reize reagieren Neuronen (Grüsser et al., 1990a), und die dichtesten Verbindungen mit anderen vestibulären Arealen und Hirnstammkernen aufweist (Akbarian et al., 1994). Vergleichende Studien haben ferner gezeigt, dass dieses Areal in der ganzen Primatenfamilie eine bemerkenswert hohe Konsistenz in Bezug auf Lage und Antworteigenschaften zeigt (Guldin und Grüsser, 1996; Guldin und Grüsser, 1998).

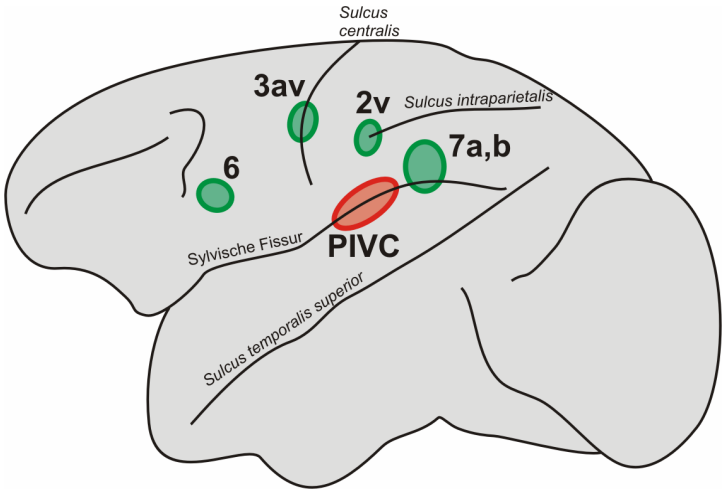

Abbildung 40: Überblick über die wichtigsten kortikalen Zentren der vestibulären Verarbeitung im Makakengehirn *(Guldin et al., 1992; Guldin und Grüsser, 1998). Innerhalb dieser Areale kommt insbesondere dem Areal PIVC eine zentrale Rolle zu, da es nach heutigem Wissensstand einem Primärareal des Gleichgewichtssystems am nächsten kommt (Grüsser et al., 1990a).*

Auch beim Menschen liegen vielfältige Hinweise auf ein zu PIVC homologes Areal auf dem hinteren parietalen Operculum vor. Diese basieren zum einen auf der Untersuchung klinischer Symptome nach Schlaganfällen in dieser Region, welche in vestibuläre Dysfunktionen wie z.B. Gangunsicherheit (Cereda et al., 2002), Nystagmus (Takeda et al., 1995) Schwindel (Brandt et al., 1995; Debette et al., 2003) und räumlichem Hemineglekt (Brandt und Dieterich, 1999) resultieren. Zum anderen wurde die Existenz eines vestibulären Areals auf dem hinteren parietalen Operculum auch in Stimulationsstudien (Kahane et al., 2003; Penfield und Jasper, 1954) und funktionellen Bildgebungsexperimenten, (Bense et al., 2001; Bottini et al., 2001; Deutschländer et al., 2002; Fasold et al., 2002; Lobel et al., 1999; Petit und Beauchamp, 2003) demonstriert. Diese Untersuchungen führten zu der Schlussfolgerung, dass ein zu PIVC homologes Areal auch im menschlichen Gehirn existieren muss (Brandt und Dieterich, 1999).
Die hier vorgelegte Studie zur vestibulären Verarbeitung unterstützt diese Hypothese, da nach (galvanischer) Stimulation der *Nervi vestibulares* signifikante Aktivierungen auf dem hinteren parietalen Operculum beobachtet wurden, deren Lage und rechthemisphärische Dominanz den Vorbeschreibungen entsprach (Bense et al., 2001; Bottini et al., 2001; Deutschländer et al., 2002; Fasold et al., 2002; Lobel et al., 1998, 1999; Petit und Beauchamp, 2003). Die Ergebnisse unserer Studie gehen allerdings deutlich über bisherige Erkenntnisse zum kortikalen vestibulären System hinaus, da zum ersten Mal auch das anatomische Substrat des menschlichen PIVC Äquivalents identifiziert wurde. Dies war durch einen Vergleich der vestibulär evozierten Aktivierungen mit den Wahrscheinlichkeitskarten der Areale OP 1 - 4 möglich, welcher eine sehr gute Übereinstimmung zwischen den vestibulären Aktivierungen und der Lage des Areals OP 2 zeigte.

Diese spezifische Aktivierung von OP 2 in einem vestibulären Paradigma, ist ein starker Hinweis darauf, dass OP 2 das strukturelle Korrelat des bei Primaten beschriebenen „parieto - insular vestibular cortex“ (PIVC) im menschlichen Gehirn darstellt. Eine Homologie zwischen OP 2 und PIVC wird auch durch die Ähnlichkeit ihrer makroanatomischen Lage unterstützt. PIVC liegt tief in der Sylvischen Fissur auf dem hinteren parietalen Operculum, nahe der Inselrinde bzw. des retroinsulären Kortex. In den (wenigen) Studien, welche seine Lage mit der von SII vergleichen, liegt die SII Region anterior und lateral zu PIVC (Akbarian et al., 1988). Auch OP 2 liegt im hinteren parietalen Operculum nahe der Insel / des retroinsulären Kortex und grenzt nach anterior-lateral an OP 1 und OP 3, welche das strukturelle Korrelat des

menschlichen SII - Kortex bilden. Ein Vergleich der Meta - Analyse zur Lokalisation von SII (Eickhoff et al., 2006a) mit der funktionellen Lage des vestibulären Kortex (Abb. 41) bestätigte, dass somatosensorische und vestibuläre Verarbeitung auf dem parietalen Operculum funktionell und anatomisch voneinander getrennt sind (Eickhoff et al., 2006e). Während somatosensorische Aktivierungen nur in OP 1, OP 3 und OP 4, nicht aber in OP 2 beobachtet werden, liegt die Aktivierung nach vestibulärer Stimulation ausschließlich in letzterem Areal. Dieser Befund wird auch dadurch bestätigt, dass die Aktivierungswahrscheinlichkeit nach taktiler Stimulation in OP 2 signifikant geringer ist als in den anderen untersuchten Arealen (Kapitel 2.3.3).

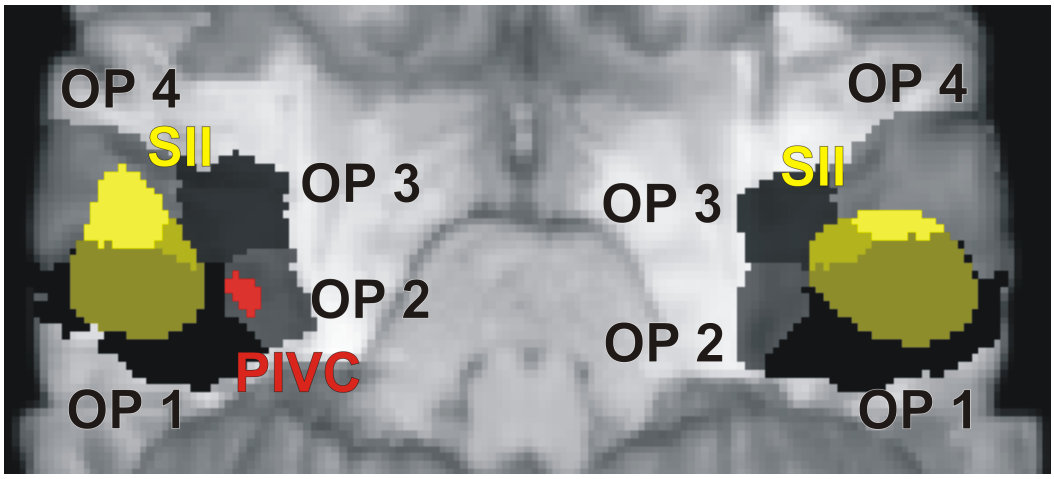

Abbildung 41: Vergleich der Meta - Analyse zur Lokalisation von SII und der Lage des vestibulären Kortex (PIVC). *Die signifikanten Ergebnisse beider Studien sind hierbei auf der Maximalwahrscheinlichkeitskarte der Areale OP 1 - 4 dargestellt. Es zeigt sich eine sowohl funktionelle als auch anatomische Trennung zwischen den somatosensorischen und vestibulären Anteilen des parietalen Operculums.*

In der Zusammenschau dieser Ergebnisse wird deutlich, dass OP 2 kein Teil der somatosensorischen SII Region ist. Sowohl Lage als auch Funktion machen OP 2 vielmehr zum wahrscheinlichsten menschlichen Homologon des „parieto - insular vestibular cortex“ PIVC, worin sich erneut die evolutionäre Stabilität dieser Region zeigt (Guldin und Grüsser, 1996; Guldin und Grüsser, 1998)

4.2. Ein neues Konzept des menschlichen Operculum parietale

4.2.1 Überblick

In der vorliegenden Arbeit wurde die anatomische und funktionelle Organisation des menschlichen parietalen Operculums untersucht und vier distinkte kortikale Areale beschrieben (Eickhoff et al., 2006d). Diese Areale (OP 1 - 4) stellen unter anderem das strukturelle Äquivalent des funktionell definierten sekundären somatosensorischen Kortex (SII) dar (Eickhoff et al., 2006a). Durch Vergleich mit funktionellen Bildgebungsstudien (Eickhoff et al., 2005b; Eickhoff et al., 2006b) im selben Referenzraum wurde weiterhin gezeigt, dass zwei der SII zugeschriebene Funktionen, die Verarbeitung viszeraler und vestibulärer Stimuli, zwar auf dem parietalen Operculum, nicht jedoch in der SII Region erfolgen (Eickhoff et al., 2006e; Eickhoff et al., 2006c). Jedes der vier Areale kann als menschliches Homologon eines Areals auf dem parietalen Operculum nicht-menschlicher Primaten angesehen werden. Diese Zuordnung basiert auf ihrer topographischen Lage, ihren funktionellen Eigenschaften sowie (soweit vorhanden) ihrer somatotopen Organisation.

4.2.2 Area OP 1

Areal OP 1 liegt oberflächlich auf dem hinteren parietalen Operculum (Eickhoff et al., 2006d). In Lage und Somatotopie entspricht es Area SII bei nicht-menschlichen Primaten. Somit stellt Area OP 1 das zentrale Areal des sekundären somatosensorischen Kortex (SII) da. Dies wird auch durch sein starkes und zuverlässiges Ansprechen auf verschiedene somatosensorische Stimuli bestätigt (Grefkes et al., 2006; Naito et al., 2005; Young et al., 2004) bestätigt. Insbesondere scheint OP 1 alleine für die dem „SII Kortex“ zugeschriebene, wichtige Rolle in der Verarbeitung schmerzhafter Reize zuständig zu sein (Eickhoff et al., 2006a).

4.2.3 Area OP 2

OP 2 liegt tief in der Sylvischen Fissur im hinteren Teil parietalen Operculum (Eickhoff et al., 2006a). Im Gegensatz zu OP 1, OP 3 und OP 4 ist es kein Teil des SII Kortex, sondern das menschliche Homolog des parieto-insulären vestibulären Kortex PIVC (Eickhoff et al., 2006e). Es ist somit das Primärareal des kortikalen vestibulären Systems. Dieser funktionellen Rolle als primärer vestibulärer Kortex entspricht auch sein mikroskopischer Aufbau, der sich insbesondere durch eine stark entwickelte innere Körnerzellschicht auszeichnet und somit mit demjenigen anderer sensorischer Primärareale vergleichbar ist (Eickhoff et al., 2006d).

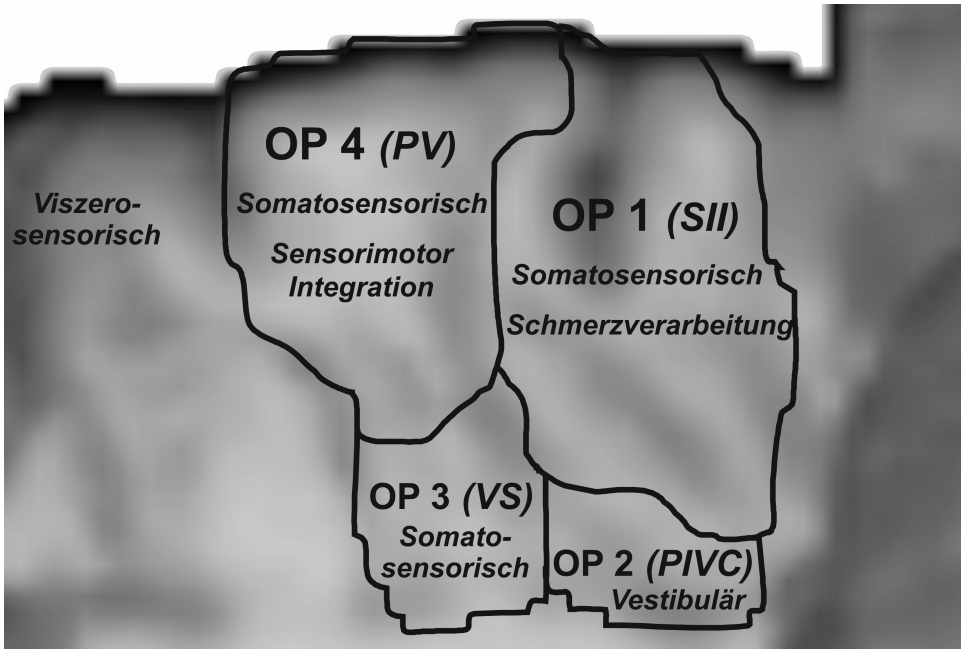

Abbildung 42: *Überblick über die in dieser Arbeit untersuchten Areale, ihre Funktionen sowie die Homologie zu Arealen nicht-menschlicher Primaten*

4.2.4 Area OP 3

Areal OP 3 liegt im tieferen Anteil des vorderen parietalen Operculum und scheint das menschliche Homolog des beim Affen als Area VS beschriebenen Areals zu sein (Eickhoff et al., 2006d; Eickhoff et al., 2006a). Ähnlich wie dieses reagiert Area OP 3 nur mäßig auf somatosensorische Stimuli und weist, wenn überhaupt, nur eine grobe somatotope Gliederung auf. Über die funktionelle Relevanz von OP 3 / VS ist noch sehr wenig bekannt, auch wenn es Hinweise auf eine Integration auditorischer und somatosensorischer Stimuli in diesem Areal gibt (Kaas und Collins, 2003)

4.2.5 Area OP 4

Dieses Areal liegt oberflächlich auf dem vorderen Anteil des parietalen Operculum und auf dem *Gyrus subcentralis* (Eickhoff et al., 2006d). Es entspricht in Lage und Somatotopie der Area PV beim nicht-menschlichen Primaten und stellt somit das zweite „Kernareal“ des SII Kortex da (Eickhoff et al., 2006a). Im Vergleich zu Area OP 1 reagiert OP 4 schwächer auf somatosensorische Stimuli, zeigt dafür aber eine starke Zunahme an Aktivität bei taktiler Objektexploration (Young et al., 2004). Es scheint daher wie Area PV vor allem für die Interaktion zwischen somatosensorischen und motorischen Gehirnregionen zuständig zu sein.

4.3 Schlussfolgerungen

Die wichtigste Schlussfolgerung aus der vorliegenden Untersuchung ist, dass das parietale Operculum beim Menschen alles andere als ein homogen reagierendes „Allgemeinareal“ darstellt. Vielmehr ist diese Region der Großhirnrinde ein fein gegliedertes Mosaik von mindestens vier verschiedenen Arealen. Diese sind auf Grund ihres zytoarchitektonischen Aufbaus klar voneinander abgrenzbar und unterscheiden sich auch funktionell deutlich voneinander, wie durch Kombination von zytoarchitektonischen Wahrscheinlichkeitskarten mit Bildgebungsstudien demonstriert wurde. Weiterhin zeigt sich eine sehr gute Korrelation zwischen den vorgestellten Ergebnissen und den durch invasive Verfahren gewonnenen Erkenntnissen über den Aufbau eben jener Gehirnregion bei nicht-menschlichen Primaten.

Diese Konvergenz von Erkenntnissen der quantitativen und probabilistischen Zytoarchitektonik, funktionellen Bildgebung und vergleichenden Neurobiologie begründet somit ein neues, deutlich weiterentwickeltes Konzept der Struktur und Funktion des parietalen Operculum, welches weit über die bisher angenommene Rolle als „SII Kortex“ hinausgeht.

4.4. Offene Fragen und Zukunftsperspektiven

Trotz der vorgelegten Befunde müssen noch viele Fragen als offen angesehen werden. Dies betrifft vor allem die Rolle der Areale OP 1, OP 3 und OP 4 innerhalb des somatosensorischen Netzwerks und die Abgrenzung ihrer Leistungen gegenüber denen des primären somatosensorischen Kortex. So werden SI und SII in fast allen Experimenten gemeinsam aktiviert. Impliziert dies eine an keiner anderen Stelle der Großhirnrinde beobachtete Redundanz kortikaler Areale? Auch die Frage, ob SII eine dem SI Kortex nachgeschaltete, „höhere" Hirnregion ist oder die Verarbeitung in beiden Gebieten parallel verläuft ist noch ungeklärt. Ein weiteres Feld zukünftiger Forschung muss eine weitere Charakterisierung der Interaktion der verschiedenen SII - Unterareale und des vestibulären Areals OP 2 mit anderen Hirnregionen sein. Dies betrifft insbesondere die Integration taktiler, vestibulärer, auditorischer und visueller Informationen zu einem kohärenten Selbst- und Umwelterleben.

Eine interessante Ergänzung zum gegenwärtigen Methodenspektrum könnte hierbei das Diffusion Tensor Imaging (DTI) werden, welches eine nicht-invasive Darstellung zerebraler Faserbahnen erlaubt (Behrens und Johansen-Berg, 2005). Hier könnte die Nutzung anatomischer Karten als *a priori* Informationen oder zur Interpretation der Ergebnisse neue Erkenntnisse zur Konnektivität kortikaler Areale ermöglichen.
Dasselbe gilt für die in den letzten Jahren eingeführten Methoden zur Analyse der funktionellen Konnektivität kortikaler Areale. Der entscheidende Vorteil solcher Verfahren, wie z.B. des Dynamic Causal Modelling (Friston et al., 2003), liegt darin, dass hierdurch die Einflüsse welche verschiedene Areale aufeinander ausüben, in einem *kontextgebundenen* Modell untersucht werden.
Auch die Verbindung von Zytoarchitektonik, fMRT und den zeitlich hochauflösenden Verfahren der Magnetenzephalographie (MEG) und der Elektroenzephalographie (EEG) würde weitere wichtige Informationen liefern, da hierdurch auch die zeitliche Dynamik der Interaktionen verschiedener Areale erfasst werden könnte.

Um die angerissenen offenen Fragen angemessenen untersuchen zu können, wird ohne Zweifel eine Verknüpfung dieser Ansätze nötig sein. Dieser integrative Ansatz hat den Vorteil, dass sowohl mit einer Methode ermittelte Ergebnisse validiert, als auch komplementäre Aspekte untersucht werden können. Im Rahmen dieser Zukunftsperspektive wird vor allem den anatomischen Wahrscheinlichkeitskarten eine tragende Rolle zukommen, da sie als räumliche Referenz den gemeinsamen Bezugsrahmen darstellen.

Literaturverzeichnis

Adrian ED (1940) Double representation of the feet in the sensory cortex of the cat. J Physiol 98:16 - 18.

Ahissar E, Kleinfeld D (2003) Closed - loop neuronal computations: focus on vibrissa somatosensation in rat. Cereb Cortex 13:53 - 62.

Akbarian S, Berndl K, Grüsser OJ, Guldin W, Pause M, Schreiter U (1988) Responses of single neurons in the parietoinsular vestibular cortex of primates. Ann N Y Acad Sci 545:187 - 202.

Akbarian S, Grüsser OJ, Guldin WO (1994) Corticofugal connections between the cerebral cortex und brainstem vestibular nuclei in the macaque monkey. J Comp Neurol 339:421 - 437.

Allman JM, Hakeem A, Erwin JM, Nimchinsky E, Hof P (2001) The anterior cingulate cortex. The evolution of an interface between emotion und cognition. Ann N Y Acad Sci 935:107 - 117.

Amunts K, Eickhoff S, Zilles K (2003) Multimodal mapping of the human cerebral cortex - individual variability. In: Psychiatic Neuroimaging (Ng VW, ed), pp 16 - 20. IOS Press.

Amunts K, Malikovic A, Mohlberg H, Schormann T, Zilles K (2000) Brodmann's areas 17 und 18 brought into stereotaxic space - where und how variable? Neuroimage 11:66 - 84.

Amunts K, Schleicher A, Burgel U, Mohlberg H, Uylings HB, Zilles K (1999) Broca's region revisited: cytoarchitecture und intersubject variability. J Comp Neurol 412:319 - 341.

Amunts K, Weiss PH, Mohlberg H, Pieperhoff P, Eickhoff S, Gurd JM, Marshall JC, Shah NJ, Fink GR, Zilles K (2004) Analysis of neural mechanisms underlying verbal fluency in cytoarchitectonically defined stereotaxic space - - the roles of Brodmann areas 44 und 45. Neuroimage 22:42 - 56.

Ashburner J, Friston KJ (2003a) Spatial normalization using basis functions. In: Human Brain Function (Frackowiak RS, Friston KJ, Frith CD, Dolan RJ, Price CJ, Ashburner J, Penny WD, Zeki S, eds), Academic Press.

Ashburner J, Friston KJ (2003b) High - Dimensional Image Warping. In: Human Brain Function (Frackowiak RS, Friston KJ, Frith CD, Dolan RJ, Price CJ, Ashburner J, Penny WD, Zeki S, eds), Academic Press.

Ashburner J, Friston KJ (2003c) Rigid Body Registration. In: Human Brain Function (Frackowiak RS, Friston KJ, Frith CD, Dolan RJ, Price CJ, Ashburner J, Penny WD, Zeki S, eds), Academic Press.

Augustine JR (1985) The insular lobe in primates including humans. Neurol Res 7:2 - 10.

Aziz Q, Thompson DG, Ng VW, Hamdy S, Sarkar S, Brammer MJ, Bullmore ET, Hobson A, Tracey I, Gregory L, Simmons A, Williams SC (2000) Cortical processing of human somatic und visceral sensation. J Neurosci 20:2657 - 2663.

Backes WH, Mess WH, Kranen - Mastenbroek V, Reulen JP (2000) Somatosensory cortex responses to median nerve stimulation: fMRI effects of current amplitude und selective attention. Clin Neurophysiol 111:1738 - 1744.

Bamiou DE, Musiek FE, Luxon LM (2003) The insula (Island of Reil) und its role in auditory processing. Literature review. Brain Res Brain Res Rev 42:143 - 154.

Banzett RB, Mulnier HE, Murphy K, Rosen SD, Wise RJ, Adams L (2000) Breathlessness in humans activates insular cortex. Neuroreport 11:2117 - 2120.

Barbier EL, Marrett S, Danek A, Vortmeyer A, van Gelderen P, Duyn J, Bandettini P, Grafman J, Koretsky AP (2002) Imaging cortical anatomy by high - resolution MR at 3.0 T: Detection of the stripe of Gennari in visual area 17. Magn Reson Med 48:735 - 738.

Becerra LR, Breiter HC, Stojanovic M, Fishman S, Edwards A, Comite AR, Gonzalez RG, Borsook D (1999) Human brain activation under controlled thermal stimulation und habituation to noxious heat: an fMRI study. Magn Reson Med 41:1044 - 1057.

Beck PD, Pospichal MW, Kaas JH (1996) Topography, architecture, und connections of somatosensory cortex in opossums: evidence for five somatosensory areas. J Comp Neurol 366:109 - 133.

Behrens TE, Johansen - Berg H (2005) Relating connectional architecture to grey matter function using diffusion imaging. Philos Trans R Soc Lond B Biol Sci 360:903 - 911.

Literaturverzeichnis

Bense S, Stephan T, Yousry TA, Brandt T, Dieterich M (2001) Multisensory cortical signal increases und decreases during vestibular galvanic stimulation (fMRI). J Neurophysiol 85:886 - 899.

Berthoz A (1996) How does the cerebral cortex process und utilize vestibular signals. In: Disorders of the Vestibular System (Halmagyi GM, Baloh RW, eds), pp 113 - 125. Oxford: Oxford Univ. Press.

Bingel U, Quante M, Knab R, Bromm B, Weiller C, Buchel C (2003) Single trial fMRI reveals significant contralateral bias in responses to laser pain within thalamus und somatosensory cortices. Neuroimage 18:740 - 748.

Binkofski F, Buccino G, Posse S, Seitz RJ, Rizzolatti G, Freund H (1999) A fronto - parietal circuit for object manipulation in man: evidence from an fMRI - study. Eur J Neurosci 11:3276 - 3286.

Binkofski F, Schnitzler A, Enck P, Frieling T, Posse S, Seitz RJ, Freund HJ (1998) Somatic und limbic cortex activation in esophageal distention: a functional magnetic resonance imaging study. Ann Neurol 44:811 - 815.

Blankenburg F, Ruben J, Meyer R, Schwiemann J, Villringer A (2003) Evidence for a rostral - to - caudal somatotopic organization in human primary somatosensory cortex with mirror - reversal in areas 3b und 1. Cereb Cortex 13:987 - 993.

Boakye M, Huckins SC, Szeverenyi NM, Taskey BI, Hodge CJ, Jr. (2000) Functional magnetic resonance imaging of somatosensory cortex activity produced by electrical stimulation of the median nerve or tactile stimulation of the index finger. J Neurosurg 93:774 - 783.

Bodegard A, Geyer S, Herath P, Grefkes C, Zilles K, Roland PE (2003) Somatosensory areas engaged during discrimination of steady pressure, spring strength, und kinesthesia. Hum Brain Mapp 20:103 - 115.

Bodegard A, Geyer S, Naito E, Zilles K, Roland PE (2000) Somatosensory areas in man activated by moving stimuli: cytoarchitectonic mapping und PET. Neuroreport 11:187 - 191.

Boling W, Reutens DC, Olivier A (2002) Functional topography of the low postcentral area. J Neurosurg 97:388 - 395.

Literaturverzeichnis

Bornhovd K, Quante M, Glauche V, Bromm B, Weiller C, Buchel C (2002) Painful stimuli evoke different stimulus - response functions in the amygdala, prefrontal, insula und somatosensory cortex: a single - trial fMRI study. Brain 125:1326 - 1336.

Bottini G, Karnath HO, Vallar G, Sterzi R, Frith CD, Frackowiak RS, Paulesu E (2001) Cerebral representations for egocentric space: Functional - anatomical evidence from caloric vestibular stimulation und neck vibration. Brain 124:1182 - 1196.

Brandt T, Bötzel K, Yousry TA, Dieterich M, Schulze S (1995) Rotational vertigo in embolic stroke of the vestibular und auditory cortices. Neurology 45:42 - 44.

Brandt T, Dieterich M (1999) The vestibular cortex. Its locations, functions, und disorders. Ann N Y Acad Sci 871:293 - 312.

Brodmann K (1909) Vergleichende Lokalisationslehre der Großhirnrinde. Leipzig: Barth.

Brooks JC, Nurmikko TJ, Bimson WE, Singh KD, Roberts N (2002) fMRI of Thermal Pain: Effects of Stimulus Laterality und Attention. Neuroimage 15:293 - 301.

Burton H (1986) Second somatosensory cortex und related areas. In: Cerebral Cortex, Sensory - Motor Areas und Aspects of Cortical Connectivity. (Jones EG, ed), pp 31 - 98. New York: Plenum.

Burton H, Abend NS, MacLeod AM, Sinclair RJ, Snyder AZ, Raichle ME (1999) Tactile attention tasks enhance activation in somatosensory regions of parietal cortex: a positron emission tomography study. Cereb Cortex 9:662 - 674.

Burton H, Fabri M, Alloway K (1995) Cortical areas within the lateral Sulcus connected to cutaneous representations in areas 3b und 1: a revised interpretation of the second somatosensory area in macaque monkeys. J Comp Neurol 355:539 - 562.

Burton H, MacLeod AM, Videen TO, Raichle ME (1997) Multiple foci in parietal und frontal cortex activated by rubbing embossed grating patterns across fingerpads: a positron emission tomography study in humans. Cereb Cortex 7:3 - 17.

Burton H, Sinclair RJ (2000) Attending to und remembering tactile stimuli: a review of brain imaging data und single - neuron responses. J Clin Neurophysiol 17:575 - 591.

Literaturverzeichnis

Burton H, Videen TO, Raichle ME (1993) Tactile - vibration - activated foci in insular und parietal - opercular cortex studied with positron emission tomography: mapping the second somatosensory area in humans. Somatosens Mot Res 10:297 - 308.

Cameron OG, Minoshima S (2002) Regional brain activation due to pharmacologically induced adrenergic interoceptive stimulation in humans. Psychosom Med 64:851 - 861.

Carson RG, Kelso JA (2004) Governing coordination: behavioural principles und neural correlates. Exp Brain Res 154:267 - 274.

Cereda C, Ghika J, Maeder P, Bogousslavsky J (2002) Strokes restricted to the insular cortex. Neurology 59:1950 - 1955.

Choi HJ, Zilles K, Mohlberg H, Schleicher A, Fink GR, Armstrong E, Amunts K (2006) Cytoarchitectonic identification und probabilistic mapping of two distinct areas within the anterior ventral bank of the human intraparietal Sulcus. J Comp Neurol in press.

Christmann C, Ruf M, Braus DF, Flor H (2002) Simultaneous electroencephalography und functional magnetic resonance imaging of primary und secondary somatosensory cortex in humans after electrical stimulation. Neurosci Lett 333:69 - 73.

Coghill RC, Gilron I, Iadarola MJ (2001) Hemispheric lateralization of somatosensory processing. J Neurophysiol 85:2602 - 2612.

Coghill RC, Sang CN, Maisog JM, Iadarola MJ (1999) Pain intensity processing within the human brain: a bilateral, distributed mechanism. J Neurophysiol 82:1934 - 1943.

Coghill RC, Talbot JD, Evans AC, Meyer E, Gjedde A, Bushnell MC, Duncan GH (1994) Distributed processing of pain und vibration by the human brain. J Neurosci 14:4095 - 4108.

Collins DL, Neelin P, Peters TM, Evans AC (1994) Automatic 3D intersubject registration of MR volumetric data in Standardized Talairach space. J Comput Assist Tomogr 18:192 - 205.

Coq JO, Qi H, Collins CE, Kaas JH (2004) Anatomical und Functional Organization of Somatosensory Areas of the Lateral Fissure of the New World Titi Monkey (*Callicebus moloch*). J Comp Neurol 476:363 - 387.

Craig AD (2002) How do you feel? Interoception: the sense of the physiological condition of the body. Nat Rev Neurosci 3:655 - 666.

Craig AD (2003) Interoception: the sense of the physiological condition of the body. Curr Opin Neurobiol 13:500 - 505.

Critchley HD, Wiens S, Rotshtein P, Ohman A, Dolan RJ (2004) Neural systems supporting interoceptive awareness. Nat Neurosci 7:189 - 195.

Cusick CG, Wall JT, Felleman DJ, Kaas JH (1989) Somatotopic organization of the lateral Sulcus of owl monkeys: area 3b, S - II, und a ventral somatosensory area. J Comp Neurol 282:169 - 190.

Debette S, Michelin E, Henon H, Leys D (2003) Transient rotational vertigo as the initial symptom of a middle cerebral artery territory infarct involving the insula. Cerebrovasc Dis 16:97 - 98.

Del Gratta C, Della PS, Ferretti A, Franciotti R, Pizzella V, Tartaro A, Torquati K, Bonomo L, Romani GL, Rossini PM (2002) Topographic organization of the human primary und secondary somatosensory cortices: comparison of fMRI und MEG findings. Neuroimage 17:1373 - 1383.

Del Gratta C, Della PS, Tartaro A, Ferretti A, Torquati K, Bonomo L, Romani GL, Rossini PM (2000) Topographic organization of the human primary und secondary somatosensory areas: an fMRI study. Neuroreport 11:2035 - 2043.

Derrfuss J, Brass M, Neumann J, von Cramon DY (2005) Involvement of the inferior frontal junction in cognitive control: meta - analyses of switching und Stroop studies. Hum Brain Mapp 25:22 - 34.

Deuchert M, Ruben J, Schwiemann J, Meyer R, Thees S, Krause T, Blankenburg F, Villringer K, Kurth R, Curio G, Villringer A (2002) Event - related fMRI of the somatosensory system using electrical finger stimulation. Neuroreport 13:365 - 369.

Deutschländer A, Bense S, Stephan T, Schwaiger M, Brandt T, Dieterich M (2002) Sensory system interactions during simultaneous vestibular und visual stimulation in PET. Hum Brain Mapp 16:92 - 103.

Disbrow E, Litinas E, Recanzone GH, Padberg J, Krubitzer L (2003) Cortical connections of the second somatosensory area und the parietal ventral area in macaque monkeys. J Comp Neurol 462:382 - 399.

Disbrow E, Roberts T, Krubitzer L (2000) Somatotopic organization of cortical fields in the lateral Sulcus of Homo sapiens: evidence for SII und PV. J Comp Neurol 418:1 - 21.

Disbrow E, Roberts T, Poeppel D, Krubitzer L (2001) Evidence for interhemispheric processing of inputs from the hands in human S2 und PV. J Neurophysiol 85:2236 - 2244.

Dixon WJ, Brown MB, Engelman L, Hill MA, Jennrich RI (1988) BMDP Statistical Software Manual. Berkley: Univ. California Press.

Eickhoff S, Walters NB, Schleicher A, Kril J, Egan GF, Zilles K, Watson JD, Amunts K (2005a) High - resolution MRI reflects myeloarchitecture und cytoarchitecture of human cerebral cortex. Hum Brain Mapp 24:206 - 215.

Eickhoff SB, Amunts K, Mohlberg H, Zilles K (2006a) The Human Parietal Operculum. II. Stereotaxic Maps und Correlation with Functional Imaging Results. Cereb Cortex 16:268 - 279.

Eickhoff SB, Heim S, Zilles K, Amunts K (2006b) Testing anatomically specified hypotheses in functional imaging using cytoarchitectonic maps. Neuroimage.

Eickhoff SB, Lotze M, Wietek B, Amunts K, Enck P, Zilles K (2006c) Segregation of visceral und somatosensory afferents. An fMRI und cytoarchitectonic mapping study. Neuroimage in press.

Eickhoff SB, Schleicher A, Zilles K, Amunts K (2006d) The Human Parietal Operculum. I. Cytoarchitectonic Mapping of Subdivisions. Cereb Cortex 16:254 - 267.

Eickhoff SB, Stephan KE, Mohlberg H, Grefkes C, Fink GR, Amunts K, Zilles K (2005b) A new SPM toolbox for combining probabilistic cytoarchitectonic maps und functional imaging data. Neuroimage 25:1325 - 1335.

Eickhoff SB, Weiss PH, Amunts K, Fink GR, Zilles K (2006e) Identifying human parietal - insular vestibular cortex using fMRI und cytoarchitectonic mapping. Hum Brain Mapp in press.

Eliassen JC, Souza T, Sanes JN (2003) Experience - dependent activation patterns in human brain during visual - motor associative learning. J Neurosci 23:10540 - 10547.

Elliot Smith G (1907) A new topographical survey of the human cerebral cortex, being an account of the distribution of the anatomically distinct cortical areas und their relationship to the cerebral sulci. J Anat 41:237 - 254.

Evans AC, Marrett S, Neelin P, Collins L, Worsley K, Dai W, Milot S, Meyer E, Bub D (1992) Anatomical mapping of functional activation in stereotactic coordinate space. Neuroimage 1:43 - 53.

Fabri M, Polonara G, Salvolini U, Manzoni T (2005) Bilateral cortical representation of the trunk midline in human first somatic sensory area. Hum Brain Mapp 25:287 - 296.

Fasold O, von Brevern M, Kuhberg M, Ploner CJ, Villringer A, Lempert T, Wenzel R (2002) Human vestibular cortex as identified with caloric stimulation in functional magnetic resonance imaging. Neuroimage 17:1384 - 1393.

Fatterpekar GM, Naidich TP, Delman BN, Aguinaldo JG, Gultekin SH, Sherwood CC, Hof PR, Drayer BP, Fayad ZA (2002) Cytoarchitecture of the human cerebral cortex: MR microscopy of excised specimens at 9.4 Tesla. AJNR Am J Neuroradiol 23:1313 - 1321.

Ferretti A, Babiloni C, Gratta CD, Caulo M, Tartaro A, Bonomo L, Rossini PM, Romani GL (2003) Functional topography of the secondary somatosensory cortex for nonpainful und painful stimuli: an fMRI study. Neuroimage 20:1625 - 1638.

Fink GR, Frackowiak RS, Pietrzyk U, Passingham RE (1997) Multiple nonprimary motor areas in the human cortex. J Neurophysiol 77:2164 - 2174.

Fink GR, Marshall JC, Weiss PH, Stephan T, Grefkes C, Shah NJ, Zilles K, Dieterich M (2003) Performing allocentric visuospatial judgments with induced distortion of the egocentric reference frame: an fMRI study with clinical implications. Neuroimage 20:1505 - 1517.

Fink WA, Jr. (2005) The pathophysiology of acute pain. Emerg Med Clin North Am 23:277 - 284.

Foxe JJ, Wylie GR, Martinez A, Schroeder CE, Javitt DC, Guilfoyle D, Ritter W, Murray MM (2002) Auditory - somatosensory multisensory processing in auditory association cortex: an fMRI study. J Neurophysiol 88:540 - 543.

Francis ST, Kelly EF, Bowtell R, Dunseath WJ, Folger SE, McGlone F (2000) fMRI of the responses to vibratory stimulation of digit tips. Neuroimage 11:188 - 202.

Fredrickson JM, Figge U, Scheid P, Kornhuber HH (1966) Vestibular nerve projection to the cerebral cortex of the rhesus monkey. Exp Brain Res 2:318 - 327.

Friston KJ, Glaser DE, Henson RN, Kiebel S, Phillips C, Ashburner J (2002a) Classical und Bayesian inference in neuroimaging: applications. Neuroimage 16:484 - 512.

Friston KJ, Harrison L, Penny W (2003) Dynamic causal modelling. Neuroimage 19:1273 - 1302.

Friston KJ, Holmes AP, Price CJ, Buchel C, Worsley KJ (1999) Multisubject fMRI studies und conjunction analyses. Neuroimage 10:385 - 396.

Friston KJ, Penny W, Phillips C, Kiebel S, Hinton G, Ashburner J (2002b) Classical und Bayesian inference in neuroimaging: theory. Neuroimage 16:465 - 483.

Friston KJ, Penny WD (2003b) Posterior probability maps und SPMs. Neuroimage 19:1240 - 1249.

Friston KJ, Penny WD (2003a) Classical und Bayesian inference. In: Human Brain Function (Frackowiak RS, Friston KJ, Frith CD, Dolan RJ, Price CJ, Ashburner J, Penny WD, Zeki S, eds), Academic Press.

Gelnar PA, Krauss BR, Sheehe PR, Szeverenyi NM, Apkarian AV (1999) A comparative fMRI study of cortical representations for thermal painful, vibrotactile, und motor performance tasks. Neuroimage 10:460 - 482.

Geyer S (2003) The Microstructural Border Between the Motor und the Cognitive Domain in the Human Cerebral Cortex. Wien: Springer.

Geyer S, Ledberg A, Schleicher A, Kinomura S, Schormann T, Burgel U, Klingberg T, Larsson J, Zilles K, Roland PE (1996) Two different areas within the primary motor cortex of man. Nature 382:805 - 807.

Geyer S, Schleicher A, Zilles K (1999) Areas 3a, 3b, und 1 of human primary somatosensory cortex: 1. Microstructural organization und interindividual variability. Neuroimage 10:63 - 83.

Geyer S, Schormann T, Mohlberg H, Zilles K (2000) Areas 3a, 3b, und 1 of human primary somatosensory cortex. Part 2. Spatial normalization to Standard anatomical space. Neuroimage 11:684 - 696.

Goldberg JM, Smith CE, Fernandez C (1984) Relation between discharge regularity und responses to externally applied galvanic currents in vestibular nerve afferents of squirrel monkey. J Neurophysiol 5:1236 - 1256.

Greenspan JD, Lee RR, Lenz FA (1999) Pain sensitivity alterations as a function of lesion location in the parasylvian cortex. Pain 81:273 - 282.

Greenspan JD, Winfield JA (1992) Reversible pain und tactile deficits associated with a cerebral tumor compressing the posterior insula und parietal operculum. Pain 50:29 - 39.

Grefkes C, Eickhoff SB, Zilles K, Fink GR (2006) Differential activation of sensorimotor areas during tactile shape processing: fMRI und cytoarchitecture in humans. Neuroimage 26:23.

Grefkes C, Geyer S, Schormann T, Roland P, Zilles K (2001) Human somatosensory area 2: observer - independent cytoarchitectonic mapping, interindividual variability, und population map. Neuroimage 14:617 - 631.

Grefkes C, Weiss PH, Zilles K, Fink GR (2002) Crossmodal processing of object features in human anterior intraparietal cortex: an fMRI study implies equivalencies between humans und monkeys. Neuron 35:173 - 184.

Grüsser OJ, Pause M, Schreiter U (1990a) Localization und responses of neurones in the parieto - insular vestibular cortex of awake monkeys (Macaca fascicularis). J Physiol 430:537 - 557.

Grüsser OJ, Pause M, Schreiter U (1990b) Vestibular neurones in the parieto - insular cortex of monkeys (Macaca fascicularis): visual und neck receptor responses. J Physiol 430:559 - 583.

Guldin W, Grüsser OJ (1996) The anatomy of vestibular cortices in of primates. In: Le Cortex Vestibulaire (Collard M, Jeannerod M, Christen.Y., eds), pp 17 - 26. Boulogne: Ipsen.

Guldin WO, Akbarian S, Grüsser OJ (1992) Cortico - cortical connections und cytoarchitectonics of the primate vestibular cortex: a study in squirrel monkeys (Saimiri sciureus). J Comp Neurol 326:375 - 401.

Guldin WO, Grüsser OJ (1998) Is there a vestibular cortex? Trends Neurosci 21:254 - 259.

Heim S, Alter K, Ischebeck AK, Amunts K, Eickhoff SB, Mohlberg H, Zilles K, von Cramon DY, Friederici AD (2005) The role of the left Brodmann's areas 44 und 45 in reading words und pseudowords. Cognitive Brain Research 25:982 - 993.

Henn S, Schormann T, Engler K, Zilles K, Witsch K (1997) Elastische Anpassung in der digitalen Bildverarbeitung auf mehreren Auflösungsstufen mit Hilfe von Mehrgitterverfahren. In: Mustererkennung 1997 (Paulus E, Wahl FM, eds), pp 392 - 399. Wien: Springer.

Hobday DI, Aziz Q, Thacker N, Hollander I, Jackson A, Thompson DG (2001) A study of the cortical processing of ano - rectal sensation using functional MRI. Brain 124:361 - 368.

Hobson AR, Furlong PL, Worthen SF, Hillebrand A, Barnes GR, Singh KD, Aziz Q (2005) Real - time imaging of human cortical activity evoked by painful esophageal stimulation. Gastroenterology 128:610 - 619.

Hofbauer RK, Rainville P, Duncan GH, Bushnell MC (2001) Cortical representation of the sensory dimension of pain. J Neurophysiol 86:402 - 411.

Holmes CJ, Hoge R, Collins L, Woods R, Toga AW, Evans AC (1998) Enhancement of MR images using registration for signal averaging. J Comput Assist Tomogr 22:324 - 333.

Huffman KJ, Nelson J, Clarey J, Krubitzer L (1999) Organization of somatosensory cortex in three species of marsupials, Dasyurus hallucatus, Dactylopsila trivirgata, und Monodelphis domestica: neural correlates of morphological specializations. J Comp Neurol 403:5 - 32.

Hurlemann R, Matusch A, Eickhoff SB, Palomero - Gallagher N, Meyer P, Boy C, Maier W, Zilles K, Amunts K, Bauer A (2005) Analysis of neuroreceptor PET data based on cytoarchitectonic maximum probability maps - a feasibility study. Anat Embryol (Berl) 5 - 6:453.

Iannetti GD, Porro CA, Pantano P, Romanelli PL, Galeotti F, Cruccu G (2003) Representation of different trigeminal divisions within the primary und secondary human somatosensory cortex. Neuroimage 19:906 - 912.

Itomi K, Kakigi R, Maeda K, Hoshiyama M (2000) Dermatome versus homunculus; detailed topography of the primary somatosensory cortex following trunk stimulation. Clin Neurophysiol 111:405 - 412.

Joliot M, Papathanassiou D, Mellet E, Quinton O, Mazoyer N, Courtheoux P, Mazoyer B (1999) FMRI und PET of self - paced finger movement: comparison of intersubject stereotaxic averaged data. Neuroimage 10:430 - 447.

Joseph JE (2001) Functional neuroimaging studies of category specificity in object recognition: a critical review und meta - analysis. Cogn Affect Behav Neurosci 1:119 - 136.

Kaas JH (1997) Topographic maps are fundamental to sensory processing. Brain Res Bull 44:107 - 112.

Kaas JH (2000) Organizing principles of sensory representations. Novartis Found Symp 228:188 - 198.

Kaas JH, Collins CE (2001) The organization of sensory cortex. Curr Opin Neurobiol 11:498 - 504.

Kaas JH, Collins CE (2003) The organization of somatosensory cortex in anthropoid primates. Adv Neurol 93:57 - 67.

Kahane P, Hoffmann D, Minotti L, Berthoz A (2003) Reappraisal of the human vestibular cortex by cortical electrical stimulation study. Ann Neurol 54:615 - 624.

Kell CA, von Kriegstein K, Rösler A, Kleinschmidt A, Laufs H (2005) The Sensory Cortical Representation of the Human Penis: Revisiting Somatotopy in the Male Homunculus. J Neurosci 25:5984 - 5987.

Kern MK, Shaker R (2002) Cerebral cortical registration of subliminal visceral stimulation. Gastroenterology 122:290 - 298.

King AB, Menon RS, Hachinski V, Cechetto DF (1999) Human forebrain activation by visceral stimuli. J Comp Neurol 413:572 - 582.

Krubitzer L (1995) The organization of neocortex in mammals: are species differences really so different? Trends Neurosci 18:408 - 417.

Krubitzer L, Clarey J, Tweedale R, Elston G, Calford M (1995a) A redefinition of somatosensory areas in the lateral Sulcus of macaque monkeys. J Neurosci 15:3821 - 3839.

Krubitzer L, Manger P, Pettigrew J, Calford M (1995b) Organization of somatosensory cortex in monotremes: in search of the prototypical plan. J Comp Neurol 351:261 - 306.

Krubitzer LA, Calford MB (1992) Five topographically organized fields in the somatosensory cortex of the flying fox: microelectrode maps, myeloarchitecture, und cortical modules. J Comp Neurol 317:1 - 30.

Krubitzer LA, Calford MB, Schmid LM (1993) Connections of somatosensory cortex in megachiropteran bats: the evolution of cortical fields in mammals. J Comp Neurol 327:473 - 506.

Krubitzer LA, Kaas JH (1990) The organization und connections of somatosensory cortex in marmosets. J Neurosci 10:952 - 974.

Krubitzer LA, Kaas JH (1993) The dorsomedial visual area of owl monkeys: connections, myeloarchitecture, und homologies in other primates. J Comp Neurol 334:497 - 528.

Krubitzer LA, Sesma MA, Kaas JH (1986) Microelectrode maps, myeloarchitecture, und cortical connections of three somatotopically organized representations of the body surface in the parietal cortex of squirrels. J Comp Neurol 250:403 - 430.

Kurata J, Thulborn KR, Gyulai FE, Firestone LL (2002) Early decay of pain - related cerebral activation in functional magnetic resonance imaging: comparison with visual und motor tasks. Anesthesiology 96:35 - 44.

Ladabaum U, Minoshima S, Hasler WL, Cross D, Chey WD, Owyang C (2001) Gastric distention correlates with activation of multiple cortical und subcortical regions. Gastroenterology 120:369 - 376.

Ladabaum U, Minoshima S, Owyang C (2000) Pathobiology of visceral pain: molecular mechanisms und therapeutic implications V. Central nervous system processing of somatic und visceral sensory signals. Am J Physiol Gastrointest Liver Physiol 279:G1 - G6.

Langhorst P, Schulz BG, Seller H, Koepchen HP (1996) Convergence of visceral und somatic afferents on single neurones in the reticular formation of the lower brain stem in dogs. J Auton Nerv Syst 57:149 - 157.

Ledberg A, O'Sullivan BT, Kinomura S, Roland PE (1995) Somatosensory activations of the parietal operculum of man. A PET study. Eur J Neurosci 7:1934 - 1941.

Lobel E, Kleine JF, Bihan DL, Leroy - Willig A, Berthoz A (1998) Functional MRI of galvanic vestibular stimulation. J Neurophysiol 80:2699 - 2709.

Lobel E, Kleine JF, Leroy - Willig A, Van de Moortele PF, Le Bihan D, Grüsser OJ, Berthoz A (1999) Cortical areas activated by bilateral galvanic vestibular stimulation. Ann N Y Acad Sci 871:313 - 323.

Loening - Baucke V, Read NW, Yamada T, Barker AT (1994) Evaluation of the motor und sensory components of the pudendal nerve. Electroencephalogr Clin Neurophysiol 93:35 - 41.

Lotze M, Wietek B, Birbaumer N, Ehrhardt J, Grodd W, Enck P (2001) Cerebral activation during anal und rectal stimulation. Neuroimage 14:1027 - 1034.

Mahalanobis PC, Majumda DN, Rao DC (1949) Anthropometric survey of the united provinces. A statistical study. Sankhya 9:89 - 324.

Merker B (1983) Silver staining of cell bodies by means of physical development. J Neurosci Methods 9:235 - 241.

Mima T, Ikeda A, Nagamine T, Yazawa S, Kunieda T, Mikuni N, Taki W, Kimura J, Shibasaki H (1997) Human second somatosensory area: Subdural und magnetoencephalographic recording of somatosensory evoked responses. pp 501 - 505.

Mima T, Sadato N, Yazawa S, Hanakawa T, Fukuyama H, Yonekura Y, Shibasaki H (1999) Brain structures related to active und passive finger movements in man. Brain 122 (Pt 10):1989 - 1997.

Morosan P, Rademacher J, Schleicher A, Amunts K, Schormann T, Zilles K (2001) Human primary auditory cortex: cytoarchitectonic subdivisions und mapping into a spatial reference system. Neuroimage 13:684 - 701.

Morosan P, Schleicher A, Amunts K, Zilles K (2005) Multimodal Architectonic Mapping of Human Superior Temporal Gyrus. Anat Embryol (Berl) in press.

Naito E, Ehrsson HH, Geyer S, Zilles K, Roland PE (1999) Illusory arm movements activate cortical motor areas: a positron emission tomography study. J Neurosci 19:6134 - 6144.

Naito E, Roland PE, Grefkes C, Choi HJ, Eickhoff S, Geyer S, Zilles K, Ehrsson HH (2005) Dominance of the right hemisphere und role of area 2 in human kinesthesia. J Neurophysiol 93:1020 - 1034.

Nelson AJ, Staines WR, McIlroy WE (2004) Tactile stimulus predictability modulates activity in a tactile - motor cortical network. Exp Brain Res 154:22 - 32.

Nickel J, Seitz RJ (2005) Functional clusters in the human parietal cortex as revealed by an observer - independent meta - analysis of functional activation studies. Anat Embryol (Berl) 210:463 - 472.

Niddam DM, Yeh TC, Wu YT, Lee PL, Ho LT, Arendt - Nielsen L, Chen AC, Hsieh JC (2002) Event - related functional MRI study on central representation of acute muscle pain induced by electrical stimulation. Neuroimage 17:1437 - 1450.

Ödkvist LM, Rubin AM, Schwarz DWF, Fredrickson JM (1973) Vestibular und auditory cortical projection in the guinea pig (*Cavia porcellus*). Exp Brain Res 18:279 - 286.

Oldfield RC (1971) The assessment und analysis of handedness: the Edinburgh inventory. Neuropsychologia 9:97 - 113.

Paus T (2001) Primate anterior cingulate cortex: where motor control, drive und cognition interface. Nat Rev Neurosci 2:417 - 424.

Penfield W, Jasper H (1954) Epilepsy und functional anatomy of the human brain. Bosten, Ma: Little, Brown & Co.

Penny WD, Holmes AP (2003) Random effects analysis. In: Human Brain Function (Frackowiak RS, Friston KJ, Frith CD, Dolan RJ, Price CJ, Ashburner J, Penny WD, Zeki S, eds), Academic Press.

Petit L, Beauchamp MS (2003) Neural basis of visually guided head movements studied with fMRI. J Neurophysiol 89:2516 - 2527.

Petrovic P, Petersson KM, Ghatan PH, Stone - Elander S, Ingvar M (2000) Pain - related cerebral activation is altered by a distracting cognitive task. Pain 85:19 - 30.

Peyron R, Garcia - Larrea L, Gregoire MC, Costes N, Convers P, Lavenne F, Mauguiere F, Michel D, Laurent B (1999) Haemodynamic brain responses to acute pain in humans: sensory und attentional networks. Brain 122 (Pt 9):1765 - 1780.

Pleger B, Foerster AF, Ragert P, Dinse HR, Schwenkreis P, Malin JP, Nicolas V, Tegenthoff M (2003) Functional imaging of perceptual learning in human primary und secondary somatosensory cortex. Neuron 40:643 - 653.

Qi HX, Lyon DC, Kaas JH (2002) Cortical und thalamic connections of the parietal ventral somatosensory area in marmoset monkeys (Callithrix jacchus). J Comp Neurol 443:168 - 182.

Radovanovic S, Korotkov A, Ljubisavljevic M, Lyskov E, Thunberg J, Kataeva G, Danko S, Roudas M, Pakhomov S, Medvedev S, Johansson H (2002) Comparison of brain activity

during different types of proprioceptive inputs: a positron emission tomography study. Exp Brain Res 143:276 - 285.

Robinson CJ, Burton H (1980) Somatotopographic organization in the second somatosensory area of M. fascicularis. J Comp Neurol 192:43 - 67.

Roland PE, O'Sullivan B, Kawashima R (1998) Shape und roughness activate different somatosensory areas in the human brain. Proc Natl Acad Sci U S A 95:3295 - 3300.

Roland PE, Zilles K (1994) Brain atlases - - a new research tool. Trends Neurosci 17:458 - 467.

Rolls ET, O'Doherty J, Kringelbach ML, Francis S, Bowtell R, McGlone F (2003) Representations of pleasant und painful touch in the human orbitofrontal und cingulate cortices. Cereb Cortex 13:308 - 317.

Rosen SD, Paulesu E, Frith CD, Frackowiak RS, Davies GJ, Jones T, Camici PG (1994) Central nervous pathways mediating angina pectoris. Lancet 344:147 - 150.

Ruben J, Schwiemann J, Deuchert M, Meyer R, Krause T, Curio G, Villringer K, Kurth R, Villringer A (2001) Somatotopic organization of human secondary somatosensory cortex. Cereb Cortex 11:463 - 473.

Saito DN, Okada T, Morita Y, Yonekura Y, Sadato N (2003) Tactile - visual cross - modal shape matching: a functional MRI study. Brain Res Cogn Brain Res 17:14 - 25.

Sarkissov SA, Filimonoff IN, Preobrashenskaya NS (1949) Cytoarchitecture of the human cortex cerebri. Moscow. [in Russian]: Medgiz.

Sawamoto N, Honda M, Okada T, Hanakawa T, Kanda M, Fukuyama H, Konishi J, Shibasaki H (2000) Expectation of pain enhances responses to nonpainful somatosensory stimulation in the anterior cingulate cortex und parietal operculum/posterior insula: an event - related functional magnetic resonance imaging study. J Neurosci 20:7438 - 7445.

Schleicher A, Palomero - Gallagher N, Morosan P, Eickhoff SB, Kowalski T, de Vos K, Amunts K, Zilles K (2005) Quantitative architectectural analysis: a new approach to cortical mapping. Anat Embryol (Berl) 210:373 - 386.

Schnitzler A, Volkmann J, Enck P, Frieling T, Witte OW, Freund HJ (1999) Different cortical organization of visceral und somatic sensation in humans. Eur J Neurosci 11:305 - 315.

Sengupta JN, Gebhart GF (1994) Characterization of mechanoreceptive pelvic nerve afferent fibres innervating the colon of the rat. J Neurophysiol 71: - 2060.

Servos P, Lederman S, Wilson D, Gati J (2001) fMRI - derived cortical maps for haptic shape, texture, und hardness. Brain Res Cogn Brain Res 12:307 - 313.

Stephan E, Pardo JV, Faris PL, Hartman BK, Kim SW, Ivanov EH, Daughters RS, Costello PA, Goodale RL (2003) Functional neuroimaging of gastric distention. J Gastrointest Surg 7:740 - 749.

Stephan KM, Fink GR, Passingham RE, Silbersweig D, Ceballos - Baumann AO, Frith CD, Frackowiak RS (1995) Functional anatomy of the mental representation of upper extremity movements in healthy subjects. J Neurophysiol 73:373 - 386.

Stoeckel MC, Weder B, Binkofski F, Buccino G, Shah NJ, Seitz RJ (2003) A fronto - parietal circuit for tactile object discrimination: an event - related fMRI study. Neuroimage 19:1103 - 1114.

Strigo IA, Albanese MC, Bushnell MC, Duncan GH (2005) Visceral und cutaneous pain representation in parasylvian cortex. Neurosci Lett 384:54 - 59.

Strigo IA, Duncan GH, Boivin M, Bushnell MC (2003) Differentiation of visceral und cutaneous pain in the human brain. J Neurophysiol 89:3294 - 3303.

Svensson P, Johannsen P, Jensen TS, Arendt - Nielsen L, Nielsen J, Stodkilde - Jorgensen H, Gee AD, Baarsgaard HS, Gjedde A (1998) Cerebral blood - flow changes evoked by two levels of painful heat stimulation: a positron emission tomography study in humans. Eur J Pain 2:95 - 107.

Svensson P, Minoshima S, Beydoun A, Morrow TJ, Casey KL (1997) Cerebral processing of acute skin und muscle pain in humans. J Neurophysiol 78:450 - 460.

Takeda N, Tanaka - Tsuji M, Sawada T, Koizuka I, Kubo T (1995) Clinical investigation of the vestibular cortex. Acta Otolaryngol Suppl 520 Pt 1:110 - 112.

Talairach J, Tournoux P (1988) Co - Planar stereotaxic atlas of the human brain. Stuttgart: Thieme.

Thees S, Blankenburg F, Taskin B, Curio G, Villringer A (2003) Dipole source localization und fMRI of simultaneously recorded data applied to somatosensory categorization. Neuroimage 18:707 - 719.

Toni I, Shah NJ, Fink GR, Thoenissen D, Passingham RE, Zilles K (2002) Multiple movement representations in the human brain: an event - related fMRI study. J Cogn Neurosci 14:769 - 784.

Tracey I, Becerra L, Chang I, Breiter H, Jenkins L, Borsook D, Gonzalez RG (2000) Noxious hot und cold stimulation produce common patterns of brain activation in humans: a functional magnetic resonance imaging study. Neurosci Lett 288:159 - 162.

Trulsson M, Francis ST, Kelly EF, Westling G, Bowtell R, McGlone F (2001) Cortical responses to single mechanoreceptive afferent microstimulation revealed with fMRI. Neuroimage 13:613 - 622.

Turkeltaub PE, Eden GF, Jones KM, Zeffiro TA (2002) Meta - analysis of the functional neuroanatomy of single - word reading: method und validation. Neuroimage 16:765 - 780.

Vandenbergh J, Dupont P, Fischler B, Bormans G, Persoons P, Janssens J, Tack J (2005) Regional brain activation during proximal stomach distention in humans: A positron emission tomography study. Gastroenterology 128:564 - 573.

Vogeley K, Fink GR (2003) Neural correlates of the first - person - perspective. Trends in Cognitive Sciences 7:38 - 42.

Vogt C, Vogt O (1919) Allgemeinere Ergebnisse unserer Hirnforschung. Journal für Psychologie und Neurologie 25:279 - 461.

von Economo K, Koskinas G (1925) Die Cytoarchitektonik der Hirnrinde des erwachsenen Menschen. Wien: Springer.

Walters NB, Egan GF, Kril JJ, Kean M, Waley P, Jenkinson M, Watson JD (2003) In vivo identification of human cortical areas using high - resolution MRI: an approach to cerebral structure - function correlation. Proc Natl Acad Sci U S A 100:2981 - 2986.

Walters NB, Eickhoff SB, Schleicher A, Zilles K, Amunts K, Egan GF, Watson JDG (2006) Observer independent analysis of high - resolution MR images of the human cerebral cortex: *in vivo* delineation of cortical areas. Hum Brain Mapp in press.

Weiller C, Juptner M, Fellows S, Rijntjes M, Leonhardt G, Kiebel S, Muller S, Diener HC, Thilmann AF (1996) Brain representation of active und passive movements. Neuroimage 4:105 - 110.

Wilms M, Eickhoff SB, Specht K, Amunts K, Shah NJ, Malikovic A, Fink GR (2005) Human V5/MT+: comparison of functional und cytoarchitectonic data. Anat Embryol (Berl) 210:485 - 495.

Woolsey CN, Erickson TC, Gilson WE (1979) Localization in somatic sensory und motor areas of human cerebral cortex as determined by direct recording of evoked potentials und electrical stimulation. J Neurosurg 51:476 - 506.

Wree A, Schleicher A, Zilles K (1982) Estimation of volume fractions in nervous tissue with an image analyzer. pp 29 - 43.

Wu CW, Kaas JH (2003) Somatosensory cortex of prosimian Galagos: physiological recording, cytoarchitecture, und corticocortical connections of anterior parietal cortex und cortex of the lateral Sulcus. J Comp Neurol 457:263 - 292.

Xu X, Fukuyama H, Yazawa S, Mima T, Hanakawa T, Magata Y, Kanda M, Fujiwara N, Shindo K, Nagamine T, Shibasaki H (1997) Functional localization of pain perception in the human brain studied by PET. Neuroreport 8:555 - 559.

Yaguez L, Coen S, Gregory LJ, Amaro E Jr, Altman C, Brammer MJ, Bullmore ET, Williams SC, Aziz Q (2005) Brain response to visceral aversive conditioning: a functional magnetic resonance imaging study. Gastroenterology 128:1819 - 1829.

Young JP, Herath P, Eickhoff S, Choi J, Grefkes C, Zilles K, Roland PE (2004) Somatotopy und attentional modulation of the human parietal und opercular regions. J Neurosci 24:5391 - 5399.

Zilles K, Eickhoff S, Palomero - Gallagher N (2003) The human parietal cortex: a novel approach to its architectonic mapping. Adv Neurol 93:1 - 21.

Zilles K, Palomero - Gallagher N, Schleicher A (2004) Transmitter receptors und functional anatomy of the cerebral cortex. J Anat 205:417 - 432.

Zilles K, Schleicher A, Palomero - Gallagher N, Amunts K (2002) Quantitative analysis of cyto - und receptor architecture of the human brain. In: Brain Mapping, the methods (Mazziotta J, Toga A, eds), pp 573 - 602. Elsevier.

Lebenslauf

Name:	Simon Bodo Johannes Eickhoff
Geburtsdatum/ - ort:	30.06.1979 in Neuss (Nationalität: deutsch)
Eltern:	Dr. Ing. Hans - Günther Eickhoff, Ingenieur
	Christine Eickhoff geb. Wiechoczek, Oberstudienrätin
Geschwister:	Roman Eickhoff, Student

Schulausbildung

Katholische St. Martinus Grundschule, Holzheim	1985 - 1989
Quirinus - Gymnasium Neuss,	1989 - 1995 u. 1996 - 1998
Miramonte High School, Orinda, USA	1995 - 1996

Abitur: 24.06.1998, Durchschnittsnote: 1,1

Zivildienst

Lukaskrankenhaus Neuss (Pflegehilfe HNO - OP) 1998 - 1999

Hochschulstudium

RWTH Aachen:	Medizin, WS 1999 - SS 2006
Ärztliche Vorprüfung:	28.08.2001, Durchschnittsnote: 1,0
Ärztliche Prüfung:	11.04.2006, Durchschnittsnote: 1,2
Erster Abschnitt	*25.03.2003,Note: 2*
Zweiter Abschnitt	*24.04.2005,Note: 1,0*
Dritter Abschnitt	*11.04.2006,Note: 1*

Auslandsaufenthalte:	University of Sydney, Australien (2004)
	University of Sheffield, England (2004 u. 2005)
	University College London, England (2005/2006)

Stipendien

Fullbright Stipendium zum Auslandaufenthalt in der US (1995)

Studienstiftung des Deutschen Volkes (1999 - 2006)

Travel Award der Organization for Human Brain Mapping (OHBM) 2003, 2006

Publikationsverzeichnis

Eickhoff SB, Scheicher A, Scheperjans F, Palomero-Gallagher N, Zilles K
Analysis of neurotransmitter receptor distribution patterns in the cerebral cortex
NeuroImage, in press

Rottschy C, Eickhoff SB, Schleicher A, Mohlberg H, Zilles K, Amunts K
The ventral visual cortex in humans: Cytoarchitectonic mapping of two extrastriate areas
Human Brain Mapping, in press

Eickhoff SB, Grefkes C, Zilles K, Fink GR
The somatotopic organization of cytoarchitectonic areas on the human parietal operculum
Cerebral Cortex, E-Pub ahead of print

Walters NB, Eickhoff SB, Schleicher A, Zilles K, Amunts K, Egan GF, Watson JDG
Observer independent analysis of high-resolution MR images of the human cerebral cortex: *in vivo* delineation of cortical areas
Human Brain Mapping, E-Pub ahead of print

Malikovic A, Amunts K, Schleicher A, Mohlberg H, Eickhoff SB, Wilms M, Palomero-Gallagher N, Armstrong E, Zilles K
Cytoarchitectonic analysis of the human extrastriate cortex in the region of V5/MT+: A probabilistic, stereotaxic map of area hOc5
Cerebral Cortex, E-Pub ahead of print

Eickhoff SB, Heim S, Zilles K, Amunts K
Testing anatomically specified hypotheses in functional imaging using cytoarchitectonic maps
NeuroImage 32(2): 570-582 (2006)

Heim S, Eickhoff SB, Opitz B, Friederici AD
BA 44 in Broca's area supports syntactic gender decisions in language production
NeuroReport 17(11):1097-1101 (2006)

Eickhoff SB, Lotze M, Wietek B, Amunts K, Enck, P, Zilles K
Segregation of visceral and somatosensory afferents. An fMRI and cytoarchitectonic mapping study
NeuroImage, 31(3):1004-14 (2006)

Eickhoff SB, Weiss PH, Amunts K, Fink GR, Zilles K
Identifying human parieto-insular vestibular cortex using fMRI and cytoarchitectonic mapping
Human Brain Mapping 27(7):611-21 (2006)

Hunter MD, Eickhoff SB, Miller T, Farrow TFD, Wilkinson ID, Woodruff PWD
Spontaneous 'activation' of voice - sensitive auditory cortex during silence
Proceedings of the National Academy of Sciences 103(1), 189 - 194 (2006)

Publikationsverzeichnis

Eickhoff SB, Amunts K, Mohlberg H, Zilles K
The human parietal operculum: II. Stereotaxic maps und correlation with functional imaging results
Cerebral Cortex 16, 268 - 279 (2006)

Eickhoff SB, Zilles K, Schleicher A, Amunts K
The human parietal operculum: I. Cytoarchitectonic mapping of subdivisions
Cerebral Cortex 16, 254 - 267, 2006

Heim S, Alter K, Ischebeck AK, Amunts K, Eickhoff SB, Mohlberg H, Zilles K, von Cramon DY, Friederici AD
The role of the left Brodmann's areas 44 und 45 in reading words und pseudowords
Cognitive Brain Research, 25(3):982 - 93 (2005)

Wilms M, Eickhoff SB, Specht K, Amunts K, Shah NJ, Malikovic A, Fink GR
Human V5/MT+: comparison of functional und cytoarchitectonic data
Anat. Embryol., 210(5 - 6):485 - 95 (2005)

Schleicher A, Palomero - Gallagher N, Morosan P, Eickhoff SB, Kowalski T, de Vos K, Amunts K, Zilles K
Quantitative architectural analysis: a new approach to cortical mapping
Anat. Embryol., 210(5 - 6):373 - 86 (2005)

Hurlemann R, Matusch A, Eickhoff SB, Palomero - Gallagher N, Meyer P, Boy C, Maier W, Zilles K, Amunts K, Bauer A
Analysis of neuroreceptor PET data based on cytoarchitectonic maximum probability maps - a feasibility study
Anat. Embryol., 210(5 - 6):447 - 53 (2005)

Eickhoff SB, Stephan KE, Mohlberg H, Grefkes C, Fink GR, Amunts K, Zilles K
A new SPM toolbox for combining probabilistic cytoarchitectonic maps und functional imaging data
NeuroImage, 25(4):1325 - 35 (2005)

Naito E, Roland PE, Grefkes C, Choi HJ, Eickhoff S, Geyer S, Ehrsson HH
Dominance of the right hemisphere und role of area 2 in human kinesthesia
J Neurophysiol 93(2):1020 - 34 (2005)

Eickhoff S, Walters N, Schleicher A, Egan G, Watson J, Zilles K, Amunts K
High resolution MR imaging reveals microstructural features of the cerebral cortex
Human Brain Mapping 24(3):206 - 215 (2005)

Young JP, Herath P, Eickhoff S, Choi J, Grefkes C, Zilles K, Roland PE
Somatotopy und attentional modulation of the human parietal und opercular regions.
J Neurosci. 24(23):5391 - 9 (2004)

Amunts K, Weiss PH, Mohlberg H ,Pieperhoff P, Eickhoff S, Gurd JM, Marshal JC, Shah NJ, Fink GR, Zilles K
Analysis of verbal fluency in cytoarchitectonically defined stereotaxic space - The roles of Brodmann's areas 44 und 45
Neuroimage 22(1):42 - 56 (2004)

Publikationsverzeichnis

Amunts K, Eickhoff S, Zilles K
Mutimodal mapping of human cerebral cortex - Individual variability
Psychiatric Neuroimaging, V Ng et al (Eds.), IOS Press 2003, 16 - 20

Zilles K, Eickhoff S, Palomero - Gallagher N
The human parietal cortex: a novel approach to its architectonic mapping.
Adv Neurol. 93:1 - 21 (2003)

Zusammenfassung (Abstract)

In der vorliegenden Arbeit wurde die strukturelle und funktionelle Organisation des parietalen Operculum im menschlichen Gehirn untersucht. Im Mittelpunkt stand dabei die Frage, ob dieses Gebiet eine homogene Region mit verschiedenen Funktionen darstellt oder eine anatomisch wie funktionell differenzierte Untergliederung vorliegt.

Im ersten Teil dieser Arbeit wurden Lage und Ausdehnung von vier zytoarchitektonischen Arealen in dieser Region (OP 1 - 4) mittels eines vom Untersucher unabhängigen Verfahrens in zehn post-mortem Gehirnen identifiziert. Die anhand dieser Stichprobe berechneten Wahrscheinlichkeitskarten der Areale OP 1 - 4 beinhalteten Informationen über ihre Topographie und Variabilität und können zur Interpretation funktioneller Bildgebungsexperimente verwendet werden.

In der zweiten Studie ist die funktionelle Lage des sekundären somatosensorischen Kortex (SII) mittels einer Meta - Analyse von 181 publizierten fMRT und PET Aktivierungen ermittelt und mit den architektonischen Karten verglichen worden. Hierbei zeigte sich eine sehr gute Übereinstimmung zwischen den funktionellen Daten und den zytoarchitektonischen Wahrscheinlichkeitskarten. Insbesondere konnte demonstriert werden, dass die Areale OP 1 und OP 4 die wahrscheinlichsten strukturellen Korrelate der, bisher rein funktionell definierten, SII - Region darstellen.

Der dritte Teil dieser Arbeit definierte mittels einen fMRT Untersuchungen die Repräsentation verschiedener Körperteile auf dem parietalen Operculum. Hierdurch konnte eine klare somatotope Gliederung der Areale OP 1 und OP 4 ermittelt werden. Für eine weitere Karte in OP 3 fanden sich Anhaltspunkte. Topographie und Somatotopie erlauben somit eine eindeutige Zuordnung zu folgenden beim Affen beschriebenen Arealen: SII (OP 1), PV (OP 4) und VS (OP 3). OP 2 reagierte dagegen kaum auf taktile Reize.

Die vierte Studie untersuchte die Unterschiede in der Verarbeitung somatosensorischer und viszeraler Stimuli auf dem parietalen Operculum mittels einer fMRT Studie. Durch den Vergleich der Ergebnisse mit den in der ersten Studie definierten zytoarchitektonischen Karten wurde gezeigt, dass beide Modalitäten funktionell und anatomisch klar getrennt voneinander verarbeitet werden

Im fünften Teil der Arbeit wurde die Repräsentation vestibulärer Aktivierungen auf dem parietalen Operculum mit den architektonischen Karten verglichen. Nachdem die schwache Aktivität in Area OP 2 auf somatosensorische Stimuli bereits in Teil 3 gezeigt wurde, konnte mit diesem Experiment nachgewiesen werden, dass Ara OP 2 spezifisch auf vestibuläre Stimuli reagiert. Lage und Funktion von OP 2 machen es somit zum menschlichen Homologon des vestibulären Kortex anderer Primaten.

Das parietale Operculum im Gehirn des Menschen ist somit ein fein gegliedertes Mosaik aus mindestens vier strukturell und funktionell unterschiedlichen Arealen. Diese Konvergenz von Erkenntnissen moderner Neuroanatomie, funktioneller Bildgebung und vergleichender Neurobiologie begründet ein neues Konzept der Struktur und Funktion des parietalen Operculum, welches weit über die bisher angenommene Rolle des „SII Kortex“ hinausgeht.



Simon Eickhoff



Prof. Dr. Karl Zilles