Aus dem Institut für Neuropathologie
an den Medizinischen Einrichtungen der
Heinrich-Heine-Universität Düsseldorf

Direktor: Prof. Dr. G. Reifenberger

Störungen in Neurotransmittersystemen und Dysregulation Kalzium-bindender Proteine bei der experimentellen Borna-Enzephalitis der Ratte

Dissertation

zur Erlangung des Grades eines Doktors der Medizin

Der Medizinische Fakultät der Heinrich-Heine-Universität Düsseldorf

vorgelegt von

Thomas Joosten

2003

Als Inauguraldissertation gedruckt mit Genehmigung der
Medizinischen Fakultät der Heinrich-Heine-Universität Düsseldorf

gez.: Universitätsprofessor Dr. Dr. Alfons Labisch
- Dekan -

Referent: Universitätsprofessor Dr. Thomas Bilzer
Koreferent: Privatdozent Dr. Jochen F. Staiger

Inhalt

Abkürzungen.....1

1 Einleitung.....4

1.1 Problemstellung.....8

2 Stand der Forschung.....11

2.1 Geschichte.....11

2.2 Erreger.....12

2.2.1 Wirtsspektrum.....16

2.2.2 Infektion beim Menschen.....17

2.2.3 Epidemiologie.....18

2.3 Natürliche Infektion.....19

2.3.1 Klinisches Bild.....20

2.3.2 Experimentelle Infektion.....21

2.4 Gewebstropismen des Bornavirus.....22

2.4.1 Zentrales- und Peripheres Nervensystem 22

2.4.2 Extraneurale Gewebe.....22

2.5 Pathogenese.....23

2.5.1 Allgemeines.....23

2.5.2 Immunpathologie.....24

2.5.2.1 T-Lymphozyten bei der BD.....24

2.5.2.2 Immuneffektormoleküle.....26

2.6 Neuropathologie.....27

Inhalt

3 Überträgerstoffe im ZNS.....30

3.1 Projektionsneurone und Interneurone.....32

3.2 Monoamine.....33

3.2.1 Monoamine im ZNS der Ratte.....36

3.3 Acetylcholin.....38

3.4 Neuropeptide.....40

4 Kalzium-bindende Proteine 41

4.1 Calretinin, Calbindin, Parvalbumin 41

5 Eigene Untersuchungen.....46

5.1 Material.....46

5.1.1 Virus.....46

5.1.2 Chemikalien.....46

5.1.3 Antikörper und Kits.....48

5.1.3.1 Primärantikörper.....48

5.1.3.1.1 Monoklonale Antikörper.....48

5.1.3.1.2 Polyklonale Antikörper.....49

5.1.3.2 Sekundärantikörper.....50

5.1.3.3 Normalseren.....50

5.1.4 Versuchstiere.....51

5.2 Methoden.....51

5.2.1 Infektion.....51

5.2.2 Perfusion.....52

5.2.3 Lagerung und Konservierung.....52

Inhalt

5.2.4 Vibratomschnitte.....53

5.2.5 Gefriertauen.....53

5.2.6 Immunhistochemie.....54

5.2.6.1 Free-Floating.....54

5.2.7 Präparation für das Lichtmikroskop.....55

5.2.8 Auswertung.....55

6 Ergebnisse.....58

6.1 Borna Spezifische Antigene (p38/39, p24).....58

6.2 Neurotransmitter.....70

6.2.1 Tyrosinhydroxylase (TH).....70

6.2.1.1 Kontrolltiere.....70

6.2.1.2 BDV infizierte Tiere.....71

6.2.1.3 Parallelmarkierungen.....81

6.2.2 Dopaminbetahydroxylase (DBH). 82

6.2.2.1 Kontrolltiere.....82

6.2.2.2 BDV infizierte Tiere.....82

6.2.3 Cholinacetyltransferase (ChAT).....91

6.2.3.1 Kontrolltiere.....91

6.2.3.2 BDV infizierte Tiere.....91

6.2.4 Vesikulärer Acetylcholin-Transporter (VAChT).....92

6.2.4.1 Kontrolltiere.....92

6.2.4.2 BDV infizierte Tiere.....92

6.3 Kalzium-bindende Proteine und Neuropeptide.....95

6.3.1 Calretinin 95

Inhalt

6.3.1.1 Kontrolltiere.....95

6.3.1.2 BDV infizierte Tiere.....95

6.3.2 Calbindin 97

6.3.2.1 Kontrolltiere.....97

6.3.2.2 BDV infizierte Tiere.....97

6.3.3 Parvalbumin 98

6.3.3.1 Kontrolltiere.....98

6.3.3.2 BDV infizierte Tiere.....99

6.3.4 Vasoaktives Intestinales Polypeptid 100

6.3.4.1 Kontrolltiere.....100

6.3.4.2 BDV infizierte Tiere.....100

7 Diskussion.....101

7.1 Borna-Spezifische Antigene.....101

7.2 Neurotransmitter 105

7.2.1 Tyrosinhydroxylase und Dopaminbetahydroxylase.....105

7.2.2 Cholinacetyltransferase und Vesikulärer Acetylcholin-Transporter 109

7.3 Kalzium-bindende Proteine.....110

7.4 Vasoaktives Intestinales Polypeptid.....112

8 Ausblick.....114

9 Literaturverzeichnis.....118

10 Abbildungen und Tabellen.....134

Inhalt

Danksagung

Lebenslauf

Abkürzungen

Abb	Abbildung
ACh	Acetylcholin
AChE	Acetylcholinesterase
AEC	Aminoethylcarbazol
AS	Aminosäuren
BBB	Blood Brain Barrier
BD	Borna Disease
BDV	Borna Disease Virus
Biot	Biotinyliert
BSA	Bovines Serumalbumin
CA	Commissura Anterior
CB	Calbindin
Cc	Corpus Callosum
CD	Cluster Of Differentiation
Cp	Cortex Piriformis
ChAT	Cholinacetyltransferase
CR	Calretinin
DAB	Diaminobenzidin
DBB	Diagonales Band von Broca
DBH	Dopaminbetahydroxylase
DTH	Delayed Type Of Hypersensitivity
Fi	Fimbria hippocampi
GAD	Glutamatdecarboxylase (Glutaminsäuredecarboxylase)

Hc	Hippocampus
HLA	Human Leucocyte Antigen
ID	Infektiöse Dosis
IEG	Immediate Early Genes
IFN	Interferon
IgG	Immunglobulin Gamma
IL	Interleukin
Kb	Kilobasen
KbP	Kalzium-bindende Proteine
Kd	Kilodalton
MAK	Monoklonaler Antikörper
MHC	Major Histocompatibility Complex
MIP	Makrophagen Inflammatorisches Protein
MMS	Monozyten-Makrophagen-System
mRNA	Messenger RNA
Na	Nucleus accumbens
Nc	Nucleus caudatus
Ndt	Nucleus dorsalis thalami
Nlt	Nucleus lateralis thalami
Nns	Nonsegmented Negative Stranded
Npt	Nucleus posterioris thalami
Npv	Nucleus paraventricularis
Nucl	Nucleus
NGF	Nerve Growth Factor
Nm	Nanometer

NOS	Nitric Oxide Synthase
NT	Neurotransmitter
Nvt	Nucleus ventricularis thalami
ORF	Open Reading Frame
P.I.	Post Infectionem
PB	Phosphatpuffer
PNS	Peripheres Nervensystem
PV	Parvalbumin
PYC	Pyramidenzellmarker
SOM	Somatostatin
Tab	Tabelle
TB	TRIS-Puffer
TBS	TRIS-Puffer, Saline
TF	Tissue Factor
TGF	Transforming Growth Factor
TH	Tyrosinhydroxylase
TNF	Tumor Nekrose Faktor
Tro	Tractus opticus
Tuo	Tuberculum olfactorium
V	Ventrikel
ZNS	Zentralnervensystem

1 Einleitung

Die vorliegende Arbeit beschäftigt sich mit neurodegenerativen Veränderungen bei der *Borna Krankheit* (Borna Disease, BD). Es handelt sich um eine Viruserkrankung, die natürlicherweise vor allem bei Pferden oder Schafen auftritt und bevorzugt das Zentrale Nervensystem (ZNS) - hier besonders das Limbische System - befällt. Weitere Wirte sind Kaninchen, Rinder, Ziegen, Esel, Maultiere, Strauße sowie wahrscheinlich Hunde, Katzen, Lamas und Alpakas (Nishino et al., 1998, Malkinson et al., 1993, Altmann et al., 1976, Metzler et al., 1976, Ihlenburg, 1962, Otta und Jensch, 1960, Joest und Degen, 1911). Die Erkrankung wurde aufgrund der unterschiedlich langen Inkubationszeiten von Wochen bis Monaten lange zu den Slow-Virus Erkrankungen gezählt (Ludwig et al., 1973, Mayr et al., 1972).

Erreger ist das stark neurotrope und nicht-zytopathogene Borna-Virus (Borna Disease Virus, BDV), das vermutlich durch transnasale Infektion eine schwere Meningopolioenzephalomyelitis hervorruft (Stitz, 1996, Stitz et al., 1995, Bilzer und Stitz, 1994, Narayan et al., 1983, Joest und Degen, 1911). Die Entzündung ist durch zelluläre Infiltrate, neurodegenerative Veränderungen und eine deutlich progrediente Großhirnatrophie gekennzeichnet. Das Krankheitsbild äußert sich durch Verhaltensauffälligkeiten wie Erregungszustände, Depressionszustände, Koliken, Ataxien und Orientierungsstörungen. Im späteren Verlauf fallen myoklonische Krämpfe, Paralysen und Ernährungsstörungen sowie eine Retinitis auf, die bei der Ratte in eine vollkommene Netzhautatrophie und Erblindung mündet (Narayan et al., 1983, Narayan et al., 1983a). Neben diesen Störungen und Verhaltensauffälligkeiten sind bei der Ratte Beeinträchtigungen des Lernverhaltens beschrieben worden (Carbone et al., 1998, Solbrig et al., 1995, Bautista et al., 1994).

Bei einigen Spezies endet die Erkrankung in der akuten Phase mit dem Tod des betroffenen Tieres. Jedoch existieren erhebliche Schwankungen zwischen verschiedenen Spezies und darüber hinaus interindividuelle Unterschiede einzelner Mitglieder einer infizierten und erkrankten Population. Neben der akuten, floriden Encephalitis, der sogenannten „typischen BD“, gibt es „atypische“, milde Verlaufsformen, die bisher noch unzureichend untersucht sind. So kommen bei Schafen ebenso inapparente Verläufe vor wie bei Ratten, die post infectionem (p.i.) ein Fettsuchtsyndrom entwickeln. Diese Tiere zeigen nicht die

charakteristischen Symptome der BD und überleben die Erkrankung (Kao et al., 1983). Diese häufig nicht durch schwere entzündliche Veränderungen dominierten subklinischen, neurodegenerativen Verläufe stehen auch im Mittelpunkt dieser Arbeit.

Das chronische postenzephalitische Stadium der BD ist neben der ausgeprägten Neurodegeneration und Gehirnatrophie durch eine Viruspersistenz gekennzeichnet (Stitz et al., 1995, Bilzer und Stitz, 1994, Bilzer und Stitz, 1993, Planz et al., 1993). Durch den Nachweis spezifischer BDV-Antikörper in den Seren chronisch depressiv erkrankter Patienten (endogene Psychosen/Schizophrenien), wurde der Verdacht einer Virusbeteiligung bei psychopathologischen Erkrankungen des Menschen geäußert und durch weitere Studien gestützt (de la Torre et al., 1998, Planz et al., 1998, Bechter et al., 1997, Bechter et al., 1997a, Haga et al., 1997, Salvatore et al., 1997, de la Torre et al., 1996, Sauder et al., 1996, Vande Woude et al., 1990, Bechter et al., 1987). Die Humanpathogenität wurde inzwischen durch BDV-RNA Nachweis bei einem Patienten mit schizoider Psychose weiter erhärtet (Planz et al., 1998). Dabei scheint der Mensch nicht zu den Spezies zu gehören, die eine ausgeprägte Encephalitis erleiden, wie etwa Pferde oder Ratten.

Bereits vor dem Nachweis von BDV-RNA beim Menschen wurden 1996 bei post mortem Untersuchungen von BDV-positivem, humanem Hirngewebe neuropathologische Veränderungen im Hippocampus beschrieben. De la Torre et al. fanden dort atypische Ammonshornsklerosen vor. Angesichts des besonderen neurotropen Verteilungsmusters des BDV mit der Prädilektionsstelle Hippocampus, könnten diese Befunde beim Menschen von großer Bedeutung für eine mögliche neurodegenerative Erkrankung sein (de la Torre et al., 1996).

Inwieweit die BDV Infektion für den Menschen jedoch Krankheitswert besitzt, ist noch umstritten, da auch bei Autopsien sonst gesunder Gehirne BDV-Virusprotein gefunden wurde (Haga et al., 1997).

Bei ersten innerhalb der Forschungsgemeinde heftig umstrittenen experimentellen virustatischen Behandlungsversuchen mit Amantadinsulfat an Patienten mit affektiven Psychosen wurde eine deutliche Besserung der Klinik beschrieben (Bode et al., 1997). Hierbei ist allerdings unklar, welcher Wirkungsmechanismus im Vordergrund steht: eine gezielte antivirale Wirkung oder vielmehr ein Eingriff in den Neurotransmitterstoffwechsel der Patienten. Neue experimentelle Untersuchungen in vivo und in vitro mit Amantadin relativieren diese Beobachtungen. Behandlungen von Zellkulturen und Versuchstieren mit Amantadin liessen keinen Einfluß auf den zeitlichen Beginn der Erkrankung, den antiviralen

Antikörper-Titer, den Virustiter, den Schweregrad entzündlicher Reaktionen im Hirn, oder den Grad der neurologischen Ausfallerscheinungen erkennen (Stitz et al., 1998). Darüber hinaus wurden in weiteren in vitro Studien keine antiviralen Amantadineffekte gefunden (Cubitt et al., 1997). Im Gegensatz dazu zeigen erste BDV-Experimente mit Ribavirin einen antiviralen Effekt in der Zellkultur (Mizutani et al., 1998).

Dem bisher häufiger eingesetzten Amantadin wird neben der virustatischen Komponente (es verhindert das Virus-uncoating) eine transmitterspezifische Wirkung zugeschrieben, die möglicherweise auf einer Erhöhung des Dopaminspiegels beruht (und deshalb auch einen Einsatz in der Therapie des M. Parkinson zuläßt und dort zur Standardmedikation zählt). Da genaue Pathogenitätsmechanismen des BDV, wie beispielsweise die Viruspenetration, weitgehend ungeklärt sind, fehlt zur Zeit die Grundlage für ein Konzept der Amantadinwirkung bei der BDV-Infektion.

Experimentell ist die Lewis-Ratte das am besten untersuchte Krankheitsmodell. In letzter Zeit wird auch dem Mausmodell eine erhöhte Aufmerksamkeit gewidmet, da sich bezüglich der Infektion, des klinischen Bildes und der Viruselimination Unterschiede zur Ratte ergeben haben. Bisher erwiesen sich adulte, infizierte Mäuse als immuntolerant und erkrankten nicht an der BD. Neue Experimente zeigen, dass Mäuse, die in den ersten Tagen nach der Geburt infiziert werden (sog. Newborns), nach sechs bis sieben Wochen ebenfalls eine heftige BD entwickeln, die der Erkrankung der adulten Lewis-Ratte gleicht (Hallensleben et al., 1996).

Die experimentelle BD der Ratte wird durch eine immunpathologische Reaktion des Typs IV (delayed type of hypersensitivity, DTH) verursacht, die durch $CD4^+$ und $CD8^+$ T-Lymphozyten vermittelt wird (Bilzer und Stitz, 1994, Bilzer und Stitz, 1993, Richt, 1988). Die experimentelle Infektion neugeborener (immuntoleranter) Tiere und erwachsener immunsupprimierter Tiere führt zu keinerlei Krankheitserscheinung (Stitz et al., 1989). In diesen Fällen ist das Verteilungsmuster des Virus ein anderes: es erfolgt eine Disseminierung des Virus in extraneuronales Gewebe (Stitz et al., 1991). Die Verteilung in erwachsenen immunkompetenten Tieren stellt sich im Gegensatz dazu streng neurotrop dar. In infiziertem Material lassen sich sowohl Ribonucleinsäuren als auch Proteine des BDV nachweisen.

Seitdem das Genom des Virus komplett entschlüsselt wurde (Cubitt und de la Torre, 1994a), kann man allen sechs bisher gefundenen Leserahmen, sogenannten Open Reading Frames (ORF), jeweils ein Protein zuordnen. In der Immunhistochemie lassen sich die Proteine p24 und p38/39 durch Antikörper darstellen. Es ist festzustellen, dass im Verlauf der BD Bezirke

des Hirns mit Virusproteinen geradezu überladen sind. Besonders ausgeprägt ist dieses Phänomen in der Grauen Substanz des limbischen Systems (Hippocampus) und in Bereichen des Neokortex .

Im Hinblick auf die Entstehung und den Krankheitsverlauf sind noch nicht alle Funktionen der Proteine entschlüsselt (s.u.). Untersuchungen des Glycoproteins p90, das Produkt des ORF IV ist, belegen, dass es sich um ein Oberflächenprotein handelt. Antikörper gegen dieses Protein haben virusneutralisierende Wirkung. Werden infizierte Tiere frühzeitig mit spezifischen Antikörpern behandelt, kann ein Ausbruch der BD verhindert werden, so dass dem Virusprotein wichtige Funktionen bei der Penetration, Virusreifung und Virusausbreitung zugeschrieben werden (Furrer et al., 2001, Gonzales-Dunia et al., 1996). Das p16 Protein könnte in der Virushülle lokalisiert sein (Stoyloff et al., 1997). Das p38 bildet möglicherweise das Nukleokapsid des Virus und interagiert mit zellulären Proteinen (Müller et al., 1998, Pyper et al., 1997). Das zuletzt entdeckte und untersuchte Virusprotein p10 (X-Protein) ist nach neueren Untersuchungen an der Ausschleusung des Bornavirus aus dem Zellkern beteiligt (Pfleger et al., 1998).

In diesem Zusammenhang werden mögliche Interaktionen der Bornaproteine mit sogenannten Immediate Early Genes (IEG) (z.B. c-fos, c-jun, egr-1) vermutet, die im Verdacht stehen, mitverantwortlich für eine Zelldegeneration zu sein (Morimoto et al., 1996, Zhang et al., 1992). Bei der BD ist weiterhin unklar, auf welche Weise genau das Virus direkt und/oder indirekt zum Verlust von Nervenzellen beiträgt. Neuere Untersuchungen der IEG diskutieren, ob neben der Immunpathologie der BD, das BDV über direkte Interaktion mit den IEG möglicherweise in den ortsansässigen Neuronen zu deren Untergang z.B. via Apoptose (programmierter Zelltod) beiträgt (Morimoto et al., 1996).

Bei unterschiedlichen Erkrankungen des zentralen Nervensystems findet man nebeneinander verschiedene Arten der Neurodegeneration. Neben Apoptose findet sich retrograde Degeneration und Nekrose (Cotman et al., 1996, Meucci et al., 1996). Welche Formen der Neurodegeneration bei der BD vorkommen, ist nicht genau bekannt, doch scheint bereits in frühen Borna-Stadien die Apoptose eine Rolle zu spielen (eigene unveröffentlichte Untersuchung, Bilzer et al., 1998). Untersuchungen des HIV-1 Hüllproteins gp120, das in hippocampalen Neuronenkulturen Apoptosen auslöst (Meucci et al., 1996), geben weiteren Anlaß, auch Borna(hüll)proteine als mögliche Induktoren von Apoptose in Betracht zu ziehen und zu untersuchen.

Angesichts der ausgeprägten Verhaltensauffälligkeiten BDV-infizierter Individuen (s.u.) sind Störungen in Neurotransmittersystemen naheliegend, wie sie bereits vereinzelt nachgewiesen wurden (Solbrig et al., 1996, de la Torre et al., 1993, Lipkin et al., 1988). Jedoch lassen gerade das Krankheitsbild der BD und der Nachweis von BDV-RNA bei Patienten mit schizoiden Psychosen diesen Aspekt als besonders interessant und abklärungswürdig erscheinen. Neuere systemische Untersuchungen haben Veränderungen im cholinergen System gezeigt (Gies et al., 1998).

Während das Vorkommen des BDV beim Menschen als gesichert gelten kann, bleibt die Frage nach dem möglichen Krankheitswert, und damit der potentiellen Gefahr für den Menschen, offen. Hinsichtlich der weltweiten Verbreitung des Virus, der bisher bekannten Pathogenitätsmechanismen sowie eventueller konsekutiver Behandlungsstrategien, scheinen tierexperimentelle Modelle besonders wichtig zu sein. Die Therapieansätze der klassischen neurodegenerativen Erkrankungen (z.B. M. Parkinson), die sich an der Substitution und Regulierung von Neurotransmittern orientieren, sind ein gutes Beispiel einer neurotransmitterorientierten Forschung und Therapie.

In den folgenden zwei Kapiteln sollen die Problemstellung sowie der aktuelle Stand der Forschung zusammengefaßt werden. Die wichtigsten der hier untersuchten Neurotransmitter werden anschließend vorgestellt.

1.1 Problemstellung

Bisher gibt es nur wenige Untersuchungen über den Neurotransmitterstatus während einer BDV-Infektion, insbesondere bei nicht-entzündlichen Verläufen (Gies et al., 1998, Solbrig et al., 1996, de la Torre et al., 1993, Lipkin et al., 1988). Es existieren kaum Informationen über die Rolle von Neurotransmittern in der Pathogenese der BD, besonders in der prae- und postencephalitischen Phase. Für die Cholinacetyltransferase (ChAT) sind in der Frühphase (ab Tag 11 p.i.) Konzentrationssenkungen und Denervierungen innerhalb des cholinergen Systems gefunden worden (Gies et al., 1998). Hinsichtlich des potentiellen Krankheitswertes für den Menschen (und eines möglichen Therapieansatzes s.o.) sind die bisher durchgeführten tierexperimentellen Untersuchungen bei der BD aber noch lückenhaft. Angesichts der

deutlichen Verhaltensauffälligkeiten bei der BD (s.o.) erscheint es deshalb naheliegend, nach weiteren Veränderungen im Transmitterstatus zu suchen.

Andere neurodegenerative Erkrankungen, wie z.B. der M. Alzheimer oder M. Parkinson, gehen mit ausgeprägten Störungen im Neurotransmitterstatus einher. Neuere Forschungsergebnisse werfen die Frage auf, ob nicht möglicherweise die Transmitter selbst an Stoffwechselprozessen mitwirken, die zu Degeneration führen (Mallet et al., 1996). Sie könnten damit einen aktiveren Stellenwert in der Ätiologie bekommen, als lediglich den eines Indikators neurodegenerativer Prozesse. Es bleibt völlig ungeklärt, wie das Bornavirus die Neurodegeneration verursacht. Auch die Frage nach dem Krankheitswert des nicht-zytopathogenen Virus bei neurodegenerativen Prozessen des Menschen kann momentan nicht beantwortet werden.
In diesem Zusammenhang erscheinen Untersuchungen Kalzium-bindender Proteine (KbP) wichtig zu sein. Aufgrund ihrer vielfältigen Funktionen im Stoffwechsel, wie z.B. der Regelung der Kalziumhomöostase, sind sie möglicherweise geeignet, neurodegenerative Prozesse anzukündigen, zu fördern oder zu verhindern. Veränderungen der KbP sind bereits für degenerative Erkrankungen (M. Parkinson, M. Alzheimer) beschrieben (Heizmann, 1993). Sie sind im Kortex hauptsächlich in Interneuronen lokalisiert.

In der vorliegenden Arbeit wird der Status wichtiger Neurotransmittersysteme, sowie der Status wichtiger KbP als mögliche Indikatoren oder Effektoren einer Neurodegeneration in der Frühphase der BD untersucht. In diesem Zusammenhang werden Projektionssysteme und Lokale Systeme genauer betrachtet. Es wird analysiert, ob mit diesen Untersuchungen ein Rückschluß auf die Art der Schädigung selbst gezogen werden kann.
Angesichts von Verhaltensauffälligkeiten BDV-infizierter Ratten erscheint es naheliegend, in den am stärksten infizierten Gebieten und Strukturen (Neokortex, Hippocampus) nach Neurotransmitterveränderungen zu suchen. Da Neurotransmitter als Effektoren an der BD beteiligt sein könnten, werden chemisch definierte Nervenfasern hinsichtlich Expressions- und Strukturveränderungen immunhistochemisch untersucht.
Die Analyse der KbP soll erstens Aussagen über den Status der Interneurone (funktionelle Störung) ermöglichen und zweitens ihren möglichen Einfluß auf die Neurodegeneration feststellen (zytoprotektive Kalziumhomöostase). Neben der Cholinacetyltransferase (ChAT), für die bereits Veränderungen bei der BD bekannt sind, wurden Kalzium-bindende Proteine

bisher hauptsächlich im Zusammenhang mit klassischen neurodegenerativen Erkrankungen wie dem M. Alzheimer oder M. Parkinson untersucht.

Die Tyrosinhydroxylase (TH) der Ratte wurde 1982 identifiziert. Es handelt sich um ein Tetramer mit einer Aminosäuresequenz von 498 Aminosäuren. Das Molekulargewicht beträgt etwa 55,903 kD. Die Dopaminbetahydroxylase (DBH) ist - wie die TH - ebenfalls ein Enzym der monoaminergen Molekülreihe (s. Kap. 3). Sein Molekulargewicht liegt geringfügig über dem der TH. Die Enzyme bieten sich aus folgenden Gründen für diese Untersuchungen an. Unterschiedlich hohe TH- bzw. DBH-Level im Verlauf der BD könnten Aufschluß über die Funktionsfähigkeit und den Status der dopaminergen bzw. noradrenergen Projektionsbahnen geben, welches besonders im Hinblick auf die beschriebenen Verhaltens- und Bewegungsstörungen erkrankter Tiere (und möglicherweise des Menschen) interessante Erkenntnisse verspricht. Die Verhaltensstörungen bei der BD könnten hier ihre mögliche Ursache haben.

2 Stand der Forschung

2.1. Geschichte

Die Borna-Erkrankung erhielt ihren Namen 1896 nach der Stadt Borna in Sachsen, durch den Oberroßarzt a.D. Gensert. Dort war in einem Kavallerieregiment eine seuchenhafte Erkrankung bei Pferden aufgetreten, die phänomenologisch einer Erkrankung entsprach, die erstmalig vor mehr als 200 Jahren sowohl in Deutschland als auch der Schweiz als eine „Kopfkrankheit der Pferde“ beschrieben worden war. Aus dem Jahre 1766 ist in dem Werk „Der Pferdearzt“ von Johann Baptist von Sind, folgendes festgehalten: „..Das Pferd ist anfänglich traurig und versaget sein Futter; [...] endlich fällt es dann in convulsive Bewegungen, woran es meistens das Leben lässet“ (von Sind, 1767, zit. nach Gellert, 1995). Aus dem Jahre 1813 existiert eine Abhandlung über die „hitzige Kopfkrankheit der Pferde“ (Autenrieth, zit. nach Zwick, 1939).

Bis es zu der heute einheitlichen Bezeichnung Borna Erkrankung, Bornasche Krankheit oder, im angloamerikanischen Sprachraum, Borna Disease (BD) kam, wurde das Krankheitsbild als „halbacute Gehirn-Entzündung oder Kopfkrankheit der Pferde“ (Wörz, 1858 zit. nach Heinig, 1969), „subakute Meningitis“, „Schlafsucht der Pferde“, „Zerebrospinalmeningitis epidemica“, „Encephalomyelitis enzootica“, „Gehirn Rückenmarksseuche“, „Encephalitis lymphocytaria equi“ sowie „epidemische Genickstarre“ bezeichnet (Dinter, 1879, Winkler, 1883, zit. nach Gellert, 1995).

Ursprünglich wurden Kokken als Erreger vermutet, die sich aber bei Übertragungsversuchen als nicht krankheitsauslösend herausstellten (Siedamgrotzky, zit. nach Gellert, 1995) (Die mikrobiologische Erforschung beginnt erst in den Neunzigerjahren des 19. Jahrhunderts nach der Einleitung der bakteriologischen Ära durch Robert Koch). Diese These wurde jedoch von Ernst Joest bezweifelt, der schon 1909 zusammen mit Kurt Degen die (für die BD pathognomonischen) Einschlußkörperchen in Ganglienzellen entdeckt hatte. Joest vermutete aufgrund histopathologischer Untersuchungen und Befunde ein Virus. Im Jahre 1925 wurde dazu der Nachweis angetreten, als bakterienfreies Hirngewebe eines an der BD erkrankten Pferdes auf ein Kaninchen übertragen (Zwick und Seifried, 1925) und auf ein Pferd rückübertragen wurde (Zwick et al., 1927). Schließlich gelang 1954 der Nachweis komplementbindender Antikörper im Serum infizierter Kaninchen (von Sprockhoff, 1954). Die erstmalige Züchtung des Erregers gelang 1957 im bebrüteten Hühnerei (Nitzschke und

Rott, 1957) und später in verschiedenen Zellkulturen (Mayr et al., 1972). Es folgte die erfolgreiche Übertragung des Erregers auf die Spezies Ratte (Narayan et al., 1983, Narayan et al., 1983a, Nitzschke, 1963). In verschiedenen Experimenten unterschiedlicher Ratten (neugeboren, immunsupprimiert, athymisch), konzentrierte man sich in der Pathogenese der BD auf die zellvermittelte, immunpathologische Reaktion (Ludwig et al., 1993, Richt, 1988, Narayan et al., 1983, Narayan et al., 1983a). Nachdem die immunologische Komponente der BD weitergehend erforscht wurde (Sobbe et al., 1997, Bilzer und Stitz, 1996, Bilzer et al., 1995, Bilzer und Stitz, 1994, Bilzer und Stitz, 1993, Stitz et al., 1992), kam man zu der Vermutung, dass es noch eine weitere, nicht immunologische Komponente geben müsse, um die prae- und postencephalitischen Degenerationen besser erklären zu können (Bilzer und Stitz, 1997).

2.2 Erreger

Eine genauere Charakterisierung des BDV, dem neurotropen, nicht-zytopathogenen Erreger der BD, gelang erst in den Neunzigerjahren (Lipkin et al., 1990, Vande Woude et al., 1990). Es folgten weitere Ergebnisse zur Genomorganisation (Briese et al., 1994) und schließlich die vollständige Entschlüsselung der BDV-Sequenz (Cubitt et al., 1994a). Das Virus weist ein umhülltes, negativ nichtsegmentiertes, einsträngiges (NNS) RNA-Genom von 8.903 kb Größe, sowie komplementäre 3´ und 5´ Termini auf (Cubitt et al., 1994, Briese et al., 1992). Von mehreren Autoren werden Übereinstimmungen mit Filo-, Paramyxo- und Rhabdoviridae (Ordnung der Mononegavirales) bezüglich der RNA-Anteile und Genomorganisation des BDV beschrieben (Briese et al., 1994, Cubitt et al., 1994).

Die Replikation und Transkriptionen des Virus findet in den Zellkernen infizierter Zellen statt (Cubitt et al., 1994). Dabei werden mehrere subgenomische, polyadenylierte mRNAs produziert, die zum Teil durch posttranskriptionales RNA-splicing weiter prozessiert werden (Schneider et al., 1994a, Carbone et al., 1991). Das ist eine Besonderheit des BDV, in der es sich von Viren der Ordnung Mononegavirales unterscheidet. Weitere Unterscheidungsmerkmale stellen das kleinere Genom des BDV (s.o.) sowie die Erhaltung der Genomsequenz dar, die sich nach vielen Passagen durch unterschiedliche Spezies etabliert hat und bei anderen RNA-Viren in dieser Form nicht erreicht wird (Schneider et al., 1994). Die Überlappung von Transkriptionseinheiten und -signalen (Schneemann et al., 1994) sowie

die hohe Frequenz polycistronischer „readthrough“ Transkripte (Briese et al., 1994) sind weitere Unterscheidungsmerkmale. Bemerkenswert ist, dass virale Ribonukleoproteine befähigt sind, Zellen zu infizieren, nicht jedoch bloße RNA (Cubitt et al., 1994). Aufgrund dieser Eigenschaften, die möglicherweise zu dem besonderen, nicht-zytopathogenen Krankheitsverlauf beitragen, wurde vorgeschlagen, eine neue Virenfamilie nach dem Borna Disease Virus, die *Bornaviridae*, zu benennen (Briese et al., 1994).

Nukleinsäure	Familie	Genus	Art
RNA	Rhabdoviridae	Lyssavirus	Tollwutvirus
RNA	Bornaviridae?	Bornavirus?	Humanes Bornavirus?

Tab. 1: Bornaklassifikation (nach Briese, modifiziert)

Das Genom des BDV enthält sechs sogenannte offene Leserahmen (Open Reading Frames, ORFs), die Informationen für verschiedene Proteine kodieren. Der ORF I kodiert ein 38 kD großes Protein (p40, p38, p39 oder N-Protein), das ein Nukleoprotein ist. Der ORF II kodiert ein 24 kD großes Phosphoprotein (p24 oder P-Protein). Der ORF III kodiert ein 14,5 kD Protein, welches durch Glykosylierung ein Gewicht von 16 kD (p16 oder M-Protein) erreicht. Der ORF IV kodiert ein Glykoprotein mit einem Proteinanteil von 56 kD (G-Protein) (Gonzales-Dunia et al., 1997, Briese et al., 1994, Schädler et al., 1985, Thiedemann et al., 1992), bei dem erst seit kurzem die komplette Molekülstruktur mit sehr großen Mannose- sowie Oligosaccharidmodifikationen und mit einem Molekulargewicht von insgesamt 94 kD (G-Protein) entschlüsselt ist (Schneider et al., 1997).

Dem größten offenen Leserahmen (ORF V), der ein 180 kD Protein kodiert, ordnet man bisher aufgrund weitgehender Sequenzhomologien mit anderen RNA-Viren die Funktion einer Polymerase des BDV mit möglichen Kern-Lokalisierungssignalen zu (Cubitt et al., 1994, Cubitt et al., 1994a, Briese et al., 1994, Garcia-Bustos, 1991, Roberts, 1989). Das jüngst entdeckte Bornaprotein, das p10 Protein, wird durch den kleinsten Leserahmen ORF VI repräsentiert (X-Protein, Pfleger et al., 1998).

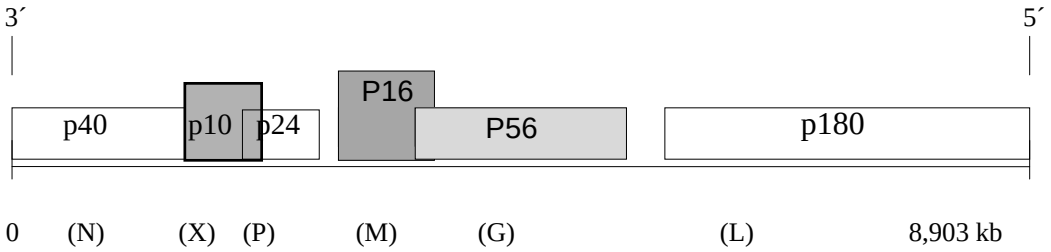

Abb. 1: Schematische Genomorganisation des BDV mit Proteinklassen

Wie bei anderen Viren der Ordnung Mononegavirales läßt sich auch das Genom des BDV in verschiedene Kompartimente einteilen:

- Proteine N und P (Nukleoproteine und Polymerase-Kofaktoren)
- Proteine M und G (Matrix- und Hüllproteine)
- Protein L (Viruspolymerase)
- Protein X (Nucleo-cytoplasmatischer Transporter).

Bereits bekannt ist, dass das G-Protein virusneutralisierende Epitope besitzt (Furrer et al., 2001, Schneider et al., 1997). Möglicherweise kommt diesem Protein eine wichtige Aufgabe in puncto Anheftung oder Penetration in die Wirtszelle zu. Gegen das Protein des ORF III, das p16, existieren monoklonale Antikörper und monospezifische Antiseren, die viruspräzipitierende sowie virusneutralisierende Eigenschaften besitzen. Es wird angenommen, dass das p16 in der Virushülle lokalisiert sein könnte (Stoyloff et al., 1997, Hatalski et al., 1995, Kliche et al., 1994, Ludwig et al., 1993). Die p38/39 Proteine stehen im Verdacht, das Nukleokapsid des Virus zu bilden. In vitro Versuche zeigen, dass das p39 Protein im Zellkern konzentriert ist, das p38 Protein hingegen sowohl im Kern als auch im Zytoplasma vorkommt. Das p39 Protein ist dabei doppelt so hoch konzentriert wie das p38 (Pyper et al., 1997). Das p56 Protein wurde kürzlich als Oberflächenprotein identifiziert. Aufgrund der durchgeführten Untersuchungen schreibt man ihm eine bedeutende Funktion für die Virusadsorption und Viruspenetration zu (Schneider et al., 1997). Das p10 Protein scheint ebenfalls eine zentrale Rolle bei der Virusausschleusung aus dem Zellkern ins Zytoplasma zu haben (Pfleger et al., 1998). Neueste Untersuchungen lassen vermuten, dass durch die direkte Interaktion des p24 Proteins mit dem Nervenwachstumsfaktor Amphoterin ein unmittelbarer Schaden in der Entwicklung des Gehirns entstehen könnte (Kamintani et. al., 2001).

Die wichtige Rolle von Glycoproteinen aus Viren der Ordnung Mononegavirales für virale Adsorption und Penetration sind bereits beschrieben (Morrison und Portner, 1991, Wagner et al., 1987). Sie scheinen ein großes immunogenes Potential zu besitzen und sind häufig Angriffspunkt neutralisierender Antikörper (s.o., Wiley und Skeliel, 1991).

Die Größe des BDV wurde durch Filtrationsversuche zunächst näherungsweise auf 85-125 nm bestimmt und später durch Danner und Mayr (1979) auf 80-100 nm präzisiert. Weitere Untersuchungen ergaben, dass sich die Partikel im Bereich der Joest-Degenschen Einschlußkörperchen befinden. Mittels der Elektronenmikroskopie konnte das BDV im Jahre 1993 erstmals sichtbar gemacht werden (Ludwig et al., 1993). Hierbei fanden sich zwei verschiedene Partikelgruppen von ca. 90 nm und 50-60 nm Durchmesser. Die größeren Partikel bestehen offensichtlich aus einem umhüllten und elektronendichten Kern, der einen Durchmesser von 50-60 nm hat (vermutlich das Nukleokapsid). Weitere Partikel von derselben Größe könnten defekte oder aber unreife Viren sein (Zimmermann et al., 1994).

Die Hülle des Virus macht den Erreger gegen die verschiedensten Noxen relativ resistent. Unter kalten und trockenen Bedingungen ist es jahrelang haltbar (–70 bis –80° C). Bei einer Umgebungstemperatur von 37° C wird das Virus innerhalb weniger Tage, bei Temperaturen ab 56° C schon nach einigen Minuten inaktiviert. Gegen UV-Licht ist das Virus ebenfalls empfindlich, wie auch gegen verschiedene Desinfektionsmittel und Formalin (Heinig et al., 1969).

Im Hirn von Versuchstier läßt sich das Virus vermehren. In der Zellkultur (Einführung erfolgte in den siebziger Jahren, Ludwig et al., 1973) ist der Ausbreitungsmodus jedoch nicht bekannt. Durch Beschichtung infizierter Zelllagen mit neutralisierenden Antikörpern, konnte experimentell die Virusausbreitung gestoppt werden (Oldstone et al., 1983). Das Virus scheint sich also nicht kontinuierlich von Zelle zu Zelle fortzubewegen. Die Virusdissemination erfolgt vermutlich auf intraaxonalem Wege, wobei Synapsen passiert werden (Carbone et al., 1987). Bei einem Vergleich des BDV mit dem Tollwutvirus wurden diese und weitere Ähnlichkeiten festgestellt (Gosztonyi et al., 1993). Es wurde vermutet, dass beide Viren in Form bloßer Nukleokapside (Ribonucleoprotein-Transkriptase-Komplexe) die synaptische Passage absolvieren, wobei die Rabies dann in späteren Replikationsphasen als komplettes Viruspartikel hervorgebracht wird, während das BDV möglicherweise in inkompletter Form verharrt, um nur beim Verlassen des Wirtes in verhüllter Form vorzuliegen. Das Verteilungsmuster beider Erreger wird möglicherweise durch

Neurotransmitter-Rezeptoreinheiten mitbeeinflußt. Warum das BDV allerdings Neurone und Gliazellen infiziert, während das Rabies-Virus auf Neurone beschränkt ist, bleibt weiterhin unklar (Gosztonyi et al., 1993). Eine experimentelle virustatische Behandlung mit Ribavirin führte in der Zellkultur zu einer Inhibition der Virusreplikation (Mizutani et al., 1998). Weitere experimentelle Untersuchungen mit Amantadin führten zu unterschiedlichen Ergebnissen (s.o., Stitz et al., 1998, Bode et al., 1997, Cubitt et al., 1997).

2.2.1 Wirtsspektrum

Die natürlichen Wirte des BDV sind vor allem Pferde und Schafe (Grabner et al., 1991, Heinig, 1969). Für viele weitere Spezies wurden spontane Infektionen beschrieben, wie z.B. für Alpaka, Esel, Kaninchen, Lama, Maultier, Rind und Ziege (Altmann et al., 1976, Ihlenburg, 1962, Ernst und Hahn, 1927). Natürliche Infektionen bei weiteren Spezies werden heute ausschließlich bei Erregernachweis anerkannt. Dieser erfolgte bisher sicher bei Pferden, Schafen, Rindern und Straußen (Malkinson et al., 1993). Vermutlich treten natürliche Infektionen auch bei Hunden und Katzen auf (Nishino et al., 1998).

Neben der natürlichen Infektion hat man mit der experimentellen BDV-Infektion mehrerer Spezies verschiedene Infektionsmodelle entwickelt. Folgende Tiere wurden experimentell mit dem BDV infiziert: Kaninchen und Meerschweinchen (Zwick, 1925), Schaf (Beck, 1926), Pferd (Zwick, 1927), Rind (Ernst und Hahn, 1927), Ziege (Ihlenburg, 1962), Katze (Ihlenburg, 1966), Spitzhörnchen Tupaia glis (Sprankel et al., 1978), Huhn (Gosztonyi et al., 1983), Maus (Kao et al., 1984), Ratte (Kao et al., 1984, Narayan et al., 1983a, Narayan et al., 1983, Nitzschke et al., 1963, Zwick, 1927), Rhesusaffe (Stitz et al., 1980, Zwick, 1939) und Hamster (Anzil et al., 1985). Bei diesen Tierarten kommt es zu einer persistierenden Infektion, wobei die Krankheitsverläufe sehr unterschiedlich sind. Schwerste Beeinträchtigungen klinischer und neuropathologischer Art beim Pferd stehen inapparenten Verläufen bei Mäusen oder Hühnern gegenüber.

Neuere Versuche mit Mäusen zeigen jedoch, dass diese bei sehr frühen Infektionszeitpunkten post partum ähnlich erkranken wie Lewisratten (persönliche Mitteilung, Bilzer). Doch auch bei den verschiedenen Rattenstämmen sind die Krankheitsausprägungen sehr unterschiedlich. So erkranken die sogenannten Schwarzkappenratten (black hooded rats) im Gegensatz zu Wistar- oder Lewis-Ratten nur

leicht. Einheitlich beim Krankheitsverlauf ist die persistierende Virusreplikation, wenn die akute Erkrankungsphase überlebt wird.

2.2.2 Infektion beim Menschen

Schon seit vielen Jahren beschäftigt sich die Forschung mit der Frage, ob das Bornavirus in der Lage ist, den Menschen zu infizieren und ihn als Replikationswirt zu nutzen. Diese Frage muß heute wahrscheinlich bejaht werden.

Angesichts der Klinik der Bornaerkrankung standen zunächst Untersuchungen psychiatrischer Patienten im Vordergrund. Erstmals gelang 1985 Amsterdamm et al. sowie Rott et al. der Nachweis spezifischer Serumantikörper gegen das BDV, die bei einer gesunden Kontrollgruppe fehlten. Bei den Patienten handelte es sich um psychiatrische Patienten mit depressiven Erkrankungen, meist affektive Psychosen. Bei einer 1988 von Bechter durchgeführten Untersuchung von über 1000 psychiatrischen Patienten fanden sich bei 6,8% BDV-Serumantikörper, bei 133 chirurgischen Patienten dagegen nur bei 3%. 1993 untersuchten Bode et al. in einer follow-up Studie 70 psychiatrische Patienten mit unterschiedlichen Krankheitsbildern. Bei 20% der Patienten fanden sich BDV-Antikörper im Serum, wobei bei 30% die Diagnose der endogenen Depression und bei 8% der neurotischen Depression gestellt war. Eine psychopathologische Beeinträchtigung durch das BDV schien über seine Affinität zum Limbischen System möglich zu sein. Bei seropositiven Patienten ließen sich in Computertomogrammen des Schädels relativ häufig Nachweise für Hirnatrophien finden. Kernspintomographische Untersuchungen zeigten bei solchen Patienten im Marklager der Großhirnhemispheren in 60% der Fälle fleckförmige Veränderungen, die als mögliche Entzündungsherde gedeutet wurden (Bechter et al., 1987). In den Seren HIV (Human Immunedeficiency Virus) infizierter Patienten fanden sich in 8% der Fälle ein positiver BDV-Titer (Bode et al., 1988). Bei einer Reihe von Untersuchungen peripherer Blutzellen (PBMC) psychiatrisch Erkrankter wurden BDV-RNA Anteile ebenso gefunden (Planz et al., 1998a, de la Torre et al., 1996, Sauder et al., 1996), wie bei einigen gesunden Kontrollfällen (bis zu 5%), was die Frage nach einer weitreichenden Humanpathogenität unterstrich (Kishi et al., 1995). Japanische Forschergruppen stellten einen Zusammenhang der BDV Infektion mit dem CFS (Chronic Fatigue Syndrom) her.

Inzwischen ist es gelungen, einen neuropathologisch-virologischen Nachweis des BDV bei menschlichem Autopsiegut zu führen. De la Torre et al. untersuchten 600 Autopsiefälle des

Alzheimer Disease Research Center Californien (ADRC) und fanden bei fünf Fällen eine Hippocampussklerose (atypische Ammonshornsklerose) und Astrozytose. Bei vier dieser fünf Fälle konnten sie mittels Immunzytochemie, RT-PCR und in situ-Hybridisierung sowohl BDV-Antigen als auch Virus-RNA nachweisen (de la Torre et al., 1996). Weitere post mortem Nachweise einer BDV Infektion wurden bei der Analyse menschlicher Gehirne mit atypischer Hippocampussklerose geführt (Czygan et al., 1998). Bei einem psychiatrischen Patienten wurde BDV-RNA sicher nachgewiesen (Planz et al., 1998).

Auch in der klinischen Forschung und Therapie spielt die Humanpathogenität des BDV mittlerweile eine Rolle. In einer Studie von Bode et al. wurde eine an psychiatrischen Erkrankungen leidende 67-jährige Patientin mit dem Therapeutikum Amantadin behandelt und eine Verbesserungen der klinischen Beschwerden beschrieben (Bode et al., 1997). Die Frage des Krankheitswertes der BDV-Infektion für den Menschen wird aber weiter kontrovers diskutiert.

2.2.3 Epidemiologie

Seit langer Zeit sind die saisonalen und regionalen Schwankungen im Auftreten der Bornaerkrankung bekannt. Nach einem Inzidenzgipfel zwischen den Monaten März und Mai kommt es im Laufe des Sommers zu einem Rückgang, um schließlich in den Wintermonaten (Oktober/ November) ein Minimum zu erreichen. Das Auftreten der Erkrankung scheint zusätzlich in einem Dreijahresrhythmus zu schwanken.

Grabner und Fischer bestätigten in ihrer 1991 durchgeführten retrospektiven Studie an 38 zwischen 1977-1990 in die Medizinische Tierklinik der Ludwig-Maximilians-Universität München eingelieferten Pferden die saisonalen Verteilungen der Bornaerkrankung, die schon Zwick (1939) und Karasek (1963) festgestellt hatten. Eine geographische Häufung fand sich in den Großräumen München und Nürnberg. Dort wiesen wiederholte Krankheitsausbrüche in denselben Ställen auf eine Viruspersistenz sowie auf einen inapparenten Verlauf und den damit enzootischen Charakter der Erkrankung hin (Grabner und Fischer, 1991).

Nach größeren Impfaktionen in den 60er und 70er Jahren in Bayern mit BDV-Antigen-haltigem Material, kam es zu deutlichen Häufungen der Bornakrankheit in diesen Gebieten. Mehrere Untersuchungen gesunden Schlachtviehs sowie weiterer Schafe und Pferde in der Schweiz und in Liechtenstein, bei denen die BD aufgetreten war, endeten - abgesehen von

zwei Fälle in denen BDV-Antikörper gefunden wurden - ohne den Nachweis BDV-spezifischer Antikörper in Serum und Liquor cerebrospinalis (Rohner-Cotti, 1992). 1993 untersuchten Kao et al. 295 Pferde aus den unterschiedlichsten Gegenden der USA auf eine BDV Infektion. Sie verwendeten das gereinigte 38 kD Virusprotein aus BDV-infizierten Ratten und führten Immunfluoreszenzessays und Western-blots durch. Bei der Untersuchung von Serum und Liquor cerebrospinalis waren lediglich 2,7% der Proben in beiden Essays positiv, und nur 6,1% im Western-blot.

Nachdem die BD bisher als endemische Infektionskrankheit lediglich für den ost- und süddeutschen und schweizerischen Raum beschrieben war, zeigten diese neueren Untersuchungen an unterschiedlichen Spezies eine wesentlich weitere Verbreitung des BDV auf. Neben den in den USA (s.o.) durchgeführten Untersuchungen kamen Studien in Japan (Nakamura et al., 1995), Afrika, Indien und Israel zu gleichen Ergebnissen (Stitz und Rott, unveröffentlicht, zit. nach Planz et al., 1993). Bei diesen außerhalb der Endemiegebiete gefundenen Fällen traten allerdings keine oder nur wesentlich geringere Symptome der BD auf. Aufgrund dieser Daten wurde vermutet, dass die BD bei langer Inkubationszeit auf subklinischem Niveau weltweit verbreitet sein könnte, und nur ein Teil der Virusträger erkrankten (Kao, 1993). Es zeigte sich, dass das BDV offensichtlich wesentlich weiter verbreitet war, als bisher angenommen wurde.

2.3 Natürliche Infektion

Eine Infektion auf natürlichem Wege findet am ehesten auf nasalem Wege bei direktem Kontakt der Tiere sowie durch kontaminiertes Futter, Wasser und Umweltbedingungen (Dreck, Staub) statt. Nach Aufnahme über die Nasenschleimhaut gelangt das Virus vermutlich auf intraaxonalem Wege vom Riechepithel ins Gehirn. Im ZNS erfolgt die Verbreitung weiter intraaxonal und transsynaptisch (Morales et al., 1988, Carbone et al., 1987). Weitere Hirnnerven wie der Trigeminusnerv können ebenfalls mit dem Virustransport zusammenhängen (Morales et al., 1988). Das neurotrope Virus befällt bevorzugt den Bulbus olfactorius, den Nucleus caudatus, den Hippocampus und den Neokortex (Lebelt und Hagenau, 1996, Bilzer et al., 1993). Bei Pferden wird das Virus über den Nasenschleim und den Speichel ausgeschieden (Gosztonyi et al., 1993, Ludwig et al., 1985). Bei Kaninchen konnte eine Virusausscheidung über Harn und Milch nachgewiesen werden. Bei Ratten stellte

sich heraus, dass sich gesunde Mütter an ihren experimentell infizierten Jungen infizieren können (Morales et al., 1988). Möglicherweise sind auch Mikroläsionen der oralen und nasopharyngealen Schleimhäute für die Virusinvasion verantwortlich (Bilzer et al., 1995).

2.3.1 Klinisches Bild

Die Symptomatologie der BD ist vielfältig und komplex und leider nicht pathognomonisch, so dass eine Diagnose prima vista kaum möglich ist. Sehr häufig jedoch zeigen die erkrankten Tiere eine Kombination von Störungen des Bewegungsablaufes, des Verhaltens, des Bewußtseins sowie weitere unspezifische Symptome.

Im Hinblick auf die verschiedenen Verläufen der BD kann man (mindestens) zwei Formen unterscheiden. Bei der „typischen“ BD - wie sie z.B. bei Pferden beobachtet wird - erkranken die Tiere schwer und zu einem hohen Prozentsatz an einer Meningopolioencephalomyelitis. Daneben existiert eine „atypische“ chronische nicht-entzündliche, häufig inapparente Verlaufsform. Pferde erkranken typischerweise an der klassischen BD mit schwersten Symptomen, während Mäuse und Hühner beispielsweise nur selten eindeutige klinische Symptome erkennen lassen (Grabner et al., 1998, Kao et al., 1984). Trotzdem zeigen auch diese Tiere schwere Lerndefizite und entwickeln in der Spätphase ebenfalls eine deutliche Hirnatrophie. Immunkompromitierte, neugeborene Ratten zeigen nach der BDV-Infektion hingegen ausschließlich die atypische Verlaufsform ohne auffällige klinische Symptomatik.
Es sind drei Symptomenkomplexe, die oft bei der typischen BD beobachtet werden können:

- motorische Störungen
- Bewußtseinsstörungen
- Verhaltensstörungen

Relativ früh auftretende Symptome sind z.B. Dysphagie, Regurgitieren, Salivation, Zähneknirschen, heraushängende Zunge, Trismus, Kopfschiefhaltung, Nystagmus, Strabismus und Fazialisparesen. Die nicht selten auftretenden Koliken, Obstipationen, Durchfälle und der übelriechende Kot weisen auf eine beträchtliche Störung des vegetativen Nervensystems hin. Auffällig bei den motorischen Störungen sind (in fortgeschrittenem Stadium) Paralysen und Krampfanfälle mit tonisch-klonischen Krämpfen (Grabner et al., 1998). Die Bewußtseinsstörungen sind gekennzeichnet durch Apathie, Müdigkeit, Schlafsucht

(„Depressionen“), Koma-ähnliche Zustände und Sensibilitätsstörungen (von Sind zit. nach Gellert, 1995). Die Verhaltensstörungen äußern sich vor allem durch Übererregbarkeit, Schreckhaftigkeit, Zwangsbewegungen (z.B. Kopf an eine Wand pressen) und langsames Fressen (Grabner et al., 1998). Zu den unspezifischen, nicht-neurologischen Symptomen gehört ein schubweise auftretendes Fieber von 38º C bis 40,5º C; zusätzlich kann besonders im Frühstadium ein Schleimhautikterus auftreten.

Neben diesen Parametern ist es zur Diagnosesicherung möglich, den Liquor auf Borna-spezifische Antikörper, Druckerhöhung oder Eiweißerhöhung zu untersuchen. Wenn intra vitam keine Borna-spezifischen Antikörper gefunden werden, kann die Diagnose nur post mortem durch histopathologische Untersuchungen gestellt werden (Gosztonyi und Ludwig, 1995).

Eine Drainierung sowie Filtration und Reinfusion der Zerebrospinalflüssigkeit bewirkte bei Experimenten mit Pferden eine kurzfristige Besserung der Symptomatik. Trotzdem endet die Infektion für das Tier in der Regel letal (80-90%) (Grabner et al., 1998).

2.3.2 Experimentelle Infektion

Die meisten Untersuchungen wurden an der Ratte durchgeführt, die das am besten untersuchte Tiermodell der BD darstellt. Am effektivsten werden die Tiere intracerebral (i.c.) oder transnasal (t.n.) infiziert. Experimentell infizierte Lewis-Ratten zeigen eine ähnliche Symptomatik wie das Pferd. Das klinische Bild entspricht dem Verlauf der natürlichen Infektion. Intracerebral infizierte adulte Lewis-Ratten entwickeln ein schweres, biphasisches Krankheitsbild mit Schreckhaftigkeit, Aggressivität, Koordinationsstörungen und Paresen. Etwa 14 Tage post infectionem sind erste Borna-spezifische Symptome festzustellen. Etwas später sind entzündliche Infiltrate im Gehirn vorhanden. Die Enzephalitis erreicht nach 20-30 Tagen ihren Höhepunkt. Überlebt die Ratte das akute Stadium, geht die Infektion in ein chronisches Stadium über. Interessanterweise kommt es trotz gleichbleibender Viruspersistenz zu einem *Rückgang* der Entzündung. Im Verlaufe der Bornaerkrankung kommt es dann zu einer chronischen Gehirnatrophie (Bilzer und Stitz, 1997, Narayan et al., 1983a, Narayan et al., 1983). Die chronische Phase ist gekennzeichnet durch Verhaltensstörungen wie Apathie und Somnolenz. Die bisher idiopathisch bei einigen BDV-infizierten Ratten aufgetretene Fettsucht (Obesitas-Syndrom) (Kao et al., 1983) kann man seit kurzem auf eine (entspechend hohe) Infektionsdosis zurückführen (s.o.).

2.4 Gewebstropismen des Bornavirus

2.4.1 Zentrales- und Peripheres Nervensystem (ZNS, PNS)

Das bevorzugte Gewebe des Bornavirus ist das Zentralnervensystem des betroffenen Organismus. Das Virus gelangt unter anderem über Neurorezeptoren des Riechepithels intraaxonal und transsynaptisch in das Gehirn (Carbone et al., 1987, Ludwig et al., 1988).
Die Ausbreitung über Nervenzellen bewiesen Krey et al., indem sie den Nervus opticus von Kaninchen - ohne Blutfluß und autonome Innervation zu beschädigen - koagulierten und eine Infektion des ZNS durch Einbringen von Bornavirus in das Auge verhindern konnten (Krey et al., 1979).

Das Virus befällt bei natürlichen Wirten im Laufe der Infektion unter anderem: Retina, Astrozyten, Mikrogliazellen, Ependymzellen, Neurone und Oligodendrozyten. Betroffen dabei sind hauptsächlich der Cortex cerebri und Teile des limbischen Systems (Hippocampus). Im PNS werden nach 30-40 Tagen Virusantigen in Schwann-Zellen und in den großen und kleinen Nerven des autonomen Nervensystems sowie in Muskelspindeln gefunden (Gosztonyi et al., 1995, Bilzer et al., 1994, Carbone et al., 1991, Stitz et al., 1991).

2.4.2 Extraneurale Gewebe

Im natürlich infizierten Wirt kann es im Krankheitsverlauf über die neuronale Ausbreitung hinaus zu einer weiteren Disseminierung des Virus in extraneuronale Gewebe kommen. Handelt es sich um adulte (d.h. immunkompetente) Ratten, so liegt eine Infektion extraneuronaler Gewebe lediglich in den proximalen Tubulusepithelien der Niere und in glatten Muskelzellen des Darms (Spätstadium) vor. Dieses Verteilungsmuster ist bei neugeborenen (immun*in*kompetenten) Ratten gänzlich anders. Hierbei ist Virusantigen in den verschiedensten Geweben beziehungsweise Organen nachweisbar (Leber, Niere, Glandula parotis, Retina, Niere, Lunge, Herzmuskel etc., Lebelt und Hagenau, 1996). Eine nahezu identisches Verteilungsmuster gilt für experimentell infizierte und mit Cyclosporin-A immunsupprimierte Ratten (Stitz et al., 1991).

Sierra-Honigmann et al. fanden 1993 im peripheren Blut chronisch infizierter Ratten BDV-haltige mononukleäre Zellen (peripheral blood mononuclear cells, PBMC). Bei infizierten,

neugeborenen Ratten traten infizierte mononukleäre Zellen sowie Knochenmarkzellen (BMC, bone marrow cells) auf. Bei adulten Ratten im chronischen Stadium und bei neugeborenen infizierten Ratten fand sich Virusantigen in Körpersekreten (Nasensekret, Stuhl, Zerebrospinalflüssigkeit, (CSF)).

Bei der Analyse menschlicher Sera wurden erstmals 1985 Borna-spezifische Antikörper entdeckt (Amsterdamm et al., 1985). In Autopsiegut neuropsychiatrischer Patienten wurde erstmals 1996 in den USA BDV-Antigen und BDV-RNA nachgewiesen (Salvatore et al., 1997, de la Torre et al., 1996).

2.5 Pathogenese

2.5.1 Allgemeines

Die Infektion mit dem BDV ruft bei der *immunkompetenten* Ratte eine immunpathologische Reaktion hervor (Narayan et al., 1983). Diese Reaktion vom DTH-Typ wird von T-Zellen, Zellen des MPS (Mononucleäres Phagozytosesystem) und Zytokinen getriggert. Etwa zwei Wochen post infectionem kommt es in der Regel zu den ersten Symptomen der BD (s.o.), wobei es interindividuelle Schwankungen von mehreren Tagen geben kann. Das histopathologische Korrelat der Symptome, die circa am 30. Tag ihren Höhepunkt erreichen, ist eine ausgeprägte Encephalitis. Es finden sich entzündliche Infiltrate in der Großhirnrinde und in Anteilen des Allocortex (besonders Hippocampus). Die Infiltrate im Gehirn bestehen zum größten Teil aus Makrophagen sowie aus $CD4^+$ und $CD8^+$ Lymphozyten. Perivaskulär häufen sich $CD4^+$ T-Zellen an, parenchymal sind es überwiegend $CD8^+$ T-Zellen (Bilzer et al., 1995, Bilzer et al., 1994, Bilzer et al., 1993, Richt et al., 1992, Richt et al., 1990, Richt, 1988). Überlebt das Tier diese akute Phase der Erkrankung, wechselt die BD in ein chronisches Stadium über. Die Encephalitis geht trotz Viruspersistenz zurück, und es kommt nach „Ausbrennen“ der Encephalitis zu einer chronischen Großhirnatrophie mit ausgeprägter Demenz (s.o.) (Bilzer und Stitz, 1997, Bilzer et al., 1996, Bilzer et al., 1994).

Bei infizierten, neugeborenen Lewisratten kommt es hingegen kaum zu einer Ausprägung von Symptomen. Die Tiere entwickeln fast keine Encephalitis und erleiden dennoch eine Atrophie des Kortex und der Hippocampusformation. Die Tiere zeigen eine eingeschränkte Lernfähigkeit sowie deutliche Verhaltensaufälligkeiten (Solbrig et al., 1995, Bautista et al., 1994, Dittrich et al., 1989).

2.5.2 Immunpathologie

2.5.2.1 T-Lymphozyten bei der BD

Die T-Lymphozyten spielen bei der BD eine entscheidende Rolle. Nachdem man infizierte Tiere mit Cyclophosphamid oder Cyclosporin-A behandelt hatte und herausfand, dass die Tiere trotz eines zu Kontrolltieren vergleichbaren Virustiters nicht an der BD erkrankten, wurde die immunpathologische Beteiligung erkennbar (Stitz et al., 1991, Stitz et al., 1989). Im Gegensatz dazu zeigten weitere Experimente, dass durch den Transfer von Milzzellen infizierter Ratten auf ebenfalls immunsupprimierte Virusträger die BD auszulösen war (Narayan et al., 1983).

Nach der Immunisierung von Ratten mit dem p38 Bornaprotein konnte aus Lymphknoten von Ratten eine homogene $CD4^+$ Immunzelllinie isoliert werden. Der Transfer dieser T-Zellen löste in syngenen infizierten und immunsupprimierten Ratten die BD aus (Richt et al., 1990, Richt, 1988). Mit der in vitro Etablierung einer BDV-spezifischen MHC Klasse II-restringierten $CD4^+$ T-Zellinie gelang es, durch ihren adoptiven Transfer in immunsupprimierte infizierte Tiere, eine starke Encephalitis mit schwerem Krankheitsverlauf und teilweise tödlichem Ausgang hervorzurufen. Es wurde zunächst postuliert, die BD sei eine $CD4^+$ T-Zell-vermittelte Erkrankung (Richt et al., 1990, Richt et al., 1989). Die überwiegend in den enzephalitischen Infiltraten vorhandenen $CD4^+$ T-Zellen und Makrophagen ergaben das Bild einer Überempfindlichkeitsreaktion vom verzögerten Typ (DTH, s.o.).

Die möglicherweise aber entscheidende Rolle der $CD8^+$ T-Zellen wurde kurze Zeit später näher analysiert. BDV-infizierte Lewis-Ratten wurden mit dem Transforming Growth Factor (TGF ß2) behandelt. Es kam zu einer Verzögerung der Symptome, die mit der fast vollständigen Abwesenheit von $CD8^+$ T-Zellen korrelierte (Stitz et al., 1991a). Blockierte man die $CD8^+$ T-Zellen mit einem monoklonalen Antikörper (Ox 8) funktionell, so kam es zu einer deutlichen Reduktion der entzündlichen Infiltrate im Gehirn und zum Fehlen klinischer Symptome. Führte man dieses Experiment mit monoklonalen Antikörpern gegen die $CD4^+$ T-Zellen durch (Ox 38), so kam es zu kaum einem vergleichbaren positiven Ergebnis, es sei denn nach häufiger Gabe hoher Dosen des Antikörpers (Stitz et al., 1992). Untersuchungen zu

den major histocompatibility complex-Rezeptoren (MHC) der Klassen I und II zeigten, dass aus den Gehirnen BDV-infizierter Ratten isolierte MHC I restringierte $CD8^+$ T-Zellen in vitro syngene MHC I exprimierende, BDV-infizierte Zielzellen in Abwesenheit von MHC II zerstörten. Auch aus der Hippocampusformation gewonnene primäre Zellkulturen, die eine große Zahl MHC I exprimierender Neurone enthielten, wurden lysiert. Eine funktionelle Blockade der MHC-Komplexe mittels monoklonaler Antikörper zeigte, dass MHC I Antikörper zu einer deutlichen Reduktion bis hin zur Abwesenheit der zytotoxischen T-Zellen führten, während MHC II Antikörper kaum eine oder nur schwache Wirkung zeigten (Planz et al., 1993). Planz et. al. wiesen ebenso $CD8^+$ T-Zellen immunhistochemisch direkt neben neurodegenerativen Veränderungen im Gehirn infizierter BDV-Ratten nach. Neuere Untersuchungen ergaben, dass ein entscheidendes Angriffsziel der $CD8^+$ T-Zellen das Nucleoprotein p40 des BDV zu sein scheint (Planz et al., 1998).

Durch den adoptiven Transfer einer in vitro etablierten 24kD-Antigen-spezifischen $CD4^+$ T-Zellinie in BDV-infizierte und mit Cyclophosphamid immunsupprimierte Ratten, kam es in Abhängigkeit vom Transferzeitpunkt zu zwei verschiedenen Krankheitsabläufen: transferierte man die Zellen 10-18 Tage nach Immunsuppression, so starben die Ratten innerhalb weniger Tage (bis zum 9. Tag) an einer akuten lymphoproliferativen Erkrankung. Erfolgte der Transfer jedoch innerhalb der ersten 5 Tage nach Immunsuppression, so kam es erst 14 Tage später zur typischen Bornasymptomatologie mit entzündlichen Infiltraten im Gehirn bestehend aus $CD4^+$ und $CD8^+$ T-Zellen sowie Makrophagen. Blockierte man bei den Empfängern jedoch die zytotoxischen T-Zellen mit einem monoklonalen Antikörper (Ox 8), zeigten sie weder Symptome noch entzündliche Infiltrate (Bilzer et al., 1995, Stitz et al., 1992). Daraus wurde geschlossen, dass die $CD8^+$ T-Zellen wesentlich an den Veränderungen bei der BD beteiligt sind, die schließlich zu chronischer Demenz führen (Bilzer et al., 1994, Bilzer et al., 1993, Planz et al., 1993, Stitz et al., 1992). Neuere Untersuchungen am Mausmodell zeigen ähnliche Ergebnisse. CD 8 knock-out Mäuse (sie produzieren kein CD8) wurden mit dem BDV infiziert und erkrankten nicht (Hallensleben et al., 1996).

Schließlich transferierten Sobbe et al. die aus den Infiltraten BDV-infizierter Ratten stammenden Lymphozyten auf BDV-infizierte, gesunde, immunsupprimierte Tiere. Sie entwickelten klinische Symptome (Balancestörungen/Ataxien) bis hin zu Gewichtsabnahme und Paralysen. Immunsupprimierte Kontrolltiere erkrankten hingegen nicht. Dabei bestätigte sich die bei der experimentellen Bornaenzephalitis gefundene Verteilung der $CD4^+$ T-Zellen in perivaskulären Bereichen sowie $CD8^+$ T-Zellen im Bereich des Neuropils (Sobbe et al.,

1997). Lymphozyten, die nach dem 35. Tag post infectionem (p.i.) transferiert wurden, entwickelten nur in seltenen Fällen zytotoxische Aktivität, entsprechend wurde keine Perforin mRNA bei diesen Zellisolaten gefunden (Sobbe et al., 1997).

2.5.2.2. Immuneffektormoleküle (Zytokine)

Unter diesem Begriff werden hier zelluläre Botenstoffe subsumiert, die z.B. von Granulozyten und Lymphozyten gebildet werden und im Verdacht stehen zu einer Neuronenschädigung beizutragen. Untersuchungen haben gezeigt, dass die klassische Borna-Symptomatik und die Ausprägung der Hirninfiltrate positiv mit dem verstärkten Auftreten von mRNAs der proinflammatorischen Zytokine Interleukin-1a (IL-1a), Interleukin-2 (IL-2), Interleukin-4 (IL-4), Interleukin-6 (IL-6), Interleukin-10 (IL-10), Tumornekrosefaktor-a (TNF-a) und Interferon-γ (IFN-γ) korrelieren. Zusätzlich fand man mRNA des für die Zytotoxizität wichtigen Perforins zwischen den Tagen 13 - 25 p.i. der BDV-Infektion (Sobbe et al., 1997).

Während der chronischen Phase der BD sind die mRNAs von IL-2 und INF-γ weiterhin erhöht. Die mRNA Spiegel von IL-1a, IL-6 und TNF-a sind zu diesem Zeitpunkt wieder stark reduziert. Somit könnten $CD8^+$ T-Zellen in der chronischen Phase der BD durch IFN-γ Produktion für den Rückgang der Infiltrate und somit für eine Verbesserung der klinischen Symptome verantwortlich sein (Shankar et al., 1992). Neuere Untersuchungen zeigen, dass INF-γ als antiviraler Faktor gesehen werden kann (Christ et al., 1998).

In der akuten Phase der Erkrankung, parallel zu Symptomen und entzündlichen Reaktionen, sind die Werte der mRNA der induzierbaren Stickstoffmonoxidsynthase (iNO-Synthase), die vor allen Dingen in Makrophagen vorkommt, sowie des Stickstoffmonoxids selbst, erhöht (Dietzschold et al., 1995, Hooper et al., 1995, Koprowski et al., 1993, Zheng et al., 1993). Ebenso ist die Expression der Komplementsystemeinheit C 1q stark gesteigert und die des Tissue-Factors (TF) erhöht (Gonzales-Dunia et al., 1996, Dietzschold et al., 1995a). Zu Beginn der Erkrankung und in der akuten Phase ist die Aktivität der Superoxiddismutase (SOD) erhöht (Schwerdtfeger, 1996).

Erhöht sind die Spiegel der mRNAs des Makrophagen Inflammatorischen Proteins 1-ß (MIP 1-ß) und von MOB-1 (Morimoto et al., 1996). (siehe Tabelle 2).

	akute BDV-Phase	chronische BDV-Phase
mRNA-Level erhöht	IL-1a, IL-2, IL-4, IL-6, IL-10 TNF-a, IFN-γ, Perforin iNOS, NO C1q, TF, MIB 1-β, MOB-1	IL-2, IFN-γ
mRNA-Level erniedrigt		IL-1α

Tab. 2: mRNA-Level von Botenstoffen/ Immuneffektormoleküle im Verlauf der BD

2.6 Neuropathologie

Histopathologisch imponiert die floride BD durch eine nicht eitrige Meningopolioenzephalomyelitis mit perivaskulären und parenchymatösen, mononukleären Infiltraten. Das Neuropil zeigt spongiforme und vakuoläre Veränderungen. Der überwiegende Teil der Parenchym-Infiltrate besteht aus $CD4^+$ T-Zellen und Makrophagen, aber auch aus $CD8^+$ T-Zellen und B-Zellen. Perivaskulär findet man eine Häufung $CD4^+$ T-Zellen, wobei intraparenchymal die CD 8^+ Zellen überwiegen (Bilzer et al., 1995, Stitz et al., 1995, Bilzer und Stitz, 1993). Die meisten der perivaskulären entzündlichen Infiltrate befinden sich in der grauen Substanz. Wenige perivaskuläre Entzündungsherde findet man auch in der weißen Substanz (Gosztonyi und Ludwig, 1995).

Neben Gliazellproliferationen in der Umgebung von Neuronen und astrozytären Ödemen werden Nervenzelldegenerationen beobachtet, die bei persistierender Verlaufsform der Erkrankung in einen ausgeprägten Hydrozephalus münden. Allerdings existieren auch morphologisch intakt erscheinende Neurone, die völlig von Entzündungszellen umgeben sind (Gosztonyi und Ludwig 1995).

Bei natürlich infizierten Wirten, wie z.B. Pferden, werden in Einzelfällen Hirnödeme, Parenchymblutungen oder Nekrosen gesehen (Ludwig et al., 1985). Intranukleäre Einschlußkörperchen vom Typ Cowdry (Joest-Degenschen Einschlußkörperchen) sind häufig

nachweisbar. Virusantigen ist im Nukleus und im Zytoplasma bis in die Nervenzellfortsätze zu sehen, wobei die Art der Verteilung der Virusproteine im Zellkern variabel erscheint (vorliegende Untersuchungen). Neben Neuronen könne auch Astrozyten und Oligodendrozyten Virus-spezifischen Antigen enthalten (Gosztonyi und Ludwig, 1995). Im fortgeschrittenen Stadium experimentell infizierter Ratten fallen schon makroskopisch die deutliche Hirnatrophie und dadurch ein Hydrozephalus internus e vacuo auf (vorliegende Untersuchungen, Bilzer et al., 1993, Planz et al., 1993, Narayan et al., 1983, Narayan et al., 1983a).

Histologisch ähnelt die Erkrankung der experimentell infizierten Lewis-Ratte als disseminierte, nicht-eitrige Meningopolioenzephalomyelitis der BD bei natürlich infizierten Pferden (hier beträgt die Mortalität 80-100%). Dennoch gibt es graduelle Unterschiede. So bleibt beim Pferd histopathologisch die Lamina molecularis des Isokortex fast gänzlich von Infiltraten und Borna-Antigen frei (persönliche Mitteilung, Bilzer).

Ab dem 8.-10. Tag nach experimenteller Infektion kann bereits eine mononukleäre Infiltration der Leptomeningen, perivaskulärer Bereiche des frontoparietalen Kortex und der Hippocampusformation festgestellt werden. Ab dem Tag 10 p.i. können im Hippocampus die ersten Veränderungen gefunden werden. Neben vakuolären Veränderungen treten bei einigen Nervenzellen Kondensationen von Zellkern und Zytoplasma beginnend in der CA3 Region auf. Im Neuropil sind schwammige, vakuoläre Veränderungen nach etwa 10 Tagen im Ansatz zu erkennen (Status spongiosus) (vorliegende Untersuchungen, Schwerdtfeger, 1996).

Die ersten deutlichen histopathologischen Zeichen der experimentellen Infektion wurden bisher nach etwa 15 Tagen in Form mononukleärer Infiltrate der Leptomeninx, perivaskulärer Bezirke im Kortex, der Amygdala sowie der Hippocampusformation festgestellt. Zwischen dem 10. und 15. Tag können auch die ersten morphologisch pathologisch veränderten Neurone beobachtet werden. Nach circa 25-30 Tagen erreicht die Encephalitis ihren Höhepunkt (full-blown) mit Schwerpunkten in Stirnhirn und Hippocampus. Die Infiltrate enthalten hauptsächlich $CD4^+$ T-Lymphozyten (38%), $CD8^+$ T-Lymphozyten (25%), ED1-positive Makrophagen (38%) und MHC I- und MHC II-positive Zellen (jeweils 40%) (Stitz et al., 1991a). B-Lymphozyten sind anfänglich nur wenige vorhanden, erreichen jedoch etwa am Tag 38 p.i. ihr Maximum (20%). Im Verlauf der Entzündung gehen die perivaskulären Infiltrate zurück.

Nach Tag 60 p.i. sind nur noch schmale perivaskuläre Zellinfiltrate zu erkennen. Im Hippocampus ist die Reaktion unverändert stark. Die auch nach dem Rückgang der

Entzündungsreaktion - bei erhaltener Viruspersistenz - stattfindende Neurodegeneration, die zu der schon beschriebenen Hirnatrophie führt, konnte bisher nicht genauer klassifiziert werden. Apoptotische Abläufe sind denkbar.

Zumindest kann in der frühen Phase der BD bis zum Tag 15 p.i. eine Zunahme der Apoptosen im Neokortex nachgewiesen werden (eigene unveröffentlichte Untersuchungen, Bilzer et al., 1998).

3 Überträgerstoffe im Zentralnervensystem

Neurotransmitter sind Substanzen der chemischen Signalübertragung. Ein als Transmitter bezeichnetes Molekül muß über bestimmte Eigenschaften und Funktionen verfügen, die ihn von anderen Substanzen des Intermediärstoffwechsels unterscheiden. Diese besonderen Funktionen sind entscheidend für die Typisierung als Neurotransmitter, da es einige Stoffe gibt, die zusätzlich auch „normale“ Stoffwechselfunktionen übernehmen. Bei diesen Substanzen handelt es sich beispielsweise um die Aminosäuren Aspartat, Glutamat und Glycin sowie die γ - Aminobuttersäure (GABA). Zu den entscheidenden Kriterien, die eine Substanz als Transmitter klassifizieren, zählen folgende:

1. Das präsynaptische Neuron synthetisiert den Transmitter, d.h., die Enzymausstattung ist vorhanden.
2. Darüber hinaus ist die entsprechende Substanz in den präsynaptischen Boutons (Axonterminalen) nachweisbar.
3. Die Axonterminale setzen die Substanz unter pharmakologisch definierten Bedingungen frei.
4. Eine direkte Applikation der Substanz löst am *post*synaptischen Neuron eine identische Reizantwort aus, die auch durch eine elektrische Stimulation am *prä*synaptischen Neuron hervorgerufen wird.
5. Es muß gewährleistet sein, dass die Wirkung des Transmitters durch andere chemische Substrate in einer dosisabhängigen Weise blockierbar ist.

Zusätzlich müssen Enzyme und/oder Transportmechanismen existieren, die den Transmitter im synaptischen Spalt inaktivieren oder ihn entfernen. (Dieser Vorgang ist entscheidend für eine zeitlich limitierte Wirkung, wie sie für die schnelle Erregungsübertragung wichtig ist.) Schließlich müssen Rezeptoren auf beiden Seiten des synaptischen Spaltes, vor allem aber postsynaptisch, vorhanden sein. Für die Klassifikation eines Moleküls als Transmitter sind möglichst viele dieser Kriterien zu erfüllen (Zilles und Rehkämper, 1993).

Die Transmitter lassen sich weiterhin in zwei Gruppen gliedern, von denen die einen - die klassischen Transmitter - eher für eine schnelle, kurz andauernde Erregungsübertragung zuständig sind, während die anderen - die sogenannten (Neuro)Peptide - eine langsamer

eintretende und oftmals länger anhaltende Erregungsübertragung bewirken. Ihre Wirkung wird häufig als modulierend bezeichnet.

Grundsätzlich lassen sich durch den Nachweis solcher Überträgerstoffe zum einen verschiedene neuronale Systeme erkennen, zum anderen unterschiedliche Hirnregionen zu funktionellen Einheiten zusammenfassen. Hierbei ergibt sich die Problematik, dass die Zytoarchitektonik keinesfalls immer mit der Chemoarchitektonik übereinstimmt. Oft überschreiten Neurone mit ihren Axonen (und den entsprechenden Neurotransmittern) zytoarchitektonische Grenzen und projizieren in andere Regionen. Die Betrachtungsweise der Transmitterspezifität neuronaler - und somit funktioneller - Systeme hat bei vielen neurologischen Erkrankungen (M. Alzheimer, M. Parkinson) zu einem besseren Verständnis der Pathogenese dieser Erkrankungen geführt. Aus diesem Grund setzt sich die transmitterspezifische Darstellung neuronaler Netze bzw. Systeme durch (Leonhardt et al., 1987).

Zu den wichtigsten klassischen Transmittern gehören:

KLASSE	NEUROTRANSMITTER	SYNTHESEENZYM
Essigsäureester	Acetylcholin	Cholinacetyltransferase (ChAT)
Monoamine	Katecholamine: Dopamin, Noradrenalin, Adrenalin	DOPA-decarboxylase, Dopaminbetahydroxylase (DBH), Aromatische Aminosäure Decarboxylase (AADC), Phenylethanolamin-N-Methyl-Transferase (PNMT)
	Indolamine: Serotonin, Histamin	Tryptophan-5-hydroxylase
Aminosäuren	Aspartat, GABA (γ- Amino-buttersäure), Glutamat, Glycin	Glutamatdecarboxylase (GAD)
Neuropeptide	Vasoaktives intestinales Polypeptid (VIP), u.v.a.m.	

Tab. 3: Wichtige Neurotransmitter des ZNS

Die meisten Neurotransmitter des ZNS werden in den Axonterminalen (auch präsynaptische Boutons) synthetisiert und bis zu ihrem „Abruf“ gespeichert. Die Speicherung erfolgt in

kleinen Bläschen, den sogenannten Vesikeln, die sich nahe an der präsynaptischen Membran befinden. Im Falle des Acetylcholins werden die Transmittermoleküle durch den sogenannten Vesikulären Acetylcholin-Transporter (VAChT) in die Vesikel „verpackt". Lichtmikroskopisch imponieren die Boutons als feine Pünktchen.

3.1 Projektionsneurone und Interneurone

Projektionsneurone und Interneurone sind strukturell und funktionell unterschiedliche Nervenzellen und Systemeinheiten.

Die Besonderheit der *Projektionsneurone* besteht in ihrer Fähigkeit weit entfernte Regionen und Systeme oft ohne Umschaltung zu erreichen. Die motorischen Nervenzellen des Neokortex (z.B. Tractus pyramidalis), aber auch die aufsteigenden Ursprungszellen der verschiedenen Transmittersysteme (z.B. Mediales Vorderhirnbündel, Tractus nigrostriatalis) sind solche Beispiele (s.u.). Bei den Projektionsneuronen wird eine Informationsabstimmung durch eine Vielzahl synaptischer Kontakte erreicht. Die Pyramidenzellen des Kortex beispielsweise verfügen über bis zu 10.000 Synapsen pro Zelle. Die direkt am Soma gelegenen Synapsen haben meistens inhibitorische Funktionen und ermöglichen so eine Feinabstimmung der Erregungsübertragung (Leonhardt et al., 1987).

Die Besonderheit der Interneurone besteht in ihrer lokalen Verschaltung. Im Gegensatz zu Projektionsneuronen verfügen sie in der Regel nur über kurze Axone, die ihnen Kurzstreckenübertragungen ermöglichen. Man spricht deshalb auch von *local circuit neurons*. Sie sind durch ihre Verschaltungen befähigt, die Nervenzellaktivitäten fein zu regulieren. Im Falle der GABAergen Interneurone geschieht das beispielsweise durch *feedback*- oder *feedforward*- Inhibition. Die Hauptpopulation der Interneurone enthält GABA als wichtigsten inhibitorischen Transmitter. Neben γ-Aminobuttersäure enthalten sie auch VIP, Kalzium-bindende Proteine (KbP) oder Glycin als Transmitter und üben hauptsächlich inhibierende Funktionen aus (Zilles und Rehkämper, 1993). Neuere Untersuchungen zeigen, dass VIP häufig mit GABA und zum Teil mit der Cholinacetyltransferase (ChAT) in neokortikalen Interneuronen kolokalisiert sind (Bayraktar et al., 1997, Fahrenkrug, 1993).

3.2 Monoamine

Zu der Gruppe der biogenen Amine gehören die Katecholamine - Dopamin, Noradrenalin und Adrenalin - und die Indolamine (Serotonin oder 5-Hydroxytryptamin, Histamin). Die Katecholamine stammen von der Aminosäure L-Tyrosin ab, die enzymatisch von der Tyrosinhydroxylase (TH) in das L-Dihydroxyphenylalanin (DOPA) ungewandelt wird (Abb. 3.1). Das DOPA wird durch ein zweites Enzym - die Aromatische Aminosäuren Decarboxylase, AADC - in Dopamin umgesetzt. Das Dopamin kann schließlich in Noradrenalin und weiter in Adrenalin verwandelt werden. Die dafür nötige Enzyme sind die Dopaminbetahydroxylase, DBH und die Phenylethanolamin-N-Methyltransferase, PNMT (Nieuwenhuys, 1985).

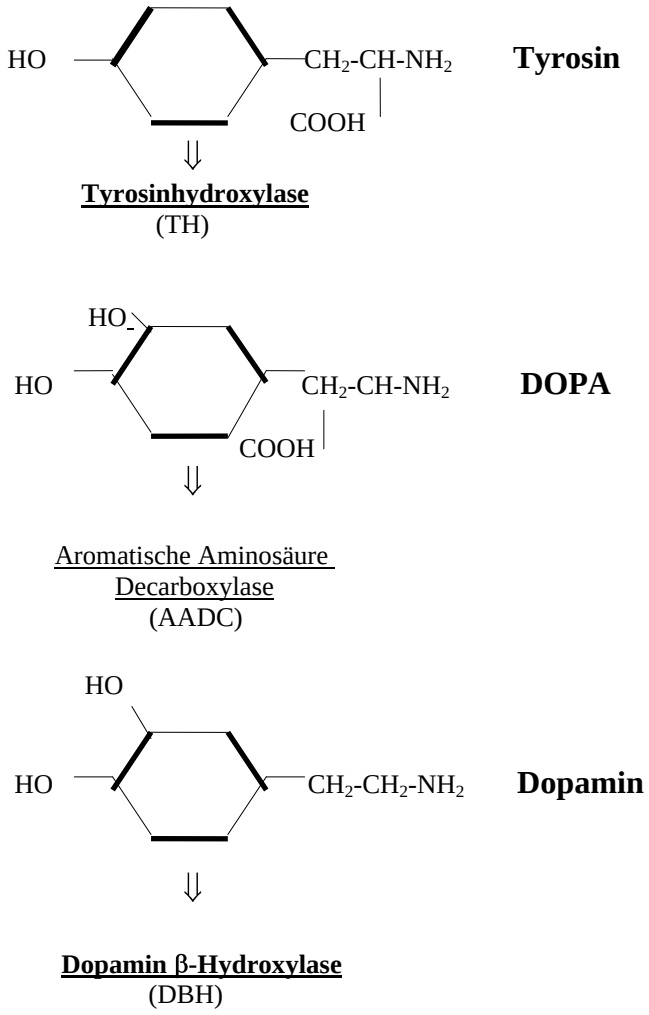

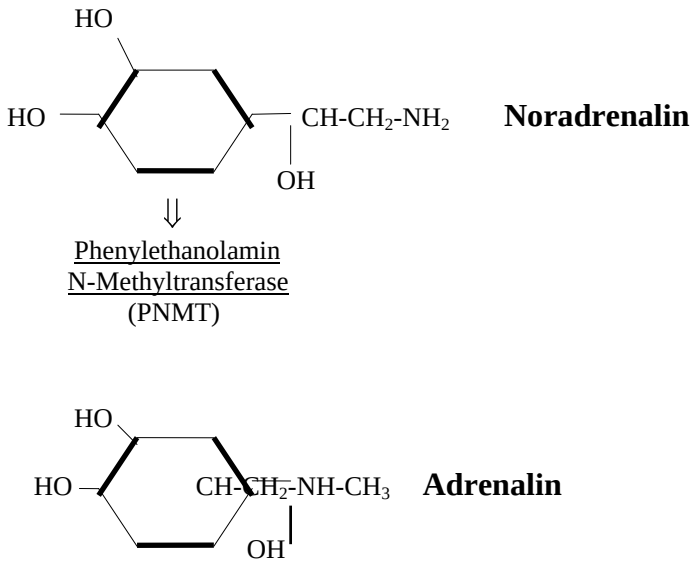

Abb. 2: Synthese der Katecholamine Dopamin, Noradrenalin und Adrenalin.

Der Nachweis der Enzyme Tyrosinhydroxylase (TH) und Dopaminbetahydroxylase (DBH) erlaubt die Differenzierung des dopaminergen und noradrenergen Systems (Nieuwenhuys, 1985). Beide Enzyme greifen in dieselbe Synthesekette ein (siehe Abb. 3.1) und sind geeignet, große Projektionsbahnen aus dem Hirnstamm (Substantia nigra, Area tegmentalis ventralis, Locus coeruleus etc.) zum Kortex und Thalamusarealen zu überprüfen. Das betrifft hauptsächlich die aufsteigenden Bahnen der mesostriatalen, mesolimbischen und mesokortikalen Projektionen, die über das mediale Vorderhirnbündel und den Tractus nigrostriatalis ihre Ziele erreichen. Dopaminerge Nervenzellen sind im Mesencephalon, Diencephalon und Telencephalon lokalisiert. Im Mesencephalon werden drei unscharf begrenzte Zellgruppen als Formationen A8, A9 und A10 bezeichnet (Nieuwenhuys, 1985). Die Gruppe A8 entspricht der Area tegmentalis lateralis, die Zellen von A9 der Pars compacta der Substantia nigra, und die größten Anteile der Gruppe A10 entsprechen der Area tegmentalis ventralis (siehe Abb. 3.3). Im Zwischenhirn sind vier Zellgruppen lokalisiert: die Gruppen A11 - A14. Sie sind im kaudalen Hypothalamus (A11), im Bereich des Nucleus infundibularis (A12), in der Zona incerta (A13) und in der periventrikulären Zone des rostralen Hypothalamus gelegen (A14). Im Telencephalon sind dopaminerge Zellen im Bulbus olfactorius lokalisiert und bilden die A15 Zellgruppe (Nieuwenhuys, 1985).

Die dopaminergen Projektionsbahnen verteilen sich hauptsächlich auf drei stark ausgeprägte Achsen: die mesostriatalen, die mesotelencephalen und die mesokortikalen Projektionen. Die Bahnen des mesotelencephalen Systems stammen aus der Substantia nigra und erreichen das dorsale Septum, den Nucleus accumbens, das Neostriatum, das Tuberculum olfactorium und die Amygdala. Die mesostriatalen Faserbahnen entstammen den Zellgruppen A8, A9, A10 und projizieren zum Nucleus caudatus, dem Putamen und zum Nucleus accumbens. Die mesokortikalen Bahnen entstammen der Pars medialis der Substantia nigra (A9) und erreichen zusammen mit den mesolimbischen Faseranteilen den Bulbus olfactorius, die Nuclei septi laterales und die Nuclei basales des Amygdalakomplexes. Dopamin übt eine Zunahme der Erregbarkeit über D1-Rezeptoren und eine Abnahme der Erregbarkeit über D2-Rezeptoren aus.

Das noradrenerge System kann durch den Nachweis der Dopaminbetahydroxylase (DBH) (Nieuwenhuys, 1985) (siehe Abb.3.2) dargestellt werden. Neurone, in denen Noradrenalin synthetisiert wird, finden sich ausschließlich in verschiedenen Abschnitten des Hirnstamms. Die Perikaryagruppen werden mit A1 - A7 bezeichnet. Die Zellgruppen A1 (ventrolaterale Formatio reticularis) und A2 (Nucleus solitarius) sind in der kaudalen Medulla oblongata lokalisiert, die A3 Gruppe dorsal der unteren Olive (nur bei der Ratte gefunden, siehe Abb. 3.3), die A4 Gruppe subependymal entlang des Pedunculus cerebellaris superior und geht in den kaudalen Anteil der Gruppe A 6 über, die direkt im Locus coeruleus liegt. Die A5 Neurone befinden sich im kaudolateralen Tegmentum der Brücke (Olivia superior), und die Zellen der A7 Gruppe (Nucleus subcoeruleus) sind in der Formatio reticularis lateralis lokalisiert (Nieuwenhuys, 1985).

Zielgebiete der Faserbahnen aus den Gruppen A1 - A7 sind über den Tractus tegmentalis centralis und den Fasciculus telencephalicus medialis das gesamte ZNS. Unter anderem werden, vor allem vom Locus coeruleus aus, das Corpus striatum, der präfrontale, zinguläre und der entorhinale Kortex sowie die Amygdala, das Septum und der Hippocampus erreicht (Zilles und Rehkämper, 1993, Nieuwenhuys, 1985). Noradrenalin bewirkt über drei Rezeptoren eine Zunahme der Erregbarkeit (α1, β1 und β2) und über den α2-Rezeptor eine Abnahme der Erregung.

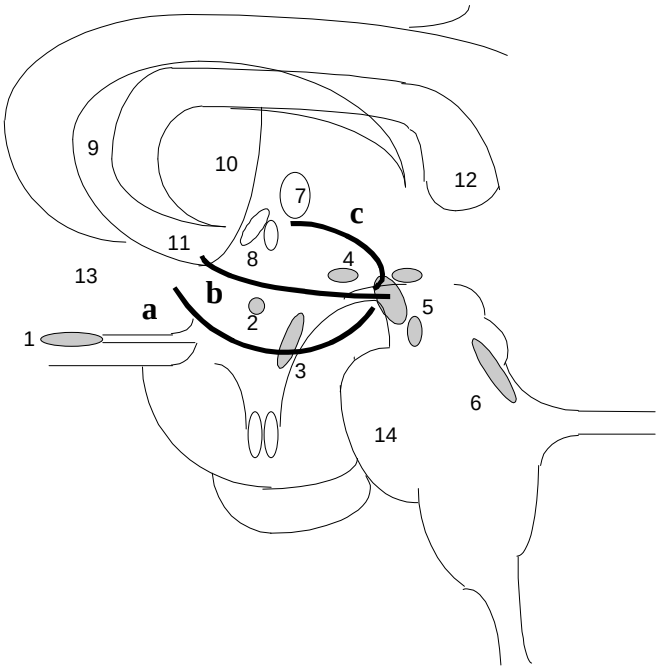

1 Bulbus olfactorius (A15)
2 Zellgruppe A 14
3 Nucl. infundibularis
4 Zellgruppe A 13
5 Substantia nigra p.c., (Areae tegmentalis ventralis und lateralis)
6 Nucl. raphes dorsalis
7 Nucl. interstitialis striae terminalis
8 Nucl.septi lateralis
9 Caput nuclei caudati
10 Putamen
11 Nucl.accumbens
12 Corpus callosum
13 Cortex frontalis
14 Pons

a Fasciculus telencephalicus medialis b Tractus nigrostriatalis c Mesokortikale Bahnen

Abb. 3: Schematische Darstellung Dopaminerger Nervenzellen und –bahnen (—) im ZNS des Menschen (nach: Nieuwenhuys, Chemoarchitecture of the brain, 1985, modifiziert).

3.2.1 Monoamine im Zentralnervensystem der Ratte

Untersuchungen mit Antikörpern gegen Tyrosinhydroxylase (TH) und die Dopaminbetahydroxylase (DBH) ergeben im ZNS der Ratte insgesamt ein dichtes Innervationsmuster positiver Nervenzellen und Nervenfasern (s.u.), die dem Muster des humanen ZNS sehr ähnlich sind. Im Bereich des Neokortex sind Monoamine im entorhinalen Kortex, praepiriformen Kortex, vorderen zingulären Kortex und praefrontalen Kortex in hoher Dichte vorhanden (Hökfelt et al., 1977). Eine noch höhere Innervationsdichte der

Monoamine zeigen im Vergleich dazu der Nucleus caudatus, der Nucleus accumbens und das Tuberculum olfactorium. Ihre Innervationsdichte ist sehr ausgeprägt. Im Bereich des Septums sind ebenfalls monoaminerge Axone lokalisiert, wenn auch die Dichte ihrer Korbzell-ähnlichen Innervationen dort geringer ausfällt als im Neokortex (Hökfelt et al.,1977).

In der Hippocampusformation sind TH und DBH ebenfalls nachweisbar. Durch die Septum-Region ziehen zwei Faserbahnen um den Hippocampus und den Neokortex zu erreichen. Der eine Anteil zieht im diagonalen Band durch den medialen Septumkern, der andere durch den lateralen Septumkern (Swanson und Hartman, 1975). Fasern und variköse Fortsätze lassen sich im Gyrus dentatus und in den Regionen CA3 und CA1 nachweisen. Im Neokortex sind TH und DBH positive Fasern in hoher Dichte vorhanden, wobei bei der TH das dichte Fasernetz, bei der DBH die Speicherung in Boutons besonders hervortritt (Hökfelt et al., 1977, Swanson und Hartman, 1975). Es zeigt sich, dass beim Nachweis der TH - und teilweise der DBH - die markierten Fasern Kontakte zu Gefäßen und Astrozyten herstellen (Milner et al., 1989, Swanson und Hartman, 1975) (s. auch 3.2).

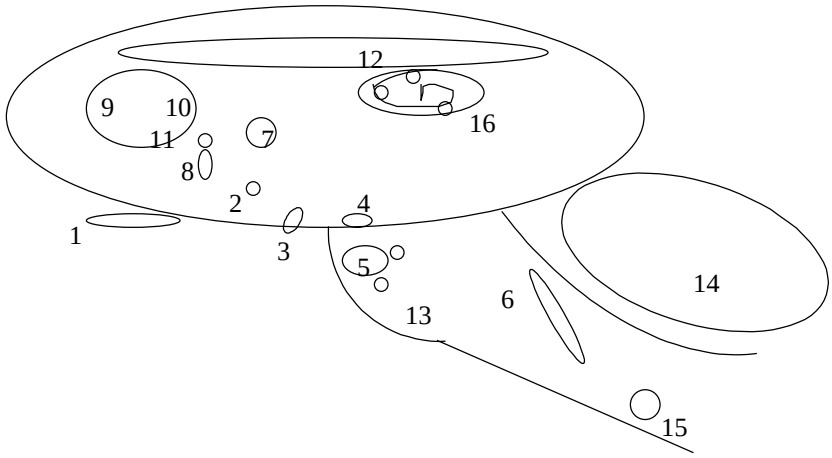

1 Bulbus olfactorius (A15)
2 Zellgruppe A14
3 Nucl. infundibularis
4 Zellgruppe A13
5 Substantia nigra p.c., (Areae tegmentalis ventralis und lateralis)
6 Nucl. raphes dorsalis
7 Nucl. interstitialis striae terminalis
8 Nucl.septi lateralis
9 Caput nuclei caudati
10 Putamen
11 Nucl.accumbens
12 Corpus callosum
13 Pons
14 Cerebellum
15 Zellgruppe A1-A5
16 Hippocampus

Abb. 4: Schematische Darstellung Dopaminerger Nervenzellen im ZNS der Ratte.

3.3 Acetylcholin (ACh)

Das Acetylcholin ist als Essigsäureester eines stickstoffhaltigen Alkohols der einzige Vertreter seiner Stoffgruppe unter den Transmittern. Es wird in Neuronen mittels der Cholinacetyltransferase (ChAT) durch Übertragung der Acetylgruppe des Acetyl Coenzym A-Komplexes auf Cholin synthetisiert. Ein weiteres Enzym - der Vesikuläre Acetylcholin-Transporter (VAChT) - „packt“ den Transmitter in präsynaptische Vesikel. Das Molekül wird in einer hydrolytischen Reaktion durch die Acetylcholinesterase (AChE) gespalten. (Das freigesetzte Cholin wird für die Synthese von Acetylcholin wiederverwendet). Es hat sich bisher gezeigt, dass der Nachweis cholinerger Neurone im histologischen Präparat am geeignetsten über die Cholinacetyltransferase (ChAT) erfolgt.

Acetylcholin ist an unterschiedlichen Funktionen wie der Motorik, der vegetativen Regulation, des Lernens sowie des Gedächtnisses beteiligt (Zilles und Rehkämper, 1993). Alle α- und γ- Motoneurone des Rückenmarks (Vorderhorn), alle präganglionären sympathischen, parasympathischen und postganglionären parasympathischen Neurone benutzen Acetylcholin als Transmitter. Ein Teil der Neurone der Nuclei periolivares, die Area tegmentalis dorsolateralis im Rhombencephalon und Teile des basalen Vorderhirns sowie des Neokortex beinhalten ebenfalls Acetylcholin als Transmitter (s.u.). Dabei werden *Projektionsneurone* mit ihren cholinergen Faserbahnen und *Interneurone* unterschieden.

Die Projektionsneurone des basalen Vorderhirns werden in vier cholinerge Kerngebiete Ch1 bis Ch4 eingeteilt (Mesulam et al., 1984). Die als Kerngebiet Ch1 bezeichnete Zellgruppe des basalen Vorderhirns liegt im Nucleus septi medialis, und etwa 10% der Neurone enthalten Acetylcholin als Transmitter. Die Zellgruppe, die das Kerngebiet Ch2 umfaßt, entspricht dem vertikalen Anteil im Diagonalen Band von Broca (DBB, Tractus diagonalis) und enthält mindestens 70% cholinerge Neurone. Die Zellgruppe Ch3 liegt im horizontalen Anteil im DBB und enthält nur etwa 10% cholinerge Neurone.

Die Ch4 Zellgruppe ist beim Menschen am stärksten ausgeprägt und bildet als eigenständiges Gebiet den Nucleus basalis Meynert (NBM). Dieser Kern besteht aus kleineren und größeren Nervenzellgruppen und liegt ventral des Globus pallidus in der Substantia innominata. Die Ch4 Region besteht beim Menschen pro Hemisphäre aus ca. 200.000 Neuronen, die zu mindestens 90% cholinerg sind (Nieuwenhuys, 1991) (weitere Unterteilung der Ch4 Region bei Mesulam et al., 1984).

Diese cholinergen Kerngebiete des basalen Vorderhirnkomplexes sind durch vielfältige Faserbahnen mit weiteren Hirnarealen vernetzt. Die Regionen Ch1-3 projizieren über die Stria medullaris und über den Tractus habenulointerpeduncularis in die Area tegmentalis ventralis und den Nucleus interpeduncularis. Über die Stria medullaris wird auch der Nucleus habenulae medialis erreicht (Nieuwenhuys, 1991). Die Gebiete Ch1 und 2 entsenden über den Fornix starke Projektionen zur Fascia dentata und zum Hippocampus. Die Area hypothalamica lateralis erhält Fasern aus der Ch2 Gruppe, die äußeren Schichten des Bulbus olfactorius aus der Ch3 Gruppe. Die Neurone der Ch4 Gruppe entsenden Fasern in den gesamten Neokortex. Starke Faserbahnen ziehen zur Amygdala, zum zingulären Kortex, zum präfrontalen Kortex, zum frontoparietalen Kortex, zum Gyrus temporalis superior und dem Temporalpol. Die cholinerge Innervationsdichte des Neokortex ist dabei sehr unterschiedlich. Eine relativ hohe cholinerge Dichte wird im orbitofrontalen Kortex, im Gyrus cinguli, in der Insel, in der parahippocampalen Region und im Temporalpol gefunden.

Die unterschiedlichen Afferenzen der Ch4 Region entstammen entweder kortikalen Regionen - wie dem präpiriformen und orbitofrontalen Kortex, der vorderen Insel, dem rostroventralen temporalen und entorhinalen Kortex - oder subkortikalen Regionen - wie den Nuclei septi, den Kernen des DBB, dem Nucleus accumbens, dem ventralen pallidalen Komplex, der Amygdala, dem Hypothalamus, dem Nucleus peripeduncularis, der Substantia nigra (p.c.) oder dem Locus coeruleus (Nieuwenhuys, 1991). Die Nervenzellkörper weiterer Motoneurone liegen im Vorderhorn des Rückenmarks, sowie in den motorischen Hirnnervenkernen. In Teilen der Nuclei parabrachialis medialis und lateralis, des Nucleus pedunculopontinus tegmenti und des Griseum centrale sind weitere cholinerge Neurone lokalisiert, die als Area tegmentalis lateralis (Gruppe Ch5 und Ch6) bezeichnet werden. Die Axone dieser Nervenzellen formen den Tractus tegmentalis dorsalis, der einen wichtigen Bestandteil des aufsteigenden retikulären Aktivierungssystems darstellt.

Weitere Lokalisationen cholinerger Projektionsneurone sind der Nucleus periolivaris und die Gebiete zwischen dem Nucleus nervi facialis, Nucleus solitarius und Nucleus ambiguus. Im Diencephalon kommen cholinerge Neurone im lateralen Hypothalamus und Nucleus arcuatus vor. Im Telencephalon findet man sie im Globus pallidus, im Nucleus accumbens septi, im medialen Septum, im Tuberculum olfactorium und im Claustrum (Nieuwenhuys, 1991).

Bei c*holinergen Interneuron*en handelt es sich um eine Subpopulation kleiner bipolarer Nervenzellen, die keine Spines aufweisen. Sie enthalten neben dem Transmitter Acetylcholin

auch weitere Botenstoffe wie z.B. das Neuropeptid Vasoaktives intestinales Polypeptid (VIP). Cholinerge Interneurone findet man im Neokortex, im Hippocampus, im Bulbus olfactorius, in der Regio retrobulbaris sowie zahlreich im Corpus striatum (Zilles und Rehkämper, 1993, Nieuwenhuys, 1991).

3.4 Neuropeptide

Die Transmitter der Neuropeptidfamilie sind gekennzeichnet durch eine oft langanhaltende exzitatorische oder inhibitorische Wirkung (Zilles und Rehkämper, 1993). In den meisten neuropeptidergen Systemen können kurze Interneurone von langen Projektionsneuronen unterschieden werden. Einige Peptide - wie das Vasopressin - kommen bevorzugt in Projektionsneuronen, andere - wie das met-Enkephalin - in Interneuronen vor (Leonhardt et al., 1987).

Eines der wichtigsten Mitglieder der Neuropeptidfamilie ist das aus 28 Aminosäuren bestehende Vasoaktive Intestinale Polypeptid (VIP). Es ist in mehreren neuronalen Netzen, vorwiegend in Interneuronen vertreten. Im Kortex sind die VIP-Interneurone gleichmäßig verteilt, im Hippocampus kommt es in bipolaren Neuronen im Stratum oriens und in multipolaren Neuronen im Stratum moleculare vor, allerdings nur in geringer Anzahl (Leonhardt et al., 1987). Lokalisationen des VIP sind der Isokortex, der Hippocampus, der Hypothalamus (bes. Nucleus suprachiasmaticus), der untere Hirnstamm und das Hinterhorn des Rückenmarks. Das VIP ist unter anderem an der lokalen Kontrolle der Hirndurchblutung, des Energiestoffwechsels, der neuronalen Aktivität und der Zirkadianrhythmik beteiligt (Zilles und Rehkämper, 1993, Leonhardt et al., 1987). Im Neokortex der Ratte ist VIP zum Teil mit GABA und mit Acetylcholin kolokalisiert (Bayraktar et al., 1997, Fahrenkrug, 1993). Zusätzlich findet sich eine Kolokalisation mit den Kalzium-bindenden Proteinen (KbP) Calretinin und Calbindin D28k sowohl im Kortex als auch im Hippocampus (Rogers, 1992).

4 Kalzium-bindende Proteine (KbP)

4.1 Calretinin, Calbindin und Parvalbumin

Calretinin (CR), Calbindin (CB) und Parvalbumin (PV) gehören zu einer Gruppe von mehr als 200 Molekülen, die zu den Kalzium-bindenden Proteinen (KbP) gezählt werden. Alle besitzen eine nahezu identische Kalzium bindende Domäne (sog. *EF-Hand)* mit hoher Kalziumaffinität (Heizmann, 1993), wobei die Aminosäuresequenz von CR und CB zu 60% identisch sind. Jede dieser Domänen besteht aus einer Schlaufe von 12-14 Aminosäuren, die von zwei Helizes flankiert werden. Diese Struktur wurde erstmals 1973 bei PV identifiziert (Kretsinger zit. nach Heizmann, 1993). CR und CB gehören zu einer Gruppe mit sechs EF-Regionen, das PV besitzt drei.

Aufgrund ihrer Fähigkeit Kalziumionen zu binden, greifen sie in multiple Stoffwechselvorgänge der Zelle ein (Proteinphosphorylierung, Second Messenger, Zelldifferenzierung, Organisation des Zytoskeletts und Enzymsysteme) (Winsky et al., 1995, Heizmann, 1993). Sie sind keine Neurotransmitter. Vermutlich können diese Moleküle jedoch Aktionspotentiale beeinflussen, die Kalziumaufnahme modulieren oder etwa die Zelle vor exzessivem Kalziumeinstrom schützen (Arai et al., 1994). Gerade diese letzte Eigenschaft ist für Nervenzellen von Bedeutung. Sie reagieren besonders empfindlich auf Störungen der Kalziumhomöostase. Zelldegeneration ist oft mit einer Kalziumüberfrachtung vergesellschaftet (Mouatt-Prigent et al., 1994, Heizmann, 1993). Alle drei Moleküle besitzen neuroprotektive Eigenschaften. In vivo Experimente mit Calretinin lassen vermuten, dass es seine Kalziumpuffereigenschaft ist, die neuroprotektiv wirkt (Lukas et al., 1994). Untersuchungen an NMDA (N-methyl-D-Aspartat) rezeptor-gesteuerten Ionenkanälen kommen zu ähnlichen Ergebnissen. Eine Aktivierung dieser Kanäle, führt zu einem massiven Kalziumeinstrom und der Entstehung freier Radikale, die zu neuronaler Degeneration führen können (Lipton et al., 1996). Möglicherweise reagieren CR und CB mit Membranbestandteilen (Winsky et al., 1995).

Im Neokortex sind CB, CR und VIP teilweise kolokalisiert. Hierbei handelt es sich nahezu ausschließlich um Interneurone. In den oberen Schichten kommt CB aber auch auch in geringem Maße in Pyramidenzellen vor (Rogers, 1992). Sowohl im Bereich des praefrontalen, piriformen und entorhinalen Kortex sind sie in gleichem Maße kolokalisiert (Rogers, 1992). In der Hippocampusformation sind CB im Gyrus dentatus und in den

Pyramidenzellen der CA 1 Region nachweisbar. Sowohl CR als auch PV kommen in den Regionen CA 1- CA 4 vor, wobei zahlreiche synaptische Kontakte von CR-positiven Neurone auf CB und VIP-positiven Neuronen bestehen, nicht aber zu PV - positiven Neuronen (Gulyas et al., 1996). Schließlich existieren in der granulären Schicht und in der CA 1 Region Pyramidenzellen, die CB ohne eine Kolokalisation mit weiteren KbP enthalten (Rogers, 1992). Im Bereich des Thalamus lassen sich ebenfalls für jedes der drei KbP eigene Nervenzellpopulationen sowie Kolokalisationen untereinander und mit anderen Transmittern nachweisen (Arai et al., 1994).

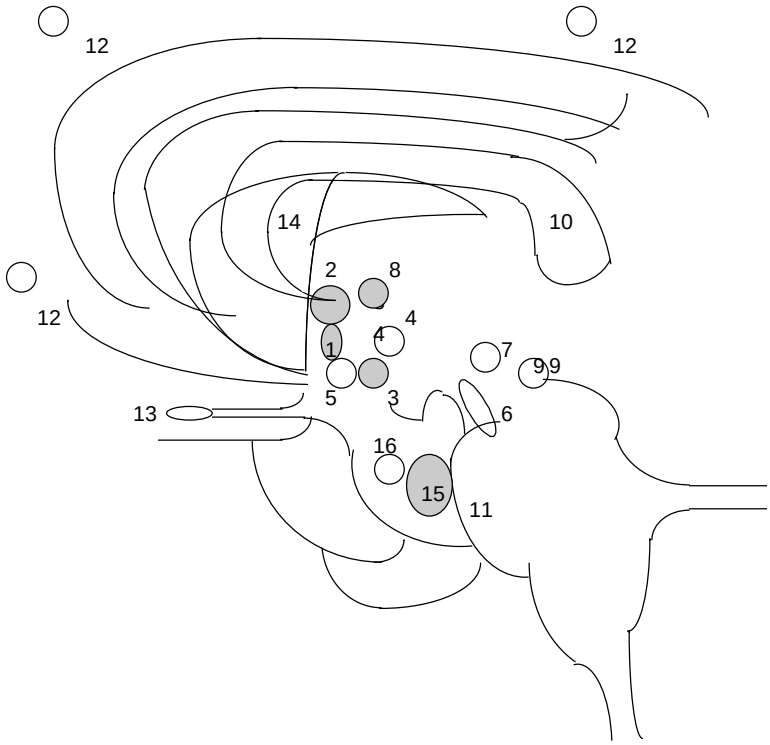

1 Nucl. centralis medialis
2 Nucl. paraventricularis
3 Nucl. dorsalis medialis
4 Nucl. ventralis posterolateralis
5 Nucl. reuniens
6 Substantia nigra
7 Area tegmentalis ventralis
8 Nucl. anteromedialis thalami
9 Nucl. habenulae lateralis
10 Corpus callosum
11 Pons
12 Neokortex
13 Bulbus olfactorius
14 Nucl. caudatus
15 Hippocampus
16 Corpus amygdaloideum
○ Kolokalisation mit Calbindin-D 28 k
○ Kolokalisation mit Tyrosinhydroxylase
○ Kolokalisation mit VIP

Abb. 5: Lokalisation von Calretinin im ZNS des Menschen
(nach: Nieuwenhuys, Chemoarchitecture of the brain, 1985, modifiziert).

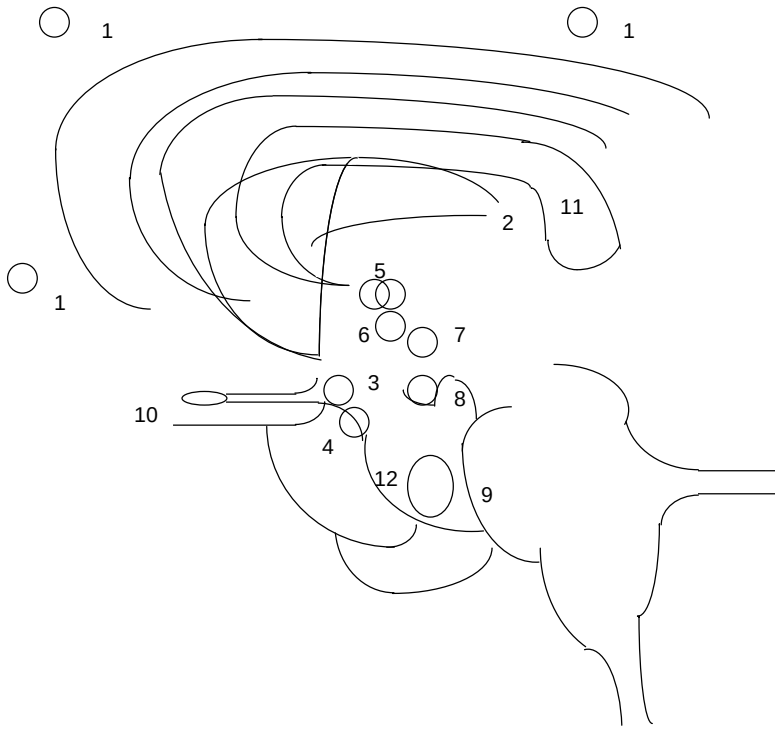

1 Neokortex
2 Nucl. caudatus
3 Tuberculum olfactorium
4 Cortex piriformis
5 Nucl. ventralis et dorsalis thalami
6 Nucl. laterales thalami
7 Nucl. posterior hypothalami
8 Nucl. praemamillaris dorsalis et ventralis hypothalami
9 Pons
10 Bulbus olfactorius
11 Corpus callosum
12 Hippocampus

Abb. 6: Lokalisation von Calbindin im ZNS des Menschen (nach: Nieuwenhuys, Chemoarchitecture of the brain, 1985, modifiziert).

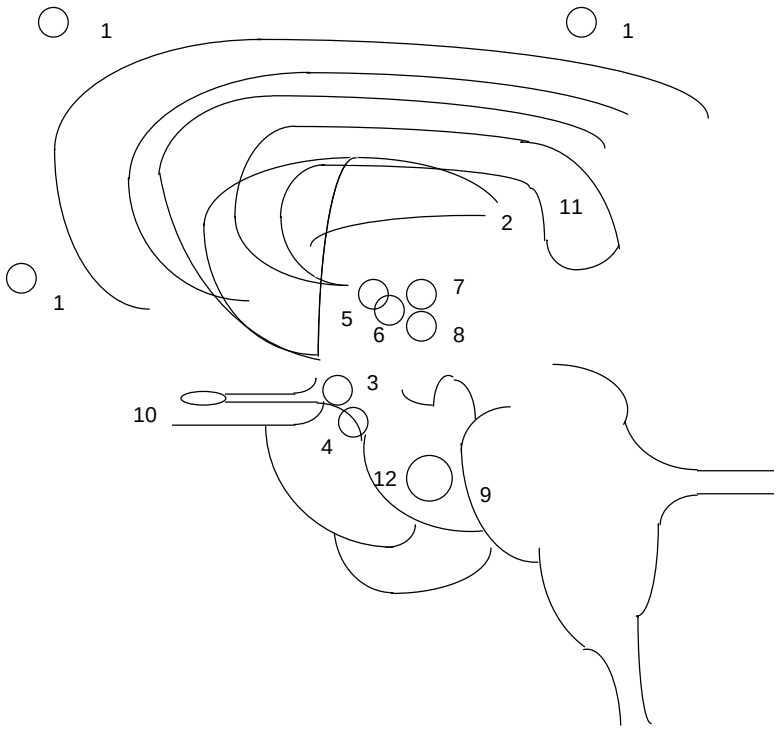

1 Neokortex	7 Nucleus posterior thalami
2 Nucleus caudatus	8 Nucleus lateralis thalami
3 Tuberculum olfactorium	9 Pons
4 Cortex piriformis	10 Bulbus olfactorius
5 Nucleus ventralis thalami	11 Corpus callosum
6 Nucleus dorsalis thalami	12 Hippocampus

Abb. 7: Lokalisation von Parvalbumin im ZNS des Menschen
(nach: Nieuwenhuys, Chemoarchitecture of the brain, 1985, modifiziert).

5 Eigene Untersuchungen

5.1 Material

5.1.1 Virus

Die BD-Virussuspension wurde freundlicherweise von Herrn Professor Lothar Stitz, Institut für Immunologie, Bundesforschungsanstalt für Viruskrankheiten der Tiere (BFAV), Tübingen, zur Verfügung gestellt. Der ursprünglich im Institut für Virologie der Justus-Liebig-Universität Gießen isolierte Virusstamm entstammt dem Gehirn eines spontan an der BD erkrankten Pferdes. Er wurde zweimal durch Kaninchen (intrazerebrale Infektion), dreimal in Kultur (fetale Kaninchen-Gehirnzellen), dreimal durch neugeborene Lewis-Ratten passagiert, homogenisiert und auf eine 10%ige Suspension eingestellt. Die Infektionsdosis betrug 10^6/ml. (Die sogenannte Infektionsdosis, ID_{50}, bezeichnet die Virusmenge pro Inokulationsvolumen, durch die gerade die Hälfte der beimpften Zellen infiziert werden.) Der Virusnachweis wurde ebenfalls in Tübingen in Hirnhomogenaten mittels PCR bzw. Virustitration geführt. Die BDV-infizierten Tiere hatten alle infektiöses Virus im Gehirn. In den nicht BDV-infizierten, gesunden Kontrolltieren konnte mittels PCR kein BDV-Nachweis geführt werden (Daten nicht gezeigt).

5.1.2 Chemikalien

ABC - Komplex,	Lösungen A und B, Vectastain®, *Vector Laboratories*
Albumine, Bovine,	*SIGMA*, A-3294, Lot 75H0107
Aqua bidest,	*Milli Q-Plus* Ultra pure water system
DAB,	3,3 - Diaminobenzidin Tetrahydrochlorid Dihydrat, *SIGMA*
Durcupan ACM,	Komponenten A-D, 44611-44614, *Fluka*
Ethanol, absolut,	*Riedel de Haën*, 32205
Gelatine gepulvert,	*Merck*, 4078

Glutaraldehyd,	25% solution in water, 23115, *Serva*
Glycerol,	*SIGMA, 65516*
Kaliumchrom(III)sulfat,	(Chromalaun), $KCr(SO_4)_2 \cdot 12H_2O$; *Merck*, 1036
Kaninchenserum, normal,	*DAKO GmbH*., X 902 10
Natriumazid (NaN_3, reinst),	*Merck*, 6688
Natriumchlorid,	rieselfähig, reinst; *Riedel-de Haën*
Nickelammoniumsulfat,	*SIGMA*
Osmium (OsO_4 2%),	*Boehringer Mannheim*
Paraformaldehyd, reinst,	*Merck*, DAC 1986, BPC 1973, 4005
Pentobarbital,	*SIGMA*, p 1636
Pferdenormalserum,	*Vector Laboratories*, S-2000
Phosphatpuffer,	Natriumdihydrogenphosphat-Dihydrat, reinst, ($NaH_2PO_4 \cdot 2H_2O$); 6345. di-Natriumhydrogenphosphat Dihydrat z.A.. ($Na_2HPO_4 \cdot 2H_2O$); *Merck*, 1.06580.
Pikrinsäure, reinst,	*Merck*, 1.00621
Propylenoxid,	*Merck*, 1.12492
Schweine-Normalserum,	*Vector Laboratories*, S-4000
Trispuffer (TB),	TRIZMA® Hydrochlorid, TRIZMA® Base 99+%; *SIGMA*, T-8524, Lot 85H5732
Trispuffer Saline (TBS),	siehe Trispuffer, + NaCl 0,9%
Triton^R X-100,	*Merck*
Uranylacetat,	*Merck*
Wasserstoffperoxid,	Perhydrol®, H_2O_2 30%, *SIGMA*
Xylol, reinst,	*Merck*, 1.08685

5.1.3 Antikörper und Kits

5.1.3.1 Primärantikörper

5.1.3.1.1 Monoklonale Antikörper

Monoclonal Anti-Tyrosine Hydroxylase (Mouse Ascites Fluid, Clone TH-2)
Sigma Bio Sciences, No. T-1299; Lot: 014H4830

Monoclonal Anti-Dopamine Betahydroxylase (Mouse Ascites Fluid)
Chemicon International Inc., No. MAB308; Lot: 12496218

Monoclonal Anti-Cholinacetyltransferase (ChAT)
Dr. J. Staiger, C.&.O. Institut für Hirnforschung, Universität Düsseldorf

Monoclonal Anti-Pyramidenzellmarker (PYC)
Dr. J. Staiger, C.&.O. Institut für Hirnforschung, Universität Düsseldorf

Monoclonal Anti-Calbindin (CB)
Sigma Bio Sciences, Anti-Calbindin D 28 K C 9848

Monoclonal Anti-Parvalbumin (PV)
Sigma Bio Sciences, Monoclonal Anti-Parvalbumin P 3088

Monoclonal Anti-p38/39, Bo18 und Monoclonal Anti-p24
Prof. Stitz, Institut für Immunologie, BFAV

Monoclonal Anti-ED 3, Mikrogliazellmarker
Serotec, Cambridge, UK

5.1.3.1.2 Polyklonale Antikörper

Polyclonal Rabbit-Anti-Cow Glial Fibrillary Acidic Protein (GFAP)
Dako, Z334, Lot: 119

Polyclonal Anti-Calretinin (CR)

Sigma Bio Sciences, Monoclonal Anti-Calretinin C

Polyclonal Anti-Vasoaktives Intestinales Polypeptid (VIP)

Dr. J. Staiger, C.&.O. Institut für Hirnforschung, Universität Düsseldorf

Polyclonal Rabbit-Anti-Neurofilament 200
Sigma Bio Sciences, No. 4142, Lot:067H4823

Bei den verwendeten Primärantikörpern handelt es sich - außer bei dem ChAT-Antikörper - um kommerziell erhältliche Typen. Für die Detektion der Borna-Antigene p38/p39 wurde der Bo 18 Antikörper eingesetzt, der von Herrn Prof. Dr. Lothar Stitz, Bundesforschungsanstalt für Viruskrankheiten der Tiere (BFAV), Tübingen stammt. Die Antikörper gegen die Pyramidenzellen sowie die Kalzium-bindenden Proteine und das VIP wurden freundlicherweise von Herrn Dr. Jochen Staiger, vom C.&O. Institut für Hirnforschung der Universität Düsseldorf, zur Verfügung gestellt.

Primärantikörper	Verdünnung	Primärantikörper	Verdünnung
TH	1: 10.000	CB	1: 5.000
DBH	1: 4.000	CR	1: 5.000
Bo 18	1: 1.000	PV	1: 5.000
p24 30 H 8	1: 2.000	PYC	1: 1.000
ChAT	1: 2.000	VIP	1: 80.000
ED 3	1: 1000	NF-200	1: 500

Tab. 4: Verdünnung der Primärantikörper.

5.1.3.2 Sekundärantikörper

Biotinylated-Anti-Mouse IgG (H+L), rat absorbed, BA-2001, affinity Purified, made in horse, *Vector Laboratories*, via *Camon* Labor Service GmbH

Biotinylated-Anti-Rabbit IgG (H+L), BA-1000, Affinity Purified, Made in goat, *Vector Laboratories*, via *Camon* Labor Service GmbH

Biotinylated-Anti-Sheep IgG (H+L), BA-6000, Affinity purified, Made in rabbit, *Vector Laboratories*, via *Camon* Labor Service GmbH

Die biotinylierten Sekundärantikörper wurden je nach verwendetem Antikörper mit Trispuffer des entsprechenden ph-Wertes auf die erforderliche Endverdünnung eingestellt.

Sekundärantikörper	**Primärantikörper**
biot.-α-mouse 1:100	ChAT, CB, ED 3, PV, PYC
biot.-α-mouse 1:200	TH, Bo 18,
biot.-α-mouse 1:300	DBH
biot.-α-mouse 1:400	p24 30H8
biot.-α-rabbit 1:100	NF-200, GFAP, VIP
biot.-α-rabbit 1:150	CR

Tab. 5: Primär-und Sekundärantikörper

5.1.3.3 Normalseren

Pferde-Normalserum, *Vector Laboratories* S-2000
Kaninchen-Normalserum, *DAKO GmbH* X 902 10
Schweine-Normalserum, *Vector Laboratories* S-4000

Um unspezifische Bindungsstellen der untersuchten Schnitte zu blockieren, wurden die Präparate vor jeder Primärantikörperbehandlung für eine Stunde mit Normalseren beschichtet. Die Seren wurden zu diesem Zweck mit Trispuffer (TBS ph 7,4) 1:10 verdünnt.

Normalserum	Primärantikörper
Pferde-Normalserum	TH, DBH, Bo 18, p24, PYC, ChAT, CB, PV, ED3
Schweine-Normalserum	CR, GFAP, VIP

Tab. 6: Primärantikörper und Normalseren

5.1.4 Versuchstiere

Für die Versuche wurden adulte, immunkompetente Lewis-Ratten verwendet. Sie stammten ebenfalls aus der Versuchstierzucht der Bundesforschungsanstalt für Viruskrankheiten der Tiere (BFAV) in Tübingen. Die Tiere wurden paarweise in Käfigen gehalten und regelmäßig untersucht. Es wurden vier Kontrolltiere verwendet. Sechsundzwanzig Ratten wurden infiziert und zu definierten Zeiten p.i. getötet (Tage 3, 5, 7, 8, 9, 10, 11, 13, 14, 15, 38, 69 und 72 p.i.), wobei immer zwei Tiere das gleiche Infektionsalter hatten. Tiere aus verschiedenen Stadien sowie infizierte und nicht infizierten gesunde (Kontroll) Tiere wurden nicht zusammen in einem Käfig gehalten.

5.2 Methoden

5.2.1 Infektion

Die verwendeten Lewis-Ratten wurden mit 0,05 ml der 1:10 verdünnten Virussuspension mit einer Kanüle intrazerebral durch die Kalotte infiziert. Infiziert wurde die linke Hirnhälfte. Als Kontrolltiere dienten adulte, nicht infizierte Lewis-Ratten, die eine Kochsalzinjektion erhielten.

5.2.2 Perfusion

Da aus seuchenhygienischen Gründen ein Ausschleusen aus dem Sicherheitsbereich der Tierversuchsanstalt nicht möglich war, wurden die Tiere vor Ort perfundiert.

Die Lewis-Ratten wurden mit Pentobarbital (0,1 ml/100mg Körpergewicht) intraperitoneal betäubt, um den Tieren Schmerzen zu ersparen und sie exakter präparieren zu können. Mit dem Gebrauch von Pentobarbital wurde eine möglichst geringe Beeinträchtigung des Neurotransmitterstoffwechsels an der Blut-Hirn-Schranke (BHS) angestrebt.

Nach der Präparation des Herzens, führte man eine Kanüle in die Aorta ascendens ein und klemmte die Aorta abdominalis ab. Im Anschluß an eine Spülung mit Kochsalz und Heparin wurden die noch folgenden Herzaktionen ausgenutzt, um das ZNS mit der Fixationslösung möglichst noch intravital zu perfundieren. Nach Erliegen der Herzaktion erhielt die Infusion den Perfusionsdruck aufrecht. Um Schäden des Gewebes möglichst zu vermeiden, betrug bei niedrigem Perfusionsdruck die Dauer des Vorgangs pro Tier etwa 30-45 Minuten. Die für die Free-Floating-Technik vorgesehenen Rattenhirne wurden jeweils mit 500 ml folgender Lösung perfundiert:

- 250 ml eines 0,2 mol Phosphatpuffer ph 7,4
- 75 ml Pikrinsäure (15ml/100ml einer gesättigten Lösung)
- Paraformaldehydlösung 4% (Paraformaldehyd in aqua bidest unter Rühren auf 70°C erwärmen und lösen; dann 1 mol NaOH zugeben, bis Lösung klar wird (ca. 2ml auf 500 ml))
- Aqua bidest ad 500 ml und Lösung filtrieren
- 1ml 25% iges Glutaraldehyd.

5.2.3 Lagerung und Konservierung

Um eine zu starke Fixation des Gewebes zu vermeiden, wurde die verwendete Fixationslösung im nächsten Arbeitsgang, vor der weiteren Präparation der Hirne, durch einen 0,1 mol Phosphatpuffer ersetzt. Dieser setzte sich wie folgt zusammen, die Molarität beträgt 0,2:

- 100 ml Base (3,54g $2Na_2HPO_4$ $2H_2O$)
- 100 ml Säure (2,74g Na H_2PO_4 $2H_2O$)

Der Puffer wurde auf den ph von 7,4 titriert. Der 0,1 molare Arbeitspuffer wurde durch ein 1:1 Gemisch mit Aqua bidest gewonnen. Um 1 l Puffer zu gewinnen titrierte man etwa 800 ml Base mit 200-300 ml Säure auf den ph 7,4. Mit diesem Puffer spülte man mehrfach die Probengläschen, bis die gelbe Einfärbung der Pikrinsäure nicht mehr wahrzunehmen war. Zusätzlich wurden zum Puffer 0,05% Natriumazid zugegeben, um der Verunreinigung der Proben durch Pilze entgegen zu wirken (Pearse, 1985).

5.2.4 Vibratomschnitte

Bevor die fixierten Gehirne auf einem Vibratom - Lancer® Series 1000 – in 60µm dünne Objekte geschnitten werden konnten, wurde jeweils mit einem Skalpell das Corpus callosum median saggital geteilt, danach jede Hälfte noch einmal im Winkel von 90° zur Schnittebene. Mit dieser Ebene wurden die Teile einzeln auf Kunststoffblöcke aufgeklebt und vollständig von Phosphatpuffer bedeckt auf dem Vibratom bearbeitet. Die 60µm dünnen Schnitte wurden mit einem Pinsel abgehoben und in neuen Puffer überführt.

5.2.5 Gefriertauen

Beim Gefriertauen wurden die Schnitte nach ein- bis vierstündiger Inkubation in Saccharoselösung (25%ig) auf Aluminiumfolie aufgebracht und vorsichtig voneinander getrennt. Anschließend fror man sie kurz über flüssigem Stickstoff ein, ohne jedoch direkt mit dem Stickstoff in Berührung zu kommen. Nach kurzer Auftauphase der Schnitte wiederholte sich der Vorgang. Insgesamt wurden alle Schnitte vor der Immunhistochemie viermal dieser Prozedur unterzogen, die eine Steigerung der Antigenität der Schnitte und somit eine bessere Antikörperpenetration und -reaktion bewirken soll (Pearse, 1985).

5.2.6 Immunhistochemie

Die Immunmarkierungen wurden mit Hilfe der ABC-Methode (Avidin-Biotin-Complex, Vectastain® ABC Kit, *Vector)* durchgeführt. Nach Reaktion mit dem Primärantikörper wurden die Gewebsschnitte mit einem zweiten, gegen den ersten Antikörper gerichteten, biotinylierten Antikörper inkubiert, an den in einem dritten Schritt der Avidin-Biotin-Complex mit Peroxidase als Markerenzym gekoppelt wurde. Die Entwicklung erfolgte schließlich durch Diaminobenzidin oder Aminoethylkarbazol als Substrate der Peroxidase.

5.2.6.1 Free-Floating-Technik

Die Immunhistochemie wurde in der sogenannten Free-Floating-Technik durchgeführt. Hierbei wurden die fixierten, 60 µm dicke Hirnschnitte, frei im Puffer schwimmend gefärbt. Vorteile dieser Methode sind in der erleichterten Diffusion der Reagenzien und in der Anzahl der pro Färbeserie möglichen Schnitte zu sehen. Darüber hinaus ist bei der relativ hohen Schnittdicke eine gut erhaltenen Morphologie der gefärbten Strukturen zu erwarten. Als Variation dieser Technik wurden Parallelfärbungen in der Spiegel-Technik durchgeführt (Bayraktar et al., 1997). Hierbei konnten an direkten Serienschnitten dieselben Zellen auf verschiedene Parameter (Antigene) untersucht werden, ohne eine herkömmliche Doppelfärbung an einem Präparat durchführen zu müssen.
Das Free-Floating wurde nach folgendem Schema durchgeführt:

- Schnitte zweimal Spülen mit 0,1 mol PB Puffer, ph 7,4
- 1-4 h Inkubation mit 25% iger Saccharose
- 4 mal Gefriertauen
- 2 mal Spülen mit 0,1 mol PB, ph 7,4 für jeweils 10 min.
- 1 mal Spülen mit TBS Puffer, ph 7,4
- Inkubation mit Normalserum, Verdünnung 1:10 für 1h
- Primärantikörper in TBS Puffer, ph 7,4; Inkubation für 36h bei 4°C
- 4 mal Spülen mit TBS Puffer, ph 7,4 - insgesamt 1h
- Sekundärantikörper in TBS Puffer, ph 7,4; für 2h bei Raumtemperatur
- 4 mal Spülen TBS Puffer, ph 7,4 - insgesamt 1h
- ABC Komplex in Endverdünnung aufbringen (30min Präinkubation 1:100)

- 2 mal Spülen mit TBS Puffer, ph 7,4
- 2 mal Spülen mit TB Puffer, ph 7,6 für Diaminobenzidin (DAB)
- (DAB: 5mg/10ml TB Puffer, ph 7,6; Menge 1ml/Probenglas + 10µl 0,1% iges H_2O_2)
- 2 mal Spülen mit TB Puffer, ph 8,1 für Nickel-DAB
- (Nickel-DAB: 7,5mg DAB lösen in 50ml TB Puffer, ph 8,1 + 200mg Nickelammonium-sulfat; Menge 1ml/Probenglas+10µl 30%iges H_2O_2)
- 1 mal Spülen mit TB Puffer, ph 7,6
- 1 mal Spülen mit TB Puffer, ph 8,1.

5.2.7 Präparation für das Lichtmikroskop

Nach der Entwicklung der Schnitte mit DAB wurde die Reaktion mit dem entsprechenden Trispuffer (TB) gestoppt. Im Falle des DAB mit TB pH 7,6/ bei Nickel-DAB mit TB pH 8,1. Für die Lichtmikroskopie erfolgte anschließend das Aufziehen der mit Gelatine beschichteten Schnitte auf Objektträger. Nachdem sie über Nacht getrocknet worden waren, konnte man sie in einer aufsteigenden Alkoholreihe (Isopropanol) entwässern, in Xylol einbringen und schließlich in DePex® eindecken.

5.2.8 Auswertung

Unter dem Lichtmikroskop wurden die entsprechenden Schnitte unter Einhaltung einer möglichst identischen Schnittebene (die Orientierung erfolgte am Chiasma opticum, in dessen Höhe die Hirne geteilt wurden) komplett analysiert, d.h., alle immunreaktiven Neurone wurden erfaßt (s.u.). In den zwei repräsentativ analysierten Frontalschnitten wurden die Lage sowie der Durchmesser der Commissura anterior und der angegebenen Kerngebiete berücksichtigt (gemäß Abb.5.1: Frontal 1). Im weiter kaudal gelegenen Frontalschnitt wurde der Hippocampusdurchmesser berücksichtigt sowie die Kerngebiete gemäß der Abbildung 5.2 (Frontal 2).

Gezielte Auszählungen im Bereich des Neokortex und Hippocampus erfolgten bei 50 - 400 facher Vergrößerung. Die Ergebnisse der Kontrolltiere wurden zur Grundlage für die Untersuchungen der infizierten Ratten.

Bei den Reaktionsmustern vom Typ der Tyrosinhydroxylase (TH) und der Dopaminbetahydroxylase (DBH) wurde neben den positiven Neuronen auch die Faserdicke, ihre Morphologie sowie die Dichte der gefärbten Fasernetze berücksichtigt. Die Analyse erfolgte bei nicht bekanntem Infektionsstatus der untersuchten Schnitte. Pro Infektionsstatus wurden mindestens zwei Tiere untersucht. Die folgenden Grafiken zeigen schematisch die beiden jeweils aufgesuchten und analysierten Frontalschnittebenen:

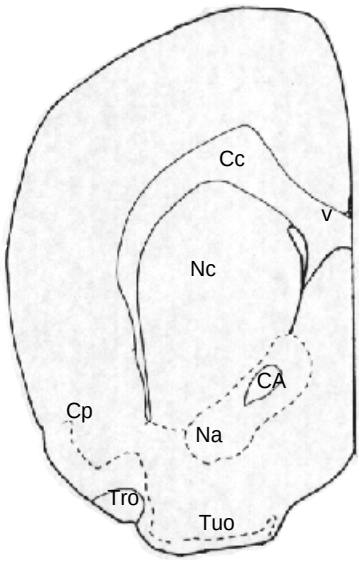

CA	Commissura anterior	Nc	Nucleus caudatus
Cc	Corpus callosum	Tro	Tractus opticus
Cp	Cortex piriformis	Tuo	Tuberculum olfactorium
Na	Nucleus accumbens	V	Ventrikel

Abb. 8: Frontalhirnschnitt der Ratte, (Frontal 1).

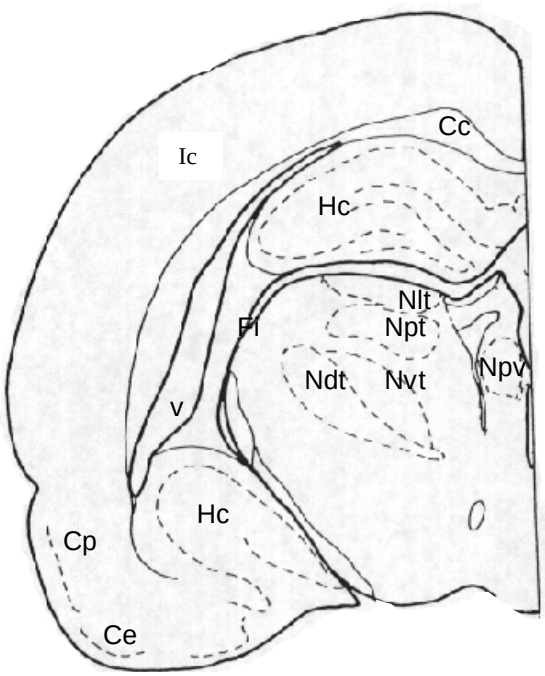

Cc	Corpus callosum	Ndt	Nucleus dorsalis thalami
Ce	Cortex entorhinalis	Nlt	Nucl. lateralis thalami
Cp	Cortex piriformis	Npt	Nucl. posterioris thalami
Fi	Fimbria hippocampi	Npv	Nucl. paraventricularis thalami
Hc	Hippocampus	Nvt	Nucl. ventricularis thalami
Ic	Isocortex		

Abb. 9: Frontalhirnschnitt der Ratte kaudal von 5.1 (Frontal 2).

Für die schematischen Darstellungen der Immunhistochemie der TH, DBH, der Borna spezifischen Antikörper und der Cholinacetyltransferase wurden folgende Symbole gewählt:

• Neurone

= Gefäße

Axone und Dendriten

Boutons

X Astrozyten, Gliazellen

6 Ergebnisse

6.1 Borna spezifische Antigene (p38/39 und p24)

Die nicht infizierten, gesunden Kontrolltiere zeigen bei der Immunhistochemie mit den monoklonalen Antikörpern Bo 18 (p38/39) und p24 keinerlei spezifische Anfärbung von Zellkernen, Perikarya, Axonen und Dendriten .

Die Hirnschnitte infizierter Tiere zeigen erste Antigen-positive Neurone im Bereich des frontalen Kortex ab dem Tag 5 post infectionem (p.i.). Das gilt für das p38 Protein ebenso wie für das p24 Protein. Bei diesen ersten reaktionspositiven Zellen handelt es sich um Pyramidenzellen und Astrozyten von bemerkenswert filigraner Darstellung, die an Golgi-Versilberungen erinnert. Bornaproteine finden sich bis in kleinste Nervenzellfortsätze. Sogar die spines der Dendriten sind lichtmikroskopisch gut auszumachen. Neben einzelnen Neuronenzellkernen des frontalen Kortex werden darüberhinaus an verschiedenen anderen Stellen des Neokortex und des Hippocampus Gliazellen markiert, die zerebrale Gefäße flankieren und diese mit einem feinen Netz von Zellausläufern umgeben (Abb. 20). Im weiteren Verlauf, etwa ab Tag 8 p.i., sind zunehmend mehr Neurone mit Bornaproteinen beladen und werden deutlich markiert. Die - in den frühen Stadien noch vereinzelten - Neurone sind jetzt zumeist durch regelrechte Konglomerate zahlreicher, Bornaantigen-positiver Astrozyten umgeben. Diese Konzentration von Zellen findet sich in allen Arealen des Gehirns, allerdings mit bevorzugter Lokalisation im frontalen Kortex, Hippocampus, Amygdala und perirhinalen Kortex. Neben diesen „Zentren“ sind insbesondere die axonalen Verbindungen des Fimbria-Fornix-Systems, des Corpus callosum und der Commissura anterior betroffen.

Im Zeitraum zwischen den Tagen 11 und 15 p.i. nimmt die Zahl der Neurone und Astrozyten mit Virusprotein sehr stark zu, so dass kaum noch unbetroffene Areale mit normalem Hirnparenchym gefunden werden. Die drastische Zunahme BDV-positiver Neurone wird begleitet von ausgeprägten morphologischen Veränderungen: Die in den ersten Tagen p.i. noch erhaltene filigrane Zellstruktur der Neurone bildet sich zurück. In frühbetroffenen Hirnarealen verändert sich bereits nach kurzer Zeit (bis Tag 15 p.i.) die Struktur der Neurone vollkommen (Abb. 16, 17, 18). Die meisten Zellen bieten nur noch das Bild eines plumpen Zellleibes mit Fortsätzen, die nach kurzer Distanz abbrechen und nicht mehr weiter zu verfolgen sind.

Bis Tag 8 p.i. scheint sich das p24 Protein schneller als das p38 auszubreiten. Zu diesem Zeitpunkt zeigt sich im Kortex und auch in den Stammganglien eine zahlen- und mengenmäßig stärkere Markierung des p24 Proteins. Diese Differenz wird jedoch bis zum Tag 11 p.i. völlig aufgehoben, so dass die Verteilungsmuster der beiden Bornaproteine p38und p24 nach Tag 11 p.i. identisch sind

Unterschiedlich bleiben allerdings die Expressionsmuster der Bornaproteine in Nucleus und Zytoplasma infizierter Neurone auch in späteren Stadien. Ab Tag 15 p.i. sind sie gut zu differenzieren. Beim p38 Protein werden überwiegend die Zellkerne gefärbt, während p24 überwiegend das Zytoplasma darstellt (s.u.).



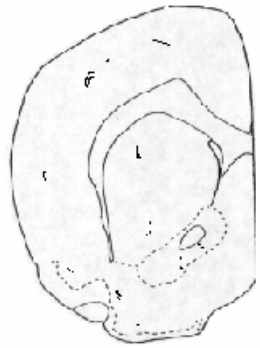

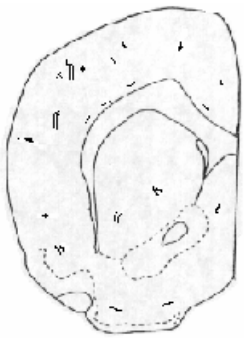

Kontrolltier Tag 3 Tag 5

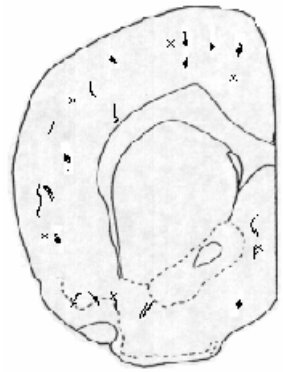

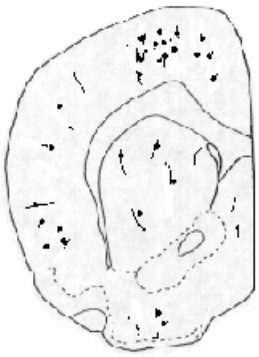

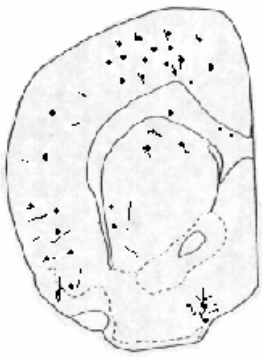

Tag 7 Tag 9 Tag 11

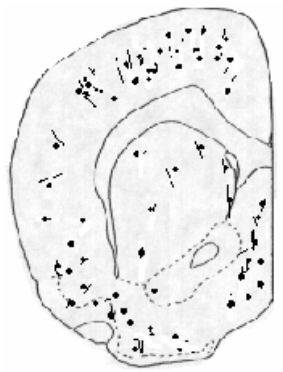



Tag 13 Tag 15

Abb. 10: Schematische Darstellung der Verteilung des Bornaantigens p38 im Frontalhirnschnitt der Ratte im frühen Verlauf der experimentellen BD. Dicke Markierungen stellen infizierte Neurone dar, während die feine Tüpfelung an Tag 15 p.i. das wolkenartige Fortschreiten der Proteinausbreitung darstellt (Kontrolltier versus Tage p.i., nähere Erläuterung siehe Text).

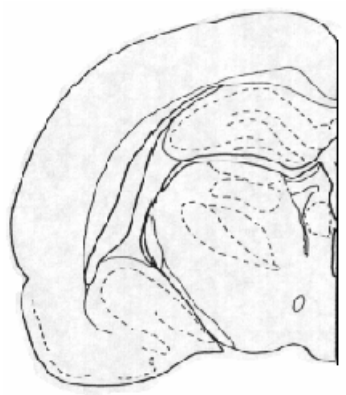

Kontrolltier

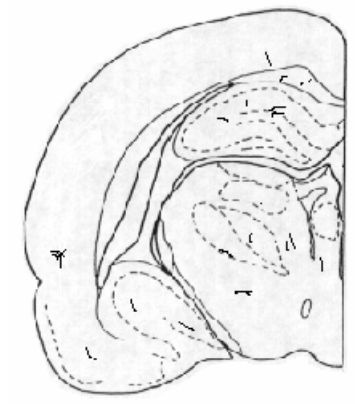

Tag 3

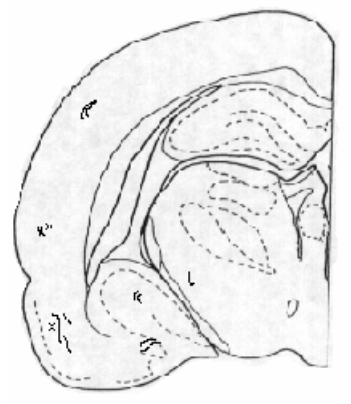

Tag 5

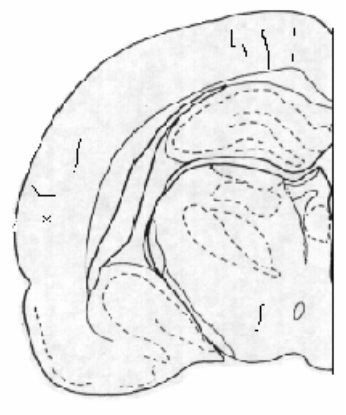

Tag 7

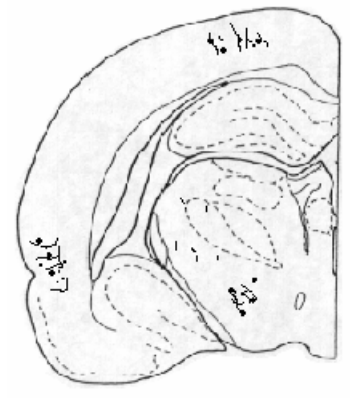

Tag 9

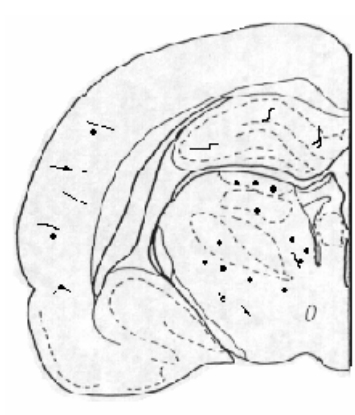

Tag 11



Tag 13



Tag 15

Abb. 11: Schematische Darstellung der Verteilung des Bornaantigens p38 im Frontalhirnschnitt der Ratte im frühen Verlauf der experimentellen BD, kaudal von 10 (Kontrolltier versus Tage p.i., nähere Erläuterung siehe Text).

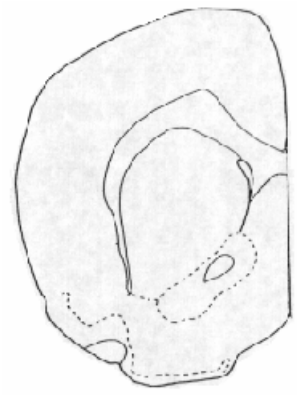

Kontrolltier

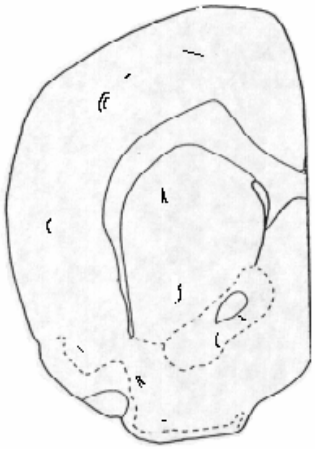

Tag 3

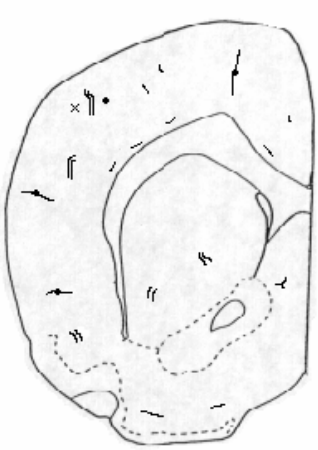

Tag 5

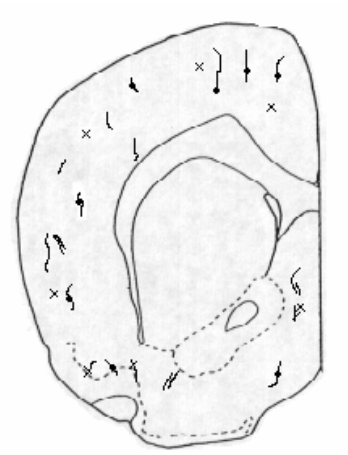

Tag 7

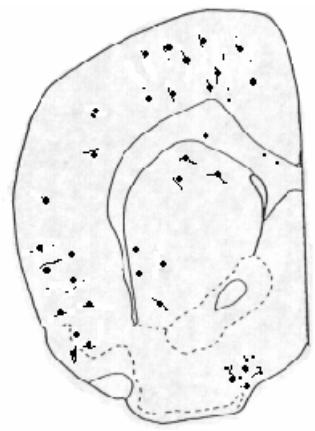

Tag 9

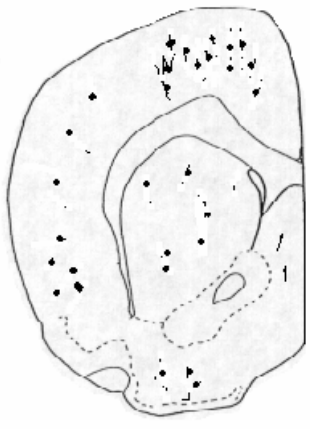

Tag 11

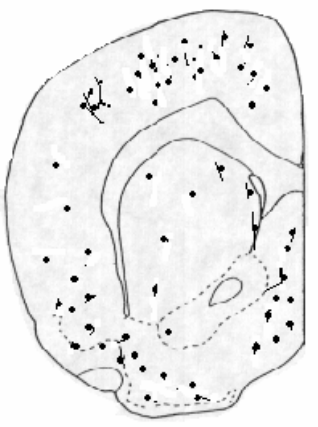

Tag 13



Tag 15

Abb. 12: Schematische Verteilung des Bornaantigens p24 im Frontalhirnschnitt der Ratte im frühen Verlauf der experimentellen BD (Kontrolltier versus Tage p.i., nähere Erläuterung siehe
Text).

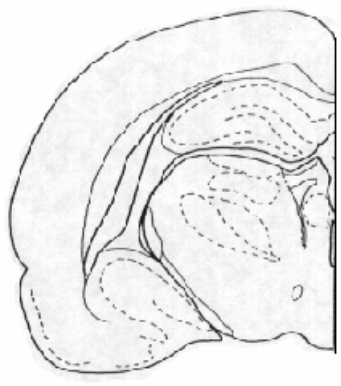

Kontrolltier

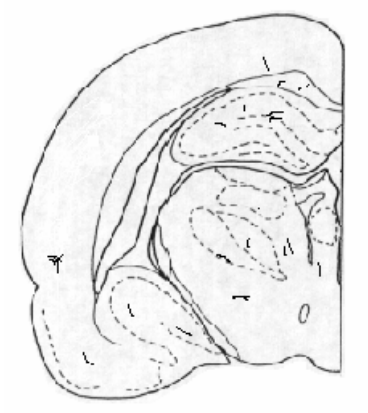

Tag 3

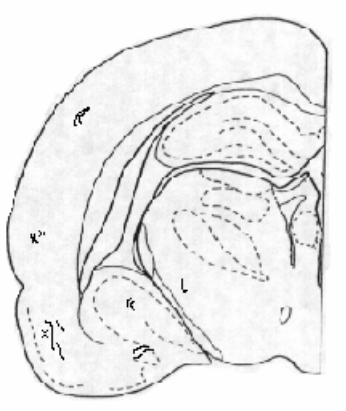

Tag 5

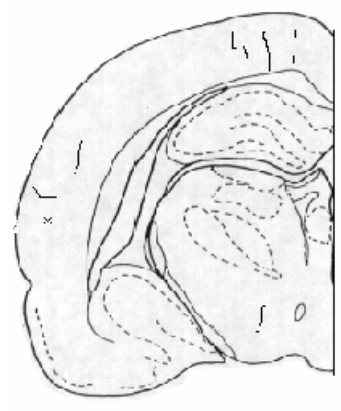

Tag 7

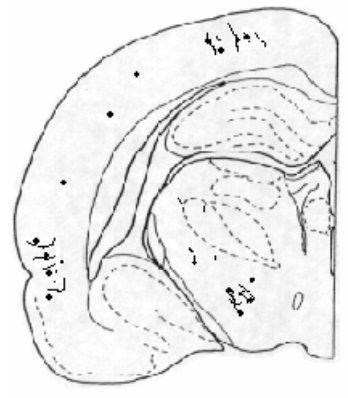

Tag 9

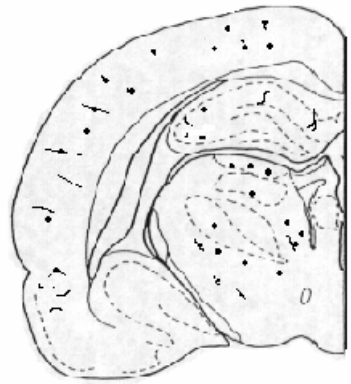

Tag 11



Tag 13



Tag 15

Abb. 13: Schematische Darstellung der Verteilung des Bornaantigens p24 im Frontalhirnschnitt der Ratte im frühen Verlauf der experimentellen BD, kaudal von 12 (Kontrolltier versus Tage p.i., nähere Erläuterung siehe Text).

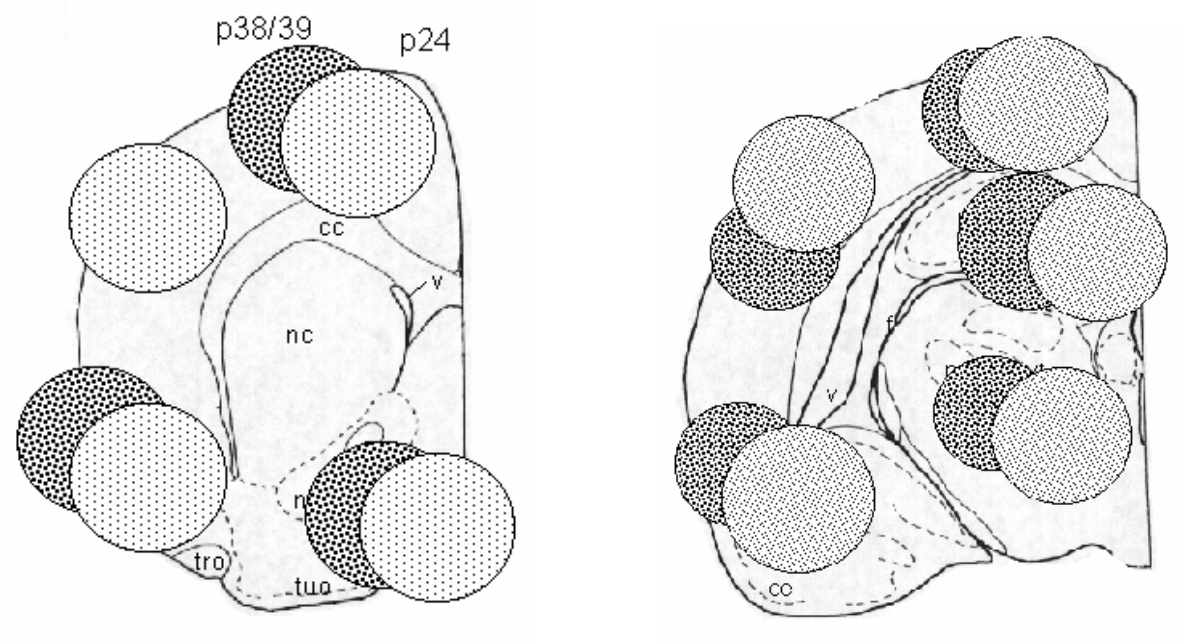

A **B**

Abb. 14: Schematische Darstellung der Lokalisationen der Bornaproteine p24 und p38 mit relativer Verteilung in verschiedenen Hirnregionen gemäß der Abbildungen 8 u. 9 am Tag 11 p.i. bei BDV-infizierten Ratten. Das unterschiedliche Verteilungsmuster ist nur bis zu diesem Stadium nachweisbar. Zu späteren Zeitpunkten gleichen sich sowohl maximale Dichte als auch Lokalisationen der Bornaproteine in den einzelnen Hirnregionen einander an (nähere Erläuterung im Text).

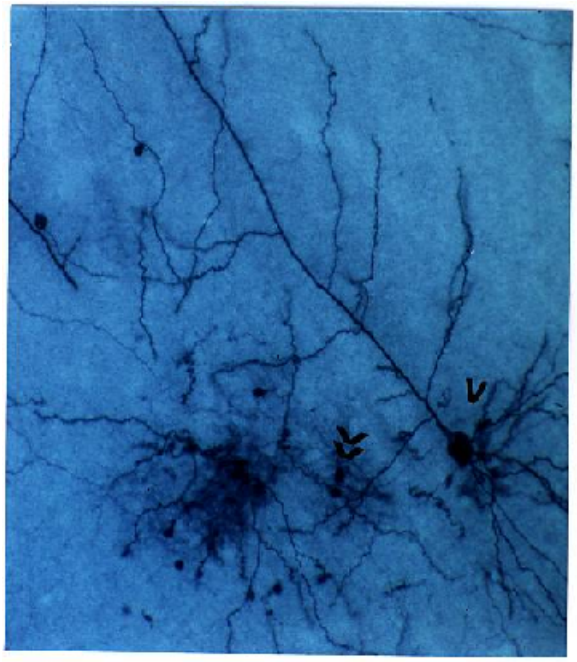

A



B

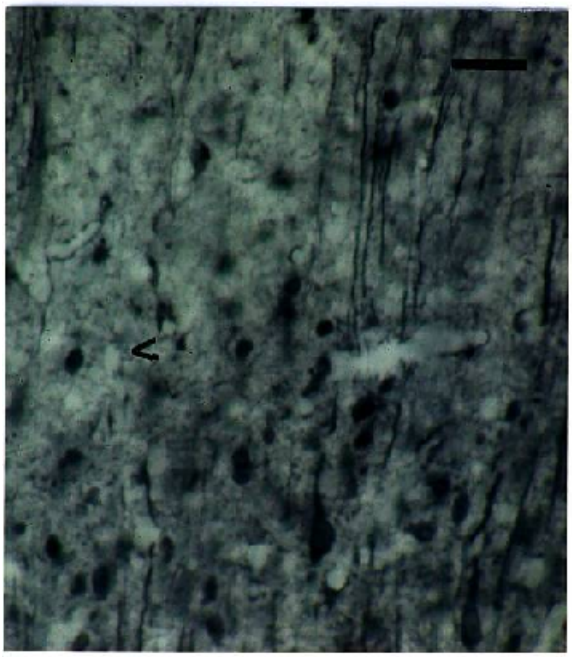

C

Abb. 15: BDV-Antigene im praefrontalen Kortex BDV-infizierter Ratten am Tag 8 p.i. (A), 10 p.i. (B) und Tag 14 p.i. (C). In frühen Stadien sind nur wenige Neurone (>) und Astrozyten (>>) mit dem p24 Protein „beladen". Rasch nimmt aber die Proteinlast zu. Daneben sind Anzeichen spongiformer degenerativer Veränderungen zuerkennen (C, >). (Immunhistochemische Färbung mit monoklonalem p24 Antikörper, Nickel-DAB Färbung, Maßstab 20µm A-C).

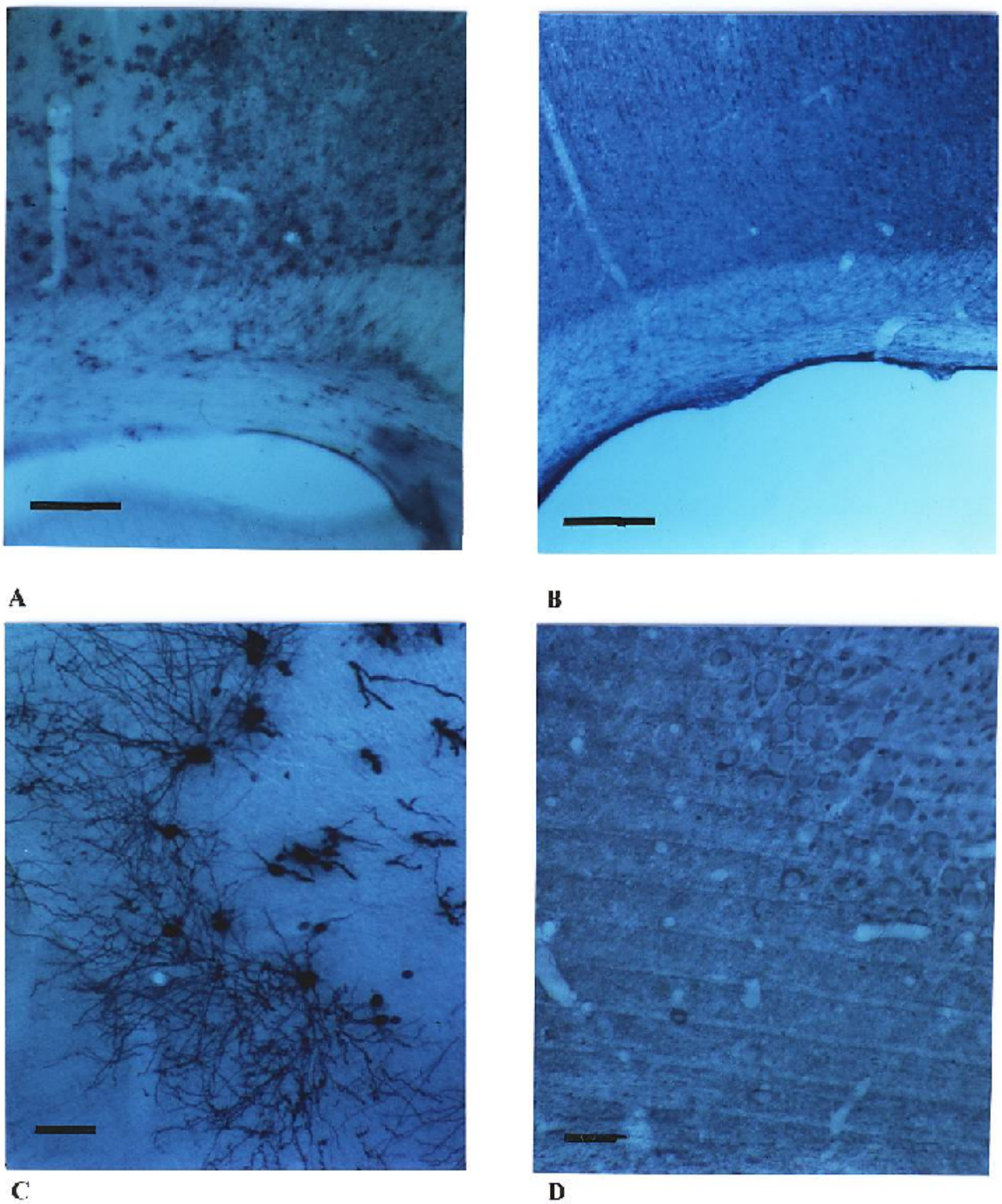

Abb. 16: BDV-Antigene in Neokortex (A: Tag 10 p.i. , B: Tag 14 p.i.) und Hippocampus (C: Tag 8 p.i., D: Tag 14 p.i.) In wenigen Tagen breitet sich das Bornaprotein im gesamten Kortex aus. Dabei lassen sich erhebliche Degenerationszeichen und beginnende Texturstörungen erkennen. Die zunächst noch filigrane Struktur der betroffenen Neurone (C) geht in kurzer Zeit in Auftreibungen der Somata über. Axone und Dendriten sind nicht mehr klar erkennbar (Immunhistochemische Nickel-DAB Färbung mit monoklonalem p24-AK, A–B: Maßstab 500µm, C + D 50µm).

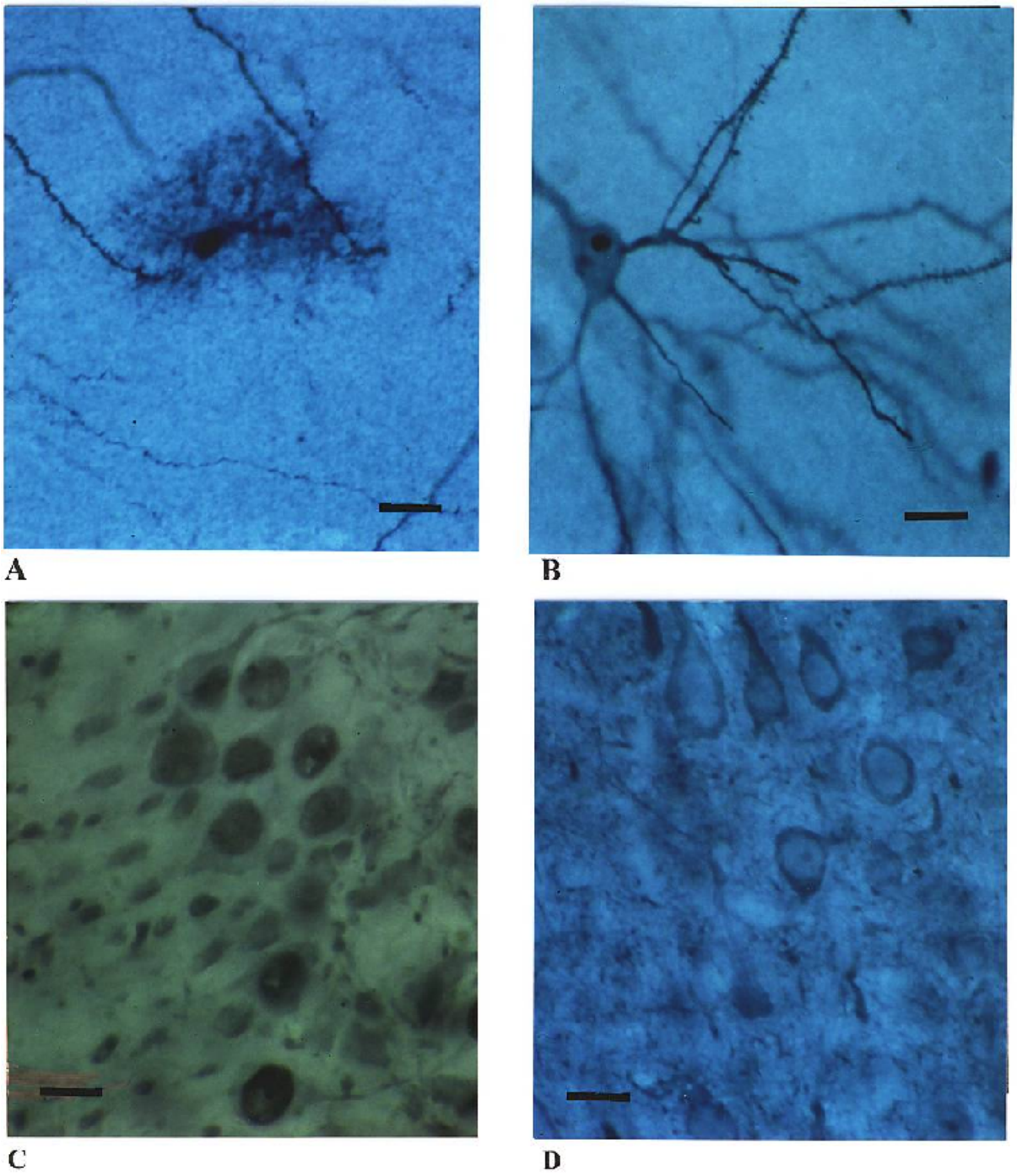

Abb. 17: BDV-Antigene im Kortex BDV-infizierter Ratten an Tag 8 (A) bzw. 10 p.i. (B) und im Hippocampus an Tag 14 p.i. (C, D). Im frühen Stadium der Infektion ähneln die Bornaproteinmarkierungen Golgi-Versilberungen. Bis in die Spines hinein lassen sich die Bornaantigene p38 und p24 nachweisen (A Neuron mit benachbarter Gliazelle, B). Ab dem Tag 14 p.i. aber kommen nur noch die vergrößerten Somata zur Darstellung, die prall mit Bornaproteinen angefüllt zu sein scheinen. Auffällig ist die unterschiedliche Lokalisation von p38 und p24 in Zellkern und Zytoplasma (Vergl. C und D) (Immunhistochemische Nickel-DAB Färbung, Monoklonale AK, Maßstab A-D 20µm).

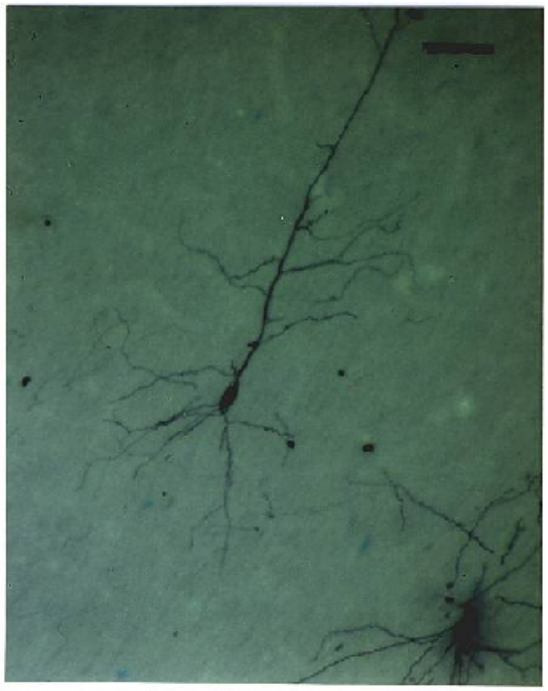

A

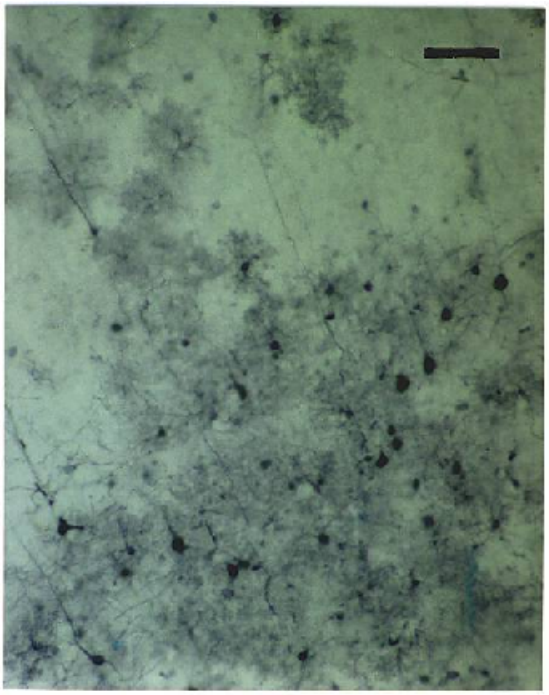

B

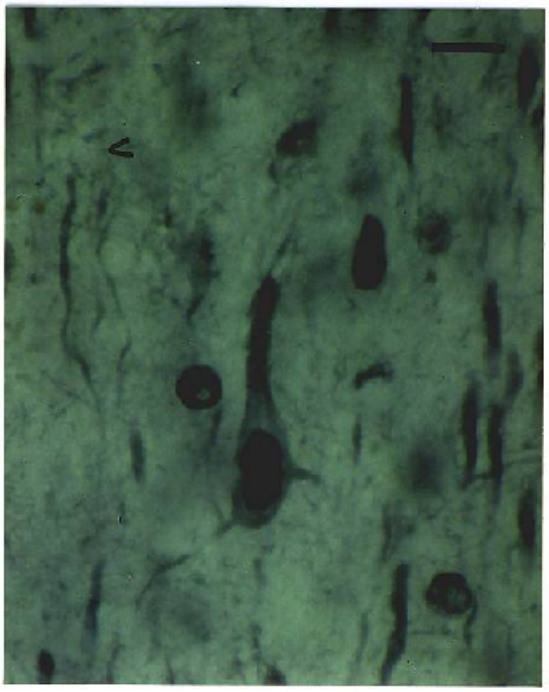

C

Abb. 18: BDV-Antigene im praefrontalen Kortex BDV-infizierter Ratten an Tag 5 p.i. (A), 10 p.i. (B) und 14 p.i. (C). In frühen Stadien exprimieren nur wenige Zellen p38 Protein. Danach nimmt die Proteinlast rasch zu. Anzeichen spongiformer degenerativer Veränderungen sind zu erkennen (C, >).
(Immunhistochemische Nickel-DAB Färbung mit monoklonalem p-38 Protein AK, Maßstab: A+B 80µm, C 20µm).

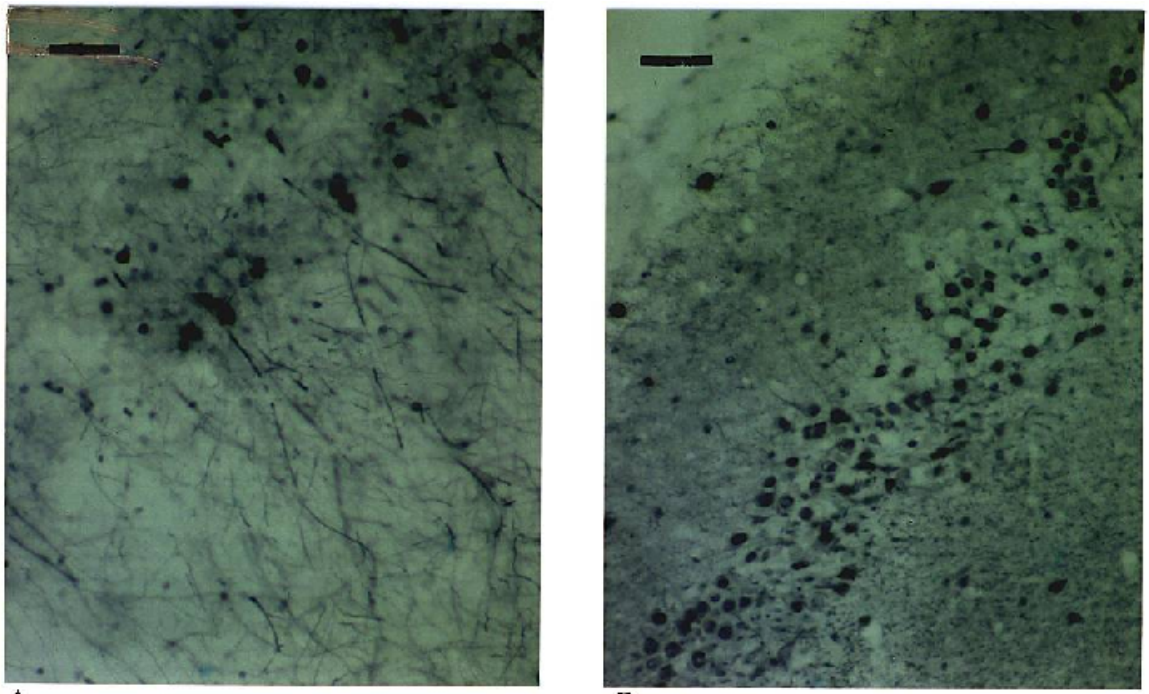

A B

Abb. 19: BDV-Antigene im Hippocampus einer BDV-infizierten Ratte an Tag 10 (A) und 14 (B) p.i.. Ähnlich dem Neokortex flutet auch hier das p38 Protein schnell an. Schwere Texturstörungen sind zu erkennen (Maßstab 80µm).

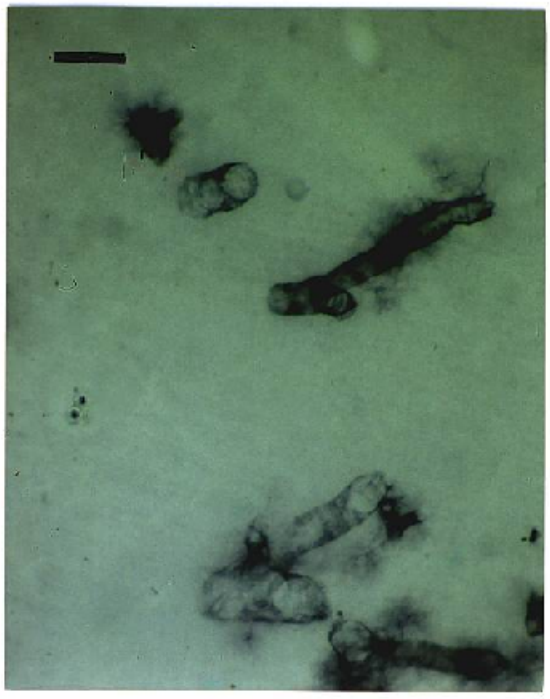

C

Abb. 20: BDV-Antigene im Neokortex einer BDV-infizierten Ratte an Tag 3 p.i.. Bereits zu diesem frühen Zeitpunkt werden gefäßflankierende Astrozyten mit dem p38 Antikörper markiert (Immunhistochemische Nickel-DAB Färbung mit monoklonalem Bo 18 AK, Maßstab 20µm).

6.2 Neurotransmitter

6.2.1 Tyrosinhydroxylase (TH)

6.2.1.1 Kontrolltiere

Bei den gesunden, nicht infizierten Kontrolltieren läßt sich folgendes Verteilungsmuster beobachten (Abb. 21-23): Im gesamten Neokortex zeigt sich ein dichtes Netzwerk TH-positiver Axone. Es erstreckt sich vom praefrontalen bis zum piriformen Kortex. In der obersten Kortexschicht sowie direkt über der weißen Substanz bzw. dem Nucleus caudatus verlaufen die TH-Fasern in einer gerichteten, zur Mantelkante parallelen Formation. Dort lassen sich nur wenige radiäre „Abzweigungen“ ausmachen. Im Gegensatz dazu sind die mittleren Schichten des Kortex von einem dichten Netzwerk horizontal und radiär ausgerichteter Fasern durchzogen. In einigen wenigen anderen subkortikalen Abschnitten ist dieses Netzwerk noch dichter, wie z.B. im Nucleus caudatus (höhere Dichte im Caput als in der Cauda), im Nucleus accumbens sowie im lateralen septalen Kern. Weitere Faserbahnen sind unter anderem im diagonalen Band von Broca (DBB) lokalisiert. Alle genannten Bahnen zeichnen sich durch eine besonders filigrane und zarte Struktur aus. Die Fasern weisen zahlreiche Boutons auf.

Im Bereich des Hippocampus fällt ein sehr selektives TH-Verteilungsmuster auf. Positive Fasern erstrecken sich im Bereich des Stratum pyramidale (Regionen CA1-4 und Subiculum) mit einem dichten Netzwerk und bilden scharfe Demarkationslinien zu den angrenzenden hippocampalen Arealen. Die Dichte des Fasernetzwerkes ist mit derjenigen der mittleren Kortexschichten zu vergleichen.

Im Bereich des Thalamus stellen sich in den Nuclei ventralis, dorsalis, lateralis und paraventrikularis TH-positive Axone dar. Neurone kommen im Gegensatz zum Hypothalamus hier nicht vor. Im Bereich des Hypothalamus finden sich TH-positive Neurone in den Nuclei paraventricularis, periventricularis und suprachiasmaticus sowie der Area hypothalamica und der Zona incerta. In allen Kernen finden sich neben den Neuronen auch Fasern in unterschiedlicher Dichte, wobei die höchste Dichte hier im vorderen Hypothalamus erreicht wird. Die relativ großen Neurone sind in ein dichtes Netz TH-positiver Fasern eingebettet.

6.2.1.2 BDV infizierte Tiere

Bei den BDV-infizierten Tieren läßt sich folgendes Verteilungsmuster beobachten (Abb. 21-23): Im Laufe der Infektion kommt es zu einer Rarefizierung des markierten Fasernetzes in Neokortex und Hippocampus, nicht dagegen im Hirnstamm (s.u., Abb. 25, 26). Diese Entwicklung ist etwa ab Tag 10 p.i. festzustellen. An Tag 5 p.i. dagegen ist eher eine Intensivierung der Boutons im medialen Septumbereich sowie im Bereich des praefrontalen Neokortex erkennbar. Der Cortex piriformis und das Tuberculum olfactorium bleiben trotz der reduzierten Anfärbbarkeit, wie in den Kontrolltieren, Schwerpunkte der TH-positiven Nervenfaser- und Boutonmarkierung. Die Boutons haben bei hoher lichtmikroskopischer Vergrößerung ab dem 11. Tag p.i. zum Teil nicht mehr die zarte Morphologie der gesunden Kontrollen. Sie erscheinen neben der normalen Gewebetextur vielmehr verdickt und prall gefüllt zu sein. Diese Bouton-Markierungen sind auch im medialen Septum auszumachen (Nucleus septalis medialis).

Morphologisch findet man mit zunehmendem Krankheitsverlauf erhebliche Veränderungen in den Kortizes sowie im Bereich des medialen Vorderhirns. Neben der reduzierten Dichte des kortikalen TH-positiven Fasernetzes fällt auf, dass es zu immer ausgeprägteren Auftreibungen der Fasern kommt. Diese „dicken“, oft deformierten Fasern, kommen in den streng horizontal verlaufenden Randschichten des Kortex, im Fasernetzwerk der mittleren Schichten - hier besonders an der rhinalen Fissur - und im Hippocampus vor. Sie lassen sich ab Tag 8 p.i., vermehrt ab Tag 11 p.i. nachweisen.

Völlig identische Veränderungen zeigen sich ebenfalls im DBB und im medialen Septum. Neben scheinbar völlig „normalen“ Fasern mit gleicher, filigraner Gestalt wie bei gesunden Tieren kommen voluminöse, deformierte Fasern zur Darstellung. Bis zum Tag 14/15 p.i. treten diese pathologischen Fasern in allen Arealen des Hirns auf. Insgesamt kommt es zu einer zunehmenden Rarefizierung der TH-Markierungen in allen Bereichen des Neokortex, des Corpus striatum, des Nucleus accumbens sowie dem Tubercumlum olfactorium und dem DBB bei den hier untersuchten Stadien bis zum Tag 15 p.i.. Betrachtet man die Zeit nach der akuten Phase, so werden in allen Gebieten des Hirns zunehmend Gliazellen markiert, die bis zum Tag 14 bzw. 15 p.i. deutlich vorhanden sind (siehe Abb. 27). Insbesondere sind jedoch die Areale betroffen, die zuerst infiziert wurden.

An Tag 38 p.i. treten diese TH-positiven Gliazellen bei einer leichten bis mittleren Kortexatrophie stark hervor und bestimmen das Bild sowohl in den kortikalen Schichten wie

auch dem Hippocampus und den Basalganglien. Die Rarefizierung TH-positiver Fasermarkierung ist weiterhin ausgeprägt. Sie schreitet im Laufe der Zeit voran und wird in den chronischen Stadien (Tage 69, 78 p.i., Abb.25, 26) immer deutlicher.

Interessanterweise lassen sich zu keinem Stadium der Infektion Veränderungen im Bereich der Projektionsneurone (Hypothalamus, s.o.) im Sinne einer Nervenzelldegeneration finden. Auch in den TH-positiven Hirnstammkernen sind keine erkennbaren Rarefizierungen oder degenerativen Veränderungen festzustellen (Abb.28). Sowohl die Anzahl TH-positiver Neurone als auch ihre Morphologie scheint nicht verändert zu sein, ganz im Gegensatz zu den Veränderungen in Kortex und DBB. Die Ergebnisse der Spiegeluntersuchungen ergaben keine eindeutigen Resultate einer Kolokalisation von TH und dem Bornaantigen p24 (siehe auch Kap. 6.1.1).

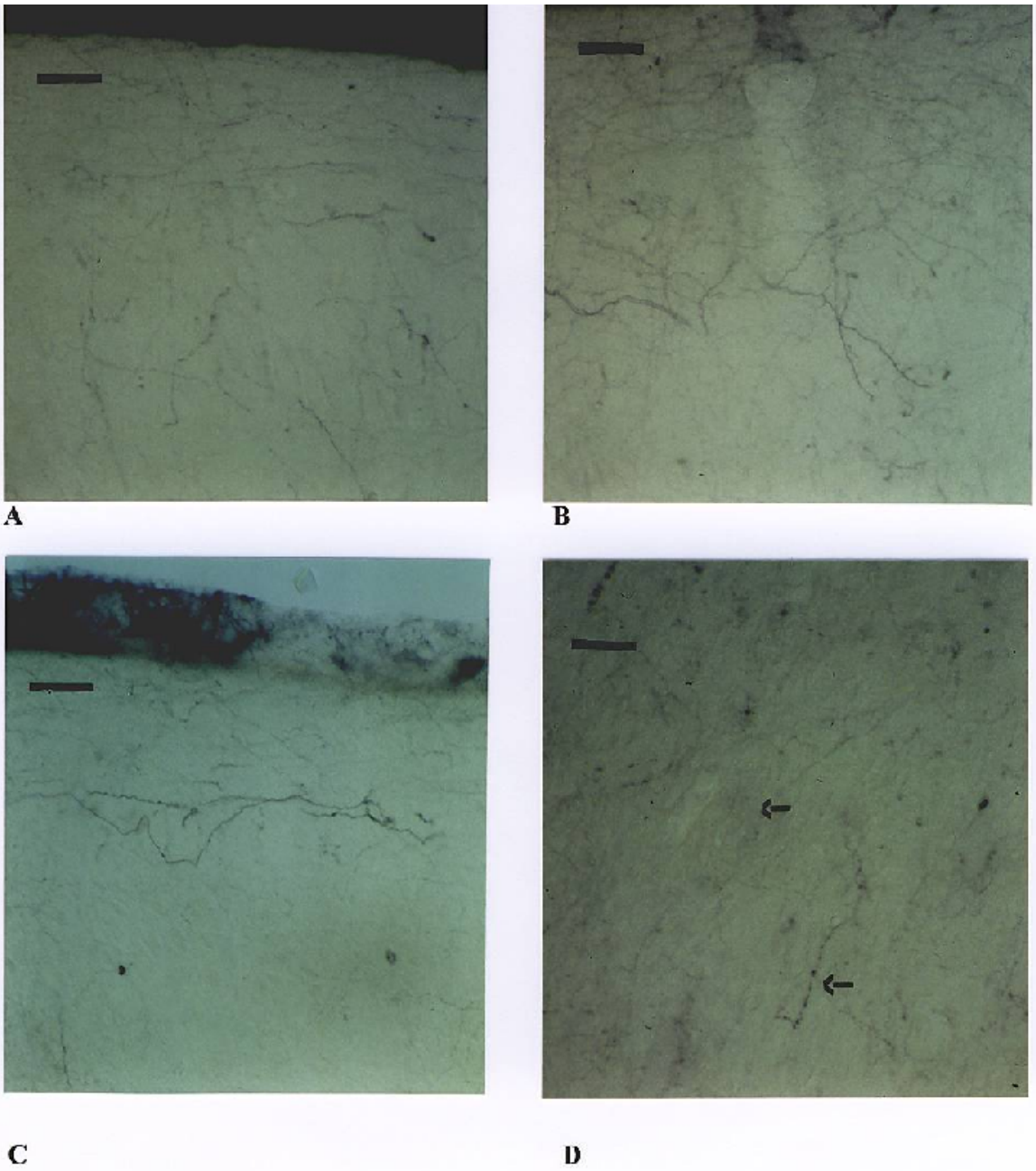

Abb. 21: TH im praefrontalen Kortex in verschiedenen Stadien der BDV-Infektion. Während im gesunden Kontrolltier (A) die feine Struktur der TH-positiven Fasern markiert wird, kommt es im Laufe der Infektion zur Denervierung des Kortex und zu schweren Texturstörungen mit Ausbildung „pathologischer" Axone (←) (B: Tag 7p.i., C: Tag 10 p.i., D: Tag 15 p.i.) (Immunhistochemie mit monoklonalem TH-AK, Nickel-DAB Färbung, Maßstab 20µm).

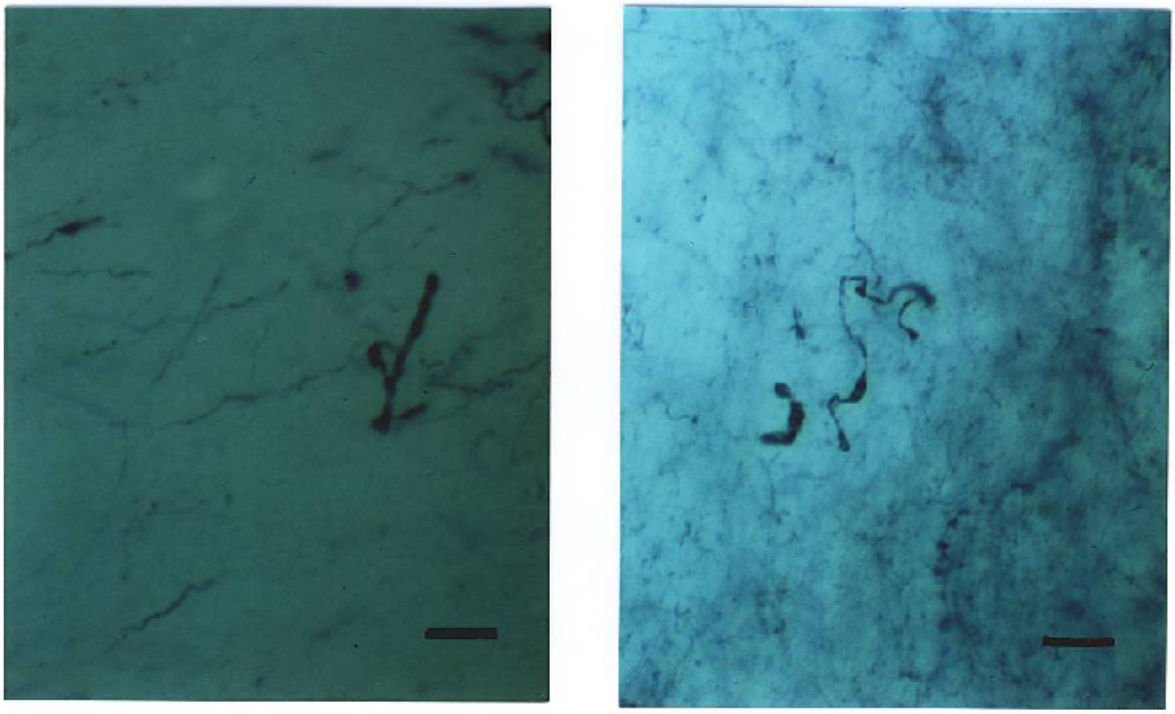

A B

Abb. 22: TH im Neokortex und Hippocampus. „Pathologische Axone", am Tag 15 p.i. (A) und am Tag 69 p.i. (B). Die aufgetriebenen und deformierten Fasern kommen nur Soma-*fern* zur Darstellung. Die Veränderung unterscheidet sich von den mit Borna-Antigen beladenen Neuronen, bei denen die Veränderung ausschließlich in der Nähe des Soma deutlich zu werden scheint (A: TH-positive Faser aus dem Neokortex; B: aus dem Hippocampus, jeweils am Tag 15 p.i., Immunhistochemie mit monoklonalem TH-AK, Nickel-DAB Färbung, Maßstab 20µm.)

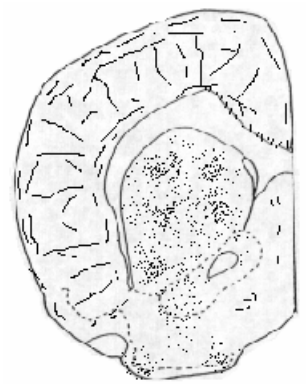

Kontrolltier



Tag 3

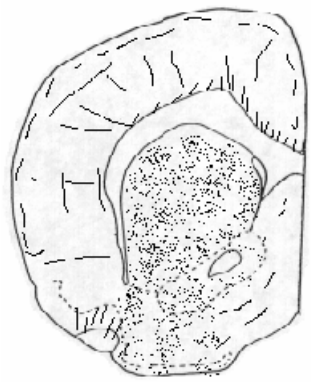

Tag 5

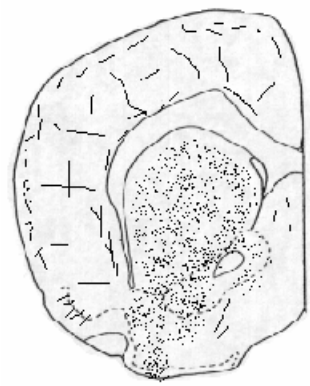

Tag 7



Tag 9

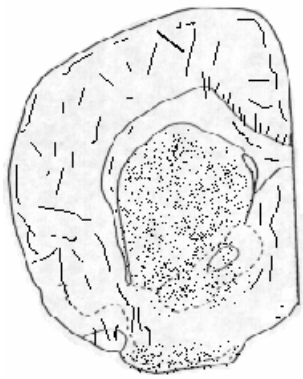

Tag 11



Tag 13

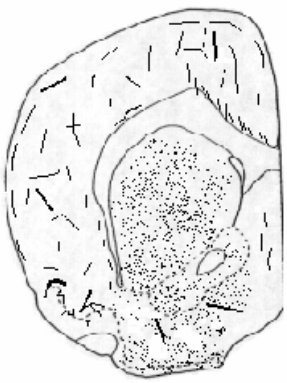

Tag 15

Abb. 23: Schematische Darstellung TH-positiver Fasern im Frontalhirnschnitt der Ratte im frühen Verlauf der experimentellen BD. Das feine Fasernetz ist nur ansatzweise dargestellt. Beachte die rarefizierte Markierung des praefrontalen und piriformen Kortex im infizierten Tier. Die „pathologischen“ Fasern werden ebenfalls schematisch angedeutet (✓)(Kontrolltier versus Tage p.i., nähere Erläuterung siehe Text).



Kontrolltier



Tag 3

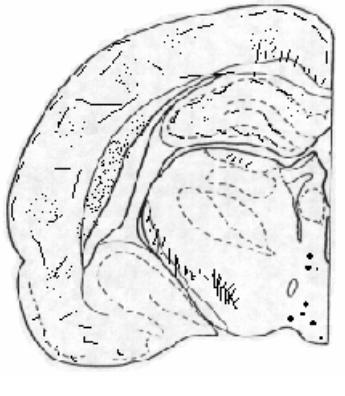

Tag 5

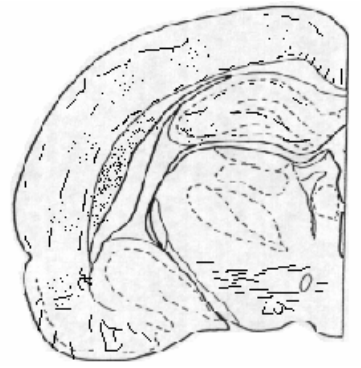

Tag 7

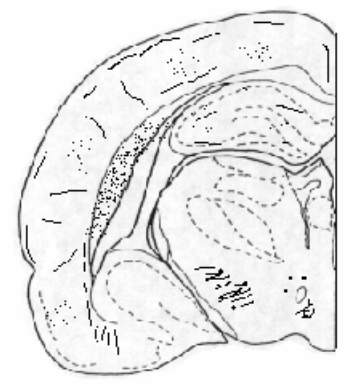

Tag 9

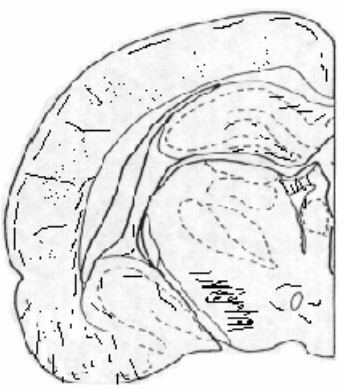

Tag 11

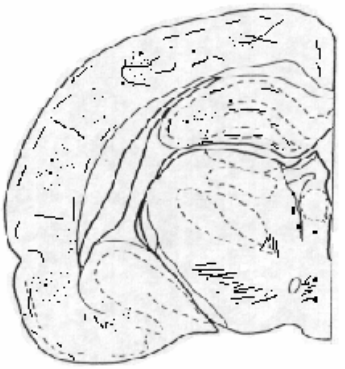

Tag 13



Tag 15

Abb. 24: Schematische Darstellung der TH-positiven Fasern im Frontalhirnschnitt der Ratte im frühen Verlauf der experimentellen BD, kaudal von 23. Das feine Fasernetz ist nur ansatzweise dargestellt. Beachte die rarefizierte Markierung im Bereich des Neokortex und des Hippocampus. Die pathologischen Fasern werden ebenfalls schematisch angedeutet ( ) (Kontrolltier versus Tage p.i., nähere Erläuterung siehe Text).

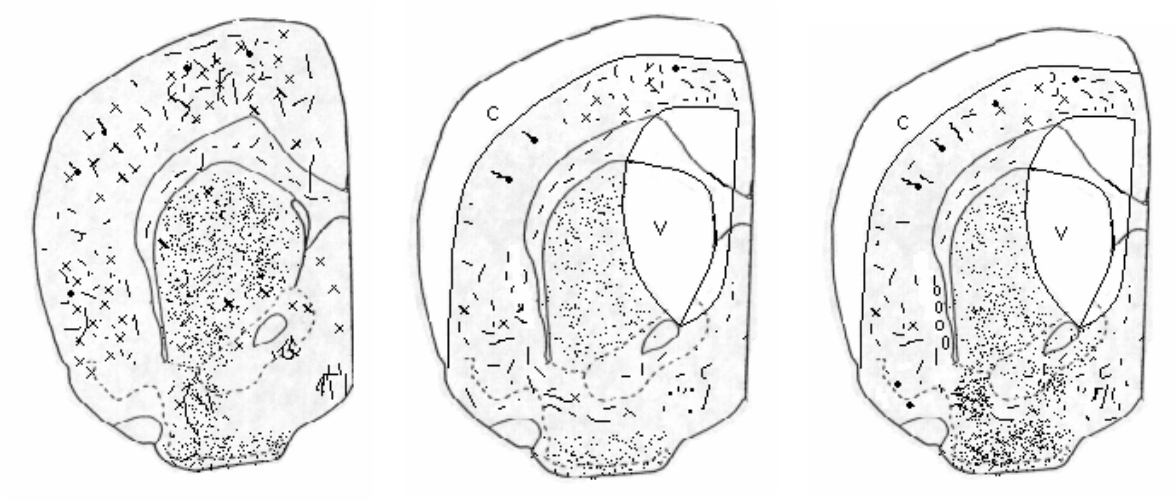

Tag 38 Tag 69 Tag 78

Abb. 25: Schematische Darstellung der Frontalhirnschnitte der Ratte mit TH-Markierung im mittleren und späten Stadium der experimentellen BD gemäß Abb. 8, 9. Die an den Tagen 69 und 78 p.i. weiß dargestellten Strukturen zeigen die Ausdehnung von Cortex und Ventrikel in Kontrolltieren und damit das Ausmaß der Hirnatrophie und des Hydrocephalus internus e vacuo (C: Cortex, V: Ventrikel,). Die markierten Gliazellen nehmen stark zu, während das feine TH-Fasersystem weitgehend degeneriert (s.Abb.27, nähere Erläuterung siehe Text).



Tag 38 Tag 69 Tag 78

Abb. 26: Schematische Darstellung der Frontalhirnschnitte der Ratte im mittleren und späten Stadium der experimentellen BD, kaudal von 25. Die an den Tagen 69 und 78 p.i. weiß dargestellten Strukturen verdeutlichen die Großhirnatrophie und den Hydrocephalus internus e vacuo im Gegensatz zu den Kontrolltieren (s.o., nähere Erläuterung siehe Text).



A B

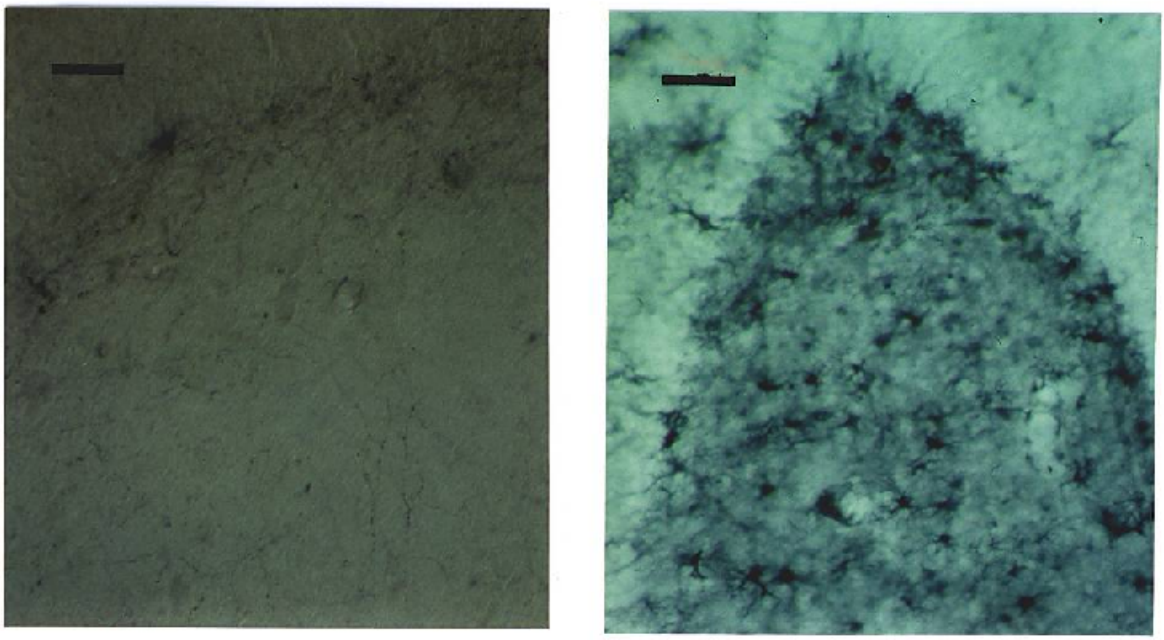

C D

Abb. 27: TH im praefrontalen Kortex (A, B) und dem Hippocampus (C, D) jeweils am Tag 15 und 38 p.i.. Bereits in den frühen Stadien zeigt sich das deutlich reduzierte axonale TH-Fasernetz bei zunehmender TH-positiver Mikrogliamarkierung. Im fortgeschrittenen Stadium ist das TH-positive Fasernetz bei einer sehr starken positiven Gliamarkierung kaum noch auszumachen (Immunhistochemie mit monoklonalem TH-AK, Nickel-DAB Färbung, Maßstab 50µm).

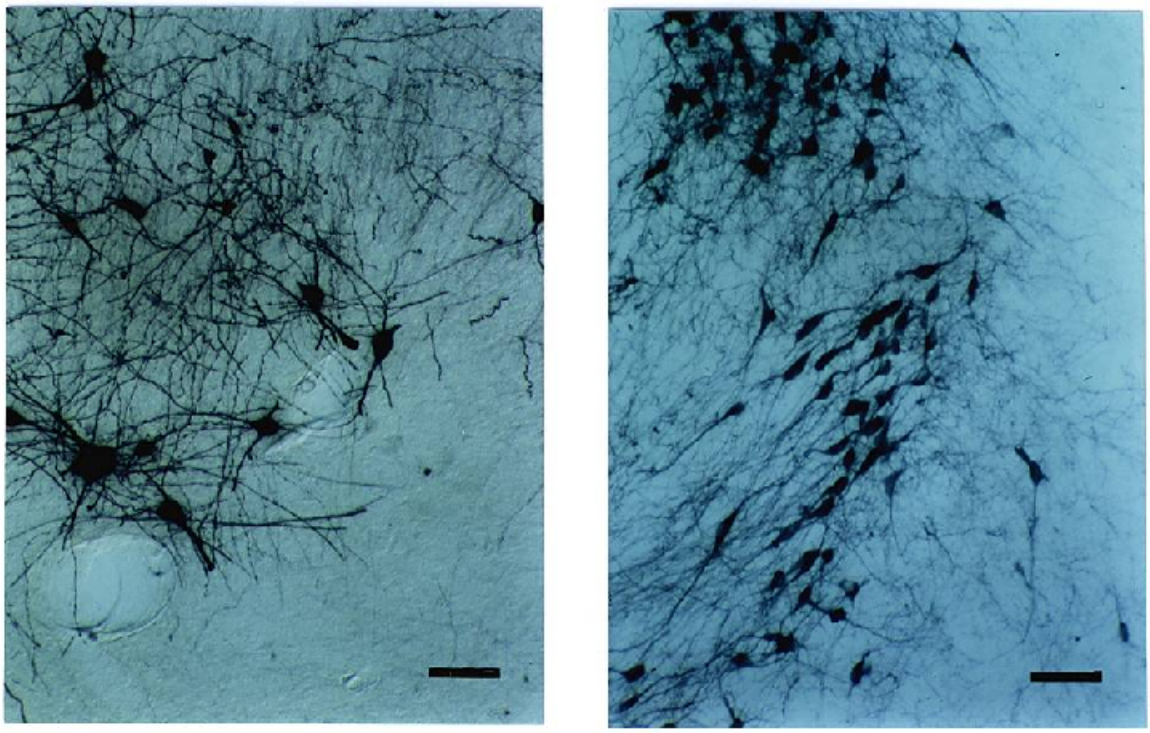

A B

Abb. 28: TH im Diencephalon der Ratte am Tag 7 p.i. (A) und am Tag 15 p.i. (B). Weder im frühen Stadium der Infektion noch am Tag 15 p.i. lassen sich ähnliche morphologische Veränderungen wie im Neokortex oder Hippocampus nachweisen. Sowohl die Fasern als auch die Somata stellen sich in der TH-Markierung in Intensität und Morphologie mit den Kontrolltieren vergleichbar dar (Immunhistochemie mit monoklonalem TH-AK, Nickel-DAB Färbung, A: Maßstab 50µm, B: 80µm).

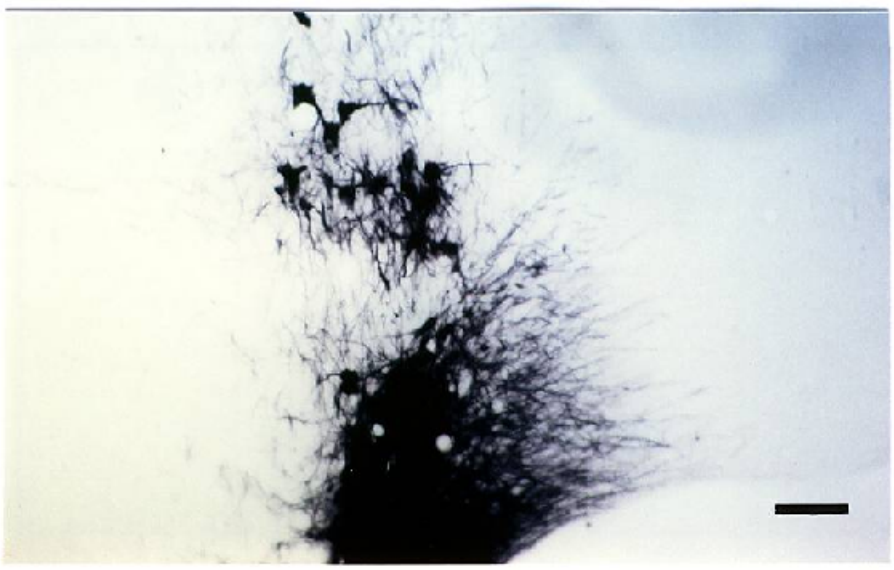

A

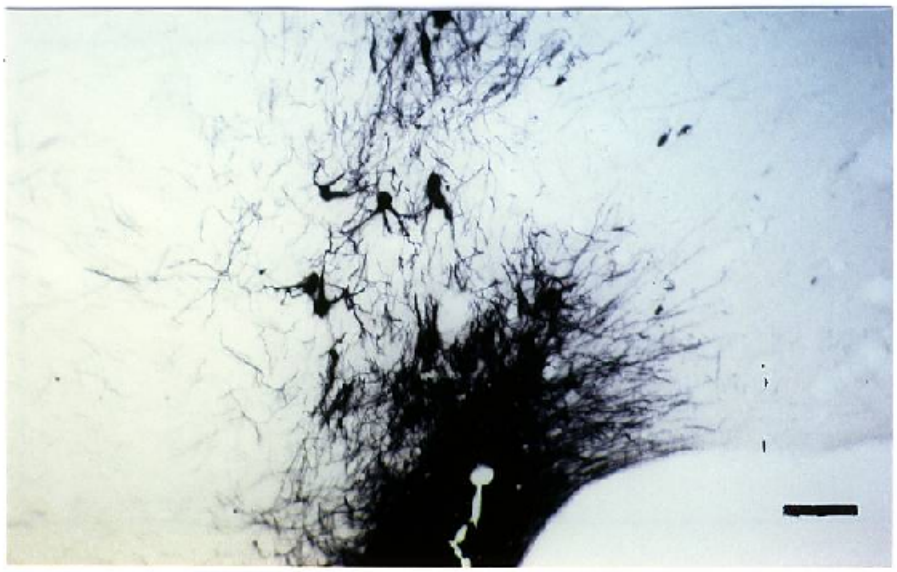

B

Abb. 29: TH im Hirnstamm eines gesunden Kontrolltieres (A) und einer BDV-infizierten Ratte am Tag 15 p.i. (B). Beide Fotos zeigen den Locus coeruleus im Querformat mit seinen dichten Faserbündeln und Nervenzellen. Sowohl im nicht infizierten, gesunden Kontrolltier als auch im infizierten Rattenhirn scheint die Morphologie der markierten Zellen vergleichbar zu sein. Sowohl die dargestellten Somata als auch die gefärbten Fasern behalten beim infizierten Tier ihre filigrane Struktur bei. Was die Anzahl der markierten Zellen betrifft, so scheint sie - unter Berücksichtigung benachbarter Schnitte - ebenfalls kaum zu schwanken (Immunhistochemie mit monoklonalem TH-AK, Nickel-DAB Färbung, Maßstab 80µm).

6.2.1.3 Parallelmarkierungen

Die Färbeergebnisse der Paralleluntersuchungen in der Spiegeltechnik mit den Bornaproteinen und der Tyrosinhydroxylase ergeben mit zunehmender Progredienz der BDV-Infektion (bis zum Tag 15 p.i.) das bekannte und bereits beschriebene Färbungsmuster des jeweiligen Markers (s.o.). Sowohl bei der Tyrosinhydroxylase als auch den Bornaproteinen lassen sich in den Spiegelschnitten keine Zellen identifizieren, die durch beide Marker sicher dargestellt werden. Die markierten pathologischen Nervenzellen in der TH-Markierung kommen in den Spiegelschnitten mit den Bornaproteinen nicht zur Darstellung (Daten nicht gezeigt).

Die Parallelmarkierungen der TH und des Astrozytenmarkers GFAP (glial fibrillary acidic protein) markieren mehrere, wahrscheinlich identische, Zellen, die in parallelen Schnitten eine positive Immunreaktion zu zeigen scheinen. Allerdings ist eine genaue Beurteilung aufgrund der hohen Zelldichte und geringen Größe der Zellen in der GFAP-Markierung schwierig.

Zusammenfassend muß man sagen, dass sich in den durchgeführten Markierungen keine eindeutigen Kolokalisationen verschiedener Marker in identischen Zellen identifizieren lassen. Darüber hinaus sind die markierten Zellen und Fasernetze der einzelnen Marker in ihrer Morphologie so unterschiedlich, dass großflächige oder weitreichende Kolokalisationen aufgrund mangelnder Kongruenz in der Zellmarkierung unwahrscheinlich sind.

6.2.2 Dopaminbetahydroxylase (DBH)

6.2.2.1 Kontrolltiere

Bei den immunhistochemischen Untersuchungen der Dopaminbetahydroxylase (DBH) konnten durchgehend deutlich Faserbahnen und Boutons dargestellt werden. Schwerpunkte der DBH-positiven Immunreaktion zeigen die Kontrolltiere im Nucleus accumbens, im Cortex piriformis sowie in der Fascia dentata und der CA 1 Region des Hippocampus. Die neo- und allokortikalen Areale präsentieren ein feines aber deutlich ausgeprägtes Fasernetz mit dicht gepackten, zarten Boutons. In den Schichten des Neokortex lassen sich - wie bei der TH-Immunreaktion - unterschiedliche Verteilungsmuster der DBH- Fasern erkennen. Im Bereich der Mantelkante sowie über dem Corpus callosum laufen feine Fasern parallel zur Kortexoberfläche. Dazwischen bildet sich ein dichtes Fasernetz aus, welches Ausläufer in alle Richtungen entsendet. Feine Boutons sind überall zu sehen. Die Fasern weisen keine Spines auf. Die markierten Fasern im Hippocampus zeigen die gleiche filigrane Fasernetzstruktur wie im Neokortex.

6.2.2.2 BDV infizierte Tiere

Nach den Tagen 9-11 p.i. kommt es im ganzen Neokortex sowie dem Cortex piriformis zu einem Rückgang der DBH-Fasern. Die Dichte der Fasern und Boutons nimmt ab, und gleichzeitig treten einzelne Fasern pathologisch hervor. Sie zeigen nicht mehr die filigrane Morphologie ihrer benachbarten Axone sondern sind - ähnlich wie in den TH-Markierungen - plump und deformiert.

Am Tag 15 p.i. sind im Cortex piriformis nur noch wenige kurze Fasern markiert, im Bereich des Nucleus accumbens fehlt eine Markierung fast völlig. Die wolkenartig wirkende, feine Tüpfelung der Boutons weicht einer reduzierten und vergröberten Morphologie. Im unteren Septumbereich treten ebenfalls pathologische Fasern hervor. Auch im Temporalbereich ist die Faserdichte des Kortex reduziert mit neu aufgetretenen pathologischen Fasern und Boutons. Verglichen mit den feinen Pünktchen der gesunden Kontrolltiere, erscheinen diese – wie in den bereits erwähnten Hirnarealen - auch hier deutlich vergröbert und vergrößert zu sein.

Der Neokortex ist im Bereich der medialen und lateralen Mantelkante mit Axonen und Gliazellen durchzogen. Die Gliazellen sind ab dem Tag 13 p.i. vereinzelt, ab dem Tag 15 p.i. jedoch deutlich nachweisbar. Sie treten vermehrt im Neokortex und im Hippocampus auf. Die

Markierungen im Hippocampus beschränken sich auf DBH-positive Fasern in der Fascia dentata und der Regionen CA 2 und 3. In der CA 1 Region sind die Fasern untergegangen oder pathologisch deformiert (Abb. 34).

In den chronischen Stadien (Tage 69, 78 p.i.) kommt es zu einem Rückgang des DBH-Fasernetzwerkes und ein Hervortreten von Gliazellen in Neokortex und Hippocampus. Hervorgehoben wird diese Tendenz noch von einer - zunächst nur leicht ausgeprägten - Hirnatrophie, deren Ausmaß nach den Tagen 13-15 p.i. deutlich zunimmt. In den chronischen Stadien der Erkrankung ist der Neokortex teilweise bis auf die Hälfte seiner normalen Dicke zusammengeschrumpft, und es bietet sich das Bild eines ausgeprägten Hydrocephalus internus e vacuo (siehe Abb. 35, 36).

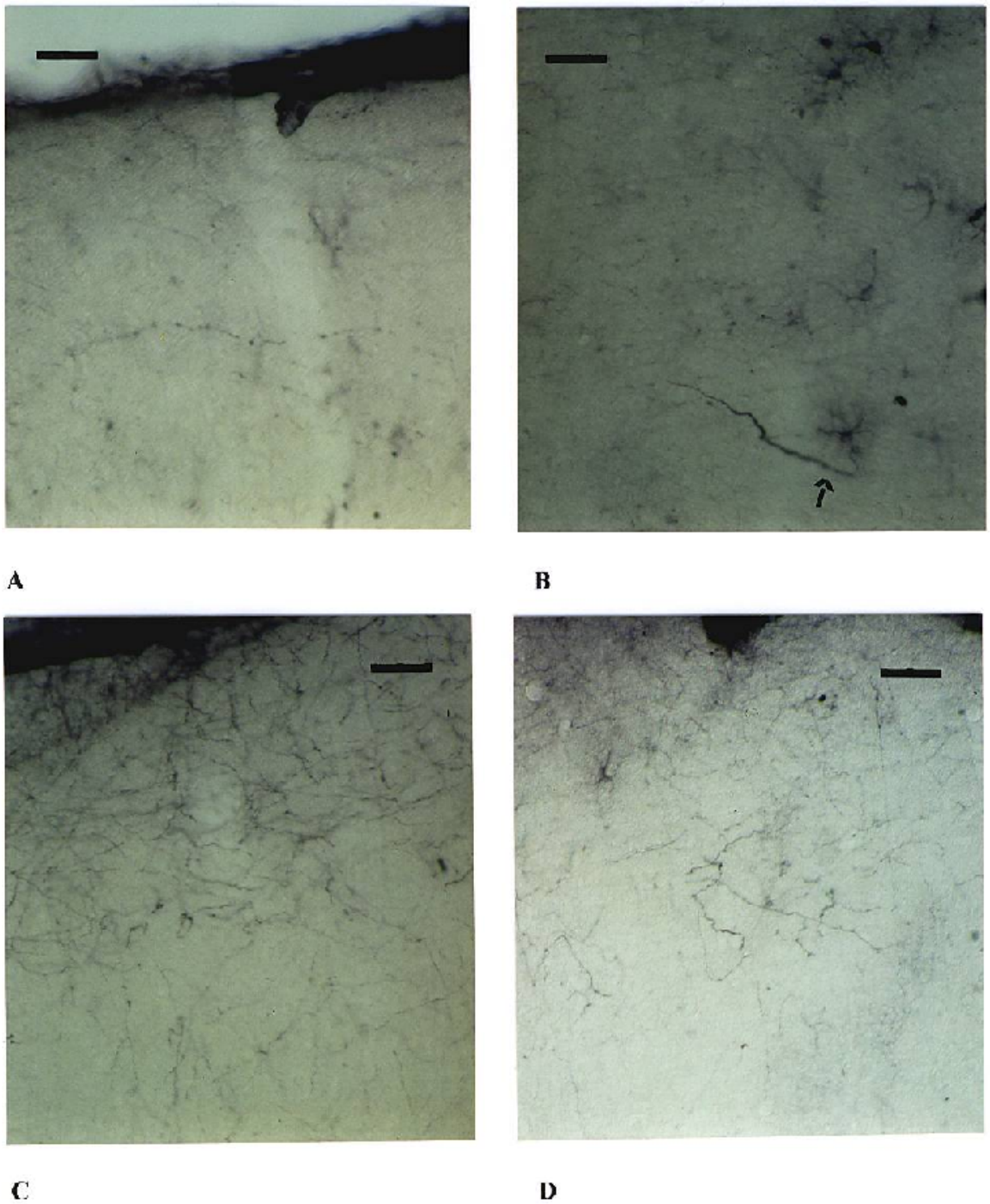

Abb. 30: DBH im praefrontalen Kortex eines gesunden Kontrolltieres (A) im Vergleich mit BDV-infizierten Tier am Tag 10 p.i. (B) und am Tag 15 p.i. (C, D). Die Dichte des Fasernetzes nimmt bis zum Tag 10 p.i. nur leicht, dann aber deutlich ab. Die Texturstörung wird begleitet durch aufgetriebe Boutons und verplumpte Axone (←). Ab dem Tag 15 werden zusätzlich Gliazellen markiert (D, nähere Erläuterung siehe Text, Immunhistochemie mit monoklonalem DBH-Antikörper, Nickel-DAB Färbung, Maßstab 50µm).

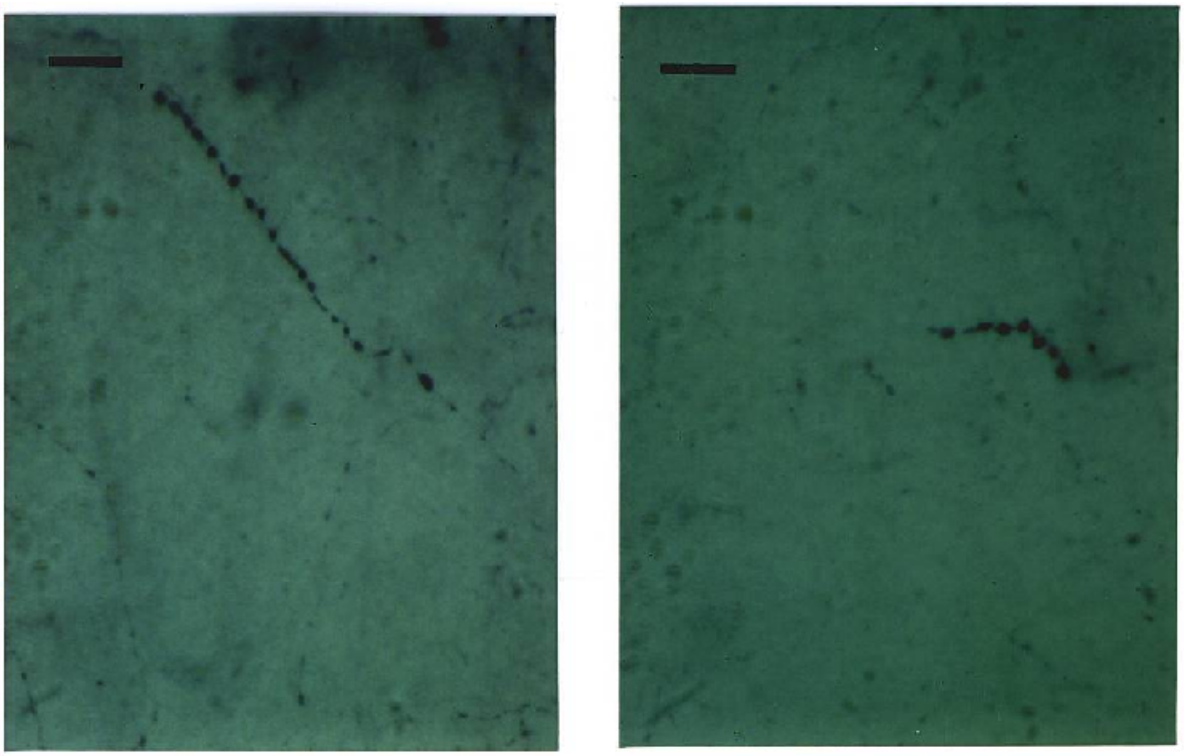

A B

Abb. 31: DBH im Neokortex BDV-infizierter Ratten am Tag 15 p.i.. Neben der auffälligen Störung des DBH-positiven Fasernetzes werden die aufgetriebenen „pathologischen" Axone vermehrt markiert. Neben den Axonen werden auch die plump vergrößerten Boutons angefärbt (Immunhistochemie mit monoklonalem DBH-AK, Nickel-DAB Färbung, Maßstab 20µm).

Ergebnisse 6

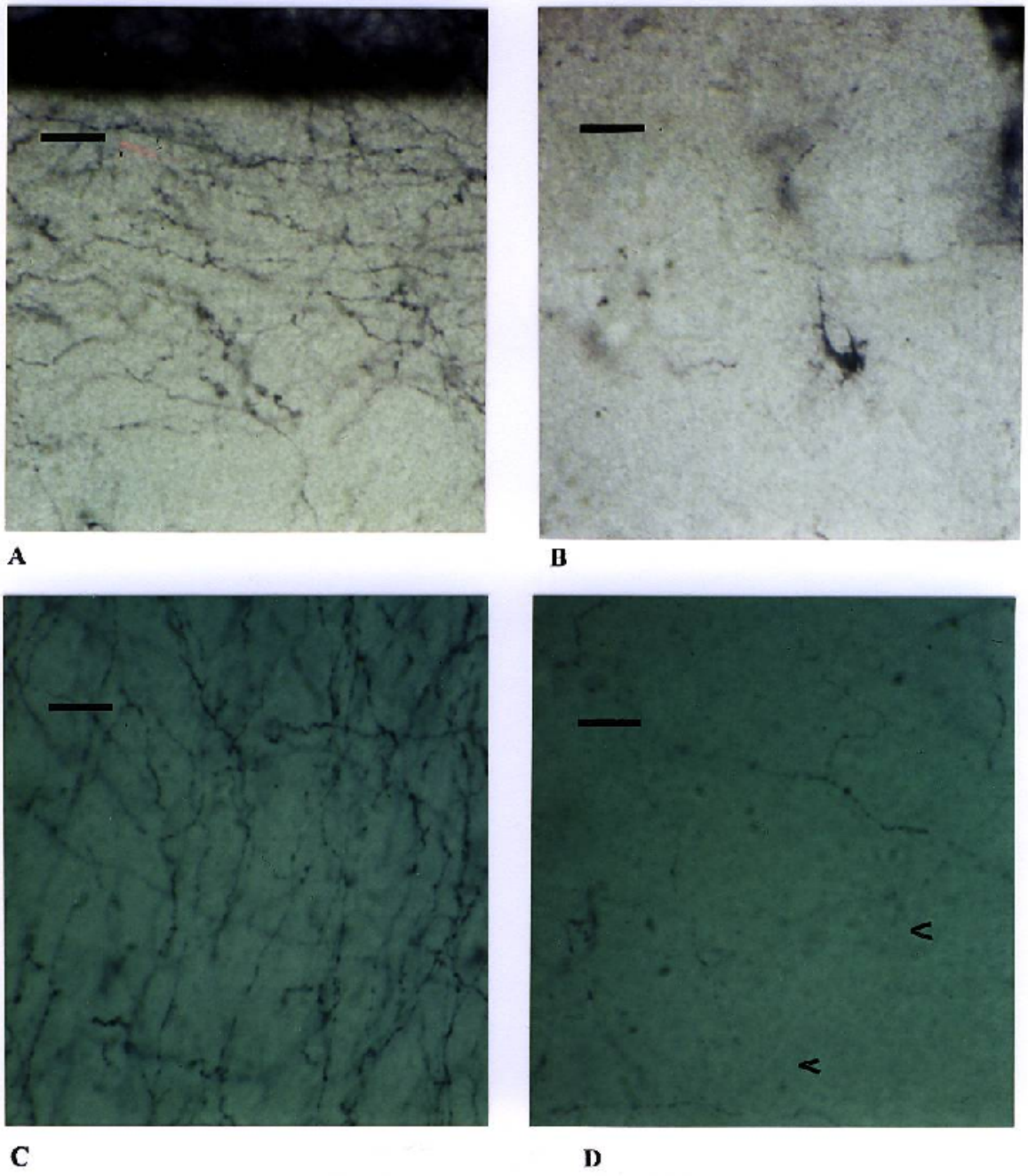

Abb. 32: DBH im praefrontalen Kortex (A, B) und Hippocampus (C, D) beim gesunden Kontrolltier (A, C) im Vergleich mit BDV-infizierten Tieren am Tag 15 p.i. (B, D). Im Neokortex kommen sowohl die Denervierung und Texturstörung (<) zum Vorschein, als auch die DBH-positiven Gliazellen (B). Der Hippocampus ist ebenfalls von der Denervierung betroffen. Die Boutons scheinen auch hier aufgetrieben zu sein (B) (Immunhistochemie mit monoklonalem DBH-AK, Nickel-DAB Färbung, Maßstab 20µm).



Kontrolltier

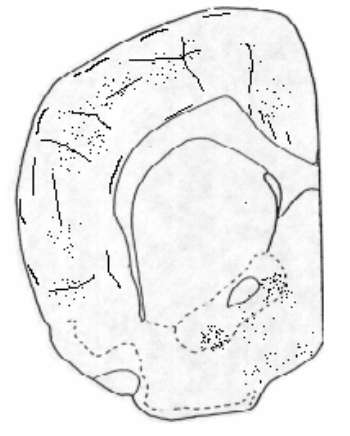

Tag 3

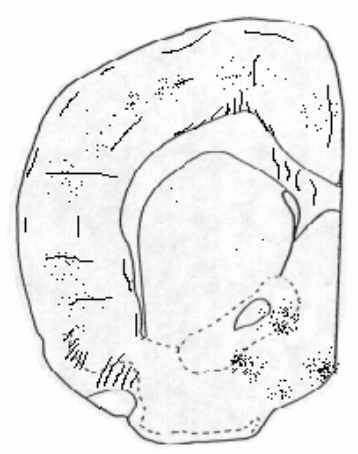

Tag 5

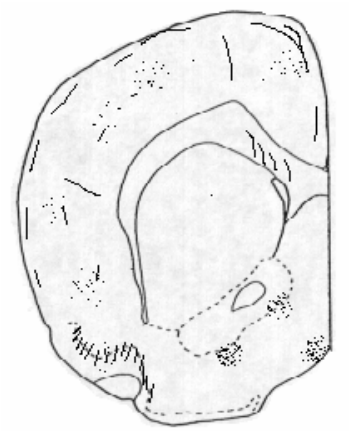

Tag 7

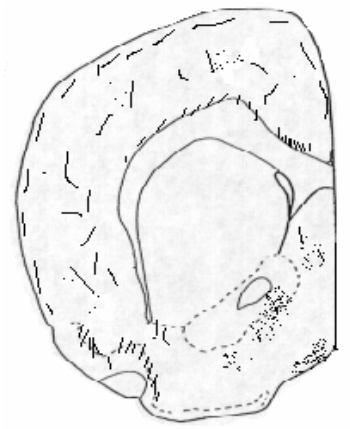

Tag 9

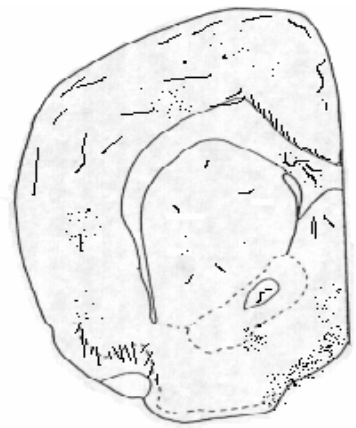

Tag 11

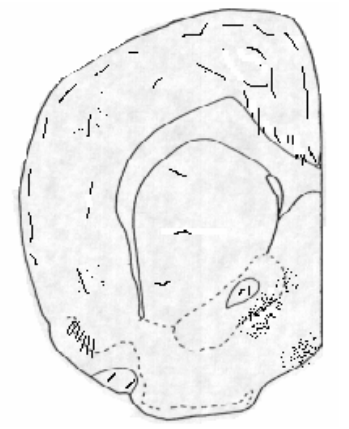

Tag13



Tag 15

Abb. 33: Schematische Darstellung der Verteilung DBH markierter Fasern im Frontalhirnschnitt der Ratte im frühen Verlauf der experimentellen BD (Kontrolltier versus Tage p.i., nähere Erläuterung siehe Text).



Kontrolltier

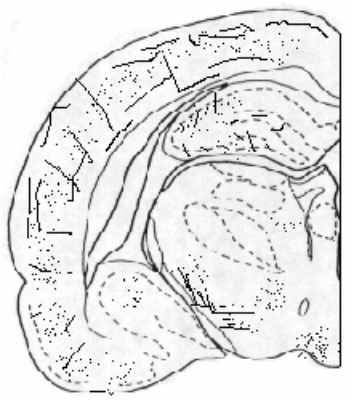

Tag 3

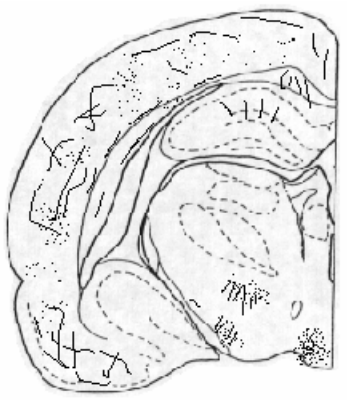

Tag 5

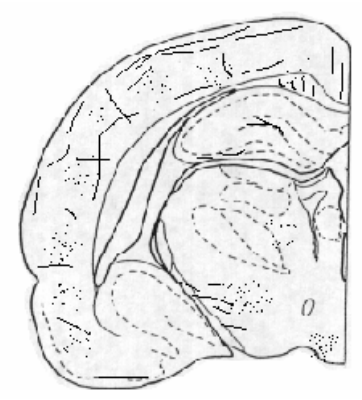

Tag 7



Tag 9



Tag 11

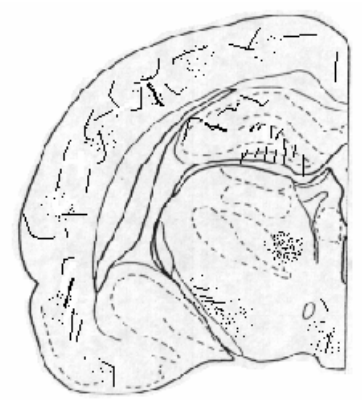

Tag 13

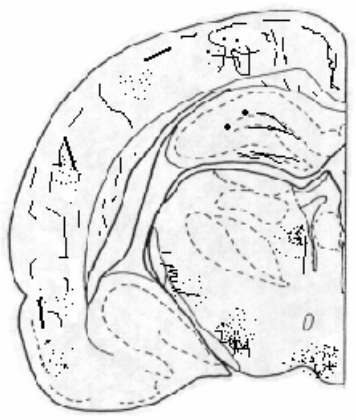

Tag 15

Abb. 34: Schematische Darstellung der Verteilung DBH markierter Fasern im Frontalhirnschnitt der Ratte im frühen Verlauf der experimentellen BD, kaudal von 33 (Kontrolltier versus Tage p.i., nähere Erläuterung siehe Text).

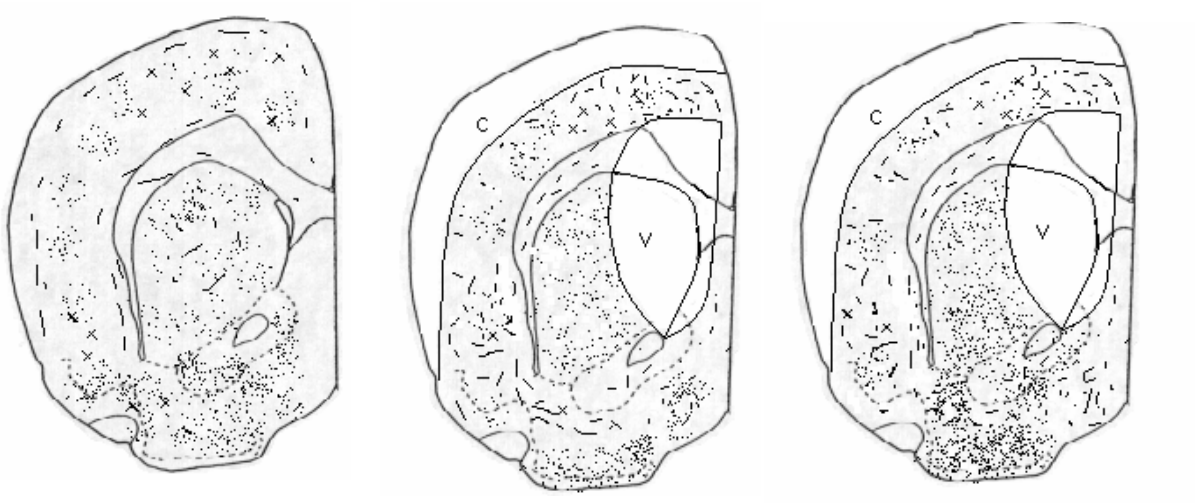

Tag 38 Tag 69 Tag 78

Abb. 35: Schematische Darstellung DBH-positiver Fasern im Frontalhirnschnitt der Ratte im mittleren und späten Verlauf der experimentellen BD (C: Cortex, V: Ventrikel, die weißen Areale verdeutlichen die ausgeprägte Hirnatrophie im Gegensatz zu den Kontrolltieren, s.o.).

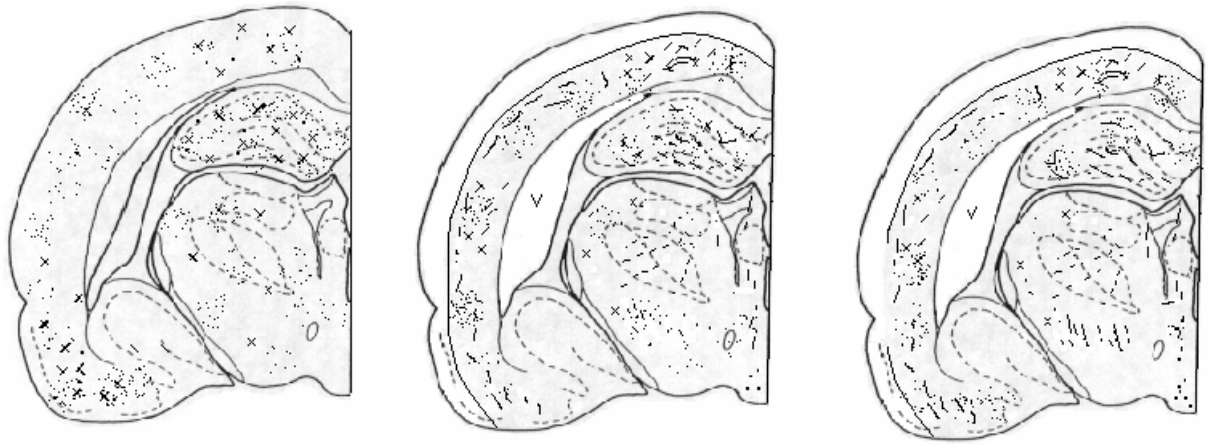

Tag 38 Tag 69 Tag78

Abb. 36: Schematische Darstellung DBH-positiver Fasern im Frontalhirnschnitt der Ratte im mittleren und späten Verlauf der experimentellen BD, kaudal von Abb. 35 (die weißen Areale verdeutlichen die ausgeprägte Hirnatrophie im Gegensatz zu den Kontrolltieren, s.o.).

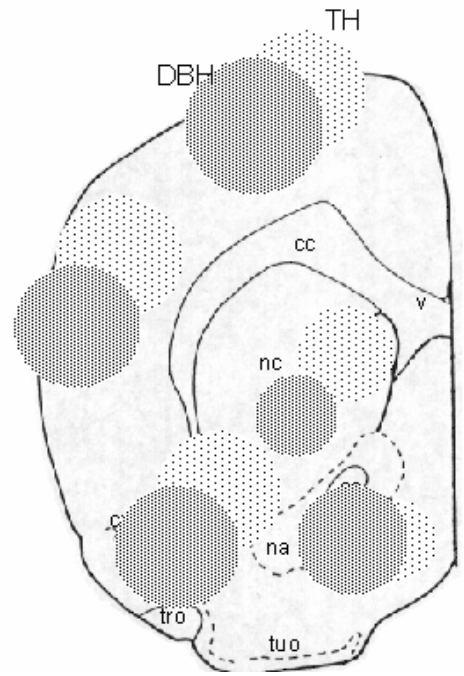

A

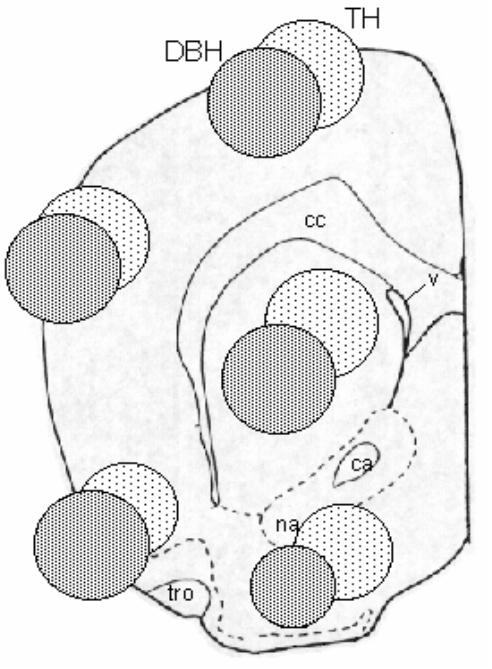

B

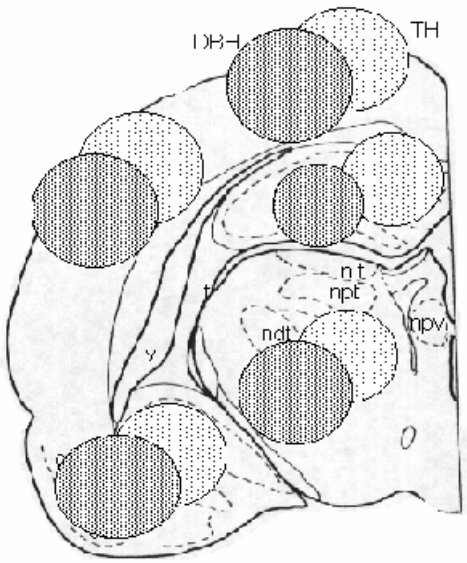

C

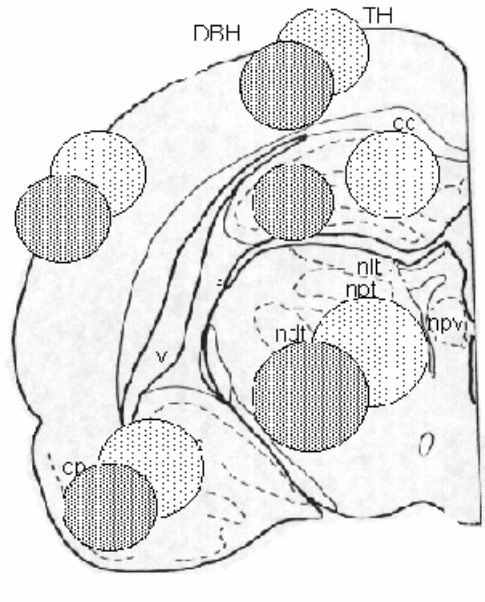

D

Abb. 37: Schematische Darstellung der TH und DBH-Verdichtungen unterschiedlicher Hirnregionen in der gesunden (A, C) und in der infizierten Ratte (B, D, Tag 15 p.i.). Die Markierungen im Neokortex sind bei beiden Enzymen ähnlich. Beide zeigen eine Denervierung und Texturstörung des Gewebes bei infizierten Tieren. Im Bereich des Hippocampus ist diese Texturstörung ebenfalls bei beiden Markern festzustellen (nähere Erläuterung siehe Text).

6.2.3 Cholinacetyltransferase (ChAT)

6.2.3.1 Kontrolltiere

Bei den immunhistochemischen Untersuchungen der Cholinacetyltransferase (ChAT) konnten Befunde erhoben werden, die mit bereits erfolgten immunhistochemischen Untersuchungen übereinstimmen (Gies et al., 1998): im Bereich des Neokortex verlaufen radiär zur Mantelkante ausgerichtete Interneurone. Ebenso werden Neurone im Bereich des basalen Vorderhirns sowie in der Fascia dentata des Hippocampus markiert.

6.2.3.2 BDV infizierte Tiere

Mit zunehmender Progredienz der BD nimmt die Reaktivität der im Neokortex radiär verlaufenden Interneurone und der Neurone in der Fascia dentata des Hippocampus leicht ab. Dieser Prozeß beginnt schon ab Tag 11 post infectionem (p.i.) und zeigt sich in der Immunhistochemie in einer leichten Ausdünnung der markierten Neurone im Bereich des Neokortex. Die Ergebnisse sind bei einigen infizierten Tieren unterschiedlich stark ausgeprägt. Das trifft allerdings nicht auf den Hippocampus zu. Die hier gefundenen Veränderungen sind als einheitlich anzusehen. Die Markierung ChAT-positiver Fasern geht bis zum Tag 15 p.i. eindeutig zurück und bleibt auch darüber hinaus vermindert.

Die chronischen BD Stadien (Tage 38, 69 und 78 p.i.) zeigen bei den ChAT-positiven Fasern den fortschreitenden Rückgang sowohl im Hippocampus als auch im Neokortex. Wie bei der TH und DBH, werden auch bei der ChAT bereits bis zum Tag 15 p.i. neben den beschriebenen Neuronen auch Gliazellen im Neokortex und im Hippocampus markiert. Diese Markierungen persistieren bis in die chronische Phase der erkrankten Tiere. ChAT-positive Gliazellen finden sich im Bereich des ganzen Neokortex.

Obwohl die Markierungen im kortikalen Bereich deutliche Veränderungen zeigen und die Verbindungen zwischen dem basalen Vorderhirn und dem Hippocampus stark betroffen sind, bleiben bei den infizierten Tieren dabei die Ursprungszellen im basalen Vorderhirn selbst offensichtlich unverändert. Sie zeigen bei mikroskopischer Betrachtung eine völlig normale Immunreaktion, die mit Kontrollmarkierungen übereinstimmen. Weder die Zellmorphologie noch die Anzahl der markierten Zellen scheint verändert zu sein. Gliazellen finden sich in diesen Kernen zu keinem Zeitpunkt.

6.2.4 Vesikulärer Acetylcholin-Transporter (VAChT)

6.2.4.1 Kontrolltiere

Bei den immunhistochemischen Untersuchungen des vesikulären Acetylcholin-Transporters (VAChT) konnten Befunde erhoben werden, die zum Teil mit bereits erfolgten Analysen übereinstimmen (Ichikawa et al., 1997, s.u.): bei den nicht infizierten Kontrolltieren zeigt sich in allen cholinergen Arealen des Gehirns (s.o.) ein dichter, feiner „Rasen“ dieses Vesikel-Markers, d.h. eine großflächige Verteilung VAChT positiver Punkte (Boutons) im Bereich von Neokortex, basalem Vorderhirn (hier nur wenige, angedeutete, immunreaktive Neurone) und im Hippocampus.

6.2.4.2 BDV infizierte Tiere

Im Verlauf der BD kommt es praktisch kaum zu einer Abnahme der Boutondichte, im Gegensatz zu der deutlich reduzierten Markierung mit der Cholinacetyltransferase (ChAT, s.o.). Obwohl der VAChT-Marker in anderen Untersuchungen Axonbündel nicht markiert hat (Ichikawa et al., 1997), finden sich in der vorliegenden Untersuchung auch bei den VAChT-Markierungen infizierter Tiere bis zum Tag 15 p.i. „pathologische“ Axone. Die aufgetriebene, plumpe Morphologie entspricht weitgehend den Befunden, wie sie schon bei den TH- und DBH-Markierungen beschrieben wurden. Die pathologischen Axone finden sich vereinzelt im Hippocampus und im Neokortex. Darüber hinaus sind weder im Bereich des Neokortex noch des Hippocampus wesentliche Änderungen im dargestellten Verteilungsmuster zu sehen. Im basalen Vorderhirn konnten keine deutlichen Veränderung im Markierungsmuster oder in der Morphologie der wenigen markierten Neurone festgestellt werden.

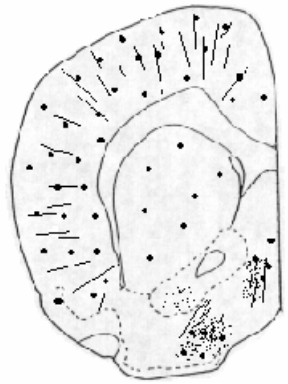

Kontrolltier

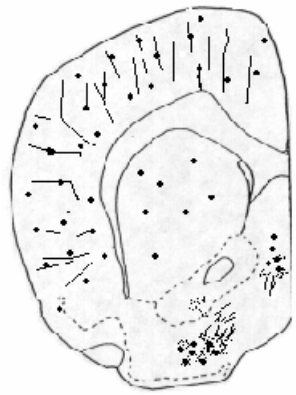

Tag 3

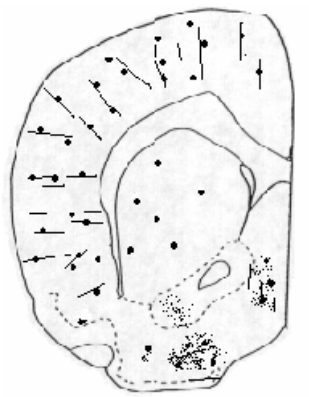

Tag 5

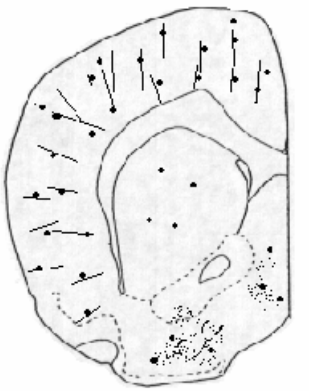

Tag 7

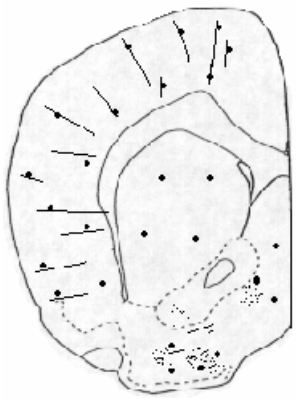

Tag 9

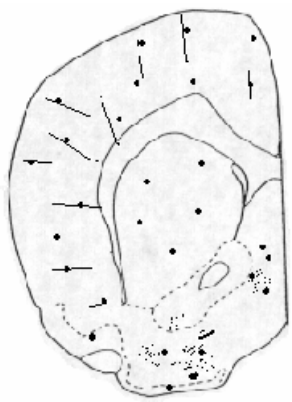

Tag 11

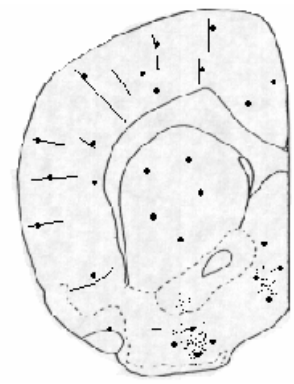

Tag 13

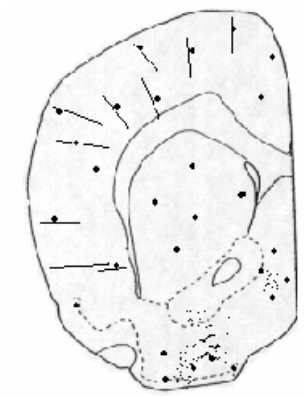

Tag 15

Abb. 38: Schematische Darstellung ChAT-positiver Fasern im Frontalhirnschnitt der Ratte mit experimenteller BDV-Infektion. Im Bereich des Kortex ist eine Rarefizierung ChAT-positiver Fasern bereits im frühen Verlauf der BDV-Infektion zu verzeichnen (Kontrolltier versus Tage p.i., nähere Erläuterung siehe Text).

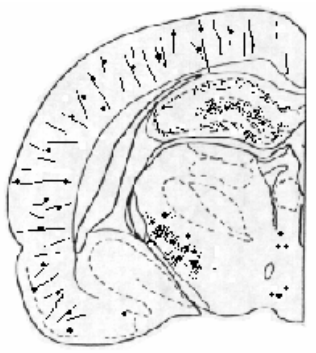

Kontrolltier

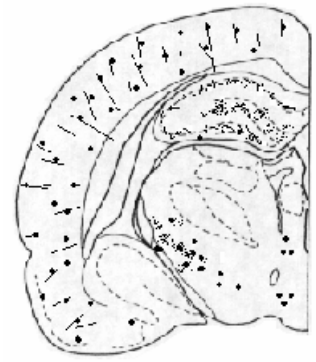

Tag 3

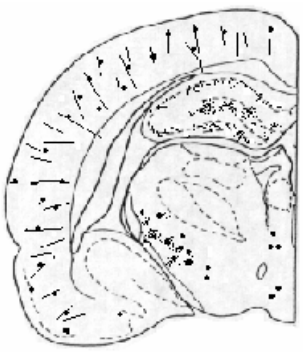

Tag 5

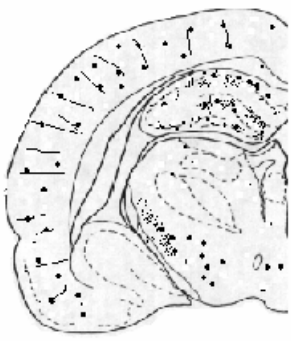

Tag 7

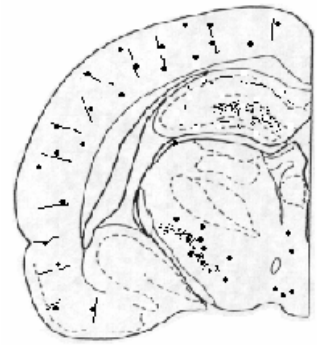

Tag 9

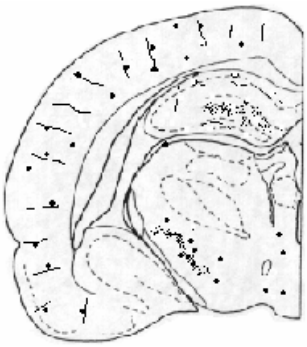

Tag 11

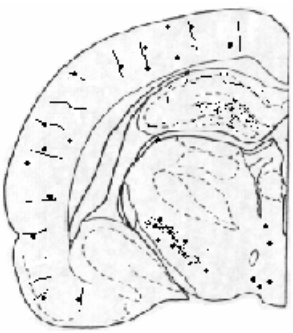

Tag 13

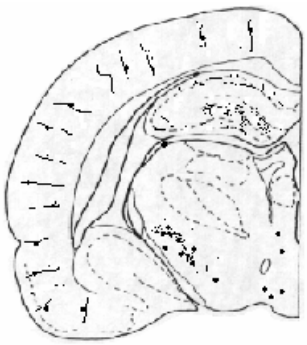

Tag 15

Abb. 39: Schematische Darstellung ChAT-positiver Fasern im Frontalhirnschnitt der Ratte mit experimenteller BDV-Infektion kaudal von Abb. 38. Im Bereich des Kortex und des Hippocampus wird die Rarefizierung ChAT-positiver Fasern bereits im frühen Verlauf der Infektion deutlich. Im Hippocampus sind besonders die Fascia dentata und die CA 1 Region betroffen (Kontrolltier versus Tage p.i., nähere Erläuterung siehe Text).

6.3 Kalzium-bindende Proteine und Neuropeptide

6.3.1 Calretinin (CR)

6.3.1.1 Kontrolltiere

Bei der Analyse der Calretinin-Färbungen ergibt sich ein Muster, das im Falle der gesunden Kontrolltiere mit bereits erfolgten immunhistochemischen Untersuchungen übereinstimmt (Resibois, 1992). Es werden überwiegend bipolare Neurone markiert. Sie sind im Bereich des Neokortex auf die oberen und mittleren Schichten verteilt und entsenden ihre Fortsätze radiär zur Kortexoberfläche. Darüber hinaus sind Fasern im Nucleus accumbens, Cortex piriformis und Tuberculum olfactorium markiert. Ebenso finden sich Neurone und Fasern im Cortex piriformis, im unteren und mittleren Septumbereich und im Nucleus dorsalis thalami. Im Hippocampus stellen sich Neurone in den Bereichen des Gyrus dentatus und des Subiculums dar. Wenige Neurone dagegen sind im Nucleus caudatus markiert.

6.3.1.2 BDV infizierte Tiere

Schwerpunkte der immunreaktiven Neurone und Fasern sind bis zum Tag 13 bzw. Tag 15 p.i. der Nucleus accumbens, der piriforme Cortex, das Tuberculum olfactorium und das untere Septum. Im Nucleus caudatus und im Hippocampus erscheint das Fasernetzwerk der Neurone dichter geknüpft und im Vergleich zu den Kontrolltieren stärker markiert zu sein.
Morphologisch weisen die in den gesunden und infizierten Tieren immunreaktiven Neurone nur geringe Unterschiede auf. Deutlich aufgetriebene oder deformierte Axone, wie sie bei der TH-, DBH-, ChAT- und VAChT-Markierungen aufgetreten sind, konnten nicht entdeckt werden. Lediglich vereinzelte Neurone am Tag 15 p.i. zeigen prominentere Fasern als bei den Kontrolltieren (Abb.40).

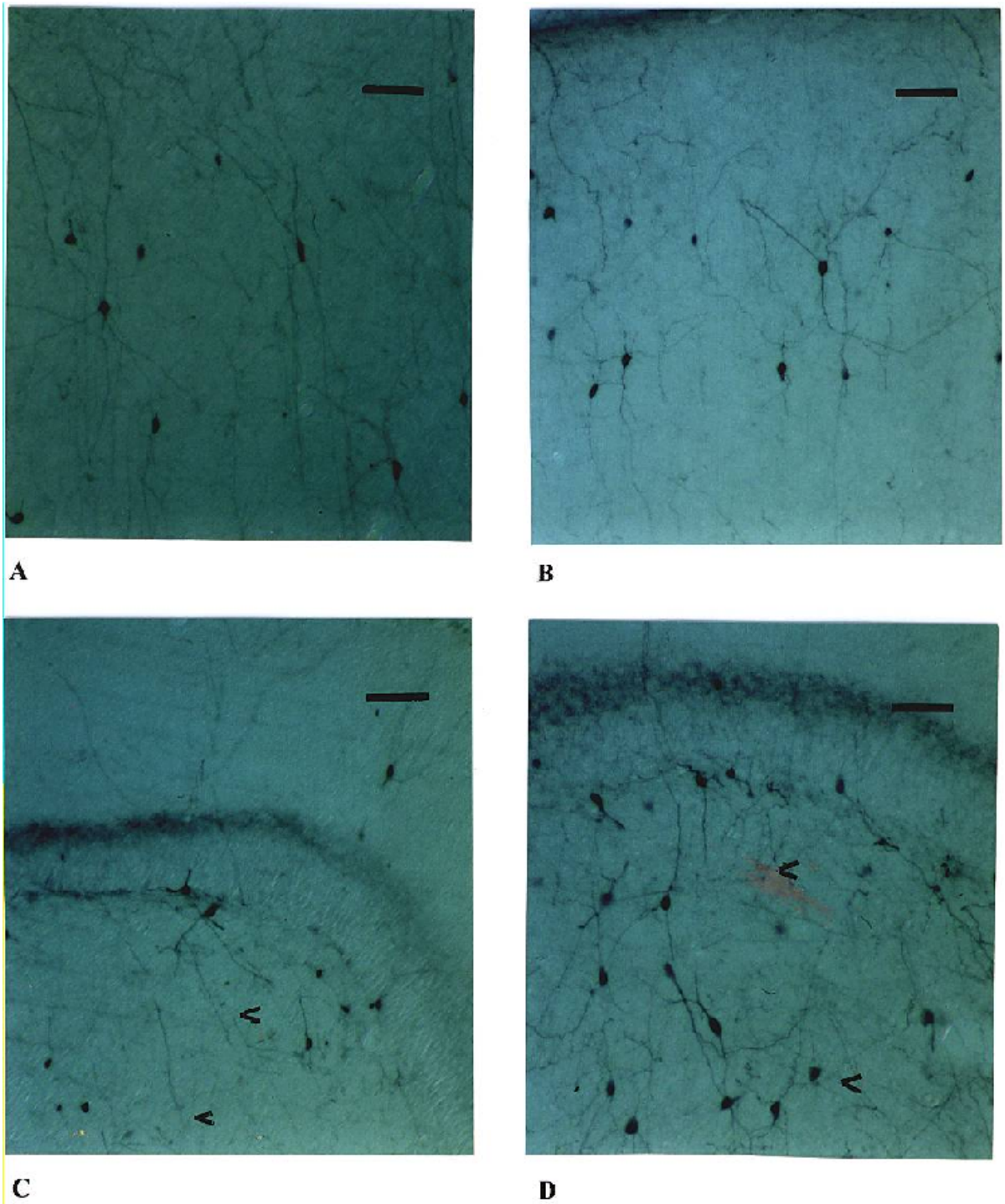

Abb. 40: CR im praefrontalen Kortex (A, B) und im Hippocampus (CA4) bei gesunden Kontrolltieren (A, C) und infizierten Tieren am Tag 15 p.i. (B, D). Morphologisch zeigen die Neurone in den Kortex- und Hippocampusarealen kaum Unterschiede. Am Tag 15 scheinen einige CR-positive Fasern gering verdickt, im Bereich des Hippocampus die Faserdichte leicht erhöht zu sein (<) (Immunhistochemie mit polyklonalem CR-AK, Nickel-DAB Färbung, Maßstab 80 µm, nähere Erläuterung siehe Text).

6.3.2 Calbindin (CB)

6.3.2.1 Kontrolltiere

Bei den immunhistochemischen Untersuchungen des Kalzium-bindenden Proteins Calbindin (CB) konnten folgende Befunde bei den gesunden Kontrolltieren erhoben werden:

CB-positive Neurone finden wir an verschiedensten Stellen des Gehirns. Im Neokortex sind Neurone in den Zellschichten II-VI zu finden, wobei der Hauptanteil in den oberen Kortexschichten lokalisiert ist. Im Allokortex sind Zellen des Cortex piriformis und des Tuberculum olfactorium markiert. Im Bereich des Septums befinden sich paraventrikulär mittelgroße und große CB-positive Nervenzellen. In der weißen Substanz werden nur wenige Neurone markiert. Das Corpus striatum besitzt eine relativ hohe Dichte an kleinen CB-positiven Nervenzellen, die im Verlauf übergangslos in die Region des Tuberculum olfactorium übergehen. In der Area praeoptica lateralis sind nur einzelne CB-positive Fasern zu finden. Im Bereich des Thalamus und Hypothalamus sind insgesamt viele Fasern markiert. Sie sind im Nucleus lateralis thalami, Nucleus ventralis et dorsalis thalami, Nucleus mediodorsalis thalami, Nucleus posterior hypothalami und im Nucleus praemamillaris dorsalis et ventralis hypothalami. Die Markierungen einer Anzahl kleinerer und mittlerer Nervenzellen im Hippocampus imponieren wie schmale Zellbänder. Auffällig erscheint die mit relativ großen Zellen besetzte CA 3 Region.

6.3.2.2 BDV infizierte Tiere

Mit progredientem Verlauf der BD erscheinen bei den Tieren bis zum Tag 21 p.i. die immunreaktiven Neurone und Fasern im Neokortex und im Hippocampus nahezu unverändert zu sein. In einigen Arealen des Hippocampus wirken die Fasernetze in ihrer Dichte reduziert, hier lassen sich jedoch Färbeartfakte nicht ausschließen (Abb. 41). Die Morphologie der einzelnen Neuronen gibt keinen sicheren Aufschluß über mögliche degenerative Veränderungen, wie sie in den vergleichbaren Stadien der anderen Transmitter (z.B. TH oder DBH) mit den „pathologischen Zellen“ vermutet wurden (s.o.).



A B

Abb. 41: CB im Neokortex eines Kontrolltieres (A) und am Tag 14 p.i. (B). Morphologische zeigen sich bei den markierten Neuronen in den verschiednen Stadien keine Auffälligkeiten. (Immunhistochemie mit polyklonalem CB-Antikörper, DAB Färbung, A: Maßstab 50µm, B: 80µm, nähere Erläuterung siehe Text).

6.3.3 Parvalbumin (PV)

6.3.3.1 Kontrolltiere

Bei der Analyse der mit Parvalbumin (PV) markierten Schnitte zeigt sich ein charakteristisches Verteilungsmuster. Es stimmt bei den Kontrolltieren mit bereits erfolgten Untersuchungen überein (Arai et al., 1994). Es werden fast ausschließlich Neurone und Boutons dargestellt.

In den Schichten II-VI des Neokortex sind die meisten Zellen markiert. Der Allokortex ist in allen Schichten mit PV-positiven Neuronen durchzogen. Im Hippocampus zeigt sich eine kräftige Markierung der Fascia dentata. Im lateralen Teil des Striatum sind ebenfalls relativ

große Neurone angefärbt. Im kaudalen Bereich des Nucleus accumbens ist ein begrenzter Bereich mit einem Fasernetz sichtbar. Immunpositive Fasern finden sich hauptsächlich im Bereich des Thalamus.

6.3.3.2 BDV infizierte Tiere

Im Verlauf der BD kommt es zu unterschiedlichen Darstellungen der immunreaktiven Neurone und Fasern in den verschiedenen Hirnarealen. Im Neokortex wie im Corpus striatum kommen nahezu unverändert die PV-positiven Neurone und Fasern zur Darstellung (Abb.42). Ein sicher pathologisch verändertes, aufgetriebenes oder verdicktes Neuron lässt sich nicht darstellen. Im Hippocampus dagegen werden ab dem Tag 38 p.i. nur noch kleine, bipolare Nervenzellen markiert. Diese Neurone sind aber ebenfalls von einem feinen Fasernetzwerk umgeben, ohne daß sich weitere morphologische Auffälligkeiten finden lassen.

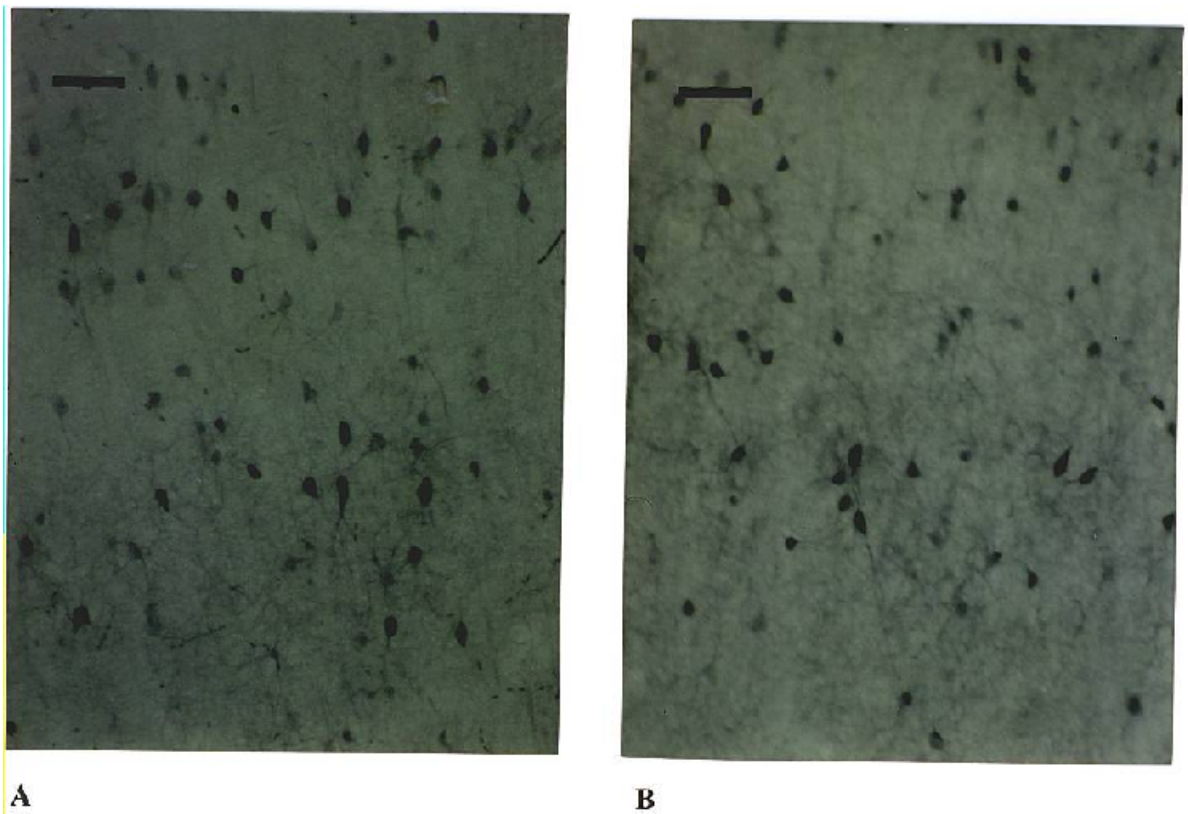

A B

Abb. 42: PV im Neokortex eines Kontrolltieres (A) und am Tag 14 p.i. (B). (Immunhistochemie mit monoklonalem PV-Antikörper, DAB Färbung, Maßstab 80µm, nähere Erläuterung siehe Text).

6.3.4 Vasoaktives Intestinales Polypeptid (VIP)

6.3.4.1 Kontrolltiere

Die immunhistochemischen Untersuchungen des Vasoaktiven Intestinalen Polypeptids (VIP) stimmen bei den gesunden Kontrolltieren mit bereits vorliegenden Untersuchungen überein (Bayraktar et al., 1997, Morrison et al., 1984).

Die VIP-positiven Neurone sind hauptsächlich in den Kortexschichten II-IV lokalisiert. Die meist bipolaren Neurone sind dabei hauptsächlich radiär ausgerichtet und bilden ein charakteristisches kolumnäres System aus. Die Zellausläufer der markierten Neurone sind sehr fein ausgebildet und über mehrere Schichten sowohl nach kranial als auch caudal zu verfolgen. Nur vereinzelt reichen markierte Axone und Dendriten an das Corpus Callosum heran.

6.3.4.2 BDV infizierte Tiere

Im Verlauf der BD zeigt sich sowohl am Tag 7 p.i., und weiter über den Tag 9 p.i. hinaus, eine nahezu unveränderte Darstellung der immunreaktiven Neurone mit ihrem feinen, säulenartig ausgerichteten Fasernetz. Am Tag 15 p.i. werden im Gegensatz zu den Kontrolltieren jetzt im Tuberculum olfactorium Neurone und im Nucleus accumbens Fasern markiert. Die immunpositiven Neurone sind jedoch von gleicher, feiner Zeichnung und Struktur, wie die sonst in den Kontrolltieren an anderer Stelle markierten Zellen. Für die Prädilektionsstelle der BD, den Hippocampus, ist folgendes festzustellen: die normalerweise in geringer Anzahl vorhandenen VIP-positiven hippocampalen Neurone (Leonhardt et al., 1987) werden mit zunehmender Dauer der BD nahezu unverändert markiert, ohne daß sich sichere Anzeichen für degenerative Veränderungen finden lassen.

Soweit man die Morphologie lichtmikroskopisch beurteilen kann, zeigen sich in der Phase bis Tag 15 p.i. im Neokortex und im Hippocampus bei keinem der untersuchten und infizierten Tiere sicher pathologisch veränderte Neurone oder Fasern.

7 Diskussion

7.1 Bornaproteine (p38, p24)

Die Verteilung und subzelluläre Lokalisation der Bornaproteine p24 und p38/39 zeigen mit einer Betonung des praefrontalen Kortex in der frühen präencephalitischen Phase (bis Tag 10 p.i.) in den neokortikalen Arealen folgende Unterschiede (siehe auch Kap.6.1.1): das p24-Protein ist in diesen Arealen bis zu den Tagen 7-9 p.i. stärker und früher exprimiert als das p38-Antigen. Ab dem 10. bzw. 11. Tag p.i. sind keine Unterschiede mehr im Verteilungsmuster beider BDV-Antigene auszumachen. Im Hippocampus sind von Beginn an keine signifikanten Unterschiede in der Verteilung oder dem Zeitpunkt des Auftretens der Bornaproteine zu finden.

Im Gegensatz zu anderen Untersuchungen, die ab dem Tag 9 p.i. infizierte Neurone in den Hippocampusregionen CA 3 und CA 4 fanden (Carbone et al., 1987), zeigen in der vorliegenden Untersuchung die ersten Neurone bereits ab Tag 5 p.i. Antigenexpression. Darüber hinaus werden beim p38 Protein bereits am Tag 3 p.i. – beim p24 etwas später - infizierte Astrozyten gefunden. Diese Zellen liegen bevorzugt im Neokortex in direkter Umgebung ebenfalls infizierter Neurone. Die unterschiedliche Lokalisation auf subzellulärer Ebene - das p38-Protein liegt vorwiegend im Zellkern, während das p24 überwiegend zytoplasmatisch lokalisiert ist (siehe Abb.16) - ist bereits früher beschrieben worden (Pyper und Gartner, 1997). Die Untersuchung von Pyper, in der eine Subklassifikation der Proteine p38 und des um 13 Aminosäuren größeren p39 durchgeführt wurde, ergab eine zytoplasmatische und nukleäre Verteilung des p38-Proteins und eine ausschließliche nukleäre Lokalisation des p39-Bornaproteins mit einer doppelt so hohen Konzentration wie das p38-Protein.

Die Tatsache, dass das p24 hauptsächlich im Zytoplasma, das p38 vorwiegend im Zellnucleus exprimiert wird (Abb.16, 17), könnte die Ursache für die in der vorliegenden Untersuchung gefundene unterschiedlich schnelle Ausbreitung und Verteilung der Bornaproteine in der Frühphase der BD sein. Möglicherweise werden die im Zytoplasma lokalisierten Proteine schneller über den intraaxonalen Transport verbreitet. Zusätzlich scheint aufgrund der komplexen Darstellung der markierten Neurone auch ein Transport in die Dendriten zu bestehen.

Neuere Untersuchungen haben gezeigt, dass das p24 mit dem p39-Protein einen Komplex bilden kann (Berg et al., 1998). Die Funktion des p24 Proteins und dieses Komplexes sind noch unbekannt. Bei dem p38 Protein könnte es sich um das Nucleocapsid des Bornavirus handeln (Pyper und Gartner, 1997).

Da das Virus im Zellkern repliziert wird (Cubitt et al., 1994), könnte das p38 Protein nach Anhängen der 13 Aminosäuren im Zytoplasma als p39 in den Zellkern zurückgeschleust werden, um in der Folge die Virus-RNA aufzunehmen. Anschließend könnte es wieder ausgeschleust werden und mit dem p24-Protein komplexieren. Bei der folgenden intraaxonalen Ausbreitung würde dann die Disseminierung von p24- und p38-haltigen Viren oder Viruspartikeln gemeinsam erfolgen, wie sie dann ab Tag 10 p.i. auch zu finden ist.

Für den Modus der Virusausbreitung im ZNS wird bisher hauptsächlich der intraaxonale Weg favorisiert (Carbone et al., 1987). Hierfür sprechen auch die Befunde der vorliegenden Untersuchung über die Expression Borna-spezifischer Antigene. Besonders in der Frühphase der Infektion, aber auch bei chronisch erkrankten Tieren - also in der postencephalitischen Phase - fällt eine betonte intraneuronale Konzentration der Bornaproteine auf. Die Färbungen in der Frühphase erinnern an Golgiversilberungen, bei denen das gesamte Neuron einschließlich der feinsten Fortsätze wie Axon oder Spine-besetzten Dendriten markiert wird. Diese Veränderungen werden in der vorliegenden Arbeit durchgehend - auch in den späteren Phasen der Infektion - in Neuronen und Astrozyten gefunden.

Jedoch fällt auf, dass mit zunehmender Progredienz der BD die feine, filigrane Architektur der Neurone nicht mehr zur Darstellung kommt. Die Fortsätze „brechen“ in ihrem Verlauf bereits kurz hinter dem Zellleib ab, der plump und aufgetrieben wirkt. Es könnte sich um eine Folge unterschiedlicher Proteinkonzentrationen in einzelnen Zellkompartimenten handeln. Diese Veränderungen sind dann durch die Immunhistochemie möglicherweise nicht mehr oder nur teilweise nachweisbar. Am ehesten handelt es sich um eine Blockade im Transportsystem der Neurone.

Bezüglich neurodegenerativer Veränderungen ist festzustellen, dass etwa zeitgleich (Tage 9-15 post infectionem) mit dem gehäuften Auftreten von Bornaproteinen und degenerativen Prozessen z.B. im Kortex (Abb. 16) die Zahl der Apoptosen im Kortex zuzunehmen scheint (Bilzer et al., 1998). In früheren Untersuchungen werden mögliche Interaktionen des BDV mit den Regulatormolekülen Immediate Early Genes (IEG) diskutiert, die Apoptosen

auslösen können (Morimoto et al., 1996). Für den M. Alzheimer ist ein Anstieg der IEG (z.B. dem c-fos Protein) im Bereich des Hippocampus beschrieben (Zhang et al., 1992). Auch das HIV Hüllprotein gp120 kann Apoptosen induzieren, was den Verdacht einer möglichen BDV-Proteininteraktion mit weiteren zellulären Proteinen oder second-messenger Kaskaden stützt (Müller et al., 1998).

Neueste Untersuchungen lassen vermuten, dass durch die direkte Interaktion des p24 Proteins mit dem Nervenwachstumsfaktor Amphoterin ein unmittelbarer Schaden in der Entwicklung des Gehirns entstehen könnte (Kamintani et. al., 2001). Derartige Interaktionen könnten zu neurodegenerativen Veränderungen beitragen, die durch das nicht-zytopathogene BDV hervorgerufen werden. Weitere Ergebnisse haben gezeigt, dass das ebenfalls an der Zelloberfläche exprimierte p38 des BDV ein Hauptangriffsziel der $CD8^+$ T-Zellen ist und somit ein wichtiges Epitop für den Pathogenitätsmechanismus und die Virusausbreitung des BDV darstellt (Planz et al., 1998).

Darüber hinaus aber ist eine Neuron-Astrozyt oder Astrozyt-Neuron Virusübertragung anzunehmen, da in den eigenen Untersuchungen am Anfang der BDV-Infektion (Tage 3-5 p.i.) immer wieder Cluster von Neuronen mit umgebenden Astrozyten zu finden sind. Ausbreitungen via Zell-Zellkontakt über gap junctions könnten hier in Frage kommen (Perlman et al., 1995). Bei anderen Virusinfektionen, wie beispielsweise der Maus-Hepatitis-Virus-Infektion (MHV), wird ebenfalls dieser Ausbreitungsmodus diskutiert (Perlman et al., 1995). Bei dieser experimentellen, intranasalen Infektion erfolgt die Virusausbreitung - wie beim BDV - über die olfaktorischen Nerven bis in das ZNS. Zusätzlich scheint es neben der Virusausbreitung auch neurodegenerative Effekte zu geben: der im Rahmen experimenteller viraler Tumortherapien entdeckte sogenannte *bystander-Effekt* könnte ebenfalls auf der Zell-Zell Verbindung via gap junctions beruhen. Hierbei handelt es sich um die Beobachtung, dass im Falle einer antiviralen Tumortherapie - bei zuvor in die Tumorzelle eingeschleusten herpes simplex thymidin kinase genen (HSVtk) - nicht nur die HSVtk-Gen exprimierenden Zellen zugrunde gehen, sondern auch benachbarte, *nicht*-modifizierte Zellen degenerieren (Dilber et al., 1997).

Bei BDV-infizierten Ratten zeigt sich bis zum Tag 5 p.i. ausschließlich eine Expression von Virusantigen in gefäßflankierenden Astrozyten, also im Bereich der Membrana limitans gliae perivascularis, bevor sich ab Tag 5 p.i. BDV-Antigen auch in Neuronen darstellen läßt. Bisher wird postuliert, dass die BD erst *nach* einem Kontakt des BDV mit dem Immunsystem in der Peripherie entsteht. Durch das sogenannte Lymphozyten-Priming sollen die Zellen des

Immunsystems aktiviert werden und dann im Gehirn die entzündliche Reaktion hervorrufen. Dieser Annahme steht die Beobachtung entgegen, dass intranasal infizierte Ratten (die infektiöse Lösung wird dabei vorsichtig in die Nasenlöcher getropft) ebenso an der BD erkranken wie intrazerebral infizierte Tiere. Bei der intranasalen Infektion liegen also weder eine Läsion der Blut-Hirn-Schranke (BHS) durch experimentelle Manipulation - wie bei der intracraniellen Infektion - noch periphere Verletzungen und Kontakte mit Lymphozyten vor. Dieser Ansatz wird bisher aufgrund möglicher Mikroläsionen der Nasenschleimhäute und somit einem peripheren Kontakt mit dem Immunsystem bezweifelt.

Die hier gefundenen Ergebnisse lassen folgenden Verdacht aufkommen: im Vordergrund steht dabei die Hypothese der Antigenpräsentation durch die Astrozyten im Gehirn, die zum Anstoß der Immunpathogenese der BD führen könnte. Lewis-Ratten mit in das Hirngewebe eingeheilten Sonden (Katheter) wurden durch diese - d.h. bei intakter BHS - infiziert und erkrankten ebenfalls an der BD, wenn auch zu einem späteren Zeitpunkt (persönliche Mitteilung, Bilzer). Darüber hinaus fand sich in der vorliegenden Untersuchung BDV-Antigen zuerst in Astrozyten und später in Neuronen. Fraglich bleibt ob die Überwindung der BHS durch das BDV mit einer Expression von BDV-Ag in Astrozyten am Beginn der BD steht. Bereits bekannt ist die Fähigkeiten von Astrozyten bei der BD als Antigen-präsentierende Zellen fungieren zu können (Richt und Stitz, 1992). Von Bedeutung könnte in diesem Zusammenhang die verstärkte Exprimierung von IFN-γ, IL-1, IL-1α, IL-6, TNF-α und von den Immediate Early Genes (IEG) c-fos und egr-1 (s. auch Kap. 2) in der Frühphase der BD sein, da diese Moleküle von aktivierten Astrozyten bei einer Infektion exprimiert werden können (Eddlestone, 1993).

Da die Viruskonzentration bei in vitro-Untersuchungen ohne direkten Zellkontakt für eine effektive Infektion zu gering zu sein scheint (de la Torre et al., 1998), wird gerade die Überwindung der Blut-Hirn-Schranke mit einer mutmaßlichen Infektion ortsansässiger Zellen (in diesem Fall der Astrozyten) durch einen direkten Zell-Zell-Kontakt diskutiert. Anders als bei den Astrozyten wurden bisher von keiner Untersuchergruppe BDV-infizierte Endothelzellen gefunden.

Nach Infektion mit dem BDV könnten BDV-Proteine über unterschiedliche Mechanismen zum Zelluntergang von Neuronen beitragen: neben Interaktionen mit intrazellulären Proteinen und second-messenger Zellkaskaden (Müller et al., 1998) wie z.B. der Apoptose (Bilzer et al., 1998) kommt wahrscheinlich auch eine mechanische Blockierung

intrazellulärer Kompartimente und Transportsysteme durch die enorme Proteinanhäufung im Sinne einer Borna-assoziierten Neurodegeneration (BaN) in Frage.

7.2 Neurotransmitter

7.2.1 Tyrosinhydroxylase (TH) und Dopaminbetahydroxylase (DBH)

Bisher gibt es wenige Studien über Neurotransmitterveränderungen bei der BD (Gies et al., 1998, Gies et al., 1998a, Bilzer und Stitz, 1997, Solbrig et al., 1996, Lipkin et al., 1988). Bei den gesunden Kontrolltieren stimmen die Ergebnisse der vorliegenden Untersuchung mit früheren immunhistochemischen Analysen überein (Chan-Palay et al., 1984, Hökfelt et al., 1977, Hökfelt et al., 1976) .

Die besondere Klinik BDV-infizierter Ratten mit Veränderungen des Bewegungs- und Verhaltensmusters sowie des Lernverhaltens (s. Kap.2.3) spricht für einen Dopaminmangel. Wie Untersuchungen gezeigt haben, ist bei einem Anstieg der TH eine vermehrte Expression von Dopamin zu sehen (Sutoo et al., 2001). Genauso ist der Dopamin-Level erhöht, wenn in eine Zellkultur aus Corpus striatum-Zellen die TH über Vektoren eingeschleust wird (Geller et al., 1995). Umgekehrt konnte gezeigt werden, dass der Dopamin-Level im Neostriatum und Nucl. accumbens bei einem Abfall der TH in diesen Bereichen und im Nucl. septi lateralis gesenkt wird (Akiyama et al., 1992). Möglicherweise tragen auch bei der BDV-Infektion die verminderte TH-Präsenz und der Rückgang des TH-Fasernetzes zu einer reduzierten Dopaminkonzentration bei. Das TH-Fasernetz ist im frühen Stadium (d.h. in der präencephalitischen Phase bis etwa Tag 10 der BDV-Infektion) noch physiologisch konfiguriert. Danach zeigt es bis zum Tag 15 p.i. eine kontinuierlich abnehmende Reaktivität, die mit einer vermehrten Expression von TH in Gliazellen einhergeht. Das deutet auf eine neuronale Degeneration oder zumindest eine pathologische Freisetzung von TH hin. Störungen des monoaminergen Systems wurden bereits beschrieben (Solbrig et al., 1995). Neben leicht abnehmenden Dopaminkonzentrationen im praefrontalen Kortex und im Nucl. accumbens wurde in diesen Arealen eine leichte, nicht signifikant verringerte Rezeptorendichte nachgewiesen. Aufgrund der Tatsache, dass Dopamin im praefrontalen Kortex für die Planung und Organisation der Motorik wichtig ist, kamen Solbrig et al. zu dem Schluß, dass im Rahmen der BD die Verhaltensauffälligkeiten hierin mitbegründet sein

könnten. Die klassische Erkrankung des dopaminergen Systems beim Menschen ist der M. Parkinson mit einer ebenfalls pathologisch erniedrigten Dopaminkonzentration, die zu den bekannten Veränderungen von Verhalten und Motorik führt. Die Symptome der BD könnten nach Ansicht des Autors somit zum Teil auf die reduzierte TH-Reaktivität und die Zerstörung des TH-Fasernetzes mit konsekutivem Dopaminmangel zurückgeführt werden.

Auch die immunhistochemischen Färbungen der Dopaminbetahydroxylase (DBH) an den gesunden Kontrolltieren stimmen mit früheren Untersuchungsergebnissen überein (Asan, 1993, Milner und Bacon, 1989, Swanson und Hartman, 1975).

Bei der DBH kommt es ebenso wie bei der TH zu einer Reduktion in der Expression des DBH-Fasernetzes und somit vermutlich zu einer zusätzlich dämpfenden bzw. inhibierenden Wirkung auf das noradrenerge System (die DBH setzt Dopamin zu Noradrenalin um). Damit wird die noradrenerge Kontrolle beeinträchtigt, die physiologischerweise unter anderem über das kardiovaskuläre System, die Steuerung der Atmung, die Streßdämpfung und das Hypothalamus-Hypophysen-System, zu einer gesteigerten Aufmerksamkeit führt („arousal"-Reaktion, Zilles und Rehkämper, 1993).

Die hier beschriebenen morphologischen Veränderungen von DBH im Hippocampus, im praefrontalen Kortex, dem Septum und dem Diagnonalen Band von Broca (DBB), könnten mit funktionellen Störungen in den engmaschigen Verschaltungen des limbischen Systems, wie z.B. dem Papez-Kreis einhergehen. Die auf diese Weise gestörten Regulationsmechanismen im limbischen System und noradrenergen System könnten die Verhaltens- und Lernstörungen bei der BD, wie sie in mehreren Studien nachgewiesen wurden, zumindest teilweise erklären (Carbone et al., 1998, Grabner et al., 1998, Solbrig et al., 1995, Bautista et al., 1994).

Auch für andere Virusinfektionen sind ähnliche Störungen beschrieben worden. Untersuchungen an Mäusen, die mit dem LCM-Virus (Lymphozytisches Choriomeningitis Virus, LCMV) infiziert wurden ergaben ebenfalls eine Störung von Neurotransmittern. Dieses ebenfalls nicht-zytopathogene Virus wurde in somatostatinhaltigen Neuronen nachgewiesen, ohne jedoch offensichtliche morphologische Schäden zu verursachen. Es führte zu einem reduzierten mRNA-Level von Somatostatin im Gehirn (Lipkin et al., 1988). Für ein weiteres Virus sind Veränderungen im Neurotransmitterstatus der infizierten Wirte nachgewiesen, die denen bei der BD nahekommen: bei Mäusen, die mit dem VEE-Virus

(Venezuelan Equine Encephalomyelitis Virus, VEEV) infiziert waren, wurde ein leicht herabgesetzter Serotoninumsatz festgestellt (Lima et al., 1987). Das VEEV löste dabei eine Encephalitis aus, die bei den erkrankten Mäusen u.a. Hypokinesien, Paraplegien der Hinterbeine und insgesamt eine Lethargie hervorrief. Im Rahmen dieser Encephalitis wurden weitere Transmitterstörungen nachgewiesen. Sowohl die TH als auch die Cholinacetyltransferase (ChAT) zeigten im Laufe der Infektion eine abnehmende Aktivität (Lima et al., 1987).

Gies et al. beschrieben 1998 für die BD deutliche Veränderungen der Faserbahnen im cholinergen System. Während die cholinergen Neurone des basalen Vorderhirns keine wesentlichen Veränderungen erkennen liessen, wurden an den Faserbahnen zu Kortex und Hippocampus bereits ab Tag 6 „geschwollene“ Bouton-artige Strukturen und „pathologische“ Axone gefunden. Insgesamt zeigte das cholinerge Fasernetze sowohl auf Ebene des Neokortex als auch des Hippocampus einen erheblichen Rückgang. Diese abnehmende Faserdichte wurde begleitet von einer vermehrten Expression von ChAT in Gliazellen (Gies et al., 1998, vorliegende Untersuchungen).

Es wird vermutet, dass das monoaminerge System und die TH als limitierendes Syntheseenzym eine Rolle in der Pathogenese von schwereren Depressionen, Schizophrenien und Morbus Parkinson spielen. Überhaupt wird bei Neurotransmittern ein aktives Eingreifen in den Zellstoffwechsel der Neurone nicht mehr ausgeschlossen (Mallet, 1996): bei Störungen könnten sie damit direkt an neurodegenerativen Prozessen beteiligt sein und unter Umständen nicht mehr nur als Indikatoren nekrobiotischer Vorgänge angesehen werden.

Es erscheint schwierig, eine unmittelbare Beteiligung der Transmitter an neurodegenerativen Prozessen zu beweisen. Tatsächlich wird aber der überwiegende Teil der sogenannten klassischen neurodegenerativen Erkrankungen, wie der M. Alzheimer oder der M. Parkinson, durch ihre entsprechende Klinik und die ursächlichen Veränderungen im Neurotransmitterstatus bestimmt oder definiert. Die Symptomenkomplexe der BD zeigen zum Teil große Ähnlichkeit mit neurodegenerativen (neurologischen und psychiatrischen) Erkrankungen des Menschen. Inwieweit das BDV als Auslöser oder Kofaktor solcher Erkrankungen des Menschen in Frage kommt, lässt sich zum gegenwärtigen Zeitpunkt nicht beantworten.

Die Beispiele der TH und DBH (und auch der ChAT) zeigen, dass es bei der BDV-Infektion kortikale Projektionssysteme gibt, die erstens deutliche morphologische Veränderungen und zweitens eine im Verlauf der Erkrankung abnehmende Neurotransmitter-Expression zeigen.

Da die Aktivität der TH in der Immunhistochemie bereits präencephalitisch (bis zu den Tagen 10-15 p.i.), also vor Beginn der zellulären Immunantwort abnimmt, scheint ebenso wie bei der DBH auch ein Synthesedefekt im Sinne eines Enzym- oder Transmittermangels - kombiniert mit einer axonalen Transportstörung - möglich zu sein.

Im progredienten Verlauf der BD (nach Tag 24 p.i.) wurden in dieser Untersuchung nicht nur immer weniger Transmitter-positive Fasern, sondern auch immer mehr TH- und DBH-positive Astrozyten und Mikroglia (diese werden vereinzelt schon ab Tag 13 p.i.) gefunden. Möglicherweise handelt es sich hierbei um eine Reaktion auf degenerative kortikale Prozesse, bei der freigesetzte Transmitterstoffe aus (untergegangenen) Neuronen von den umgebenen Zellen aufgenommen werden. Die Veränderungen der Astrozyten selbst ist in dieser Untersuchung - wenn überhaupt vorhanden - als sehr diskret zu bezeichnen. GFAP-Markierungen von Kontrolltieren und infizierten Tieren am Tag 15 p.i. ergaben kaum Unterschiede in Zellanzahl oder Morphologie. Festzuhalten bleibt, dass die transmitterproduzierenden Zellen im Hirnstamm offensichtlich nicht degenerieren und eine normale Struktur und Immunreaktion zeigen. Es könnte sich - im Falle von TH und DBH - also um eine anhaltende Transmitterproduktion bei zugrundegegangenen Fasern und Axonen in den Zielgebieten handeln.

Bei kontinuierlichem Rückgang der TH- und DBH-Fasernetze hat sich das BDV nach mehr als drei Wochen (21-30 Tage p.i.) in nahezu alle neo- und allokortikalen Anteile ausgebreitet. Zu diesem Zeitpunkt erreicht die Immunpathologie ihren Höhepunkt. Die floride Encephalitis mit zellulären Infiltraten aus dem Monozyten-Makrophagen-System (MMS) etc. und der zentralen Rolle der CD 8^+ T-Lymphozyten bei der Zelldegeneration sind bekannt (Bilzer und Stitz, 1994, 1993). Die Ursachen für vakuoläre oder gar spongiforme Degenerationen bereits in der präencephalitischen Phase und die fortschreitende Hirnatrophie in der postencephalitischen, chronischen Phase sind jedoch weitgehend ungeklärt (Bilzer et al., 1995, Bilzer und Stitz, 1994, 1993, Planz et al., 1993, Narayan et al., 1983, Narayan et al., 1983a). Es ist denkbar, dass bei der BD mehrere konkurrierende Pathomechanismen existieren, die schließlich in eine gemeinsamen Endstrecke münden. Bei der (zellulären) Immunantwort mit der zentralen Rolle $CD8^+$ T-Lymphozyten (Bilzer und Stitz, 1993) spielen zusätzlich die freigesetzten Zytokine (z.B. Perforin) für die Meningoencephalomyelitis und die Neurodegeneration eine entscheidende Rolle (Sobbe et al.,1997). Darüber hinaus finden

sich in der vorliegenden Arbeit Hinweise, dass die Neurotransmitter TH und DBH selbst aktiv an degenerativen Prozessen beteiligt sein könnten.

Zwei Ergebnisse stützen diese Hypothese. Dafür könnte sprechen, dass die Expression von BDV-Proteinen und die Defekte in den Neurotransmittersystemen zeitgleich - und zumindest teilweise - unabhängig von Entzündungsreaktionen auftreten. Allerdings konnten in Parallelschnitten mit der Spiegel-Technik keine Ko-Lokalisationen von BDV-Proteinen und TH- bzw. DBH-Defekten gefunden werden. Auch die Art der morphologischen Veränderungen bei TH- bzw. DBH-Fasern einerseits und BDV-infizierten Neuronen andererseits unterscheidet sich. Insofern fehlen immunmorphologische Hinweise auf eine direkte Wechselwirkung zwischen BDV-Proteinen und den Defekten der hier beschriebenen Neurotransmittersysteme. Vorstellbar wären neben direkten Interaktionen des BDV mit dem Genom der Wirtszelle eine Störung des Stoffwechsels auf Ebene der Zellorganellen, die z.B. eine Synthesestörung der Neurotransmitter bewirken könnte.

Für andere Neurotransmitter (z.B. Glutamat) sind neurodegenerative Wirkungen bereits bekannt. Sowohl bei akuten Erkrankungen - wie z.B. Hirninfarkten - als auch langsam progredienten, neurodegenerativen Erkrankungen - wie dem Morbus Alzheimer - sind die Glutamatkonzentrationen stark erhöht. Als Pathomechanismen werden hierbei direkte Synapsenschäden oder Beeinträchtigungen des Glutamattransporters diskutiert (Masliah et al., 1996). Katecholamine können in ähnlicher Weise gewebsschädigend wirken, da sie über einen Hyperglykämieeffekt Ischämien fördern und verlängern können. Durch vasodilatierende Wirkung können solche Effekte noch verstärkt werden (Chan et al., 1996, siehe auch Kap.7.4 VIP). Umgekehrt können Katecholamine bei Apoplexie in der postischämischen Phase durch die Aktivierung noradrenerger Projektionsbahnen zum Vorderhirn ebenso protektiv wirken (Blomquist zit. nach Chan et al., 1996). Die kontinuierlich abnehmende Reaktivität der TH- und DBH-Fasernetze bereits in der präencephalitischen Phase der BD verhindert somit möglicherweise zusätzlich eine protektive Gegenregulation des dopaminergen Systems auf die BDV-Infektion.

7.2.2 Cholinacetyltransferase (ChAT) und Vesikulärer Acetylcholin-Transporter (VAChT)

Die Analyse der mit dem monoklonalen Cholinacetyltransferase-Antikörper (ChAT) markierten Hirnschnitte ergibt Übereinstimmungen mit bereits durchgeführten

Untersuchungen über das cholinerge System (Gies et al.,1998). Die Ergebnisse der mit dem monoklonalen Vesikulären-Acetylcholintransporter-Antikörper (VAChT) markierten Kontrolltiere stimmen ebenfalls mit bereits erfolgten Untersuchungen überein (Arvidsson et al., 1997). Ein unterschiedlich stark ausgeprägter Rückgang der ChAT-positiven Markierungen bis zum Tag 14/15 p.i. ist bei allen infizierten Tieren festzustellen. Im Hippocampus sind die Ergebnisse einheitlich: hier zeigen alle BDV-infizierten Ratten eine deutliche Abnahme der ChAT-Reaktion. Der zweite eingesetzte cholinerge Marker, VAChT, ist in vielen cholinergen Neuronen des ZNS häufig, jedoch nicht immer mit der ChAT kolokalisiert (Arvidsson et al., 1997). Es existieren sowohl im Neokortex als auch Hippocampus ChAT-positive Neurone, die keine mRNA oder Proteine von ChAT oder VAChT enthalten (Ichikawa et al., 1997). Trotzdem haben Experimente gezeigt, dass beide Marker offensichtlich geeignet sind, die Axonterminalen des cholinergen Systems zu analysieren (Ichikawa et al., 1997).

Die VAChT-Markierung scheint - zumindest teilweise - intakt zu sein: die VAChT-Vesikel lassen keine deutliche Änderung im Verlauf der BD erkennen. Allerdings sind einige VAChT-positive, aufgetriebene Axone als möglicher Hinweis auf pathologische Veränderungen in den synaptischen Vesikeln zu werten. Dagegen treten bei den ChAT-Markierungen offensichtlich schwere Störungen auf, und die Dichte ChAT-positiver Neurone nimmt während der BD ab. Diese zum Teil unterschiedlichen Ergebnisse beider Marker innerhalb des cholinergen Systems legen die Vermutung nahe, dass es sich eher um eine funktionelle und weniger um eine strukturelle Störung handeln könnte. Andererseits erscheinen bei ChAT und VAChT aufgrund der unregelmäßigen Kolokalisation in Kortex und Hippocampus (s.o., Ichikawa et al., 1997) trotz der engen funktionellen Verbindung beider Enzyme auch morphologische Veränderungen möglich zu sein. Da beide Enzyme im cholinergen System sehr eng miteinander verknüpft sind, ist schwer zu erklären, warum die ChAT-Markierungen deutliche Veränderungen zeigen, während der VAChT weitgehend unbeeinflusst zu sein scheint (s.o.). Möglicherweise handelt es sich um eine durch die BDV-Infektion veränderte Antigenität von ChAT oder aber eine ausgelöste Synthesestörung.

7.3 Kalzium-bindende Proteine (KbP)

Die Färbeergebnisse bei den gesunden Kontrolltieren stimmen mit früheren Untersuchungen überein (Résibois und Rogers, 1992, Rogers, 1992, Nieuwenhuys, 1985). Die Veränderungen

im Status der Kalzium-bindenden Proteine (KbP) in der Frühphase der BD sind unterschiedlich stark ausgeprägt. Sowohl bei den Calretinin- (CR) als auch den Calbindin- (CB) Markierungen lassen sich kaum Unterschiede ausmachen. Vereinzelt werden im Laufe der Infektion etwas prägnantere Fasern markiert (Tag 15 p.i.), morphologisch sind aber keine eindeutigen Degenerationen von Neuronen darstellbar, wie etwa bei der TH/DBH oder den Bornaproteinen. Ebenso sieht man beim Parvalbumin (PV) weder in den frühen, mittleren noch späten Infektionsstadien eindeutige Zeichen einer Degeneration markierter Neurone.

Insgesamt sind die Ergebnisse der KbP schwierig zu interpretieren, da der Kalziumhaushalt unter anderem starke Auswirkungen auf die Immunhistochemie hat, und es zu Färbeartefakten bei erhöhten Kalziumspiegeln kommen kann (Winsky et al., 1995, 1989). Die Veränderungen der KbP sind insgesamt wahrscheinlich als funktionelle Störungen zu beurteilen. Es werden im Laufe der BD zwar unterschiedliche Markierungsmuster gefunden, die morphologische Analyse der reaktiven Zellen und Fasern ergibt jedoch keine eindeutigen Veränderungen, die man als degenerativen Prozeß der Neurone selbst deuten könnte. Da es bereits in der frühen, präencephalitischen Phase der BD zu deutlichen, reaktiven Veränderungen - wie der spongiformen Auflockerung des Neuropils – kommt (Schwerdtfeger, 1996, persönliche Mitteilung, Bilzer, eigene Untersuchungen), ist bei einer Dysregulation der KbP zu diskutieren, ob nicht dadurch eine Borna-assoziierte Neurodegeneration unterstützt werden könnte. Gerade die Spätphase, in der keine Immunpathologie im eigentlichen Sinne mehr existiert, ist durch eine fortschreitende Neurodegeneration bisher unbekannter Ursache gekennzeichnet (Bilzer und Stitz, 1996, 1994).

Bestehende Untersuchungen gehen davon aus, dass Proteine wie CR, CB oder auch PV wichtige Aufgaben z.B. bei der Regulierung der Kalziumhomöostase, des Aufbaus des Zytoskeletts, der Enzymaktivierung und der Zelldifferenzierung erfüllen (Heizmann, 1993, siehe Kap.3.6.1). Auf eine Verschiebung dieses Gleichgewichtes scheinen besonders die Nervenzellen empfindlich zu reagieren. In vitro Versuche haben gezeigt, dass CR-haltige Neurone eine Kalziumüberfrachtung in größerer Anzahl überlebten als CR-negative Neurone (Lukas und Jones, 1994). Neuere Untersuchungen lassen vermuten, dass CR aber auch CB möglicherweise mit membranassoziierten oder Membranmolekülen selbst interagieren und auf diese Weise die Kalziumhomöostase mitregulieren (Winsky und Kutznicki, 1995).

Bei anderen neurodegenerativen Erkrankungen des ZNS gibt es unterschiedliche Veränderungen der KbP. Post mortem Analysen von Patienten mit M. Alzheimer und

Amyotropher Lateralsklerose (ALS) zeigten für CR keine wesentlichen Unterschiede zu gesunden Kontrollhirnen (Fonseca und Soriano, 1995, Hof et al., 1994). Umgekehrt sind deutliche Veränderungen von PV, CB und weiteren KbP (z.B. S-100) bei neurodegenerativen Erkrankungen wie dem Morbus Parkinson, Morbus Pick, Morbus Down und bei Epilepsie beschrieben worden, wobei noch unklar ist, ob es sich bei den KbP um die Auslöser der o.g. Erkrankungen oder bereits um eine neuronale Gegenregulation handelt (Heizmann, 1993).

Bei einer wichtigen Form der Degeneration könnten KbP ebenfalls von Bedeutung sein. Bei der Apoptose sind in zwei Stadien, dem Vollzug des Zelltodes und der Degradation, kalzium-abhängige Endonukleasen mitbeteiligt (Wagener, 1996). Da die KbP deutlichen Einfluß auf den Kalziumstoffwechsel nehmen können (s.o.), ist möglicherweise eine Beeinflussung der Apoptose - und somit indirekt der Neurodegeneration –denkbar. Apoptosen im Verlauf der BD wurden bereits nachgewiesen (Bilzer et al., 1998). Angesichts dieser Wechselwirkungen und der Dysregulation einiger KbP bei neurodegenerativen Erkrankungen (s.o.), erscheint zumindest ihr mittelbarer Einfluß auch auf die Pathogenese der atypischen, neurodegenerativen BD möglich zu sein. Was die Signalübertragung betrifft, so hat das CR möglicherweise eine Schlüsselstellung inne. Wie Gulyas et. al. feststellten, existieren im Hippocampus CR-haltige Interneurone, die andere dort ansässige Interneurone in ihrer elektrischen Aktivität kontrollieren können. Zusätzlich haben diese CR-positiven Interneurone starke Kontakte zu Neuronen (Korbzellen), die Vasoaktives Intestinales Polypeptid (VIP Kap-7.4) und CB enthalten, nicht aber zu solchen, die PV enthalten (Gulyas et al., 1996). Inwieweit diese Verschaltungen allerdings eine Relevanz bei der BD haben, bleibt weiter offen.

Trotz eines fehlenden eindeutigen zellulären morphologischen Korrelates könnte eine Dysregulation von KbP aufgrund der engen neuronalen Verknüpfung - besonders im limbischen System - für die weitreichenden Verhaltens-, Lernstörungen und Symptome der BD sowie für die Borna-assoziierte Neurodegeneration mitverantwortlich sein.

7.4 Vasoaktives Intestinales Polypeptid (VIP)

Die Untersuchungen der gesunden Kontrolltiere stimmen mit bereits erfolgten Analysen auf diesem Gebiet überein (Bayraktar et al., 1997, Leonhardt et al., 1987). Einige Effekte des Vasoaktiven Intestinalen Polypeptids (VIP) im ZNS sind die Erregung kortikaler und spinaler

Neurone, die Regulation des lokalen Blutflusses, die Stimulierung der Glykogenolyse und der Glukoseverwertung sowie die Zirkadiane Rhythmik. Untersuchungen an Ratten und Affen ergaben eine hohe Kolokalisation von VIP und CR in kortikalen Neuronen von bis zu 80% und Beeinflussungen des limbischen Systems (Gabbott und Bacon, 1997, Rogers, 1992). VIP-haltige Neurone wirken dabei inhibitorisch z.B. durch Hyperpolarisation und damit Stabilisierung des Membranpotentials der Zielzelle(n). Sowohl für das Neuropeptid VIP als auch die KbP (CR, CB, und PV) gilt, dass sie hauptsächlich in Interneuronen lokalisiert sind, und zwar in ähnlichen Konstellationen im Neokortex, Hippocampus sowie im entorhinalen- und piriformen Kortex (Bayraktar et al., 1997, Zilles und Rehkämper, 1993). Es zeigt sich, dass die Markierung VIP-positiver Neurone im Hippocampus - die Konzentrationen des VIP sind beim gesunden Tier normalerweise gering (Leonhardt et al., 1987) - stärker ausfallen, als im restlichen Gehirn. Im Neokortex sind die Reaktionsänderungen nicht sonderlich signifikant. Auch beim VIP sind weder in den frühen, mittleren noch späten Infektionsstadien eindeutige Zeichen einer Degeneration der markierten Neurone festzustellen.

Es erscheint schwierig, eine mögliche direkte Beteiligung von VIP im Pathomechanismus der BD nachzuweisen. Es ist vorstellbar, dass durch Änderungen des lokalen Blutflusses im Kortex und im Hippocampus u.a. Schäden des Neuropils verursacht bzw. begünstigt werden könnten. Allerdings sind die in dieser Untersuchung gefundenen Abweichungen zu wenig charakteristisch, als dass eine weitergehende Vermutung angestellt werden könnte. Die Relevanz dieses Markers für die BDV-Infektion und die Pathogenese der BD kann also nur zurückhaltend bewertet werden. Wie diese genau aussieht, kann nur durch weitere Untersuchungen gezeigt werden. Für ein anderes Peptid (Cholezystokinin, CCK) wurden bereits im Rahmen von LCMV-Infektionen (Lymphozytisches Choriomeningitis Virus) Stoffwechselveränderungen beschrieben ohne das pathologische Veränderungen der Neurone nachweisbar waren (Lipkin et al., 1987). Zusammenfassend bleibt festzuhalten, dass die Veränderungen im VIP Haushalt aufgrund der Lokalisation in Interneuronen und ihrer neuronalen Verschaltung mit enger Verknüpfung zu den KbP, für zerebrale Störungen bei der BD mitverantwortlich sein könnten. Auch das VIP stellt einen Indikator für die Wirkungen des BDV auf die Botenstoffe des Gehirns dar.

8 Ausblick

Zwei wichtige Fragen, die sich nach dieser Untersuchung stellen, sind erstens die nach der Art einer BDV-assoziierten Neurodegeneration (BaN) und zweitens die nach dem möglichen Krankheitswert und der Gefahr einer BDV-Infektion für den Menschen. Die Humanpathogenität muß angesichts vielfältiger Indizien (International Bornavirus Meeting, Freiburg 1998, Haga et al., 1997, Salvatore et al., 1997, de la Torre et al., 1996) zumindest als hochwahrscheinlich angesehen werden. Neuere Untersuchungen fanden Virus RNA im Blut eines psychiatrischen Patienten (Planz et al., 1998) und im Gehirn eines Patienten mit schizoider Psychose (Nakamura et al., 1998).

Was die Frage der Pathogenitätsmechanismen betrifft, so bleiben noch immer viele Fragen ungeklärt, wozu auch die nach Proteininteraktionen der Borna-Spezifischen Proteine mit Membranproteinen, second-messenger Proteinen oder dem Wirtsgenom gehören (Müller et al., 1998).Veränderungen im Status wichtiger Neurotransmittersysteme BDV-infizierter Tiere zeigen systemische Auswirkungen des nicht-zytopathogenen Virus, die in diesem Ausmaß bisher nicht beschrieben wurden (Gies et al., 1998, Gies et al.1998a, Lipkin et al., 1988). Die morphologischen Veränderungen (s.o.) der Nervenfasern könnten Ausdruck der BaN der BD sein.

Zukünftige Untersuchungen sollten zum einen die Rolle der Astrozyten bei der BDV-Infektion näher beleuchten. Da der Mensch offensichtlich zu den Spezies gehört, die - im Gegensatz zu Pferd, Schaf und Ratte etc. - *keine* fulminante Enzephalitis erleiden, könnten solche Untersuchungen wichtige Ergebnisse über BDV-spezifische Pathogenitätsmechanismen (z.B. Viruspenetration) einerseits und human-spezifische Abwehrmechanismen andererseits ergeben. Die an der Blut-Hirn-Schranke beteiligten Astrozyten spielen hierbei möglicherweise eine wichtige Rolle. Interessante Ansätze verspricht die kürzlich gewonnene Erkenntnis über die Ursache der Adipositasentwicklung im Verlauf der BD. Da diese offensichtlich mit einer höheren Virus-Infektionsdosis auftritt (persönliche Mitteilung, Bilzer), scheint der jeweilige Immunstatus des infizierten Wirtes der entsprechenden Spezies von entscheidender Rolle zu sein. Da die BD in adipösen Ratten nicht in gleicher Weise ausbricht wie bei „normalen“ BDV-infizierten Lewis Ratten, ist es leicht vorstellbar, dass Wirte wie Maus (und Mensch) aufgrund der Konstellation ihres Immunsystems das BDV besser kontrollieren können, und es zu einer entsprechend geringeren Ausprägung der Erkrankung kommt. Die Tatsache, dass auch bei Autopsien

„normaler“ menschlicher Gehirne BDV-Antigen nachgewiesen werden konnte, unterstreicht die wichtige Frage nach dem möglichen Krankheitswert einer BDV-Infektion des Menschen hinsichtlich psychischer und neurologischer Erkrankungen (Carbone et al., 1998, Haga et al., 1997). Vor einer neuen und möglicherweise im Einzelfall sinnvollen antiviralen Therapie psychiatrisch/neurologischer Erkrankungen sollte zunächst die Bedeutung für den Menschen ebenso geklärt werden wie der BDV-Übertragungsmodus auf den Menschen.

Die mögliche Rolle der verschiedenen Neurotransmitter für neurodegenerative Veränderungen ist ebenfalls ein wichtiges Feld, das weiter analysiert werden sollte. Angesichts ihrer Bedeutung, die ihnen bei vielen klassischen neurodegenerativen Erkrankungen sowohl in puncto Klinik als auch Therapie zukommt (M. Alzheimer, M. Parkinson etc.), ist es wahrscheinlich, dass bei der BD ähnliche Verkettungen und Mechanismen existieren, die über die hier gefundenen Resultate hinausgehen. Die Untersuchungen über das cholinerge System und die kortikalen Interneurone untermauern diese Vermutungen (Gies et al., 1998, Gies et al., 1998a). Sollte sich eine kausale Beteiligung des BDV an neurodegenerativen Erkrankungen des Menschen nachweisen lassen, so könnten Analysen in Tiermodellen über Veränderungen des Transmitterstatus von großer Wichtigkeit sein. Schließlich sind es Mißverhältnisse im Stoffwechsel der Neurotransmitter, die bei neurodegenerativen Erkrankungen nicht nur für die Pathogenese bedeutsam sind, sondern auch die bisher einzigen und entscheidenden Therapieansätze liefern. Für die BD sind diese Ansätze zaghaft und werden sehr kontrovers diskutiert. Bereits veröffentlichte Ergebnisse bezüglich antiviraler Therapieansätze (Amantadinsulfat) bei psychisch erkrankten Patienten berichteten von positiven Ergebnissen (s.o., Bode et al., 1997). Neuere experimentelle Untersuchungen an Ratten sowie in vivo Tests haben dagegen eine antivirale Wirkung von Amantadin nicht bestätigen können (Stitz et al., 1998, Cubitt et al., 1997, Hallensleben et al., 1997). Eine solche gegen das BDV gerichtete antivirale Wirkung wurde aber kürzlich für weitere Substanzen (Ribavirin, anti-alpha 4 Integrin) in der Zellkultur beschrieben (Mizutani et al., 1998). Die Anwendung wird weiterhin kontrovers diskutiert.

Das BDV stellt derzeit in Deutschland die häufigste Ursache für Meningoencephalitiden bei Pferden und Schafen dar (Rott und Becht, 1995). Die Tatsache, dass der Erreger mittlerweile als humanpathogen angesehen werden kann, zusammen mit der weltweiten Verbreitung des Virus, sollte dazu Anlaß geben, möglichst rasch in der Evaluierung und Risikostratifizierung einer BDV-Infektion des Menschen voranzukommen.

Weitere Untersuchungen könnten sich mit folgenden Ansätzen beschäftigen:

- Es erscheint sinnvoll, weitere Untersuchungen verschiedener Neurotransmitter auch an immun*in*kompetenten Tieren durchzuführen, da in diesem Falle eine noch eindeutigere Abgrenzung zur Immunpathologie möglich ist.

- Eine sinnvolle Ergänzung zu diesen Untersuchungen könnten genaue quantitative Bestimmungen von Neurotransmittern und ihrer Stoffwechselprodukte in Gehirnen infizierten Borna-Tiere sein.

- Ein experimenteller Ansatz wie in dieser hier durchgeführten Untersuchung mit entsprechend *vor*behandelten Ratten (z.B. mit Ribavirin/Amantadin etc.) verspricht im Hinblick auf die (möglichen) Veränderungen im Neurotransmitterhaushalt ebenfalls interessant zu sein.

- Weitere Forschungsansätze sollten sich mit den apoptotischen Vorgängen der BD beschäftigen, die mit Untersuchungen der Immediate Early Genes (IEG) kombinierbar sind. Hierbei wäre es von Bedeutung, die apoptotischen Zellen erstens genauer zu klassifizieren, und zweitens weitere Erkenntnisse über die Penetrations- und Interaktionsmechanismen des BDV und seiner Produkte zu gewinnen. Da über die einzelnen Funktionsweise der BDV-Proteine noch viele Fragen offen sind, versprechen Untersuchungen in diesem Zusammenhang von Interesse zu sein.

- Die auch bei dieser Untersuchung gefundenen präenzephalitischen Apoptosen (Daten nicht gezeigt, Bilzer et al., 1998) lassen weitere interessante Ergebnisse auf dem Gebiet der Protein- und Zytokinforschung erwarten (Christ et al.,1998). Letzteres wird gestützt durch Untersuchungen an axotomierten Neuronen, die mit dem Brain Derived Neurotropic Factor (BDNF) behandelt wurden. Hierbei zeigte es sich, dass die mRNA Level der Acetylcholintransferase - sie fällt im Verlauf der BD deutlich ab - im Vergleich zu unbehandelten Kontrollen auf einem höheren Niveau gehalten werden konnten (Wang et al., 1997). Die bei der BD bereits gefundenen Konzentrationsschwankungen verschiedener Zytokine (s. Kap. 2.5) könnten somit für die BD weiterreichende Auswirkungen haben, als bisher angenommen wurde (Christ et al.,1998).

Abschließend bleibt festzuhalten, dass (1) die verschiedenen Analysen über das BDV eine vielgestaltigere Pathogenese als eine reine Immunpathologie vermuten lassen, und dass (2) die Neurodegeneration durch dieses *in vitro* nicht-zytopathogene Virus sowohl durch die Bornaantigene selbst, als auch durch Einflüsse der Neurotransmitter und Effektormoleküle (Zytokine) mitbestimmt wird. Möglicherweise handelt es sich hierbei um eine Borna-assoziierte-Neurodegeneration (BaN), die durch mehrere Effektoren letztlich auf eine gemeinsame Endstrecke der klassischen Zelltode (Nekrose, Apoptose) führt.

9 Literaturverzeichnis

Akiyama, K., Yabe, K., Sutoo, D.: Quantitative immunohistochemical distribution of thyrosinhydroxylase and calmodulin in the brains of spontanously hypertensive rats. Arch. Exp. Med., 1992.

Altmann, D., Kronberger, H., Schüppel, K.F., Lippmann, R., Altmann, J.: Bornasche Krankheit bei Neuwelttylopoden und Equiden. Erkrankung der Zootiere,Berlin, 1976.

Amsterdamm, J.D., Winkour, A., Dyson, W., Herzog, S.,. Gonzales, F., Rott, R.K.: Borna Disease Virus: A possible etiologic factor in human affective disorders? Arch. Gen. Psychiatry 42, 1985.

Anzil, A.P., Blinzinger, K., Mayr, A.: Persistent Borna virus infection in adult hamsters. Arch. Ges. Virusforsch. 40, 1985.

Arai, R., Jacobowitz, D.M., Deura, S. : Distribution of Calretinin, Calbindin-D28k, and Parvalbumin in the Rat Thalamus. Brain Research Bulletin 5, 1995

Arvidsson, U., Riedl, M., Elde, R., Meister, B.: Vesicular acetylcholine transporter (VAChT) protein: a novel and unique marker for cholinergic neurons in the central and peripheral nervous systems. J.Comp.Neurology, 1997.

Asan, E.: Comparative single and double immunolabeling with antisera against catecholamine biosynthetic enzymes: criteria for the identification of dopaminergic, noradrenergic and adrenergic structures in selected brain areas. Histochemistry 99, 1993.

Bautista, J.R., Schwartz, G.J., de la Torre, J.C., Moran, T.H., Carbone, K.M.: Early and persistent abnormalities in rats with neonatally aquired Borna disease virus infection. Brain Res. Bull. 34, 1994.

Bautista, J.R., Rubin, S.A., Moran, T.H., Schwartz, G.J., Carbone, K.M. : Developmental injury to the cerebellum following perinatal Borna disease virus infection. Developmental Brain Research 90, 1995

Bayraktar, T., Staiger, J.F., Acsady, L., Freund, T.F., Zilles, K.: Co-localization of vasoactive intestinale polypeptide, γ-aminobutyric acid and choline acetyltransferase in neocortical interneurons of the adult rat. Brain Research 757, 1997.

Bechter, K., Herzog, S., Fleischer, B., Schüttler, R., Rott, R.: Kernspintomographische Befunde bei psychiatrischen Patienten mit und ohne Serumantikörper gegen das Virus der Borna´schen Krankheit. Nervenarzt 58, 1987.

Bechter, K., Herzog, S., Fleischer, B., Schüttler, R., Rott, R.: Infektion mit dem Virus der Borna´schen Krankheit als Ursache von psychiatrisch relevanten Erkrankungen des Menschen? In Beckmann, H., and Laux, G. (Hrsg.): „Biologische Psychiatrie,

Synopsis 1986/87“. Springer-Verlag Berlin, Heidelberg, New York, Paris, Tokyo, 1988.

Bechter, K., Herzog, S., Richt, J, Schüttler, R.: Zur Pathogenität von Borna-Disease-Virus der Borna´schen Krankheit als Ursache von psychiatrisch relevanten Erkrankungen des Menschen? Nervenarzt 68, 1997.

Bechter, K., Herzog, S., Fleischer, B, Schüttler, R., Rott, R.: Infektion mit dem Virus der Borna´schen Krankheit als Ursache von psychiatrisch relevanten Erkrankungen des Menschen? In: Biologische Psychiatrie, Synopsis 1996/97, hrsg. Beckmann, H, und Laux, G., 1997.

Beck, A.: Die enzootische Enzephalitis des Schafes. Deutsche tierärztliche Wochenschrift 34, 1926.

Berg, M., Johansson, M., Berg, A.L.: Two domains of Borna disease virus protein and one or p23 are required for a p40-p23 complex to be able to form. Poster, International Bornavirus Meeting, September 1998, Freiburg, Germany.

Bilzer, T., Stitz, L.: Brain cell lesions in Borna disease are mediated by T cells. Arch. Virol. (Suppl.) 7, 1993.

Bilzer, T., Stitz, L.: Immune-mediated brain atrophy: CD 8^+ cells contribute to tissue destruction during Borna disease. Journal of Immunology 153, 1994.

Bilzer, T., Planz, O., Stitz, L.: Presence of CD 4^+ and CD 8^+ T cells and expression of MHC class I and MHC class II antigen in horses with Borna disease virus induced encephalitis. Brain Pathology 5, 1995.

Bilzer, T., Stitz, L.: Immunopathogenesis of virus diseases affecting the central nervous system. Crit. Rev. Immunol. 16, 1996.

Bilzer, T., Stitz, L.: Immunopathology and Neurodegeneration in Borna Disease. Brain Pathology 7, 1997.

Bode, L., Riegel, S., Ludwig, H., Amsterdam, J.D., Lange, W., Koprowski, H.: Borna Disease Virus-specific antibodies in patients with HIV-infection and with mental disorders. The Lancet, 1988.

Bode, L., Ferszt, R., Czech, G.: Borna disease virus infection, an affective disorder in man. Arch. Virol. Suppl. 7, 1993.

Bode, L., Dietrich, D.E., Stoyloff, R., Emrich, H.M., Ludwig, H.: Amantadine and human Borna Disease Virus in vito and in vivo in an infected patient with bipolar depression. The Lancet 349, 1997.

Briese, T., de la Torre, J.C., Lewis, A., Ludwig, H., Lipkin, W.I.: Borna disease virus, a negative strand RNA-virus, transcribes in the nucleus of infected cells. Proc. Natl. Acad. Sci. USA 89, 1992.

Briese, T., Schneemann, A., Lewis, A.J., Park, Y.S., Kim, S., Ludwig, H., Lipkin, W.I.: Genomic organization of Borna disease virus. Proc. Natl. Acad. Sci. USA 91, 1994.

Briese, T., Ludwig, H., Lipkin, W.I.: Molecular biology of Borna disease virus, Current Topics of Microbiological Immunology, 1995.

Caplazi, P., Waldvogel, A., Stitz, L., Braun U., Ehrensperger, F.: Borna Disease in naturally infected cattle. J. Comp. Pathology 111, 1994.

Carbone, K.M., Duchala, C.S., Griffin, J.W., Kincaid, A.L., Narayan, O.: Pathogenesis of Borna disease in rats: Evidence that intraaxonal spread is the major route for virus dissemination and the determination for disease inoculation. Journal of Virology 61, 1987.

Carbone, K.M., Moench, T.R., Lipkin, W.I.: Borna disease virus replicates in astrocytes, Schwann-cells and ependymal cells in persistantly infected rats: location of viral genomic and messenger RNAs by in situ hybridization. J. o. Neuropathol. Exp. Neurol. 50, 1991.

Chan, R.S., Huey, E.D., Maecker, H.L., Cortopassi, K.M., Howard, S.A., Iyer, A.M., McIntosh, L.J., Ajilore, O.A., Brooke, S.M., Sapolsky, R.M.: Endocrine Modulators of Necrotic Neuron Death. Brain Pathology 6, 1996.

Chan-Palay, V., Záborszky, L., Köhler, C., Menek, G., Palay, S.: distribution of Tyrosine-Hydroxylase-Immunoreactive Neurons in the Hypothalamus of Rats. The J. Comp. Neurol. 227, 467-496, 1984.

Christ, M., Herden, C., Dietzschold, B., Richt, J.: Protection against Borna disease in rats. International Bornavirus Meeting, Freiburg, 1998.

Cotman, C.W., Su, J.H.: Mechanisms of Neuronal Death in Alzheimer´s Disease. Brain Pathology 6, 1996.

Cubitt, B. , de la Torre, J.C.: Amantadine does not have antiviral activity against Borna disease virus. Archieves of Virology 142, 1997.

Cubitt, B. , de la Torre, J.C.: Borna disease Virus (BDV), a Nonsegmented RNA Virus, Replicates in the Nuclei of Infected Cells where Infectious BDV Ribonucleoproteins Are Present, Journal of Virology, March 1994,

Cubitt, B., et al. : Sequence and Genome Organization of Borna Disease Virus, Journal of Virology, März 1994.

Cygan, M., Hallensleben, W., Hofer, M., Pollak, S., Sauder, C., Bilzer, T., Blümcke, I., Riederer, P., Bogerts, B., Falkai, P., Ackenheil, Schwarz, M., Masliah, E., Staeheli, P., Hufert, F., Lieb, K.: Borna disease virus in human brains with a rare form of hippocampal sclerosis but not in brains of patients with common neuropsychiatric disorder. International Bornavirus Meeting, September 1998, Freiburg, Germany.

Danner, K.: Borna-Virus und Borna-Infektion. Ferdinand Enke Verlag, Stuttgart, 1982.

De la Torre, J.C., Carbone, K.M.: Neurochemical Alterations In Rats Neonatally Infected With Born Disease Virus. Virology, Januar 1993.

De la Torre, J.C., Gonzales-Dunia, D., Cubitt, B., Mallory, M., Mueller-Lantzsch, N., Grässer, F.A., Hansen, L.A., Masliah, E.: Detection Of Borna Disease Virus Antigen and RNA in Human Autopsy Brain Samples from Neuropsychiatric Patients. Virology 223, 1996.

De la Torre, J.C., Bode, L., Dürrwald, R., Cubitt, B., Ludwig, H. : Sequence characterization of human borna disease virus. Virus Research 44, 33-44, 1996.

De la Torre, J.C., Sauder, C., Gonzales-Dunia, D., Watanabe, M., Cubitt, B.: Borna disease virus and the brain. International Bornavirus Meeting, September 1998, Freiburg, Germany.

Dietzschold, B.: The role of nitric oxide in the pathogenesis of virus-induced encephalopathies. Current topics of Microbiological Immunology 196, 1995.

Dietzschold, B., Schwaeble, W., Schafer, M.K., Hooper, D.C., Zehng, Y.M., Petry, F., Fink.T., Loos, M., Koprowski, H., Weihe ,E.: Expression of C1 q, a subcomponent of the rat complement system, is dramatically enhanced in brains of rats either infected with Borna disease or experimentally allergic encephalomyelitis. J. Neurol. Sci. 130, 1995.

Dietzschold, B., Morimoto, K.: Signaling pathways in virus-induced CNS inflammation. J. NeuroVirology 3, Supp. 1, 1997.

Dilber, M.S., Abedi, M.R., Christensson, B., Bjorkstrand, B., Kidder, G.M., Naus, C.C., Gahrton, G., Smith, C.I.: Gap junctions promote the bystander effect of herpes simplex virus thymidine kinase in vivo. Cancer Research, 57(8), 1997.

Dittrich, W., Bode, L., Ludwig, H., Kao, M. , Schneider, M.: Learning deficiencies in Borna disease virus-induced but clinically healthy rats. Biol. Psychiatry 26, 1989.

Duchala, C.S., Carbone, K.M., Narayan, O.: Preliminary Studies on the Biology of Borna Disease Virus. J. Gen. Virol. 70, 1989.

Ernst, W., Hahn, H.: Weitere Beiträge zur Bornaschen Krankheit der Pferde und zur Frage des bösartigen Katarrhalfiebers der Rinder. Münchener tierärztliche Wochenschrift 78, 1927.

Eddleston, M., Mucke, L.: Molecular Profile Of Reactive Astrocytes - Implications For Their Role In Neurologic Disease. Neuroscience 54, 1993.

Fahrenkrug, J.: Transmitter Role of Vasoaktive Intestinal Polypeptide. Pharmacology and Toxicology 72, 1993.

Fonseca, M., Soriano, E.: Calretinin-immunoreactive neurons in the normal human temporal cortex and in Alzheimer´s disease. Brain Res. 691, 1995.

Furrer, E., Bilzer, T., Stitz, L., Planz, O.: Neutralizing antibodies in persistent borna disease virus infection: prophylactic effect of gp94-specific monoclonal antibodies in preventing encephalitis. J. Virol. 2001, Jan.75(2): 943-51.

Gabbot, P.L.A., Bacon, S.J.: Vasoactive intestinal polypeptide containing neurons in monkey medial prefrontal cortex (mPFC): colocalization with calretinin. Brain Res. 744, 1997.

Gaspar, P., Berger, B., Alvarez, C., Vigny, A., Henry, J.P.: Catecholaminergic Innervation of the Septal Area in Man: Immunocytochemical Study Using TH and DBH Antibodies. The Journal of Comp. Neurol. 241, 1985.

Geller, A.I., During M.J., Oh, Y.J., Freese, A., O´Malley, K.: An HSV Vector Expressing Tyrosine Hydroxylase Causes Production and Release of L-DOPA from Cultured Rat Striatal Cells. Journal of Neurochemistry 64, 1995.

Gellert, M.: Das Pferd ist anfänglich traurig - ein geschichtlicher Abriß der Bornaschen Krankheit. Tierärztliche Praxis, 1995, F.K. Schattauer Verlagsgesellschaft m.b.H., Stuttgart - New York.

Gies, U., Bilzer, T., Stitz, L., Staiger, J.F.: Disturbances of the Cortical Cholinergic Innervation in Borna Disease Prior to Encephalitis. Brain Pathology 8, 39-48, 1998.

Gies, U., Joosten, T., Bilzer, T., Stitz, L., Staiger, J.F.: Das Verhalten intrinsischer bipolarer Neurone des Kortex und des Hippocampus bei der Borna-Virus Infektion: eine immunzytochemische Untersuchungen des cholinergen, VIP- und Calretinin-enthaltenden Subpopulationen in den prä-enzephalitischen Stadien. Poster, 93. Versammlung der Anatomischen Gesellschaft Greifswald, März 1998.

Gies, U., Staiger, J.F., Joosten, T., Stitz, L., Bilzer, T.: Diffuse and hot spot-like intracerebral infection with the borna disease virus. International Bornavirus Meeting, September 1998, Freiburg, Germany.

Gonzales-Dunia, D., Cubitt, B., Grässer, F.A., de la Torre, J.C.: Characterization of Borna Disease Virus p56 Protein, a Surface Glycoprotein Involved in Virus Entry. Journal of Virology, April 1997.

Gonzales-Dunia, D., Eddlestone, M., Mackmann, N., Carbone, K.M., de la Torre, J.C.: Expression of Tissue Factor is Increased in Astrocytes within the Central Nervous System during Persistent Infection with Borna Disease Virus. Journal of Virology, September 1996.

Gosztonyi, G., Leiskau, T., Ludwig, H.: The significance of the Borna disease virus infection for the non-mammal, the chicken. Zbl. Bakt. Hyg. Orig. Serie A, 1983.

Gosztonyi, G., Dietzschold, B., Kao, M., Rupprecht, C.E., Ludwig, H., Koprowski, H.: Rabies and Borna disease. A comparative study of two neurovirulent agents. Lab. Invest. 68, 1993.

Gosztonyi, G., Ludwig, H.: Borna disease - neuropathology and pathogenesis. Curr. Top. Microbiol. Immunol. 190, 1995.

Grabner, A., Fischer, A.: Symptomatologie und Diagnostik der Borna-Enzephalitis des Pferdes. Eine Fallanalyse der letzten 13 Jahre. Tierärztliche Praxis 19, 1991.

Grabner, A., Herzog, S., Hafner, A., Schmidt, P.: BDV infections of horses in Germany: Clinical and epidemiological aspects. International Bornavirus Meeting, September 1998, Freiburg, Germany.

Gritti, I., Mainville, E., Jones, B.E.: Projections of GABAergic and Cholinergic Basal Forebrain and GABAergic Preoptic-Anterior Hypothalamic Neurons to the Posterior Lateral Hypothalamus of the rat. J. Comp. Neurol. 339, 1994.

Gulyas, A.I., Hajos, N., Freund, T.F.: Interneurons Containing Calretinin Are Specialized to Control Other Interneurons in the Rat Hippocampus. Journal of Neuroscience, Mai 1996.

Haga, S., Yoshimura, M., Motoi, Y., Arima, K., Aizawa, T., Ikuta, K., Tasahiro, M., Ikeda, K.: Detection of Borna disease virus genome in normal human brain tissue. Brain Research 770, 1997.

Hallensleben, W., Zocher, M., Staeheli, P.: Borna disease virus is not sensitive to amantadine. Archieves of Virology 142, 1997.

Hallensleben, W., Schwemmle, M., Pagenstecher, A., Ludwig, H., Stitz, L., Volk, B., Staeheli, P.: Neurological Symptoms In Mice With Borna Disease Virus. Institut für Virologie der Universität Freiburg, 1996.

Hatalski, C.G., Kliche, S., Stitz, L., Lipkin, W.I.: Neutralizing antibodies in Borna disease virus-infected rats, Journal of Virology, 69, 1995.

Heinig, A.: Die Bornasche Krankheit der Pferde und Schafe. In: Röher, H. (Hrsg.). Handbuch der Virusinfektionen bei Tieren, Band 4. VEB Gustav Fischer, Jena 1969.

Heizmann, C.W.: Calcium signaling in the brain. Acta Neurobiol. Exp. 53, 1993.

Herzog, S., Rott, R.: Replication of Borna disease virus in cell culture. Med.Microbiol.Immunol. 168, 153-158, 1980.

Herzog, S., Frese, K., Rott, R.: Studies on the genetic control of resistance of black hooded rats to Borna disease. Journal of Genetic Virology 72, 1991

Hökfelt, T., Johannson, O., Fuxe, K., Goldstein, M., Park D.: Immunohistochemical Studies On The Localization And Distribution Of Monoamine Neuron Systems in The Rat Brain I. Tyrosine Hydroxylase In The Mes- And Diencephalon. Medical Biology 54, 1976.

Hökfelt, T., Johannson, O., Fuxe, K., Goldstein, M., Park D.: Immunohistochemical Studies On The Localization And Distribution Of Monoamine Neuron Systems in The Rat Brain II. Tyrosine Hydroxylase in The Telencephalon. Medical Biology 55, 1977.

Hof, P.E., Nimchinsky, E.A., Bueé-Scherrer, V., Bueé, L., Nasrallah, J., Hottinger, A.F., Purohit, D.P., Loerzel, A.J., Steele, J.C., Delacourt, A., Bouras, C., Morrison, J.H., Perl, D.P.: Amyotrophic lateral sclerosis/parkinsonism-dementia complex of Guam: quantitative neuropathology, immunohistochemical analysis of neural vulnerability, and comparison with related neurodegenerative disorders. Acta Neuropathol. 88, 1994.

Hooper, D.C., Ohnishi, S.T., Kean, R., Numagami, Y., Dietzschold, B., Koprowski, H.: Local nitric oxide production in viral and autoimmune diseases of the central nervous system. Proc. Natl. Acad. Sci. USA 92, 1995.

Ichikawa, T., Ajiki, K., Misawa, H.: Localization of two cholinergic markers: choline acetyltransferase and vesicular acetylcholine transporter in the central nervous system of the rat: in situ hybridization and histochemistry and immunohistochemistry. J.Chem.Neuroanatomy, 1997.

Ihlenburg, H.: Experimentelle Prüfung der Empfänglichkeit der Ziege für das Virus der Bornaschen Krankheit. Mh. Vet. Med. 17, 1962.

Ihlenburg, H.: Experimentelle Prüfung der Empfänglichkeit der Katze für das Virus der Bornaschen Krankheit. Arch. Exp. Vet. Med. 20, 1966.

Ikuta, K., Nakaya, T., Takahashi, H., Nakamura, Y., Tomonaga, K., Kuratsune, H., Kitani, T.: Borna disease virus infection in family clusters of patients with chronic fatique Syndrome. International Bornavirus Meeting 1998, Freiburg, Germany.

Isaacs, K.R., Jacobowitz, D.M.: Mapping of Colocalization of Calretinin and tyrosine hydroxylase in the rat substantia nigra and the ventral tegmental area. Exp. Brain Res. 99, 1994.

Joest, E., Degen, H.: Über eigentümliche Kerneinschlüsse der Ganglienzellen bei der enzootischen Gehirn-Rückenmarksentzündung der Pferde. Zeitschrift für infektiöse Erkrankungen der Haustiere 6, 1909.

Joest, E., Degen, H.: Untersuchung über die pathologische Histologie, Pathogenese und postmortale Diagnose der seuchenhaften Gehirn-Rückenmarksentzündung (Bornasche Krankheit) des Pferdes. Zeitschrift für Infektiöse Krankheiten der Haustiere 9, 1911.

Joosten, T.F.L, Bilzer, T., Stitz, L., Gies, U.: Disturbances of the catecholaminergic system due to Borna disease. Acta Neuropathologica, Abstract, 98/5, 1999.

Kamitani, W., Shoya, Y., Kobayashi, T., Watanabe, M., Lee, B.J., Zhang, G., To, K., Ikuta, K.: Borna disease virus phosphoprotein binds a neurite outgrowth factor, amphoterin/HMG-1. J. of Virology. Sep.; 75(18),8742-51.

Kao, M., Gosztonyi, G., Ludwig, H.: Obesity syndrome in Borna Disease Virus infected rats. Zbl. Bakt. Microbiol. Hyg. Reihe A 255, 1983.

Karasek, E. : Die Verbreitung der Bornaschen Krankheit in Thüringen. Mh. Vet. Med. 18, 1963.

Kliche, S., Briese, T., Henschen, A.H., Stitz, L., Lipkin, W.I.: Characterization of a Borna disease glycoprotein, gp 18. Journal of Virology 68, 1994.

Kliche, S., Stitz, L., Mangalam, H., Licheng, S., Binz, T., Niemann, H., Briese, T., Lipkin, W.I.: Characterization of the Borna Disease Virus Phosphoprotein, p 23. American Society of Microbiology, November 1996.

Konigsmark, B.W.: Methods for Counting Neurons. In: Contemporary Resesarch Methods in Neuroanatomy. Hrsg.: Nanta, Ebbeson, 1970.

Koprowski, H., Zheng, Y.M., Heber-Katz, E., Fraser, N., Rorke, L., Fu, Z.F., Hanlon, C.: In vivo expression of inducible nitric oxide synthase in experimentally induced neurologic diseases. Proc. Natl. Acad. Sci. USA, 1993.

Koprowski, H., Lipkin, W.I.(Hrsg.): Borna disease. Springer, Berlin, Heidelberg, New York, 1995.

Krey, H., Ludwig, H., Rott, R.: Spread of infectious virus along the optic nerve into the retina in Borna disease virus-infected rabbits. Arch. Virol. 61, 1979.

Lebelt, J., Hagenau, K.: Die Verteilung des Bornavirus in natürlich infizierten Tieren mit klinischer Erkrankung, Berliner Münchener Tierärztliche Wochenschrift 109, 1996.

Leonhardt, H., Krisch, B., Zilles, K.: Transmittersysteme im Zentralnervensystem. In: Rauber /Kopsch Band IV: Nervensystem und Sinnesorgane, 1987.

Lima, L., Walder, R., Obrégon, F., Drujan, B.: Serotonin Turnover Rate in Raphe and Cortex of Mice Infected With Venezuelan Equine Encephalomyelitis Virus. Journal of Neuroscience Research 17, 1987.

Lipkin, W.I., Travis, G.H., Carbone, K.M:., Wilson, M.C.: Isolation and characterization of two Borna disease agent cDNA clones. Proc. Natl. Acad. Sci. USA, 87, 1990.

Lipkin, W.I., Carbone, K.M., Wilson, M.C., Duchala, C.S., Narayan, O., Oldstone, M.B.: Neurotransmitter abnormalities in Borna Disease, Brain Research, 475, 366-370, 1988.

Lipkin, W.I., Battenberg, Elena L.F., Bloom, Floyd E., Oldstone, Michael B.: Viral infection of neurons can depress neurotransmitter mRNA levels without histologic injury. Brain Research, 1988.

Ludwig, H., Becht, H., Groh, L.: Borna disease (BD), a slow virus infection - biological properties of the virus. Microbiological Immunology 158, 1973.

Ludwig, H., Kraft, W., Kao, M., Gosztonyi, G., Dahme, E., Krey, H.: Borna-Virus-Infektion (Borna-Krankheit) bei natürlich und experimentell infizierten Tieren: ihre Bedeutung für Forschung und Praxis. Tierärztliche Praxis 13, 1985.

Ludwig, H., Bode, L., Gosztonyi, G.: Borna disease: a persistent virus infection of the central nerve system. Prog. Med. Virol. 35, 1988.

Ludwig, H., Furuya, K., Bode, L., Klein, N., Dürrwald, R., Lee, D.S. : Biology and neurobiology of Borna disease virus (BDV), defined by antibodies, neutralizability and their pathogenic potential, Arch. Virol., 7, 1993.

Lukas, W., Jones, K.A.: Coritical Neurons Containing Calretinin Are Selectively Resistant to Calzium Overload And Excitotoxicity *In Vitro.* Neurosci.61/2, 1994

Malkinson, M., Weismann, E., Ashash, E., Bode, K., Ludwig, H.: Borna disease in ostriches. Vet. Rec. 133, 1993.

Mallet, J.: Catecholamines: from gene regulation to neuropsychiatric disorders. Trends in Neuroscience 19, 1996.

Masliah, E., Alford, M., de Teresa, R., Mallory, M., Hansen, L.: Deficient Glutamate Transport Is Associated with Neurodegeneration in Alzheimer´s Disease. Ann. Neurol. 40, 1996.

Mayr, A., Danner, K.: In vitro-Kultivierung von Borna Virus über Gehirntransplantate infizierter Tiere. Zentralblatt für Veterinärmedizin, Reihe B 21, 1972.

Mesulam, M.M., Mufson, E.J., Levey, A.I., Wainer, B.H.: Atlas of cholinergic neurons in the forebrain and upper brainstem of the macaque based on monoclonal choline acetyltransferase immunhistochemistry and acetylcholinesterase histochemistry. Neuroscience 12, 1984.

Metzler, A., Frei, U., Danner, K.: Virologisch gesicherter Ausbruch der Bornaschen Krankheit in einer Schaf herde in der Schweiz. Schweizer Archiv für Tierheilkunde 1976.

Meucci, O., Miller, R.J.: gp 120 induced Neurotoxicity in Hippocampal Pyramidal Neuron Cultures: Protective Action of TGF-β 1. Journal of Neuroscience, Juli 1996.

Mihim, M.J., Schanbacher, B.L., Wallace, B.L., Uretsky, N.J., Bauer,: Free 3-nitrotyrosine causes striatal neurodegeneration in vivo. J. Neuroscience, Jun. 1; 21(11).

Milner, T. A., Bacon, C. E.: Ultrastructural Localization of Tyrosind Hydroxylase-Like Immunoractivity in the Rat Hippocampal Formation. The Journal of Comparative Neurology 281, 1989.

Milner, T. A., Kurucz, O.S., Veznedaroglu, E., Pierce, J.P.: Septohippocampal neurons in the rat septal complex have substantial glial coverage and receive direct contacts from noradrenaline terminals. Brain Res. 670, 1995.

Mizutani,T., Inagaki, H., Araki, K., Kariwa, H., Arikawa, J., Takashima, I.: Inhibition of Borna disease virus replication by ribavirin in persistently infected cells, Archieves of Virology, 143, 1998.

Morales, J. A., Herzog, S., Kompter, C., Frese, K., Rott, R.: Axonal transport of Borna disease virus along olfactory pathways in spontaneously and experimentally infected rats, Med. Microbiol. Immunol. 177, 1988.

Morimoto, K., Hooper, D.C., Bornhorst, A., Corisedo, S., Bette, M., Zheng Fang, F., Schäfer, M.K.H., Koprowski, H., Dietzschold, B.: Intrinsic response to Borna disease virus infection of the central nervous system. Neurobiology 93, 1996.

Morrison, J.H., Magistretti, P.J., Benoit, R., Bloom, F.E.: The distribution and morphological characteristics of the intracortical VIP-positive cell: an immunohistochemical analysis. Brain Research 292, 1984.

Mouatt-Prigent, A., Agid, Y., Hirsch, E.C.: Does the calcium binding protein calretinin protect dopaminergic neurons against degeneration in Parkinson´s disease?
Brain Research 668, 1994.

Müller, A., Hille, A., Kremmer, E., Müller-Lantzsch, N., Grässer, F.A.: Association of Borna Disease Virus gp 18 with cellular proteins. International Bornavirus Meeting, September 1998, Freiburg, Germany.

Nakamura, Y.: Isolation of borna disease virus from the autopsy brain of a schizophrenia patient. Hokkaido Igaku Zasshi, 1998.

Narayan, O., Herzog, S., Frese, K., Scheefers, H., Rott, R.: Behavioural disease in rats caused by immunopathological response to persistent borna virus in the brain. Science 220, 1983a.

Narayan, O., Herzog, S., Frese, K., Scheefers, H., Rott, R.: Pathogenesis of borna disease in rats: immune-mediated viral ophtalmoencephalopathy causing blindness and behavioral abnormalities. Journal of Infectious Diseases 148, 1983b.

Nicolau, S. and Galloway, I.: Borna disease and enzootic encephalomyelitis of sheep and goats. Med. Res. Counc. Spec. Report Series No. 121, London, H.M. Stationery Office 7, 1928.

Nieuwenhuys, R.: Chemoarchitechture of the Brain. Springer 1985.

Nieuwenhuys, R., Voogd, J., van Huijzen, C.: Das Zentralnervensystem des Menschen. Springer 1991.

Nishino, Y., Fukushima, R., Funaba, M., Mizutani, T., Kimura, T., Iizuka, R., Hirami, H. : Borna disease virus infection in cats: Evaluation by RNA and antibody detection. International Bornavirus Meeting, September 1998, Freiburg, Germany.

Nitzschke, E., Rott, R.: Züchtung des Virus der Bornaschen Krankheit im bebrüteten Hühnerei. Berliner Münchener Tierärztliche Wochenschrift 101, 1957.

Nitzschke, E.: Untersuchung über die experimentelle Bornavirus-Infektion bei der Ratte. Zentralblatt für die Veterinärmedizin, Reihe B 10, 1963.

Oldstone, M.B.A.: Immunopathology of persistant viral infections. In: F.J. Dixon and D. Fisher (Eds.): The biology of immunologic diseases. Sinauer Associates Inc. Publishers, Sunderland Massachusetts, 1983.

Ostergaard, K.: Tyrosine hydroxylase immunoreactive neurons in organotypic slice cultures of the rat striatum and neocortex. Exp. Brain Res. 88, 1991.

Otta, J., Jensch, K.D.: Spontane Infektion mit dem Virus der Bornaschen Krankheit beim Kaninchen. Mh. Vet. Med. 15, 1960.

Pearce, A.G.E.: Histochemistry - Theory and Applied, 1985.

Perlman, S., Sun, N., Barnett, E.M.: Spread of MHV-JHM from nasal cavity to white matter of spinal cord. Transneuronal movement and involvement of astrocytes. Adv. Exp. Med. Biol. Nr.380, 1995.

Pfleger, R., Richt, J.A., Wolff, T.: Nucleo-cytoplasmatic transport of the BDV p10 protein. International Bornavirus Meeting, September 1998, Freiburg, Germany.

Planz O., Bilzer, T., Sobbe, M., Stitz, L.: Lysis of Major Histocompatibility Comlpex Class-I bearing Cells in Borna Disease Virus-induced Degenerative Encephalopathie. Journal of Experimental Medicin, Juli 1993.

Planz O., Rentzsch, C., Batra, A., Rziha, H.J., Stitz, L.: Persistence of Borna disease virus-specific nucleic acid in blood of psychiatric patient. The Lancet 623, 1998.

Pyper, J.M., Gartner, A.E.: Molecular Basis for the Differential Subcellular Localization of the 38- and 39-Kilodalton Structural Proteins of Borna Disease Virus. Journal of Virology, Juli 1997.

Résibois, A., Rogers, J.H.: Calretinin in Rat Brain: An Immunohistochemical Study. Neuroscience 46, 1992.

Richt, J.: Bedeutung der zellulären Immunreaktion bei der Pathogenese der Bornaschen Krankheit. Vet. Med. Diss., Gießen, 1988.

Richt, J. Stitz, L., Wekerle, H., Rott, R.: Borna Disease, A progressive Meningoencephalomyelitis as a modell for $CD4^+$ cell mediated Pathogenesis of Borna disease. 1989.

Richt, J., Stitz, L., Deschl, U., Frese, K., Rott., R.: Borna disease virus-induced meningoencephalomyelitis caused by a virus-specific $CD4^+$T cell-mediated immune reaction. Journal of Genetic Virology 71, 1990.

Richt, J., Stitz, L.: Borna disease virus-infected astrocytes function as antigen-presenting and target cells for virus-specific CD 4-bearing lymphocytes. Archieves of Virology 124, 1992.

Richt, J., Herzog, S., Haberzettl, K., Rott, R.: Demonstration of Borna disease virus-specific RNA in secretions of naturally infected horses by the polymerase chain reaction. Med. Microbiol. Immunol. 182, 1993.

Roder, S., Ciriello, J.: Collateral axonal projections to limbic structures from ventrolateral medullary A1 noradrenergic neurons. Brain Res. 638, 1994.

Rogers, J.H.: Immunohistochemical markers in the rat cortex: co-localization of calretinin and calbindin D28k with neuopeptides and GABA. Brain Research 587, 1992.

Rohner-Cotti, A.: Untersuchung zur Prävalenz der Bornavirusinfektion bei Schafen und Pferden in der Ostschweiz und dem Fürstentum Liechtenstein. Med. Vet. Diss. Univ. Zürich, 1992.

Romeis, B.: Mikroskopische Technik, Urban & Schwarzenberg, 1989.

Rott, R., Herzog, S., Fleischer, B., Winokur, A., Amsterdam, J., Dyson, W., Koprowski, H.: Detection of serum antibodies to Borna Disease Virus in patients with psychiatric disorders. Science 228, 1985.

Rott, R., Becht, H.: Natural and experimental Borna disease in animals. In: Koprowski, Lipkin, Hrsg., Borna disease. Curr. Top. Microbiol. Immunol. Springer, Berlin, Heidelberg, New York.

Rubin, S.A., Yednock, T.A., Carbone, K.M.: In vivo treatment with anti-alpha4 integrin suppresses clinical and pathological evidence of Borna disease virus infection. Journal of Neuroimmunology 84, 1998.

Salvatore, M., Morzunow, S., Schwemmle, M., Lipkin, W.I., Bunney, W.E., Cotman, C.W., Even, C., Hatalski, C.G., Potkin, S.G., Portlance, N.L., Nichol, S.T., Tourtelloute, W.W., Riederer, P., Termeulen, V.: Borna Disease Virus in Brains of Northamerican and European People with Schizophrenia and Bipolar Disorders. The Lancet 349, 1997.

Sauder, C., Müller, A., Cubitt, B., Mayer, J., Steinmetz, J., Trabert, W., Ziegler, B., Wanke, K., Müller-Lantzsch, N., de la Torre, J.C., Grässer, F.A.: Detection of BDV Antibodies and BDV mRNA in Psychiatric Patients. Journal of Virology 70, 7713-24, 1996.

Schädler, R., Diringer, H., Ludwig, H.: Isolation and Characterization of a 14500 Molecular Weiht Protein from Brains and Tissue cultures Persistently infected with Borna Disease Virus. Journal of Genetic Virology 66, 1985.

Schneemann, A., Schneider, P.A., Kim, S., Lipkin, W.I.: Identification of signal sequences that control transcription of Borna disease virus, a nonsegmented, negative-strand RNA virus. Journal of Virology 68, 1994.

Schneemann, A., Lipkin, W.I.: The remarkable coding strategy of borna disease virus: a new member of the nonsegmented negative strand RNA viruses, Virology, 1995.

Schneider, P.A., Briese, T., Zimmermann, W., Ludwig, H., Lipkin, W.I.: Sequence conservation in field and experimental isolates of Borna disease virus. Journal of Virology 68, 1994a.

Schneider, P.A., Briese, T., Zimmermann, W., Ludwig, H., Lipkin, W.I.: RNA-Splicing in Borna disease virus, a nonsegmented, negative-strand RNA virus, Journal of Virology, 68, 1994b.

Schneider, P.A., Hatalski, C.G., Lewis, J., Lipkin, W.I.: Biochemical and Functional Analysis of the Borna Disease Virus G Protein. Journal of Virology, Jan. 1997.

Schwemmle M., Salvatore, M., Shi, L., Richt, J., Lee, C., Lipkin, W.I.:Interactions of the borna disease virus P, N, and X proteins and their functional implications. Journal of Biological Chemistry, April, 1998.

Schwerdtfeger, U.: Borna-Enzephalitis und Mikroglia. Diss. Med. Fak. d. HHU Düsseldorf, 1996.

Shankar, V., Kao, M., Hamir, A.N., Sheng, H., Koprowski, H., Dietzschold, B.: Kinetics of Virus Spread and Changes in Levels of Several Cytokine mRNAs in the Brain after intranasal Infection with Borna Disease Virus, Journal of Virology, Februar 1992.

Sierra-Honigmann, A.M., Rubin, S.A., Estafanous, M.G., Yolken, R.H., Carbone, K.M.: Borna disease virus in peripheral blood mononuclear and bone marrow cells of neonatally and chronically infected rats. Journal of Neuroimmunology 45, 1993.

Sobbe, M., Bilzer, T., Gommel, S., Nöske, K., Planz, O., Stitz, L.: Induction of Degenerative Brain Lesions after Adoptive Transfer of Brain Lymphocytes from Borna disease Virus-infected Rats: Presence of CD 8^+ T Cells and Perforin mRNA. Journal of Virology, März 1997.

Solbrig, M.V., Fallon, J.H., Lipkin, W.I.: Behavioral disturbances and pharmacology of Borna disease. Curr.Top.Microbiol.Immunol. 190, 93-101, 1995.

Solbrig, M.V., Koob, G.F., Fallon, J.H., Reid, S., Lipkin, W.I.: Prefrontal Cortex Dysfunction in Borna Disease Virus (BDV)-Infected Rats. Biological Psychiatry 40, 1996.

Sprankel, K., Richarz, K., Ludwig, H., Rott, R.: Behavioural alterations in three shrews (Tupaia glis, Diad 1820) induced by Borna Disease Virus. Medical Microbiological Immunology 165, 1978.

Staiger, J.F., Bayraktar, T., Acsady, L., Freund, T.F., Zilles, K.: Co-localization of vasoactive intestinal polypeptide (VIP) and gamma-aminobutyric acid (GABA) in rat cerebral cortex. Eur. Journal of Neuroscience, Suppl. 8, 1995.

Stitz, L., Krey, H., Ludwig, H.: Borna disease in rhesus monkeys as a model for uveo-cerebral symptoms. Journal of Medical Virology 6, 1980.

Stitz, L., Soeder, D., Deschl, U., Frese, K., Rott, R.: Inhibition Of Immune-Mediated Meningoencephalitis In Persistently Borna Disease Virus-Infected Rats By Cyclosporine A. Journal of Immunology 12, 1989.

Stitz, L., Schilken, D., Frese, K.: Atypical dissemination of the highly neutropic Borna disease virus during persistent infection in cyclosporine A-treated, immunosuppressed rats. Journal of Virology 65, 1991.

Stitz, L., Planz, O., Bilzer, T., Frei, K., Fontana, A.: Transforming Growth Factor-β Modulates T Cell-Mediated Encephalitis Caused By Borna Disease Virus. Journal of Immunology 10, 1991.

Stitz, L., Sobbe, M., Bilzer, T.: Preventive Effects of Early Anti-CD 4 or Anti-CD 8 Treatment on Borna Disease in Rats. Journal of Virology, Juni, 1992.

Stitz, L., Dietzschold B., Carbone, K.: Immunopathogenesis of Borna disease. Curr. Top. Microbiol. Immunol., 1995.

Stitz, L., Planz, O., Bilzer, T.: Lack of antiviral effect of amantadine in Borna disease virus infection. Med. Microbiol. Immunol., 1998.

Stoyloff, R., Strecker, A., Bode, L., Franke, P., Ludwig, H., Hucho, F.: The glycosylated matrix protein of Borna disease virus is a tetrameric membrane-boundviral component essential for infection. Euro. J. Biochem. 246, 1997.

Sutoo, D., Akiyama, K., Yabe, K.: Quantitative imaging of tyrosine hydroxylase and calmodulin in the human brain. J. Neurosci. Res. 2001 Mar. 1;63(5): 369-76.

Swanson, L.W., Hartman, B.K.: The Central Adrenergic System. An Immunofluorescence Study of the Location of Cell Bodies and Their Efferent Connections in the Rat Utilizing Dopamind-B-hydroxylase as a Marker. The Journal of Comparative Neurology, 163, 1975.

Thiedemann, N., Presek, P., Rott, R., Stitz, L.: Antigenic relationship and further characterization of two major Borna disease virus-specific proteins. Journal of Genetic Virology 73, 1992.

Vande Woude, S., Richt, J.A., Zink, M.C., Rott, R., Narayan, O., Clements, J.E.: A Borna virus cDNA encoding a protein recognized by antibodies in humans with behavioral diseases. Science 250, 1990.

Villa, A., Podini, P., Panzeri, M.C., Racchetti, G., Meldolesi, J.: Cytosolic Ca^{2} Binding Proteins during Rat Brain Aging: Loss of Calbindin and Calretinin in the Hippocampus, with no change in the cerebellum. Europ. J. Neurosc. 6, 1994.

Von Sprockhoff, H.: Untersuchung über das Vorkommen von komplementbindenden Antikörpern bei Bornavirusinfizierten Pferden und Kaninchen. Zentralblatt für die Veterinärmedizin 1, 1954.

Wagener, C.: Einführung in die Molekulare Onkologie, Thieme, 1996

Wang, W., Salvaterra , P.M., Loera, S., Chiu, A.Y.:Brain-Derived Neurotropic Factor Spares Choline Acetyltransferase mRNA Following Axotomy of Motor Meurons In Vivo. J.Neurosc. Res. 47, 1997.

Wehner, T., Ruppert, A., Herden, C., Frese, K., Becht, H., Richt, J.A.: Detection of a novel Borna disease virus-encoded 10 kDa protein in infected cells and tissues. Journal of Genetic Virology, 78, 1997.

Winsky, L., Nakata, H., Martin, B.M., Jacobowitz, D.M.: Isolation, partitial amino acid sequence and immunohistochemical localization of a brain-specific calcium-binding protein. Proceedings of the National Academy of Science, USA, 1989.

Winsky, L., Kuznicki, J.: Distribution of Calretinin, Calbindin D28k, and Parvalbumin in Subcellular Fractions of Rat Cerebellum: Effetcs of Calcium. J. Neurochem. 65, 1995.

Zhang, P., Hirsch, E.C., Dmier, P., Duyckaerts, C., Javoy-Agid, F.: C-fos Protein-Like Immunoreactivity: Distribution In The Human Brain And Over-Expression In The Hippocampus Of Patiens With Alzheimer´s Disease. Neuroscience 1, 1992.

Zheng, Y.M., Schäfer, M.K.H., Weihe, E., Sheng, H., Corisedo, S., Zhneg Fan, F., Koprowski, H., Dietzschold, B.: Severity of Neurological Signs and Degree of Inflammatory Lesions in the Brains of Rats with Borna Disease Correlated with the Induction of Nitric Oxide Synthase. Journal of Virology, Oktober 1993.

Zilles, K., Rehkämper, G.: Funktionelle Neuroanatomie. Springer 1993.

Zimmermann, W., Breter, H., Rudolph, M., Ludwig, H.: Borna disease virus: immunoelectron microscopic characterization of cell-free virus and further information about the genome. Journal of Virology, 68, 1994.

Zwick, W., Seifried, O., Witte, J.: Experimentelle Untersuchung über die seuchenhafte Gehirn- und Rückenmarksentzündung der Pferde (Bornasche Krankheit). Zeitschrift für Infektionskrankheiten, parasitäre Krankheiten und Hygiene der Haustiere 30, 1926.

Zwick, W., Seifried, O.: Übertragbarkeit der seuchenhaften Gehirn-Rückenmarksentzündung des Pferdes (Bornaschen Krankheit) auf kleinere Versuchstiere (Kaninchen). Berliner Tierärztliche Wochenschrift 41, 1925.

Zwick, W.: Bornasche Krankheit und Encephalomyelitis der Tiere. In Gildemeister, E., Haagen, E. und Waldmann, O. (Hrsg.): Handbuch der Viruskrankheiten, Gustav Fischer Verlag, Jena, 1939.

10 Abbildungen und Tabellen

Abb. 1: Schematische Genomorganisation des BDV mit Proteinklassen.....14

Abb. 2: Synthese der Katecholamine.....34

Abb. 3: Dopaminerge Nervenzellen und -bahnen im ZNS des Menschen.....36

Abb. 4: Dopaminerge Nervenzellen und -bahnen im ZNS der Ratte.....37

Abb. 5: Lokalisation von Calretinin.....43

Abb. 6: Lokalisation von Calbindin.....44

Abb. 7: Lokalisation von Parvalbumin.....45

Abb. 8: Frontalhirnschnitt der Ratte.....56

Abb. 9: Frontalhirnschnitt der Ratte.....57

Abb. 10: Schematische Verteilung der Bornaantigene p38/39 im Frontalhirnschnitt der Ratte.....60

Abb. 11: Schematische Darstellung der Verteilung der Bornaantigene p38/39, kaudal von 10.....61

Abb. 12: Schematische Darstellung der Verteilung des Bornaantigens p24 im Frontalhirnschnitt der Ratte.....62

Abb. 13: Schematische Darstellung der Verteilung des Bornaantigens p24, kaudal von 12.....63

Abb. 14: Vergleichende Darstellung der Lokalisation von p24 und p38.....64

Abb. 15: Mikroskopische Aufnahmen, BDV Antigen p24.....65

Abb. 16: Mikroskopische Aufnahme, Vergleich BDV Antigene p24/p38.....66

Abb. 17: Mikroskopische Aufnahme, p24/p38, pathologische Fasern.....67

Abb. 18: Mikroskopische Aufnahme, Bo18, pathologische Fasern.....68

Abb. 19: Mikroskopische Aufnahme, p38.....69

Abb. 20: Mikroskopische Aufnahme, Bo18, Astrozyten.....69

Abb. 21: Mikroskopische Aufnahme, TH, pathologische Fasern.....73

Abb. 22: Mikroskopische Aufnahme, TH, pathologische Fasern.....74

Abb. 23: Schematische Darstellung TH-positiver Fasern im Frontalhirnschnitt der Ratte im frühen Verlauf der experimentellen BD.....75

Abb. 24: Schematische Darstellung TH-positiver Fasern im Frontalhirnschnitt der Ratte im frühen Verlauf der experimentellen BD, kaudal von 23.....76

Abb. 25: Schematische Darstellung TH-positiver Zellen im Frontalhirnschnitt der Ratte im mittleren und späten Verlauf der experimentellen BD.....77

Abb. 26: Schematische Darstellung TH-positiver Zellen im Frontalhirnschnitt der Ratte im mittleren und späten Verlauf der experimentellen BD, kaudal von 25.....77

Abb. 27: Mikroskopische Aufnahme, TH, Fasernetzwerk in Neokortex und Hippocampus.....78

Abb. 28: Mikroskopische Aufnahme, TH, Hirnstamm.....79

Abb. 29: Mikroskopische Aufnahme, TH, Hirnstamm.....80

Abb. 30: Mikroskopische Aufnahme, DBH.....84

Abb. 31: Mikroskopische Aufnahme, DBH.....85

Abb. 32: Mikroskopische Aufnahme, DBH.....86

Abb. 33: Schematische Darstellung der Verteilung DBH positiver Zellen im Frontalhirnschnitt der Ratte im frühen Verlauf der experimentellen BD.....87

Abb. 34: Schematische Darstellung der Verteilung DBH positiver Zellen im Frontalhirnschnitt der Ratte, kaudal von 33.....88

Abb. 35: Schematische Darstellung DBH positiver Zellen im Frontalhirnschnitt der Ratte im mittleren (akuten) und späten (chronischen) Verlauf der experimentellen BD.....89

Abb. 36: Schematische Darstellung DBH positiver Zellen im mittleren (akuten) und späten (chronischen) Verlauf der experimentellen BD, kaudal von 35.....89

Abb. 37: Vergleichende Darstellung von TH und in verschiedenen Hirnregionen.....90

Abb. 38: Schematische Darstellung der ChAT positiven Zellen im Frontalhirnschnitt der Ratte im frühen Stadium der experimentellen BD.....93

Abb. 39: Schematische Darstellung der ChAT positiven Zellen im Frontalhirnschnitt der Ratte im frühen Stadium der experimentellen BD kaudal von 38.....94

Abb. 40: Mikroskopische Aufnahme, CR.....96

Abb. 41: Mikroskopische Aufnahme, CB.....98

Abb. 42: Mikroskopische Aufnahme, PV.....99

Tab. 1: Bornaklassifikation.....13

Tab. 2: mRNA-Level verschiedener Immuneffektormoleküle.....27

Tab. 3: Wichtige Neurotransmitter des ZNS.....31

Tab. 4: Verdünnung der Primärantikörper.....49

Tab. 5: Primär- und Sekundärantikörper.....50

Tab. 6: Primärantikörper und Normalseren.....51

Danksagung

Zu allererst möchte ich Herrn Professor Dr. med. vet. Thomas Bilzer für seine Betreuung während der Zeit, in der diese Arbeit entstanden ist, herzlich danken. Bei Fragen und Diskussionen technischer sowie inhaltlicher Art war er freundlicherweise immer bereit, mit Rat und Tat zur Seite zu stehen.

Herrn Professor Dr. med. Wolfgang Wechsler und Herrn Prof. Dr. Guido Reifenberger danke ich für die großzügige Bereitstellung aller benötigten technischen Untersuchungseinrichtungen des Institutes für Neuropathologie und die freundliche Aufnahme in den Kreis der Institutsmitarbeiter.

Herrn Priv. Doz. Dr. Jochen Staiger danke ich für die Erstellung des Koreferates.

Herzlich danken möchte ich auch Frau Dr. med. Ursula Gies vom Institut für Pathologie, die mir bei Problemen verfahrenstechnischer und inhaltlicher Art stets zur Seite stand und in den vielen Diskussionen immer unterstützenden Rat und wertvolle Tips zu geben wußte. Ohne sie wäre diese Arbeit in solchem Umfang nicht möglich gewesen.
Ebenso möchte ich Herrn Dr. med. Jochen Staiger vom Institut für Hirnforschung herzlich Dank sagen. Ich möchte ihm an dieser Stelle besonders für die freundliche Überlassung verschiedener für diese Untersuchungen benötigter Antikörper - sowie für die Bereitstellung technischer Einrichtungen - danken.

Weiterhin danke ich den Medizinisch-Technischen Assistentinnen des Instituts, besonders Frau Svantje Hertel und Frau Ursula Bell, die mir bei der Einarbeitung in die Labortätigkeit und darüber hinaus wertvolle Ratschläge und Tips gaben und mich jederzeit von ihrem großen Erfahrungsschatz profitieren ließen.

Herrn Prof. Dr. Lothar Stitz vom Institut für Immunologie an der Bundesforschungsanstalt für Viruskrankheiten der Tiere (BFAV) in Tübingen danke ich für die großzügige Bereitstellung und Behandlung der für diese Untersuchungen benötigten Versuchstiere. Sie wurden im dortigen Sicherheitsbereich aufgezogen und infiziert.

Schließlich danke ich all denjenigen, die in Diskussionen und Gesprächen, durch Kommentare und Anregungen für diese Arbeit wertvolle Anstöße gegeben haben (Andreas und Beate!).
Schließlich danke ich Frau Prof. Dr. Berhardine Joosten für die großzügige Unterstützung im Laufe meines Studiums.

Lebenslauf

von

Thomas Franz Leonhard Joosten

1972	geboren am 01.04. als Sohn von Hildegard Elisabeth Joosten, geb. Stein, Industriehandelskauffrau und Siegfried Joosten, Malermeister
1978-1982	Städtische Grundschule An der Hölterstraße, Mülheim an der Ruhr
1982-1991	Luisenschule, Städtisches Gymnasium der Stadt Mülheim an der Ruhr, Fremdsprachen: Englisch, Französisch, Latein
1991	Abitur
1991	Wehrdienst als Sanitätssoldat, Schleswig-Holstein
1992	Aufnahme des Studiums der Humanmedizin an der Heinrich-Heine-Universität Düsseldorf
1994	Ärztliche Vorprüfung
1995	1. Teil der Ärztlichen Prüfung
1998	2. Teil der Ärztlichen Prüfung
1998-1999	Praktisches Jahr im Evangelischen Krankenhaus Düsseldorf
Mai 1999	3. Teil der Ärztlichen Prüfung
seit Juni 1999	Tätigkeit als Arzt im Praktikum und Assistenzarzt in der Abteilung für Innere Medizin des Marienhospitals Düsseldorf, Chefarzt Prof. Dr. K. Hayduk, PD Dr. med. R. Lüthen